Г.Л. БИЛИЧ, В.А. КРЫЖАНОВСКИЙ

АНАТОМИЯ ЧЕЛОВЕКА

АТЛАС

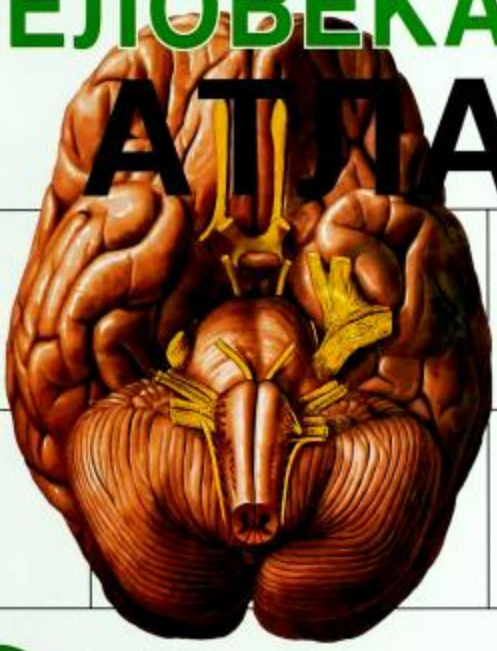

- латинский
- русский
- английский

3

НЕРВНАЯ СИСТЕМА

Центральная нервная система • Периферическая нервная система • Вегетативная нервная система

ОРГАНЫ ЧУВСТВ

ИЗДАТЕЛЬСКАЯ ГРУППА
«ГЭОТАР-Медиа»

Анатомия человека
Атлас в 3 томах
Том 3

7 Нервная система

37 Центральная нервная система

211 Периферическая нервная система

211 Черепные нервы

299 Спинномозговые нервы

461 Вегетативная нервная система (симпатическая и парасимпатическая части)

547 Органы чувств

548 Орган зрения

604 Орган слуха и равновесия

660 Орган вкуса

665 Орган обоняния

670 Общий покров (кожа)

ГЭОТАР
МЕДИЦИНСКИЕ УЧЕБНЫЕ ПОСОБИЯ

АНАТОМИЧЕСКИЕ МОДЕЛИ

Полный каталог: **www.geotar-med.ru**

Заказ моделей и консультации: 115035, Москва, ул. Садовническая, д. 9, стр. 4;
тел./факс (495) 921-39-07, 8 (916) 876-98-03, e-mail: info@geotar-med.ru

МАГАЗИН В МОСКВЕ
м. Фрунзенская, Комсомольский пр-т, д. 28, (здание Московского Дворца молодежи, вход со стороны Детского парка)
Тел.: (495) 881-37-84; 8 (916) 877-06-84

МАГАЗИН В Г. АСТАНА
РЕСПУБЛИКА
КАЗАХСТАН
ТОО «ГЭОТАР-КазМедиа», Респ. Казахстан, 010000, г. Астана, ул. Бейбитшилик, 54, к. 3
Тел.: 8 (7172) 39-82-62; 8 (702) 361-85-85;
8 (701) 557-89-65 E-mail:geotarmedia_kz@mail.ru

ЛУЧШИЕ АНАТОМИЧЕСКИЕ МОДЕЛИ ЧЕЛОВЕЧЕСКОГО ТЕЛА, ЕГО ЧАСТЕЙ И ОРГАНОВ ДЛЯ ИЗУЧЕНИЯ АНАТОМИИ ЧЕЛОВЕКА

Модели изготовлены из прочного поливинилхлорида и раскрашены вручную квалифицированными мастерами с применением безопасных нетоксичных красок. Это обеспечивает долговечность, безопасность для окружающей среды, а также естественный вид и текстуру изделий.

Модели скелета в полный рост и миниатюрные модели

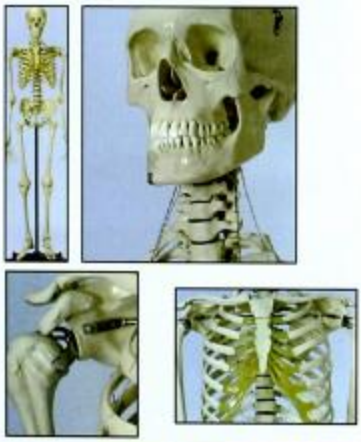

Модели черепа

Модели суставов

Торсы разборные (разное количество частей)

Модели мозга

Модели органов чувств

И многие другие модели!

Полный каталог: **www.geotar-med.ru**

Г.Л. БИЛИЧ, В.А. КРЫЖАНОВСКИЙ

АНАТОМИЯ ЧЕЛОВЕКА

АТЛАС

В ТРЕХ ТОМАХ

Рекомендовано ГОУ ВПО «Московская медицинская академия имени И.М. Сеченова» в качестве учебного пособия для студентов учреждений высшего профессионального образования, обучающихся по специальности 060101.65 «Лечебное дело», 060103.65 «Педиатрия», 060104.65 «Медико-профилактическое дело», 060105.65 «Стоматология» по дисциплине «Анатомия человека»

Москва

ИЗДАТЕЛЬСКАЯ ГРУППА
«ГЭОТАР-Медиа»
2012

Г.Л. БИЛИЧ, В.А. КРЫЖАНОВСКИЙ

АНАТОМИЯ ЧЕЛОВЕКА

АТЛАС

В ТРЕХ ТОМАХ

ТОМ 3

Москва
ИЗДАТЕЛЬСКАЯ ГРУППА
«ГЭОТАР-Медиа»
2012

УДК 611 (084.121)(07)
ББК 28.706я61
Б61

Рецензенты:

зав. кафедрой анатомии человека ГОУ ВПО «Московский государственный медико-стоматологический университет Росздрава», акад. РАМН, проф., заслуженный деятель науки РФ, президент Научного медицинского общества анатомов, гистологов и эмбриологов *Л.Л. Колесников*;

зав. кафедрой нормальной анатомии ГОУ ВПО «Казанский государственный медицинский университет Росздрава», д-р мед. наук, проф. *А.П. Киясов*;

проф. кафедры анатомии человека Первого Московского государственного медицинского университета имени И.М. Сеченова, д-р мед. наук *В.Н. Николенко*.

Б61 **Билич Г.Л., Крыжановский В.А.**
Атлас анатомии человека: в 3-х т. Т. 3. — М. : ГЭОТАР-Медиа, 2012. — 792 с. : ил.
ISBN 978-5-9704-1240-4 (общ.)
ISBN 978-5-9704-1243-5 (т. 3)

Атлас, построенный по принципам систематической и функциональной анатомии, содержит более 4000 высококачественных иллюстраций по всем аппаратам, системам и органам тела человека, в том числе многоцветные рисунки, созданные на основе натуральных препаратов; схемы, фотографии фиксированных и нефиксированных трупных препаратов и восковых муляжей; изображения, полученные с помощью современных лучевых методов исследования (рентгенографии, компьютерной томографии, магнитно-резонансной томографии, эхографии, сцинтиграфии, термографии); электронограммы, микрофотографии. Анатомические термины впервые в мировой литературе даны на трех языках: национальном (русском), латинском и английском. Латинские и английские термины полностью соответствуют современной Международной анатомической номенклатуре, утвержденной XV Международным анатомическим конгрессом (Рим, 1990). Русские термины утверждены IV Всероссийским съездом анатомов, гистологов и эмбриологов (1999). Оригинальные таблицы содержат обобщенные подробные сведения о системах и отдельных органах, их строении, топографии и функциях.

Содержание атласа полностью соответствует программе по анатомии человека для медицинских вузов.

В третьем томе детально иллюстрируется функциональная анатомия всех отделов нервной системы и органов чувств.

Атлас предназначен для студентов медицинских вузов и факультетов, обучающихся по специальностям «Лечебное дело», «Педиатрия», «Стоматология», «Медико-профилактическое дело»; врачей всех специальностей, а также для студентов факультетов биологии, педагогики, психологии, антропологии, экологии, физкультуры, ветеринарии. Будет полезен преподавателям вузов и научным работникам, аспирантам, учителям биологии общеобразовательных и специальных школ.

На переплете: Микеланджело Буонарроти. Давид.

Использованы фотографии натуральных препаратов из атласа:

Moses K. et al. Atlas of clinical gross anatomy. — Elsevier Ltd., 2005. © Elsevier Ltd. All rights reserved, 2005.

Авторы атласа и Издательская группа «ГЭОТАР-Медиа» благодарят профессора Алессандро Рива [Department of Cytomorphology, Cittadella Universitaria, Monserrato (Cagliari), Italy], издательство «Илиссо» (Ilisso Publisher, Nuoro, Italy) за предоставленную возможность использовать фотографии великолепных восковых моделей. © 2007 University of Cagliari, from: A. Riva. Flesh & Wax, Ilisso Publisher.

УДК 611 (084.121)(07)
ББК 28.706я61

Права на данное издание принадлежат ООО Издательская группа «ГЭОТАР-Медиа». Воспроизведение и распространение в каком бы то ни было виде части или целого издания не могут быть осуществлены без письменного разрешения ООО Издательская группа «ГЭОТАР-Медиа».

ISBN 978-5-9704-1240-4 (общ.)
ISBN 978-5-9704-1243-5 (т. 3)

© Билич Г.Л., Крыжановский В.А., 2012
© ООО Издательская группа «ГЭОТАР-Медиа», 2012
© ООО Издательская группа «ГЭОТАР-Медиа», оформление, 2012

ПРЕДИСЛОВИЕ

Особенностью изучения анатомии человека является необходимость использовать в учебном процессе наряду с учебником иллюстрированные атласы. Предлагаемый универсальный атлас анатомии человека содержит максимально большой объем учебного материала, что выгодно отличает его от аналогичных изданий. В атласе представлены подробные сведения о функциональной анатомии человека. Все термины приведены в соответствии с Международной анатомической номенклатурой и официальным списком русских эквивалентов (2003).

Настоящий атлас состоит из трех томов, содержащих более 4000 оригинальных цветных рисунков.

Первый том содержит информацию об опорно-двигательном аппарате. Второй том освещает строение внутренних органов, а также сердечно-сосудистой и иммунной систем. В третьем томе рассматриваются структуры центральной (головной и спинной мозг), периферической и вегетативной нервных систем, а также органов чувств. Кроме привычных иллюстраций в атласе содержатся цветные изображения восковых муляжей, дающих четкое представление о многомерном строении нервных структур. В атласе приведены изображения органов, полученные с помощью современных методов лучевых исследований. Рисунки сопровождаются фотографиями натуральных препаратов, что в значительной степени облегчает изучение анатомии человека, особенно в условиях недостатка анатомических препаратов.

В отличие от других атласов предлагаемое издание выгодно отличается расположением названий терминов, относящихся к иллюстрациям. Вместо громоздких и малоинформативных подрисуночных подписей каждая анатомическая структура обозначена непосредственно на самом рисунке, причем названия терминов представлены на двух языках – русском и латинском. В нижней части страницы, кроме того, расположены подрисуночные подписи на английском языке, что дает возможность использовать данное издание как иностранным студентам (количество которых в медицинских вузах России с каждым годом растет), так и российским, обучающимся за рубежом. В атлас также включены подробные таблицы по всем разделам анатомии человека, необходимые для восприятия материала.

Несмотря на то, что в атласе представлены исчерпывающие данные о нормальной анатомии человека, книга не перегружена информацией: форма подачи материала, рубрикация (разделы, подразделы, рубрики и подрубрики) позволяют избежать повторов и легче находить искомое. Материал расположен рационально, что сделало издание удобным, очень информативным и современным. Явным достоинством предлагаемого атласа является предметный указатель на трех языках: латинском, русском и английском, пока единственный в отечественной литературе. Это облегчает читателю, в том числе иностранному, возможность быстро найти нужный материал.

Содержание атласа полностью соответствует программам по анатомии человека для медицинских вузов. Он будет также полезен студентам, изучающим биологию, антропологию, аспирантам, преподавателям вузов и врачам.

Академик РАМН, профессор Л.Л. Колесников

Профессор кафедры анатомии человека
Первого МГМУ им. И.М. Сеченова  В.Н. Николенко

ПРЕДИСЛОВИЕ ОТ АВТОРОВ

Анатомия человека – одна из основных фундаментальных дисциплин в системе медицинского образования. Анатомия – часть биологии, а именно морфологии, изучающей форму и строение организмов. В то же время современная анатомия является функциональной: она рассматривает структуры в тесной связи с выполняемой ими функцией. Подготовка врачей начинается с изучения строения человеческого тела на всех его иерархических уровнях. Анатомия человека состоит из макроскопической, микроскопической, ультрамикроскопической анатомии, рентгеноанатомии. Однако макроанатомия превалирует.

Будучи наукой описательной, анатомия базируется на изучении натуральных (трупных) препаратов. И это главное! Но для эффективного обучения недостаточно одних лишь препаратов. Наряду с учебниками необходимы атласы, которые содержат четкие и понятные информативные схемы, рисунки, созданные на основе натуральных (трупных) препаратов. Только такие иллюстрации помогают проникнуть в тайную мудрость и познать уникальное строение человеческого тела, его аппаратов, систем и органов. Но натуральный препарат отличается даже от самого совершенного рисунка. Чтобы преодолеть это несоответствие, мы поместили наряду с рисунками большое количество фотографий натуральных фиксированных и нефиксированных препаратов, а также фотографии уникальных восковых моделей органов человека. Современная анатомия широко использует лучевые методы исследования, поэтому в атласе представлены электронные копии оригинальных рентгенограмм, рентгеновских компьютерных томограмм, магнитно-резонансных томограмм, эхограмм, ангиограмм, а также изображения результатов эндоскопических исследований. Это дает студенту возможность изучить строение живого человека. Анатомия, пожалуй, одна из самых трудных, если не самая трудная наука, которую должен в совершенстве знать врач. Важно увидеть, на основании увиденного представить себе структуры, их взаимоотношение и запомнить многочисленные детали. Для этого нужны сводные таблицы. В атласе приводится большое количество оригинальных информативных таблиц.

В России, как и во всем мире, в качестве главной используется латинская анатомическая терминология, в каждой стране наряду с ней – эквиваленты латинских терминов на национальном языке. Как правило, студент испытывает серьезные трудности при одновременном заучивании анатомической терминологии на двух языках – латинском и русском. Поэтому при создании настоящего атласа впервые в мировой учебной литературе на каждом рисунке названия терминов представлены на двух языках – русском и латинском, что облегчает усвоение. Вместо громоздких подрисуночных подписей каждая структура обозначена непосредственно на самом рисунке. Латинские термины в атласе полностью соответствуют последней Международной анатомической номенклатуре, утвержденной на XV Международном анатомическом конгрессе в Риме в 1990 г. Русская терминология утверждена в качестве официальной IV Всероссийским съездом анатомов, гистологов и эмбриологов (Ижевск, 1999). Сегодня в мире широко распространен английский язык, в вузах России обучается множество иностранных студентов, поэтому под каждым рисунком приведены и английские термины.

Атлас построен по принципам систематической функциональной анатомии, это определило его структуру. Издание состоит из трех томов. Первый посвящен опорно-двигательному аппарату (системы костей и их соединений, мышечная система). Во втором представлены внутренние органы: пищеварительная, дыхательная, мочевая, половые (мужская и женская), сердечно-сосудистая, лимфоидная и лимфатическая системы, полости живота и таза, эндокринные железы. Третий знакомит читателя с нервной системой и органами чувств.

Атлас предназначен для преподавателей и студентов всех медицинских специальностей, врачей, аспирантов, научных работников.

Авторы старались создать полный атлас анатомии человека, который востребован в XXI веке. Насколько это удалось, предоставляем судить читателю. Авторы с благодарностью примут все замечания и пожелания коллег.

Авторы считают своим приятным долгом сердечно поблагодарить акад. РАМН проф. Л.Л. Колесникова, акад. РАМН проф. С.К. Тернового, чл.-кор. РАМН проф. А.Ю. Васильева, проф. Б.И. Нигматулина, К.И. Сайткулова, проф. В.В. Руденка, П.И. Куренкова, И.Г. Черняка, Kenneth P. Moses, John C. Banks, Pedro B. Nava, Darrell Petersen, Walter Thiel, Alessandro Riva, Roberta Ballestriero, Luigi Cattaneo, Bruno Zanobio, доц. С.С. Виноградову, Е.П. Александрову, Е.А. Егорову, А.Б. Абдураимова, И.С. Федотенкова, С.П. Паша, Л.С. Кокова, В.Е. Синицына, Д.В. Устюжанина, И.А. Крыжановского, Д.В. Туманову, Д.А. Потемкина, П.К. Конторщикова, В.И. Рамееву.

Авторы всегда будут с благодарностью помнить художника В.В. Ирикова, который внес неоценимый вклад в создание оригинальных рисунков.

НЕРВНАЯ СИСТЕМА

Рис. 1. Взаимоотношения белого и серого вещества

Макроскопически головной и спинной мозг состоят из серого и белого вещества. Поверхность головного мозга – серая благодаря наличию тел нервных клеток. Поверхность спинного мозга – белая благодаря наличию отростков нервных клеток (аксонов) и их изолирующей миелиновой оболочки.

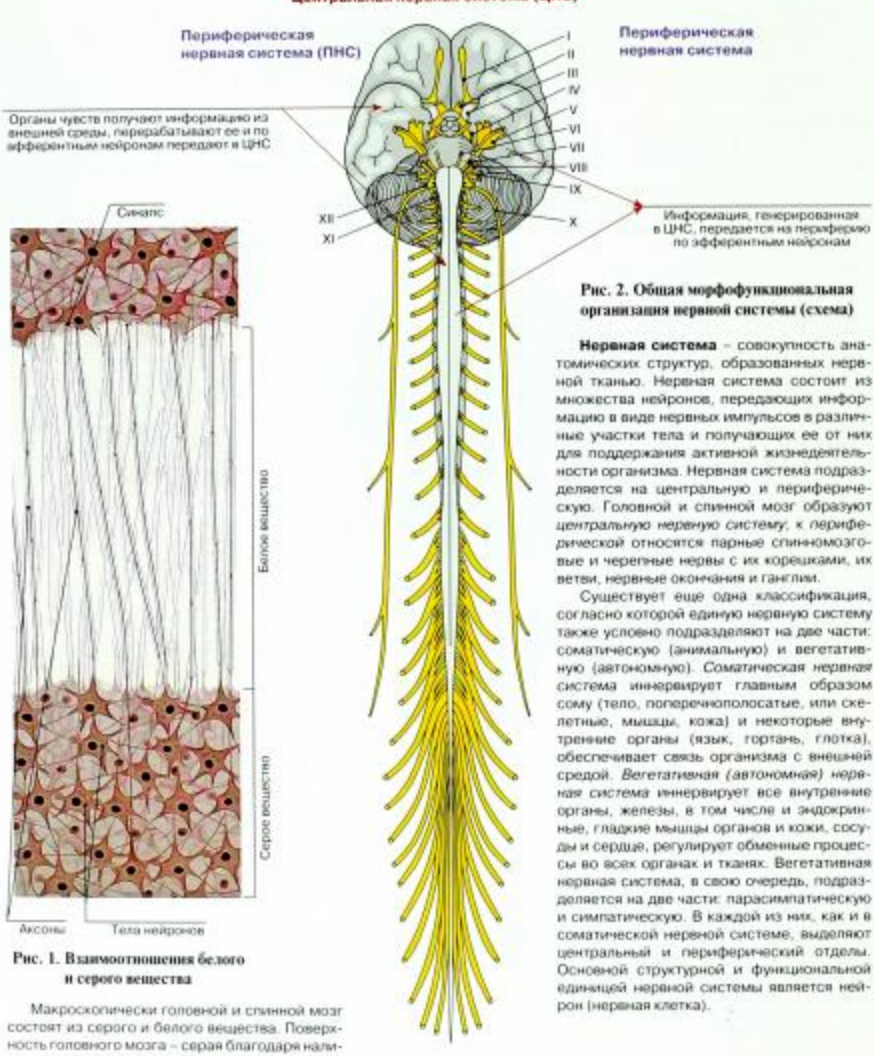

Рис. 2. Общая морфофункциональная организация нервной системы (схема)

Нервная система – совокупность анатомических структур, образованных нервной тканью. Нервная система состоит из множества нейронов, передающих информацию в виде нервных импульсов в различные участки тела и получающих ее от них для поддержания активной жизнедеятельности организма. Нервная система подразделяется на центральную и периферическую. Головной и спинной мозг образуют *центральную нервную систему*; к *периферической* относятся парные спинномозговые и черепные нервы с их корешками, их ветви, нервные окончания и ганглии.

Существует еще одна классификация, согласно которой единую нервную систему также условно подразделяют на две части: соматическую (анимальную) и вегетативную (автономную). *Соматическая нервная система* иннервирует главным образом сому (тело, поперечнополосатые, или скелетные, мышцы, кожа) и некоторые внутренние органы (язык, гортань, глотка), обеспечивает связь организма с внешней средой. *Вегетативная (автономная) нервная система* иннервирует все внутренние органы, железы, в том числе и эндокринные, гладкие мышцы органов и кожи, сосуды и сердце, регулирует обменные процессы во всех органах и тканях. Вегетативная нервная система, в свою очередь, подразделяется на две части: парасимпатическую и симпатическую. В каждой из них, как и в соматической нервной системе, выделяют центральный и периферический отделы. Основной структурной и функциональной единицей нервной системы является нейрон (нервная клетка).

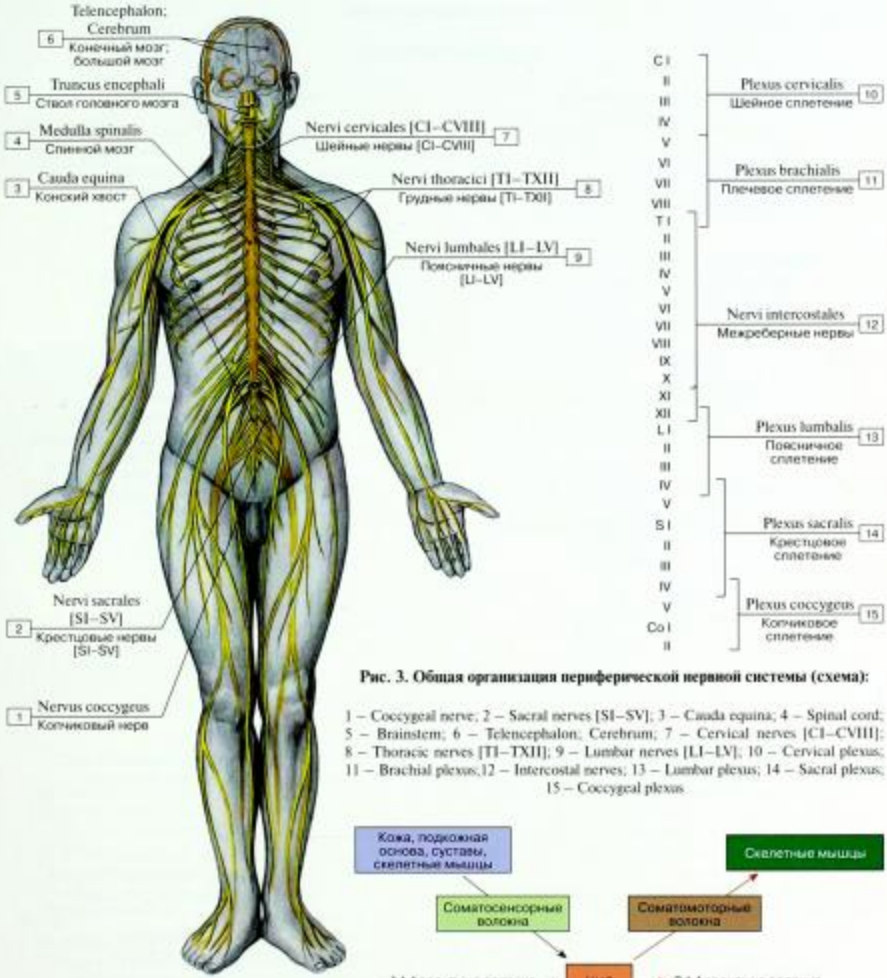

Рис. 3. Общая организация периферической нервной системы (схема):

1 – Coccygeal nerve; 2 – Sacral nerves [SI–SV]; 3 – Cauda equina; 4 – Spinal cord; 5 – Brainstem; 6 – Telencephalon; Cerebrum; 7 – Cervical nerves [CI–CVIII]; 8 – Thoracic nerves [TI–TXII]; 9 – Lumbar nerves [LI–LV]; 10 – Cervical plexus; 11 – Brachial plexus;12 – Intercostal nerves; 13 – Lumbar plexus; 14 – Sacral plexus; 15 – Coccygeal plexus

Рис. 4. Потоки информации в нервной системе (схема)

Таблица 1. Нервная ткань

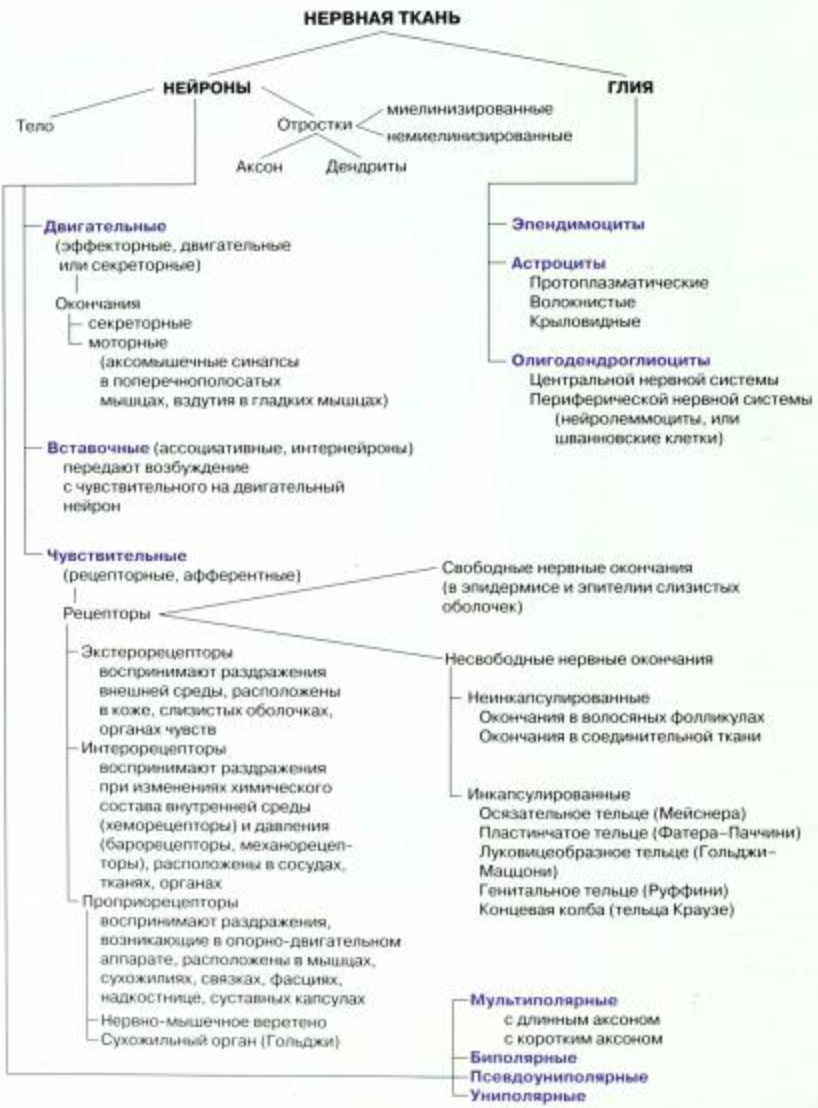

Таблица 2. Нервная система

НЕРВНАЯ СИСТЕМА

ЦЕНТРАЛЬНАЯ (ЦНС)

Спинной мозг
- Сегменты:
  - шейные CI–CVIII
  - грудные TI–TXII
  - поясничные LI–LV
  - крестцовые SI–SV
  - копчиковые CoI–CoII

Головной мозг
- Передний мозг
  - Конечный мозг
    - Два полушария
  - Промежуточный мозг
    - Эпиталамус
    - Таламус
    - Гипоталамус
    - Метаталамус
    - Субталамус
- Средний мозг
  - Ножки мозга
  - Крыша среднего мозга
- Перешеек ромбовидного мозга
  - Ромбовидный мозг
  - Задний мозг
  - Мост
  - Мозжечок
    - Два полушария
    - Червь
  - Продолговатый мозг

ПЕРИФЕРИЧЕСКАЯ (ПНС)

Узлы
- Спинномозговые
- Черепные
- Вегетативные

Спинномозговые нервы (31)
- Шейные (8)
- Грудные (12)
- Поясничные (5)
- Крестцовые (5)
- Копчиковый (1)

Сплетения
- Шейное (CI–IV)
- Плечевое (CV–VIII–TI)
- Поясничное (LI–IV)
- Крестцовое (LIV–V–SI–IV)
- Копчиковое (SV–CoI)

Черепные нервы (12)
- Обонятельный (I)
- Зрительный (II)
- Глазодвигательный (III)
- Блоковый (IV)
- Тройничный (V)
- Отводящий (VI)
- Лицевой (VII)
- Преддверно-улитковый (VIII)
- Языкоглоточный (IX)
- Блуждающий (X)
- Добавочный (XI)
- Подъязычный (XII)

СОМАТИЧЕСКАЯ (анимальная)

- Центральный отдел
- Периферический отдел

- Центральная часть
  - латеральное промежуточное серое вещество (в боковых столбах (CVIII, TI–TXI, LI–LII) спинного мозга)
- Периферическая часть
  - Нервные волокна и нервы, идущие от нейронов промежуточного серого вещества к узлам симпатического ствола и вегетативных сплетений
  - Правый и левый симпатические стволы
  - Соединительные ветви
  - Узлы вегетативных сплетений в брюшной полости и полости таза
  - Нервы, идущие к органам от этих сплетений
  - Симпатические волокна в составе соматических нервов

ВЕГЕТАТИВНАЯ (автономная)

Симпатическая часть

Парасимпатическая часть

- Центральная часть
  - Головной отдел:
    - парасимпатические ядра глазодвигательного (III), лицевого (VII), языкоглоточного (IX), блуждающего (X) нервов
  - Крестцовый отдел:
    - парасимпатические ядра II, III, IV крестцовых сегментов
- Периферическая часть
  - Парасимпатические волокна глазодвигательного (III), лицевого (VII), языкоглоточного (IX), блуждающего (X) нервов; ресничный, крылонёбный, поднижнечелюстной, подъязычный, ушной и другие узлы и их ветви
  - Внутренностные тазовые нервы, парасимпатические тазовые узлы и их ветви

Таблица 3. Центральная нервная система

ЦЕНТРАЛЬНАЯ НЕРВНАЯ СИСТЕМА

СПИННОЙ МОЗГ

Сегменты
- Шейные (CI–CVIII)
- Грудные (TI–TXII)
- Поясничные (LI–LV)
- Крестцовые (SI–SV)
- Копчиковые (CoI–CoII)

Серое вещество
- Передние столбы (двигательные соматические центры)
- Задние столбы (скопления – ядра вставочных нейронов)
- Боковые столбы (центры симпатической части вегетативной нервной системы – латеральное промежуточное серое вещество)
- Ретикулярная формация (шейные и верхнегрудные сегменты – в белом веществе, примыкающем к серому)

Белое вещество (проводящие пути)
- Передний канатик
- Задний канатик
- Боковой канатик
  - Ассоциативные волокна (связывают разные сегменты)
  - Восходящие (чувствительные) пучки (направляются к центрам большого мозга и мозжечка
  - Нисходящие (двигательные) пучки идут от головного мозга к двигательным центрам передних столбов

ГОЛОВНОЙ МОЗГ

Передний мозг

Конечный мозг (управление всей деятельностью организма)

Полушария
- Доли:
  - Лобные
  - Теменные
  - Височные
  - Затылочные
  - Островковые

Белое вещество
- Ассоциативные волокна (в пределах одного полушария связывают различные центры)
- Комиссуральные волокна (проходят в мозолистом теле, передней спайке, связывают полушария)
- Проекционные волокна (идут от полушарий большого мозга к нижележащим отделам мозга и к спинному мозгу в составе внутренней капсулы)

Серое вещество

Кора
- Ассоциативная (связи между центрами, центры высшего порядка, обработка информации)
- Корковые центры (ядра) анализаторов:
  - Чувствительности – постцентральная извилина и верхняя теменная долька
  - Двигательного – предцентральная извилина и парацентральная долька
  - Зрительного – медиальная поверхность затылочной доли по обеим сторонам от шпорной борозды
  - Обонятельного и вкусового – нижняя поверхность височной доли – крючок, гиппокамп
  - Слухового – верхняя височная извилина (в средней части) в глубине латеральной борозды
  - Анализаторы двигательной речи, слухового и зрительного восприятия речевых сигналов, письменной речи, артикуляции речи (расположены рядом с соответствующими центрами) (*подробнее – на рис. 109*)

Базальные (подкорковые) ядра (управляют движениями и регулируют мышечный тонус)
- Полосатое тело
  - Хвостатое ядро
  - Чечевицеобразное ядро
- Ограда
- Миндалевидное тело

Промежуточный мозг
Таламус (подкорковый центр всех видов чувствительности)
Метаталамус (подкорковые центры слухового и зрительного анализаторов): парные латеральные и медиальные коленчатые тела
Эпиталамус: эпифиз – железа внутренней секреции, поводки, треугольники поводков, спайка поводков, эпиталамическая спайка
Гипоталамус (управление функциями внутренней среды организма и обеспечение гомеостаза): нижние отделы промежуточного мозга (ядра), зрительный перекрест, зрительный тракт, серый бугор с воронкой, сосцевидные тела

Средний мозг
ножки мозга, крыша среднего мозга
(регуляция мышечного тонуса и подсознательных автоматических движений; подкорковые центры зрительного и слухового анализаторов)

Задний мозг

Мост
(множество нервных волокон, связывающих кору большого мозга со спинным мозгом и с корой полушарий мозжечка. Между волокнами залегают ретикулярная формация, ядра V, VI, VII, VIII пары черепных нервов)

Мозжечок
(основная роль в поддержании равновесия тела, мышечного тонуса и координации движений)
Полушария
Червь

Серое вещество
Кора
Ядра:
Зубчатое
Пробковидное
Шаровидное
Ядро шатра

Белое вещество
(волокна)
Волокна, связывающие мозжечок с другими отделами мозга, образуют три пары мозжечковых ножек: нижние направляются к продолговатому мозгу, средние – к мосту, верхние – к четверохолмию

Продолговатый мозг
Центры продолговатого мозга регулируют кровяное давление, сердечный ритм и спонтанные дыхательные движения

Серое вещество
Ядра, в том числе IX–XII пар черепных нервов, олив, центры дыхания и кровообращения, ретикулярная формация

Белое вещество
Нервные волокна, которые составляют все чувствительные и двигательные проводящие пути

Лимбическая система
Корковые структуры: гиппокамп, парагиппокампальная извилина, поясная извилина, структуры обонятельного мозга (обонятельные луковицы, обонятельные тракты, обонятельные треугольники), области коры над миндалиной, а также частично кора лобной, островковой и височной долей; подкорковые структуры (миндалина, ядра перегородки, передние ядра таламуса), гипоталамус, сосцевидные тела

Функции: обусловливает эмоциональный настрой человека и мотивации (побуждение к действию), поведение, процессы научения и памяти, обеспечивает общее улучшение приспособления организма к постоянно изменяющимся условиям внешней среды

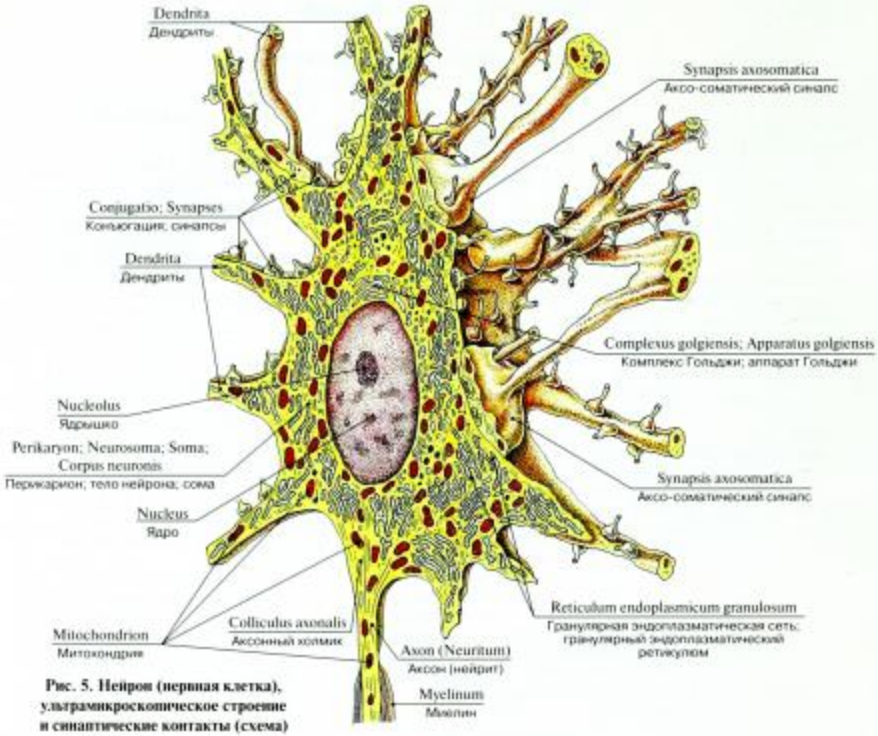

Рис. 5. Нейрон (нервная клетка), ультрамикроскопическое строение и синаптические контакты (схема)
(по Р.В. Крстичу, с изменениями)

Нейроцит (нейрон) (*neurocytus; neuron*) с отходящими от него отростками является структурно-функциональной единицей нервной системы. Основные функции нейрона – получение, переработка, хранение, проведение и передача информации, закодированной в виде электрических или химических сигналов (нервных импульсов). Нейроны способны к возбуждению и торможению. С возрастом в нейронах накапливается «пигмент старения» – липофусцин.

В нейроне различают тело, где обрабатывается информация, и отростки, отходящие от тела клетки. Один или несколько древовидно ветвящихся отростков, по которым нервный импульс приносится к телу нейрона, называется *дендритом*. Единственный отросток, по которому нервный импульс направляется от нервной клетки, – *аксон*, или *нейрит*. Нервная клетка динамически поляризована, т.е. способна пропускать нервный импульс только в одном направлении – от дендрита к аксону. В ЦНС более 100 млрд нейронов, которые взаимодействуют между собой с помощью огромного количества синапсов (10^{15}–10^{16}).

Основной особенностью строения нейронов является наличие многочисленных нейрофибрилл и скоплений хроматофильной субстанции (вещество Ниссля), которые представляют собой группы параллельных цистерн гранулярной эндоплазматической сети и полирибосомы, богатые РНК. Элементы незернистой эндоплазматической сети в теле клетки малочисленны. Они имеются лишь в аксонах и дендритах в виде трубочек, цистерн и пузырьков. Хроматофильная субстанция и свободные рибосомы располагаются по всей цитоплазме клетки и в дендритах, она отсутствует в основании (холмике) аксона и в самом аксоне.

Между элементами эндоплазматической сети расположены многочисленные митохондрии, лизосомы, гранулы липофусцина. Нейрофибриллы, переходящие из тела нейрона в его отростки, образованы микротрубочками и нейрофиламентами. Нейрофибриллы формируют в перикарионе густую трехмерную сеть, в ячейках которой лежат лизосомы, а также пронизывают цитоплазму отростков. Нейрофибриллы обеспечивают прочность перикариона и отростков, осуществляют химическую интеграцию клетки.

Рис. 6. Типы нейронов (нервных клеток)

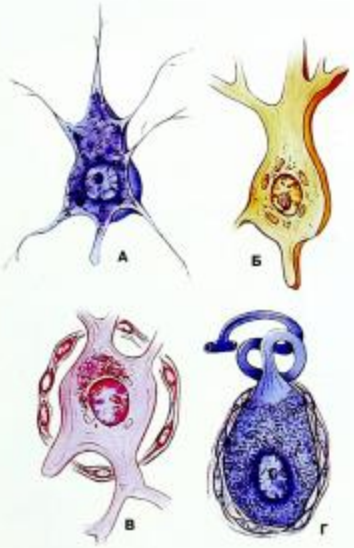

Рис. 7. Функциональные типы нейронов (А – мультиполярный нейрон (спинной мозг), Б – мультиполярный нейрон (кора мозжечка), В – мультиполярный нейрон (вегетативный ганглий), Г – псевдоуниполярный нейрон (спинномозговой ганглий)

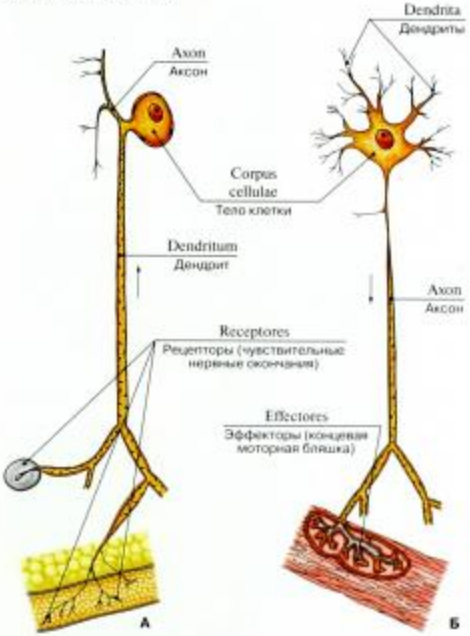

Рис. 8. Строение нейрона (схема) (А – чувствительный (афферентный) нейрон, Б – двигательный (эфферентный) нейрон)

Таблица 4. Сравнительная характеристика аксона и дендрита

Показатель	Аксон	Дендрит
Количество	Один	Множество (кроме уни- и псевдополярных нейронов)
Ветвление	Не ветвится или имеет коллатерали	Множество мелких ветвей
Диаметр	Неизменный	По мере ветвления становится тоньше
Шипики	Отсутствуют	Имеются
Органеллы	Митохондрии, цистерны агранулярной эндоплазматической сети. Цистерны гранулярной эндоплазматической сети и полирибосомы отсутствуют	Цистерны гранулярной эндоплазматической сети, полирибосомы

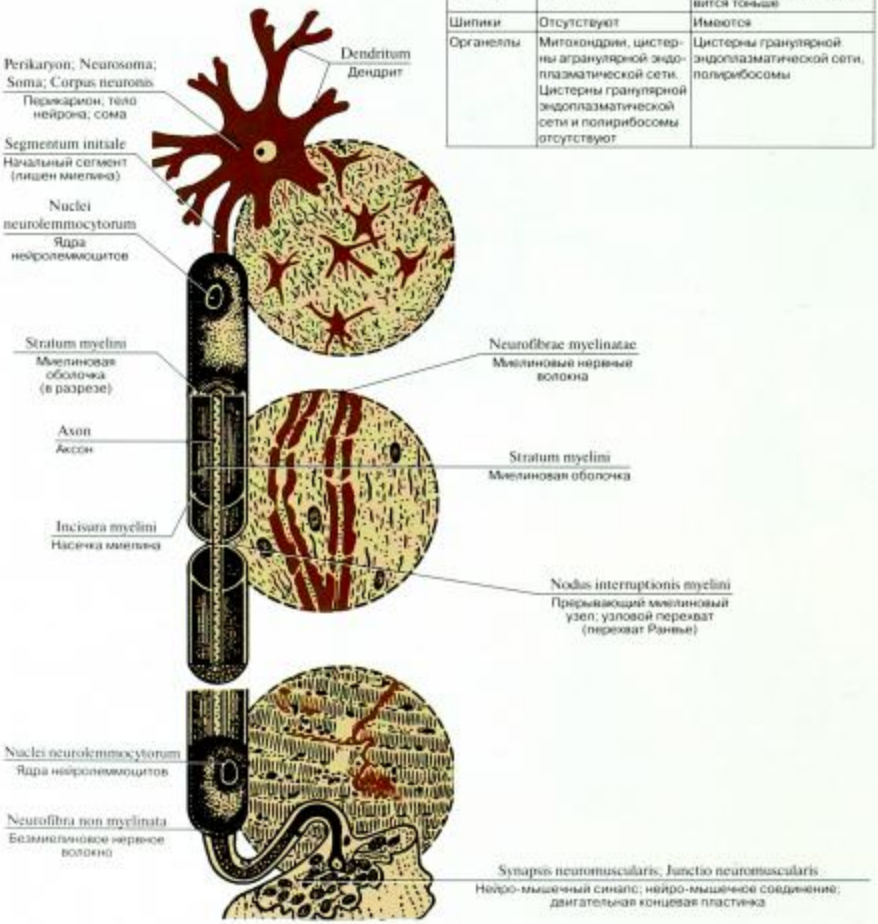

Рис. 9. Отростки нейрона

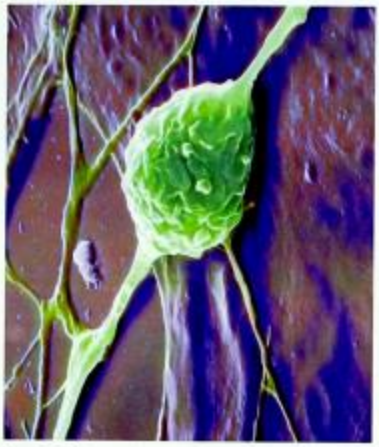

Рис. 10. Нейрон (сканирующая электронограмма)

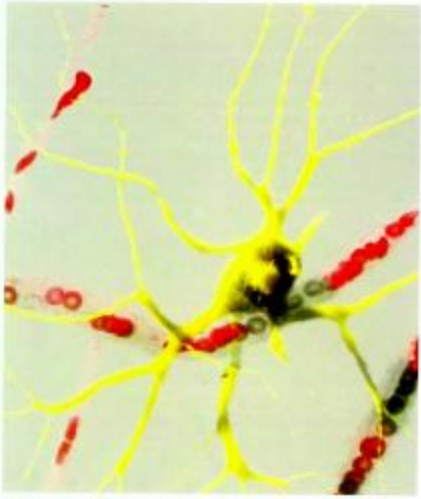

Рис. 11. Нейрон в окружении кровеносных капилляров (сканирующая электронограмма)

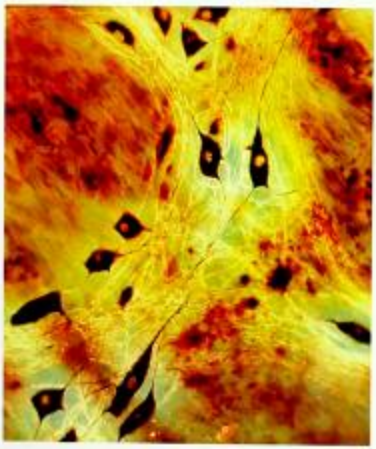

Рис. 12. Нейроны кишечной стенки (гистологический препарат)

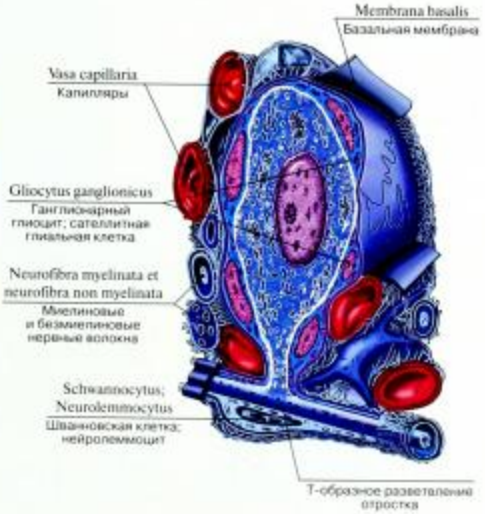

Рис. 13. Псевдоуниполярный нейрон и его микроокружение
(по Р.В. Крстичу, с изменениями)

Нейроглия. Кроме нейронов, в нервной системе имеются клетки нейроглии, выполняющие многообразные функции: опорную, трофическую, защитную, изолирующую, секреторную. По происхождению различают две группы нейроглии: *глиоциты*, или *макроглию* (эпендимоциты, олигодендроциты и астроциты), и *микроглию*. В зависимости от расположения различают глию центральной нервной системы (макроглию и микроглию) и глию периферической нервной системы (сателлитная глиальная клетка и нейролеммоциты, или шванновские клетки).

Микроглия составляет около 5% клеток глии в белом веществе и около 18% в сером веществе. Клетки макроглии происходят из предшественников нейронов, клетки микроглии – из промоноцитов (предшественников моноцитов). Количество клеток нейроглии примерно в 10 раз больше количества нейронов (около одного триллиона). В отличие от нейронов глиоциты невозбудимы.

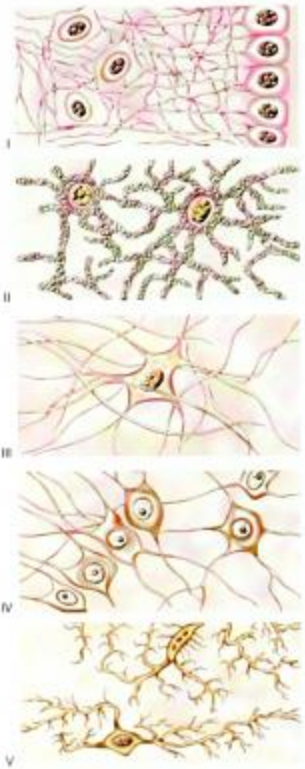

Рис. 14. Виды нейроглии:

I – эпендимоциты; II – протоплазматические астроциты; III – волокнистые астроциты; IV – олигодендроглиоциты; V – микроглия

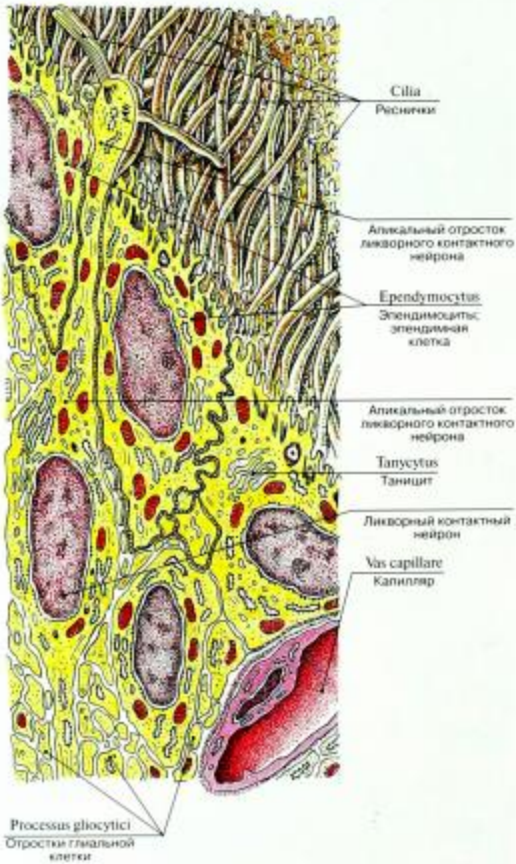

Рис. 15. Эпендимоциты
(по Р.В. Крстичу, с изменениями)

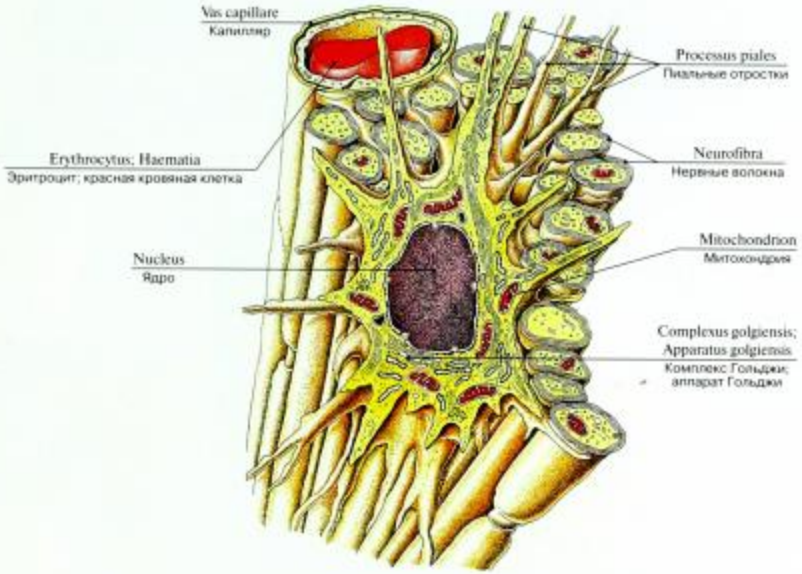

Рис. 16. Астроцит волокнистый
(по Р.В. Крстичу, с изменениями)

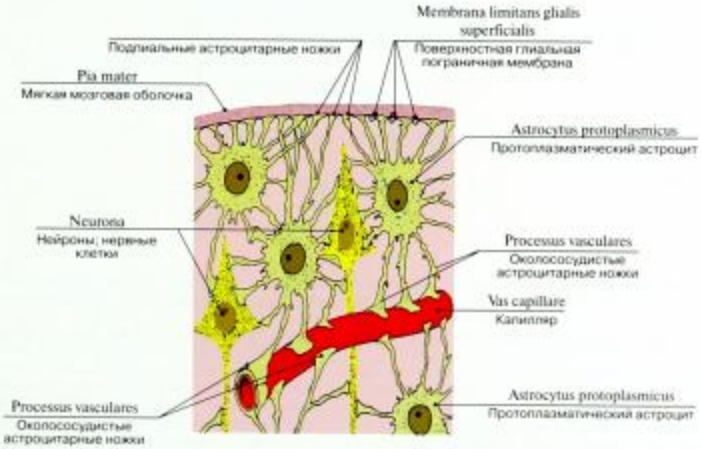

Рис. 17. Астроциты протоплазматические
(по Р.В. Крстичу, с изменениями)

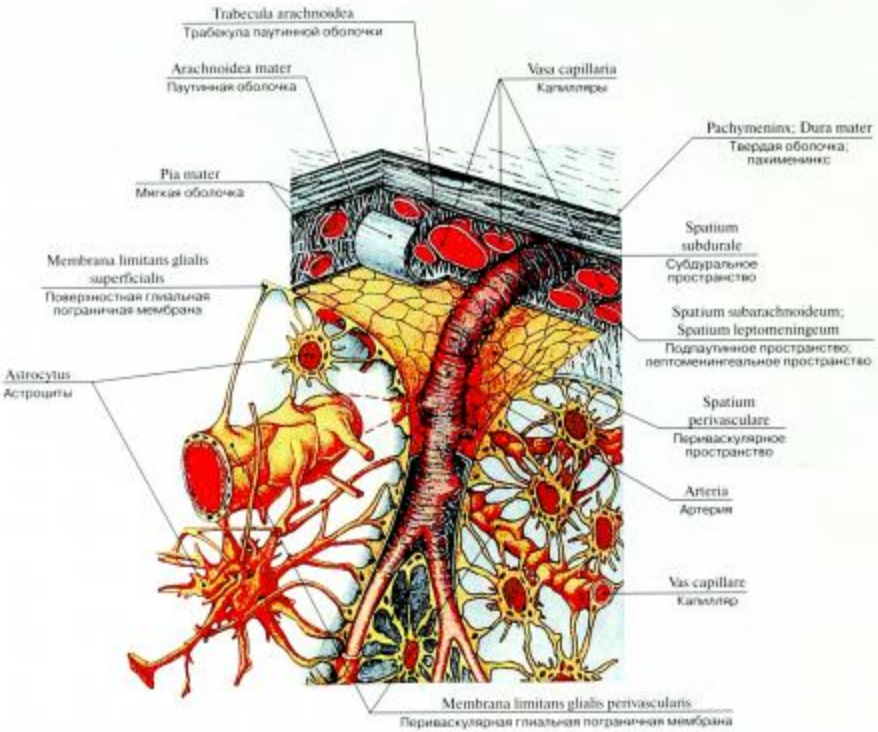

Рис. 18. Оболочки мозга и гемато-энцефалический барьер (схема)

Гемато-энцефалический барьер (ГЭБ) – это функциональный барьер, с помощью которого циркулирующая в теле человека кровь не смешивается с тканевой жидкостью, окружающей клетки мозга. ГЭБ является полупроницаемой мембраной, так как обеспечивает прохождение через него жидкости и задерживает твердые частицы и крупные молекулы. ГЭБ образован эндотелиальными клетками капилляров, лежащими на плотном базальном слое. Эндотелиоциты, которые связаны между собой замыкающими (межклеточными) соединениями, обеспечивающими непрерывность эндотелиального пласта и пониженную проницаемость капилляров, лишены фенестр, количество пиноцитозных пузырьков очень мало. Периваскулярное пространство в ГЭБ отсутствует. Периваскулярная глиальная пограничная мембрана – второй важный структурный элемент ГЭБ. Учение о гисто-гематических барьерах (в том числе ГЭБ) разработала академик Л.С. Штерн.

ГЭБ проницаем (фенестрированные эндотелиоциты капилляров) в сосудистых сплетениях и других органах, соседствующих с желудочками мозга. Это позволяет веществам свободно проникать из кровотока в ткани мозга и в обратном направлении. Плотные контакты в лежащей выше эпендиме (эпителии сосудистого сплетения) создают в этих областях двусторонний барьер между тканью мозга и цереброспинальной жидкостью желудочков.

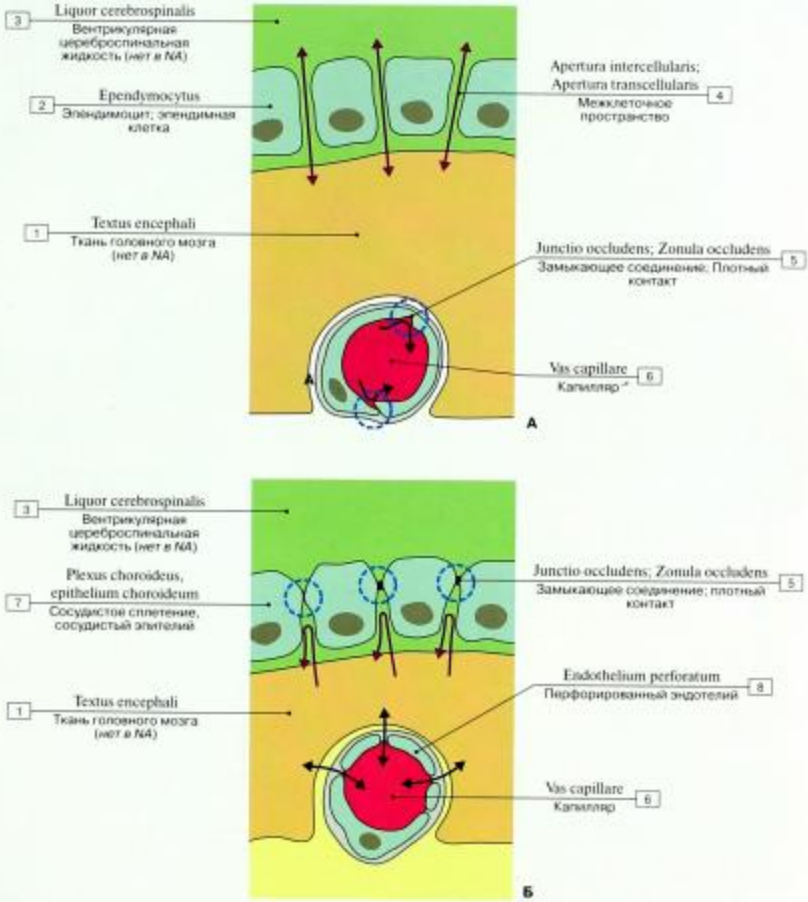

Рис. 19. Гемато-энцефалический барьер (А – нормальная ткань мозга с неповрежденным гемато-энцефалическим барьером, Б – гемато-ликворный барьер в сосудистом (хороидном) сплетении):

1 – Brain tissue; 2 – Ependymal cell; 3 – Cerebrospinal fluid; 4 – Intercellular space; 5 – Tight junction; Occluding junction; 6 – Capillary vessel; 7 – Choroid plexus, choroid epithelium; 8 – Perforated endothelium

Гемато-ликворный барьер в нормальной ткани мозга образован плотными соединениями между эндотелиальными клетками капилляров. Барьер препятствует диффузии гидрофильных веществ из капилляров ЦНС в окружающие ткани и в обратном направлении. Необходимые гидрофильные вещества, в которых нуждается центральная нервная система, должны проходить сквозь барьер с помощью специфических транспортных механизмов (например, транспорт глюкозы с помощью инсулинозависимого переносчика).

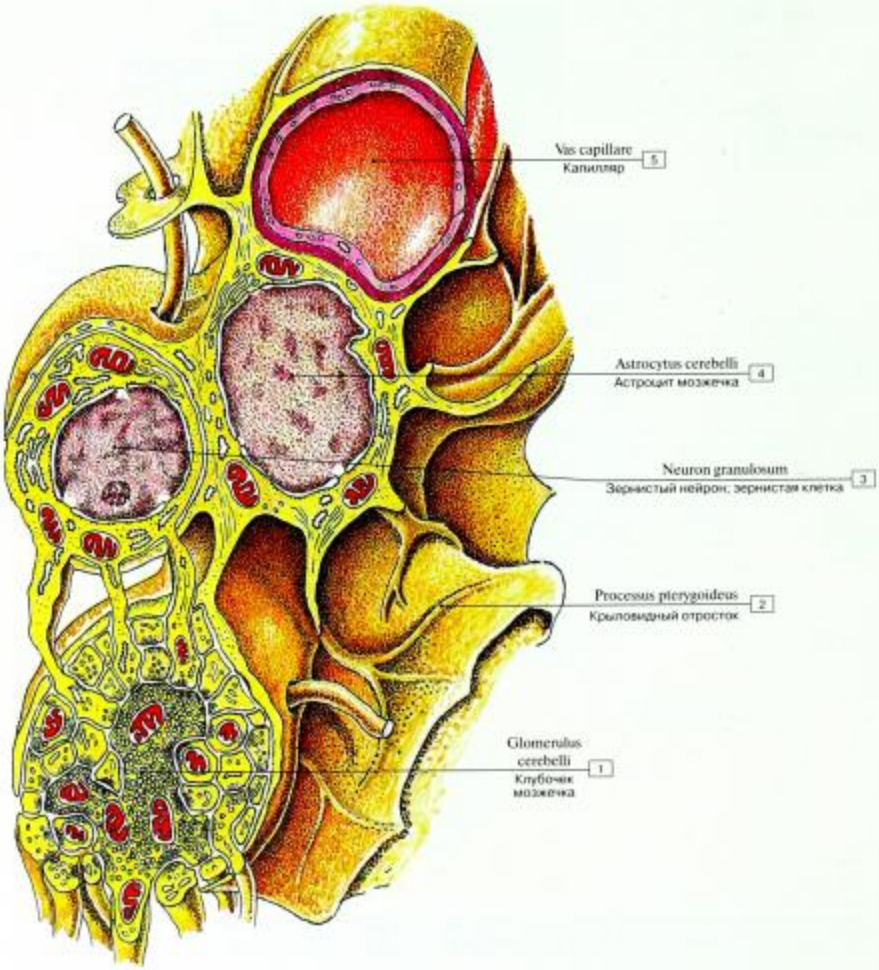

Рис. 20. Астроцит крыловидный (в мозжечке):

1 – Glomerulus of cerebellum; 2 – Pterygoid process; 3 – Granule cell; 4 – Cerebellar astrocyte; 5 – Capillary vessel
(по Р.В. Крстичу, с изменениями)

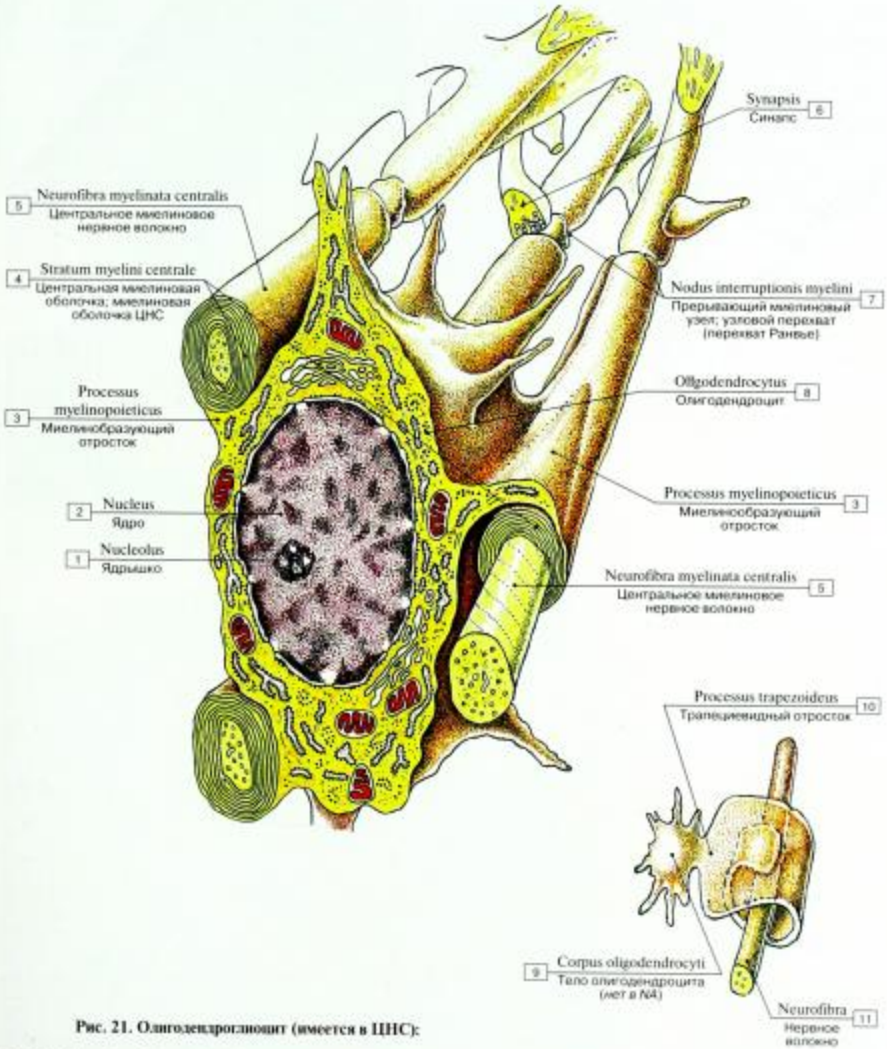

Рис. 21. Олигодендроглиоцит (имеется в ЦНС):

1 – Nucleolus; 2 – Nucleus; 3 – Myelinating process; Myelinizing process; 4 – Central myelin sheath; 5 – Central myelinated nerve fibre; 6 – Synapse; 7 – Myelin sheath gap; 8 – Oligodendrocyte; 9 – Corpus of oligodendrocyte; 10 – Trapezoid process; 11 – Nerve fibre
(по Р.В. Крстичу, с изменениями)

Рис. 22. Микроглия (общий вид)

Рис. 23. Микроглия (ультраструктура):

1 – Pericyte; 2 – Capillary vessel; 3 – Limiting membrane of perivascular glia; 4 – Neuropil; 5 – Nucleus
(*по Р.В. Крстичу, с изменениями*)

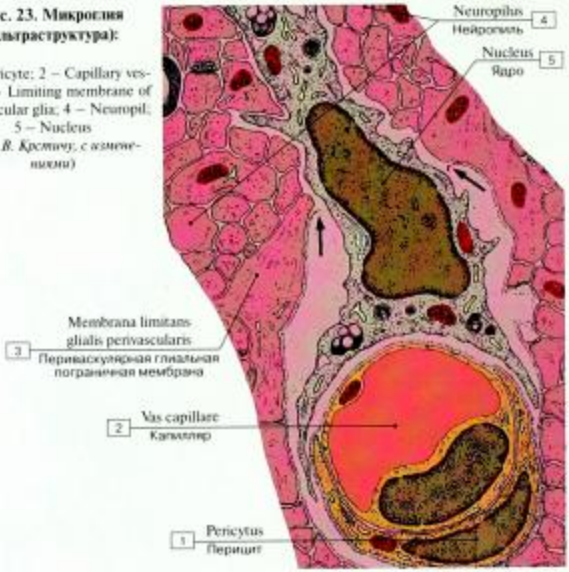

Таблица 5. Клетки центральной нервной системы (ЦНС) и периферической нервной системы (ПНС), их функции

Тип клетки	Функция
Нейрон (ЦНС и ПНС)	1. Восприятие, переработка и хранение информации 2. Обработка информации 3. Передача сигналов другим нейронам 4. Регуляция деятельности клеток различных органов и тканей организма
Глиальная клетка	1. Изолирующая 2. Опорная 3. Защитная 4. Обменная
Астроцит (только ЦНС) Протоплазматический Волокнистый	1. Поддержка постоянства состава внутренней среды в ЦНС 2. Участие в образовании гемато-энцефалического барьера (периваскулярная глиальная пограничная мембрана) 3. Фагоцитоз нефункционирующих синапсов 4. Рубцевание в ЦНС (при инфаркте мозга либо рассеянном склерозе) 5. Поглощение избыточных медиаторов и K^+ 6. Взаимодействие с олигодендроцитами Опорная
Олигодендроцит (только ЦНС)	1. Образование миелиновой оболочки нервных волокон в ЦНС 2. Трофическая, барьерная
Эпендимоцит (только ЦНС)	1. Выстилают изнутри желудочки мозга и спинномозговой канал 2. Секреторная активность 3. Транспортная
Сосудистый эпителиоцит (сосудистого сплетения) (только ЦНС)	Секреция цереброспинальной жидкости
Шванновская клетка, нейролеммоцит (только ПНС)	1. Образование миелиновой оболочки нервных волокон в ПНС 2. Трофическая, барьерная
Сателлитная глиальная клетка (только ПНС)	Преобразованные клетки Шванна, окружают тела нейронов в периферических нервных узлах
Микроглиоцит (клетка системы мононуклеарных фагоцитов) (только ЦНС)	1. Фагоцитоз и процессинг антигена 2. Образование цитокинов и факторов роста 3. Пульсация (ритмическое изменение объема способствует аксонному транспорту и влияет на ток межклеточной жидкости)

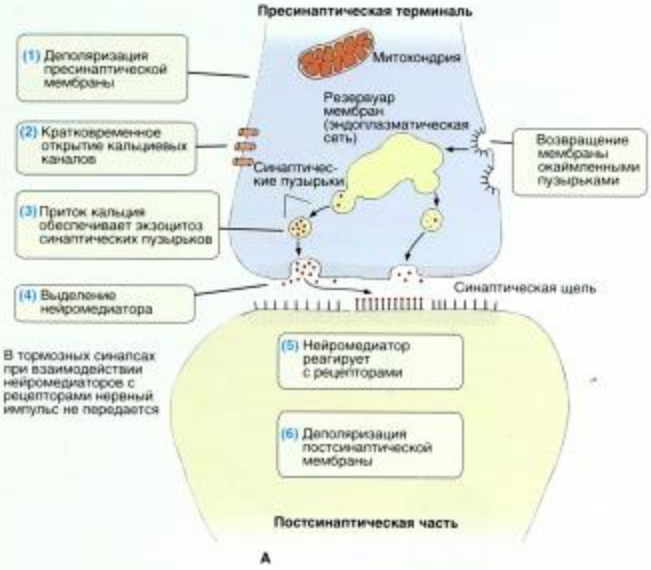

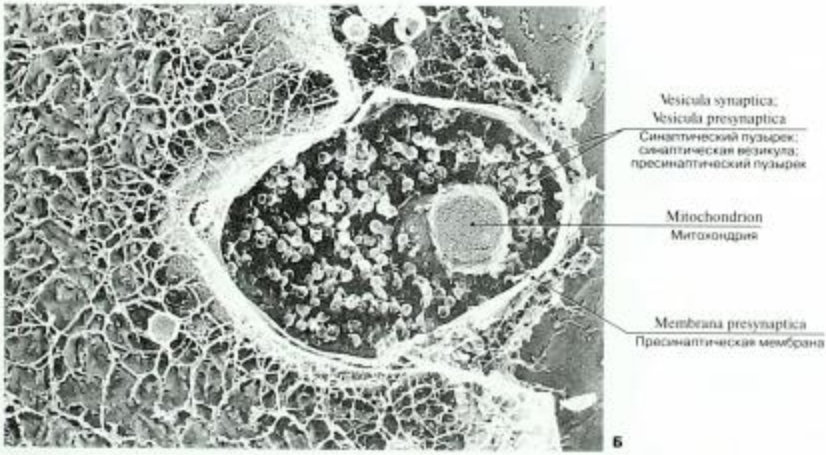

Рис. 24. Синапс (А – механизм функционирования возбуждающего синапса (схема), Б – электронограмма)
(по Л.К. Жуксейра, Ж. Кармейро)

Рис. 25. Нексус (щелевидное соединение)

Таблица 6. Классификация синапсов
(по Р.В. Крстичу, с изменениями)

- СИНАПС
  - химический
    - межнейронный
      - сомато-соматический
      - аксо-дендритный
      - аксо-соматический
      - аксо-аксональный
      - дендро-дендритный
      - сомато-дендритный
    - нейро-железистый
    - нейро-сосудистый
    - нейро-глиальный
    - нейро-гемальный
    - нейро-мышечный
      - двигательная концевая пластинка
  - электрический — межнейронный
  - смешанный — межнейронный
  - возбуждающий
  - тормозной

Нексус (щелевидное соединение). Цитолеммы соседних клеток соединены между собой коннексонами – полыми гексагональными белковыми структурами, где между соседними цитолеммами имеется щель (2–4 нм).

Синапс передает нервный импульс от одного нейрона к другому путем преобразования нервного (электрического) сигнала в химический (медиатор) и обратно. Пресинаптический и постсинаптический полюсы разделены синаптической щелью шириной 20–30 нм. В пресинаптическом полюсе медиатор содержится в синаптических пузырьках.

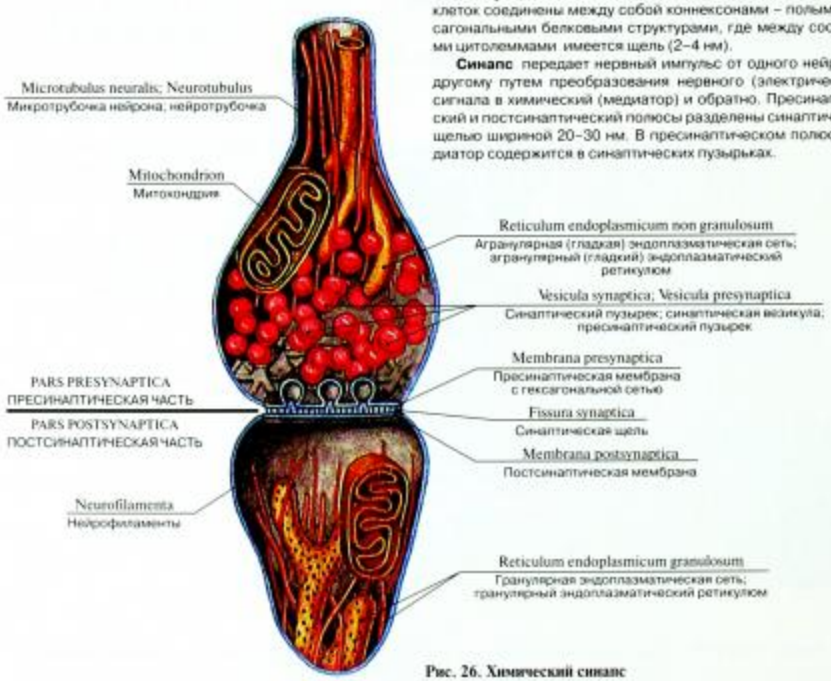

Рис. 26. Химический синапс

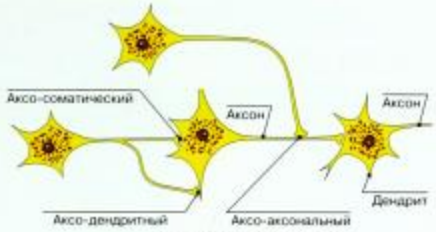

Рис. 27. Синапсы (схема)

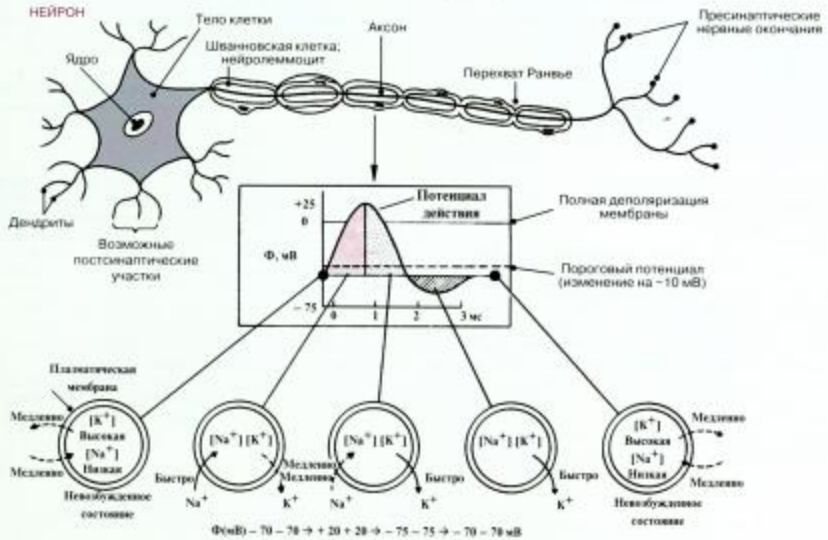

Рис. 28. Ионные токи через мембрану аксона

(по Стернбергу и соавт., с изменениями)

Во внеклеточной жидкости положительные (Na^+, K^+, Ca^{2+} и др.) и отрицательные (Cl^-, фосфат и др.) ионы находятся в равных соотношениях. Внутри клеток преобладают отрицательно заряженные ионы, чем обусловлен общий отрицательный заряд клетки. K^+ – внутриклеточный ион, его концентрация в нервных и мышечных клетках в 20–100 раз выше, чем вне клетки, Na^+ – внеклеточный ион, внутриклеточная его концентрация в 5–15 раз ниже внеклеточной. И наоборот, внутриклеточная концентрация Cl^- в 20–100 раз ниже внеклеточной.

Способность нейронов к возбуждению и торможению обусловлена наличием в их клеточной мембране Na^+- и K^+-каналов и Na^+K^+-насоса, который откачивает из клетки три иона Na^+ и накачивает в клетку два иона K^+. В результате вне клетки имеется избыток Na^+, внутри – K^+. Небольшая часть ионов K^+ по градиенту концентрации перемещается на внешнюю поверхность мембраны. Таким образом снаружи создается положительный заряд, а между внутренней и наружной поверхностями мембраны покоящейся клетки возникает *трансмембранная разность потенциалов*.

При возбуждении нейрона натриевые каналы открываются, ионы Na^+ поступают в клетку по градиенту концентрации, что вызывает снижение трансмембранного потенциала, в результате чего возникает *деполяризация клетки* (*потенциал действия, или нервный импульс*). Потенциал действия распространяется вдоль мембраны. После завершения возбуждения натриевые каналы закрываются, калиевые – открываются. K^+ диффундирует из клетки. Восстанавливается трансмембранный потенциал (*реполяризация*). При торможении изменения противоположны, возникает *гиперполяризация* мембраны, снижающая чувствительность клетки к возбуждающим сигналам.

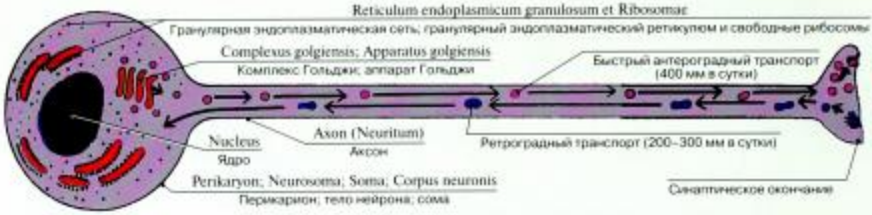

Рис. 29. Строение и функционирование нейрона

По аксону интенсивно транспортируются различные молекулы и органеллы, которые образуются в теле нейрона в двух направлениях: от тела нейрона к концевым разветвлениям (*антероградный транспорт*) и к телу нейрона (*ретроградный транспорт*). Энергия для первого типа транспорта обеспечивается белком кинезином (АТФ-аза, активируемая микротрубочками), для второго – белком динеином, обладающим АТФ-азной активностью. Медленный антероградный транспорт (несколько мм в сутки) переносит белки и актиновые филаменты; антероградный транспорт с промежуточной скоростью переносит митохондрии; быстрый (до 400 мм в сутки) – вещества синаптических пузырьков.

Нервное волокно представляет собой один или несколько отростков нейронов (осевой цилиндр), покрытых оболочкой. Различают миелиновые и безмиелиновые нервные волокна.

Миелиновые нервные волокна толще безмиелиновых, образуются благодаря тому, что олигодендроцит (ЦНС) или нейролеммоцит (шванновская клетка, ПНС) спирально накручивается на осевой цилиндр (аксон) нервной клетки. *Миелин* – это многократно закрученный двойной слой цитоплазматической мембраны нейролеммоцита или олигодендроцита. Толстая и плотная миелиновая оболочка, богатая липидами, изолирует нервное волокно, выполняет трофическую и опорную функции и предотвращает утечку нервного импульса из осевого цилиндра. Каждый нейролеммоцит (олигодендроцит) окутывает только часть осевого цилиндра длиной около 1 мм, образуя межузловой сегмент нервного волокна. На границе между двумя соседними нейролеммоцитами (олигодендроцитами) образуется сужение нервного волокна – узловой перехват нервного волокна (перехват Ранвье) шириной около 0,5 мкм, где миелиновая оболочка отсутствует. Мембрана осевого цилиндра обеспечивает возникновение потенциала покоя и потенциала действия, играет основную роль в проведении возбуждения. Нейрофибриллы обеспечивают транспорт веществ. В перехвате Ранвье возникает потенциал действия. Скорость распространения возбуждения больше по миелиновым, чем по безмиелиновым волокнам.

Миелиновые волокна образуют белое вещество головного и спинного мозга, афферентные и эфферентные нервы соматической периферической нервной системы и часть вегетативных нервов.

Таблица 7. Сравнительная характеристика миелиновых и безмиелиновых нервных волокон

Показатели	Миелиновые волокна	Безмиелиновые волокна
ОСЕВЫЕ ЦИЛИНДРЫ: количество и локализация	Один осевой цилиндр, находящийся в центре волокна	Несколько осевых цилиндров, располагающихся по периферии волокна
ОСЕВЫЕ ЦИЛИНДРЫ: тип отростка	Может быть и аксон, и дендрит нейроцита	Как правило, аксоны эффекторных нейронов вегетативной нервной системы
ЛЕММОЦИТЫ	Ядра и цитоплазма олигодендроцитов (нейролеммоцитов) оттеснены к периферии волокна	Ядра олигодендроцитов (нейролеммоцитов) находятся в центре волокон
МЕЗАКСОНЫ	Мезаксон многократно закручивается вокруг осевого цилиндра, образуя миелиновый слой	Мезаксоны осевых цилиндров короткие
Na^+-КАНАЛЫ	Только в перехватах Ранвье	По всей длине осевого цилиндра
СКОРОСТЬ ПЕРЕДАЧИ СИГНАЛА	5–120 м/с	1–2 м/с



Рис. 30. Нервное мякотное волокно (электронограмма)
(по Л.К. Жункейра, Ж. Карнейро)

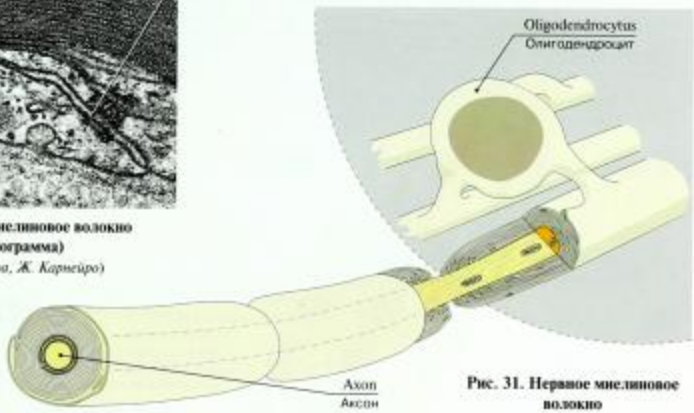

Рис. 31. Нервное мякотное волокно

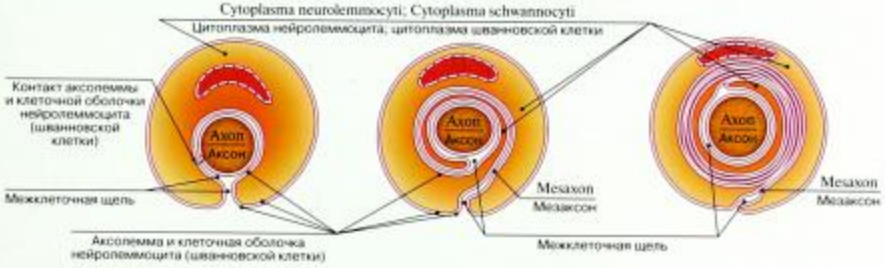

Рис. 32. Формирование мякотного нервного волокна

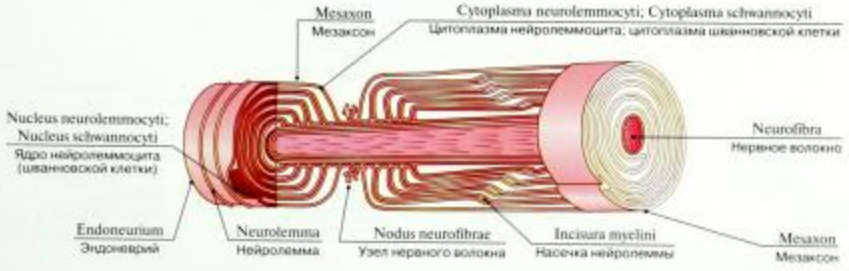

Рис. 33. Мякотное (миелиновое) нервное волокно

Безмиелиновые нервные волокна расположены преимущественно в нервах вегетативной нервной системы, главным образом аксоны эфферентных нейронов. Отростки нейронов (осевые цилиндры) прогибают цитоплазматическую мембрану олигодендроцита (нейролеммоцита), которая окружает эти отростки. В одну шванновскую клетку может быть погружено несколько осевых цилиндров. В ЦНС меньше безмиелиновых волокон.

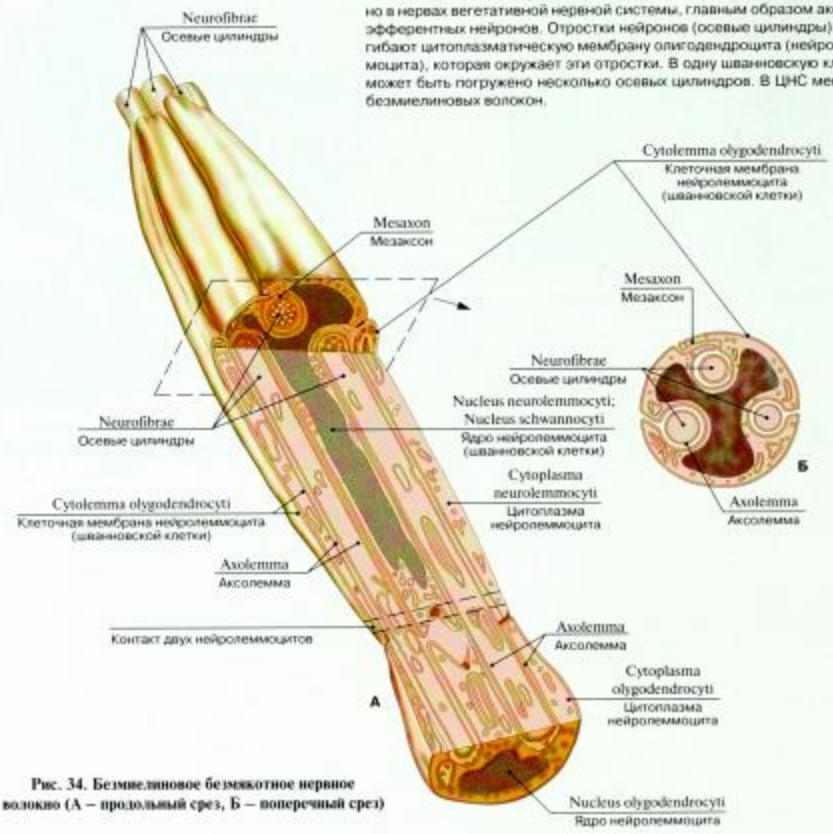

Рис. 34. Безмиелиновое безмякотное нервное волокно (А – продольный срез, Б – поперечный срез)

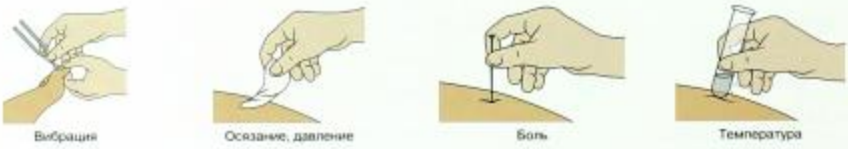

Рис. 35. Контроль поверхностных ощущений

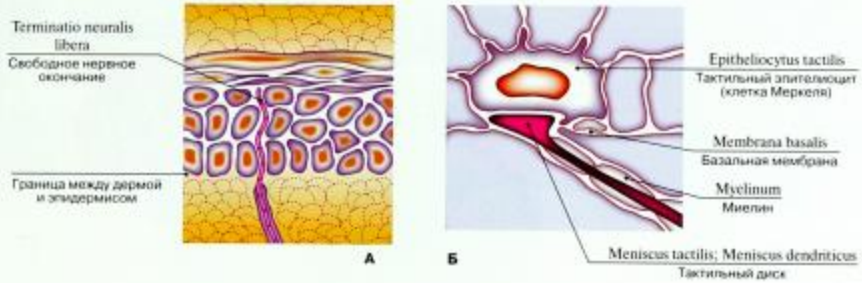

Рис. 36. Свободное нервное окончание (А – неинкапсулированное чувствительное окончание, реагирует на изменение температуры, Б – тактильный эпителиоцит (клетка Меркеля), реагирует на прикосновение – тактильная чувствительность)

(по А. Хэту и Д. Кармаку)

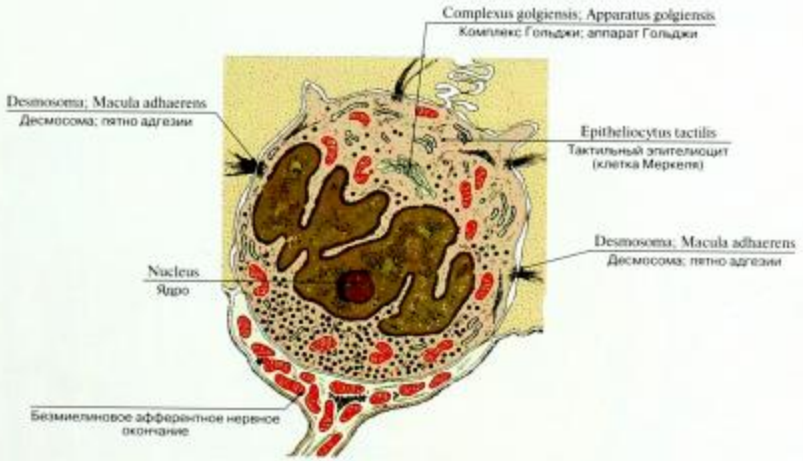

Рис. 37. Тактильный эпителиоцит (клетка Меркеля)

(по Р.В. Крстичу, с изменениями)

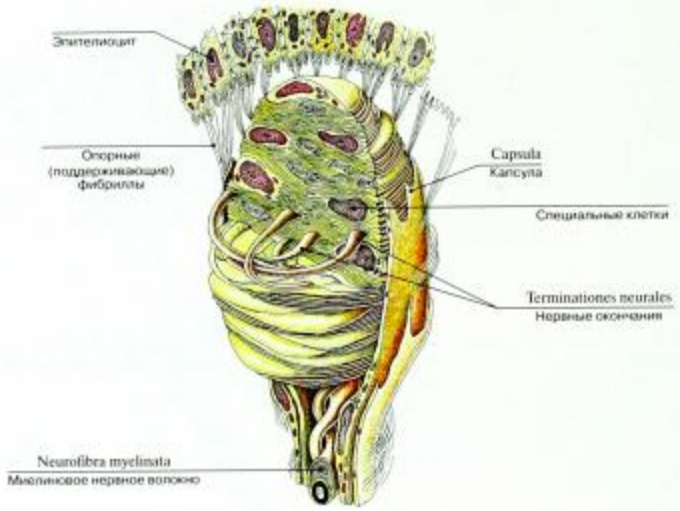

Рис. 38. Инкапсулированное нервное окончание (осязательное тельце Мейснера) (реагирует на слабое давление – осязание)
(по Р.В. Крстичу, с изменениями)

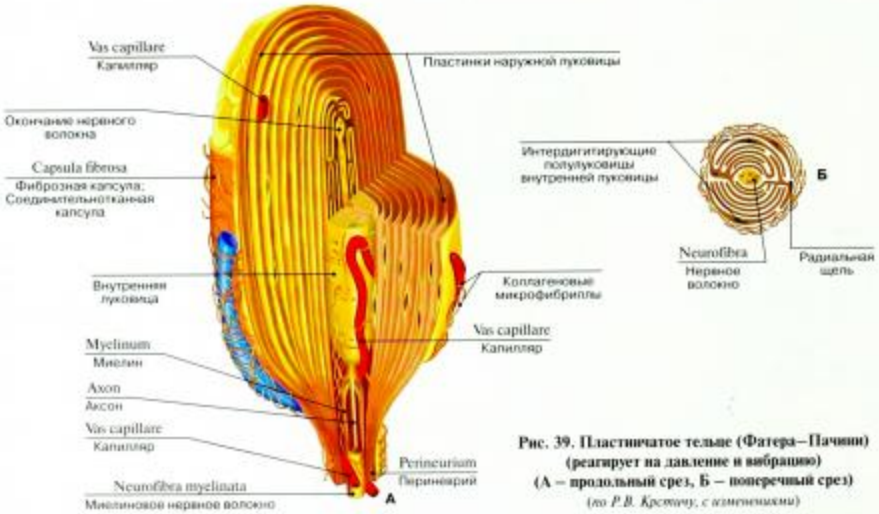

Рис. 39. Пластинчатое тельце (Фатера–Пачини) (реагирует на давление и вибрацию) (А – продольный срез, Б – поперечный срез)
(по Р.В. Крстичу, с изменениями)

Рис. 40. Рецепторы (А – колба Краузе – механорецептор располагается, в основном, в коже наружных половых органов, Б – тельце Руффини – реагирует на растяжение кожи и температуру)

(по А. Хэму и Д. Кормаку)

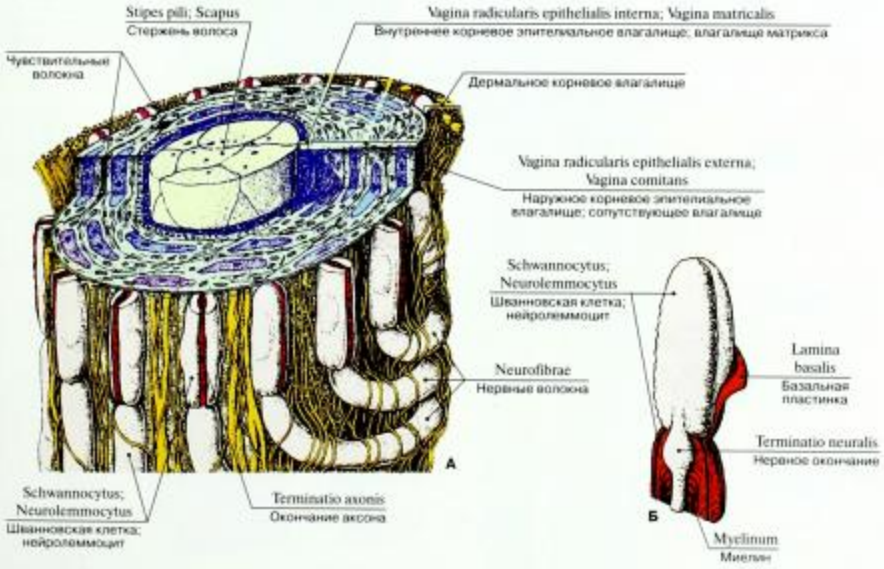

Рис. 41. Иннервация волоса (А – волос в поперечном разрезе, Б – нервное окончание)

(по Р.В. Крстичу, с изменениями)

Рис. 42. Нервно-мышечное веретено (реагирует на растяжение). Спиральные афферентные нервные окончания вокруг интрафузальных мышечных волокон
(по Р.В. Кретчу, с изменениями)

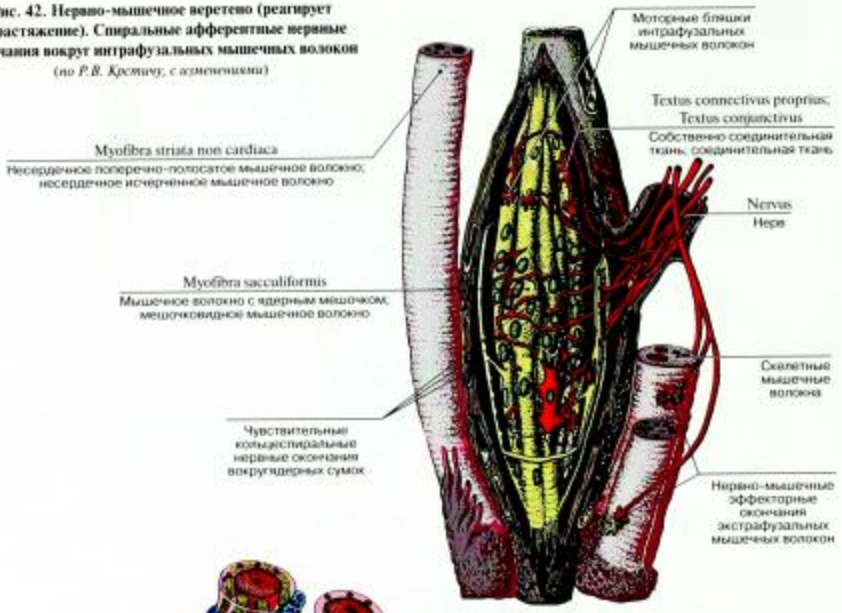

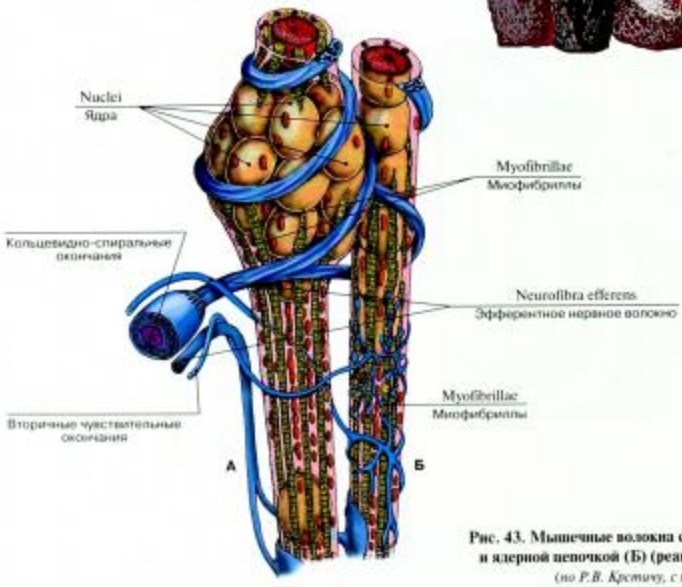

Рис. 43. Мышечные волокна с ядерным мешочком (А) и ядерной цепочкой (Б) (реагируют на растяжение)
(по Р.В. Кретчу, с изменениями)

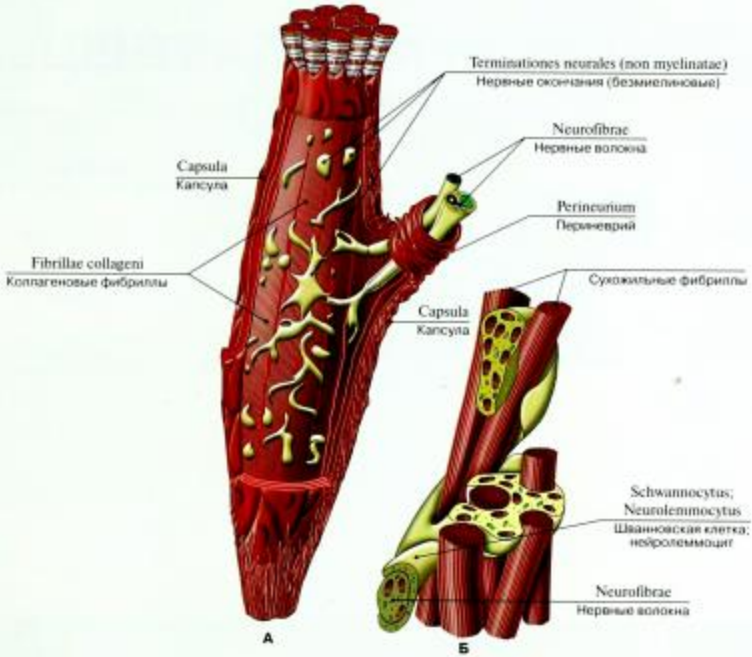

Рис. 44. Нервно-сухожильное веретено (Гольджи) (реагирует на сокращение мышцы) (А – общий вид, Б – участок сухожильного органа, поперечный срез)

(по Р.В. Крстичу, с изменениями)

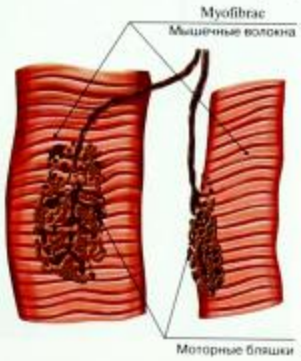

Рис. 45. Двигательная концевая пластинка (схема)

Рис. 46. Контроль проприорецепции

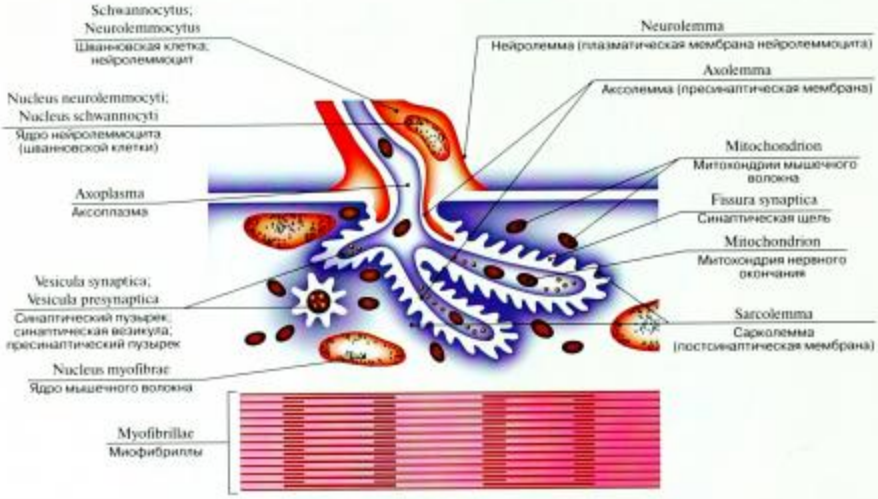

Рис. 47. Нейро-мышечный синапс (схема)



А Б

Рис. 48. Нейро-мышечное соединение (двигательная концевая пластинка)
(А – сканирующая электронограмма, Б – гистологический препарат)

ЦЕНТРАЛЬНАЯ НЕРВНАЯ СИСТЕМА

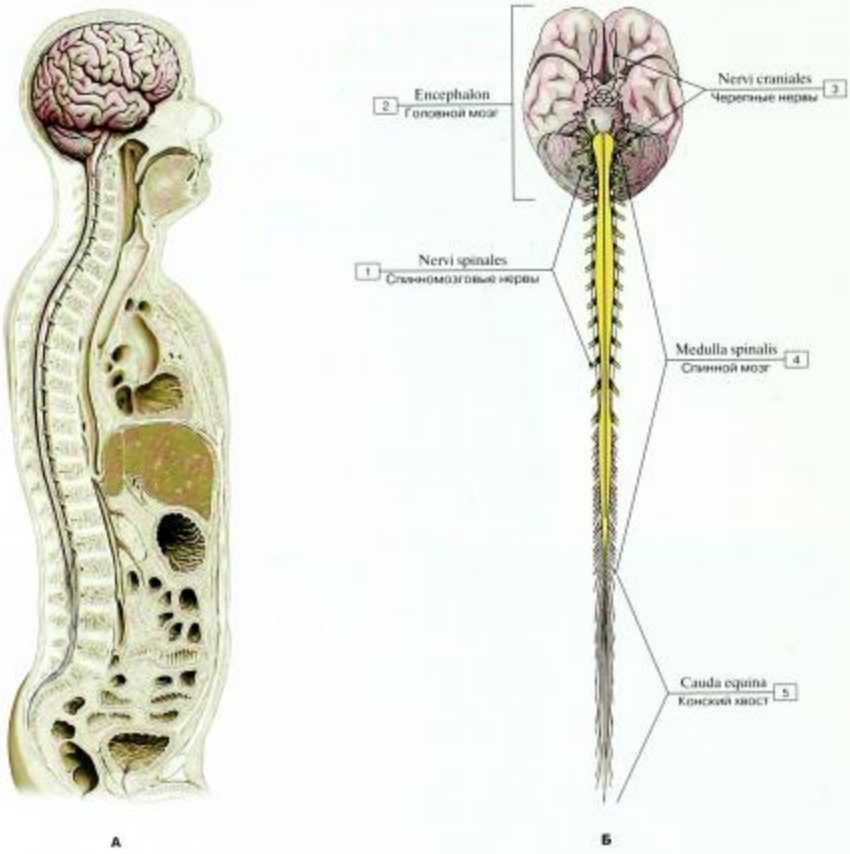

Рис. 49. Центральная нервная система
(А – ЦНС, вид слева, Б – выделенная ЦНС, вид спереди):

1 – Spinal nerves; 2 – Brain; 3 – Cranial nerves; 4 – Spinal cord; 5 – Cauda equina

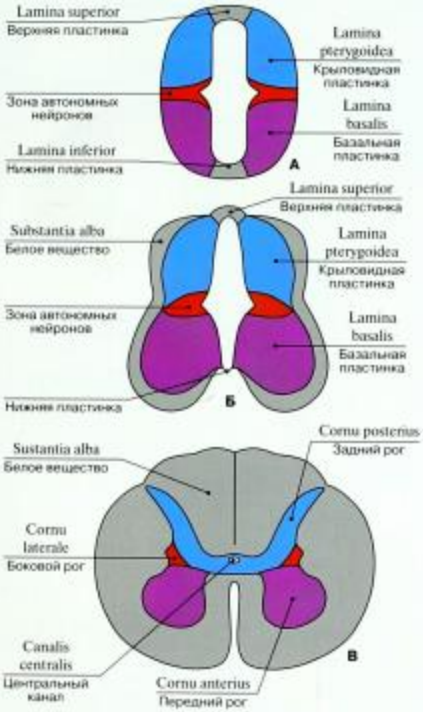

Рис. 50. Развитие спинного мозга, поперечное сечение, вид сверху, показана миграция нейронов и формирование ядер черепных нервов (А – нервная трубка (ранняя стадия), Б – промежуточная стадия, В – спинной мозг взрослого человека)

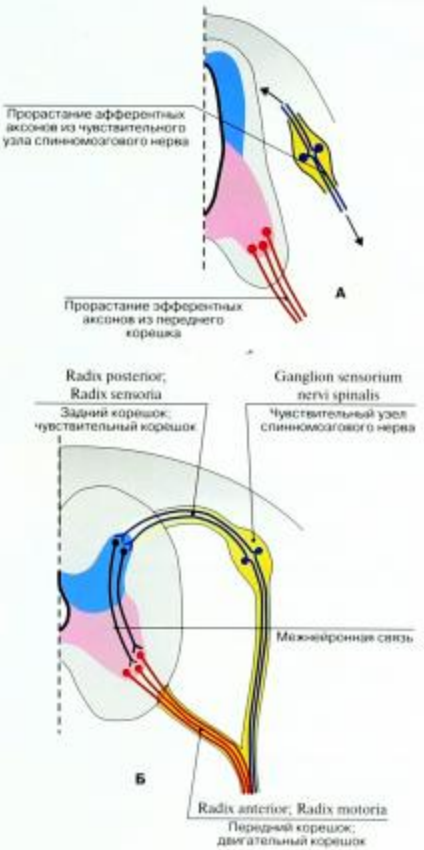

Рис. 51. Развитие периферических нервов

Нейроны, которые образуются в базальной пластинке, являются эфферентными (двигательными), тогда как нейроны, формирующиеся в крыловидной пластинке, – афферентными (чувствительными). В будущих грудном, поясничном и крестцовом отделах спинного мозга имеется еще одна зона между предыдущими двумя, дающая начало симпатическим (автономным) эфферентным нейронам. Из верхней и нижней пластинок нейроны не образуются.

Афферентные (синие) и эфферентные (красные) аксоны начинаются от тел нервных клеток, их формирование происходит независимо друг от друга.

А. Первичные афферентные нейроны развиваются в спинномозговом ганглии, альфа-мотонейроны развиваются из базальной пластинки спинного мозга.

Б. Вставочные нейроны (черные), связывающие чувствительные и двигательные нейроны, развиваются на более поздних стадиях.

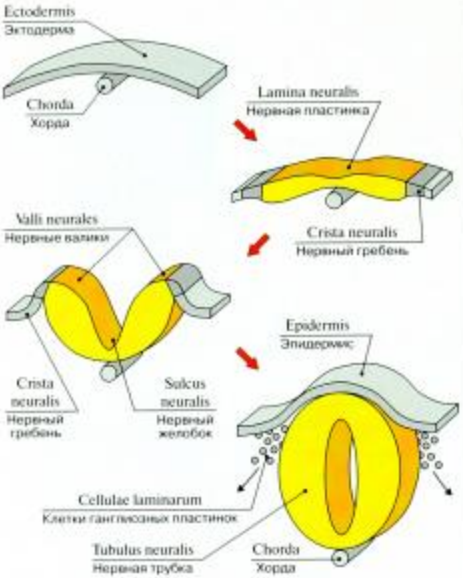

Рис. 52. Ранние стадии формирования нервной системы

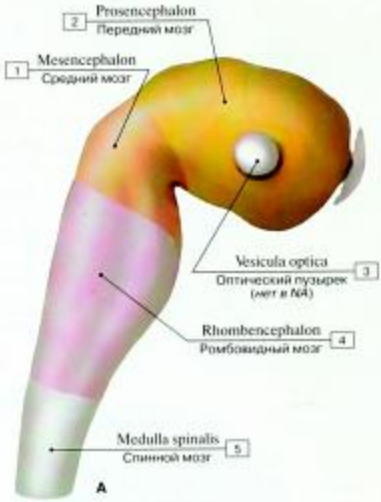

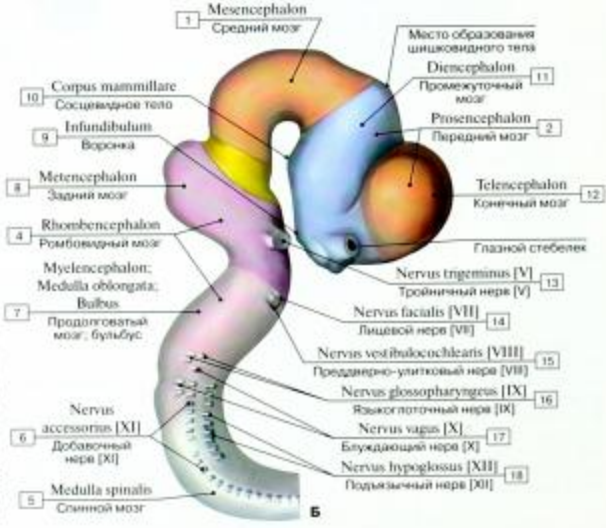

Рис. 53. Головной мозг эмбриона, вид справа (реконструкция) (А – стадия трех мозговых пузырей, Б – эмбрион длиной 10,2 мм, стадия пяти мозговых пузырей):

1 – Mesencephalon; Midbrain; 2 – Prosencephalon; Forebrain; 3 – Optic vesicle; 4 – Rhombencephalon; Hindbrain; 5 – Spinal cord; 6 – Accessory nerve [XI]; 7 – Myelencephalon; Medulla oblongata; Bulb; 8 – Metencephalon; 9 – Infundibulum; 10 – Mammillary body; 11 – Diencephalon; 12 – Telencephalon; 13 – Trigeminal nerve [V]; 14 – Facial nerve [VII]; 15 – Vestibulocochlear nerve [VIII]; 16 – Glossopharyngeal nerve [IX]; 17 – Vagus nerve [X]; 18 – Hypoglossal nerve [XII]

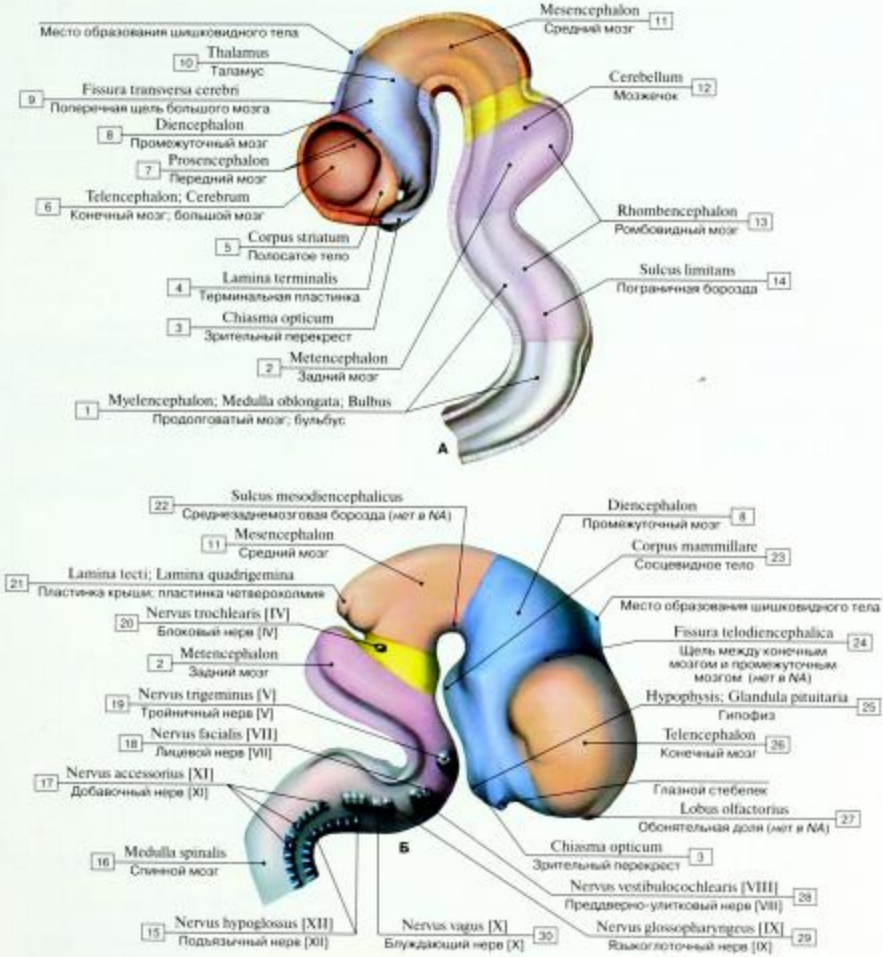

Рис. 54. Головной мозг эмбриона (реконструкция)
(А – эмбрион длиной 10,2 мм, правая половина, вид изнутри, Б – эмбрион длиной 13,6 мм, вид справа):

1 – Myelencephalon; Medulla oblongata; Bulb; 2 – Metencephalon; 3 – Optic chiasm; Optic chiasma; 4 – Lamina terminalis; 5 – Corpus striatum; 6 – Telencephalon; Cerebrum; 7 – Prosencephalon; Forebrain; 8 – Diencephalon; 9 – Transverse cerebral fissure; 10 – Thalamus; Dorsal thalamus; 11 – Mesencephalon; Midbrain; 12 – Cerebellum; 13 – Rhombencephalon; Hindbrain; 14 – Sulcus limitans; 15 – Hypoglossal nerve [XII]; 16 – Spinal cord; 17 – Accessory nerve [XI]; 18 – Facial nerve [VII]; 19 – Trigeminal nerve [V]; 20 – Trochlear nerve [IV]; 21 – Tectal plate; Quadrigeminal plate; 22 – Mesodiencephalic groove; 23 – Mammillary body; 24 – Telodiencephalic fissure; 25 – Pituitary gland; 26 – Telencephalon; 27 – Olfactory lobe; 28 – Vestibulocochlear nerve [VIII]; 29 – Glossopharyngeal nerve [IX]; 30 – Vagus nerve [X]

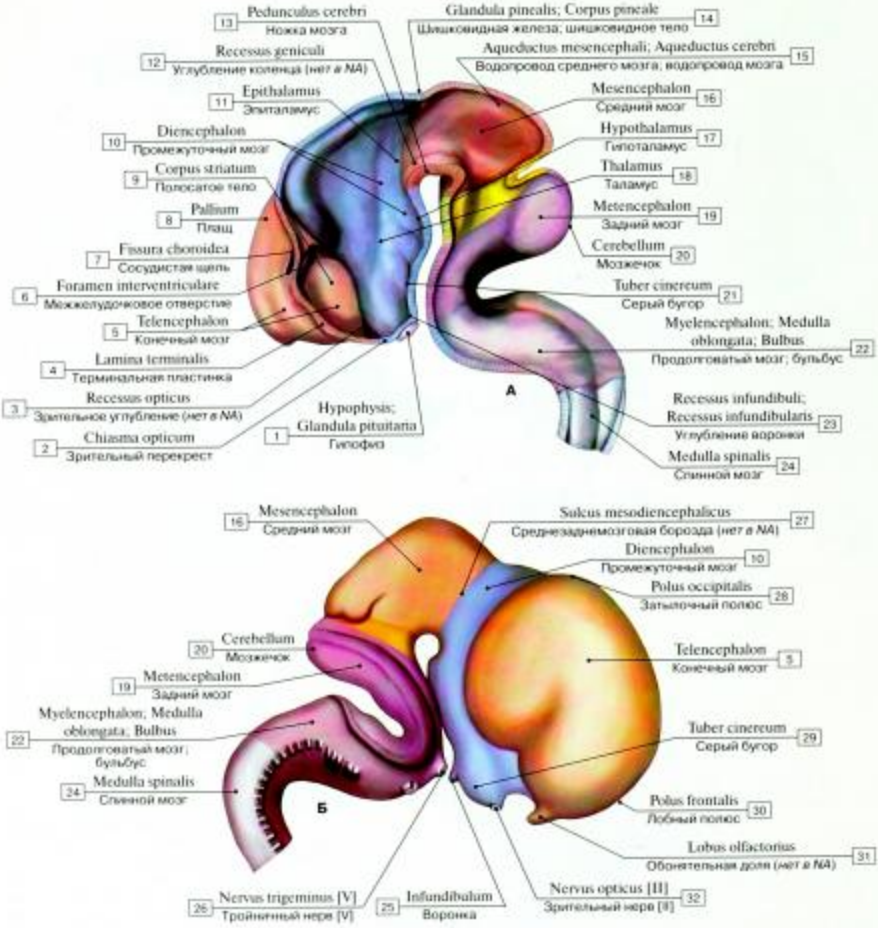

Рис. 55. Головной мозг эмбриона (реконструкция)
(А – эмбрион длиной 13,6 мм, правая половина, вид изнутри, Б – эмбрион длиной 50 мм, вид справа):

1 – Pituitary gland; 2 – Optic chiasm; Optic chiasma; 3 – Optic recess; 4 – Lamina terminalis; 5 – Telencephalon; 6 – Interventricular foramen; 7 – Choroidal fissure; 8 – Cerebral cortex; 9 – Corpus striatum; 10 – Diencephalon; 11 – Epithalamus; 12 – Geniculate recess; 13 – Cerebral peduncle; 14 – Pineal gland; Pineal body; 15 – Aqueduct of midbrain; Cerebral aqueduct; 16 – Mesencephalon; Midbrain; 17 – Hypothalamus; 18 – Thalamus; Dorsal thalamus; 19 – Metencephalon; 20 – Cerebellum; 21 – Tuber cinereum; 22 – Myelencephalon; Medulla oblongata; Bulb; 23 – Infundibular recess; 24 – Spinal cord; 25 – Infundibulum; 26 – Trigeminal nerve [V]; 27 – Mesodiencephalic groove; 28 – Occipital pole; 29 – Tuber cinereum; 30 – Frontal pole; 31 – Olfactory lobe; 32 – Optic nerve [II]

РАЗВИТИЕ НЕРВНОЙ СИСТЕМЫ ЧЕЛОВЕКА

На ранних этапах развития человеческого зародыша из клеток эктодермы образуется нервная пластинка, под которой располагается хорда. Нервная пластинка быстро растет, утолщается, становится многослойной, углубляется, образуя желобок, края которого приподнимаются и превращаются в нервные валики. Под валиками формируются нервные гребни – выросты в виде тяжей клеток. Эти тяжи после замыкания желобка в нервную трубку превращаются в ганглиозные пластинки сбоку от нервной трубки, отделяющиеся от нее.

Нервная трубка отделяется от эктодермы, клетки ее нейроэпителия дифференцируются в нейробласты, число которых быстро увеличивается благодаря активной пролиферации. Из этих клеток образуются мантийный слой нервной трубки и первичные опорные клетки – глиобласты, которые также мигрируют в мантийный слой. Впоследствии из мантийного слоя образуется серое вещество головного и спинного мозга. Митотическое деление нейробластов заканчивается до формирования отростков у молодых нервных клеток. Сначала начинается рост аксона, позднее – дендритов. Отростки нейробластов образуют на периферии нервной трубки краевой (маргинальный) слой, из которого образуется белое вещество. Так называемые вентрикулярные клетки, расположенные на внутренней поверхности нервной трубки, дифференцируются в эпендимоциты. На стадии нервной трубки ганглиозные пластинки фрагментируются, образуя округлые структуры, из которых формируются спинномозговые узлы.

Итак, три слоя нервной трубки дают начало эпендиме, выстилающей полости центральной нервной системы (внутренний слой), серому веществу (средний, или мантийный) и белому веществу (наружный слой).

Таблица 8. Преобразование слоев нервной трубки и ганглиозной пластинки в эмбриогенезе человека

Слои нервной трубки и нервная пластинка	Промежуточные (эмбриональные) нервные структуры		Дефинитивные клетки	Дефинитивные структуры
Нервная трубка				
Краевой (маргинальный) слой				Белое вещество головного и спинного мозга
Мантийный слой	Нейробласты (молодые нейроны)		Нейроны	Серое вещество головного и спинного мозга
	Глиобласты	Астробласты	Протоплазматические астроциты	
			Волокнистые астроциты	
		Олигодендроглиобласты	Олигодендроглиоциты	
Внутренний слой	Эпендимобласты		Эпендимоциты	
			Клетки, покрывающие сосудистые сплетения	
			Питуициты (задней доли гипофиза)	
			Пинеалоциты (эпифиза)	
Ганглиозная пластинка				
Клетки ганглиозной пластинки	Нейробласты		Нейроны спинномозговых узлов	
	Глиобласты		Глиоциты спинномозговых узлов	
		Симпатобласты	Нейроны симпатических узлов	
		Медуллобласты	Хромаффиноциты (мозгового слоя надпочечников и параганглиев)	
	Меланобласты		Меланоциты	
	Глиобласты		Микроглия	
	Предшественники кальцитониноцитов		Кальцитониноцит (щитовидной железы)	
			Возможно, клетки APUD-системы	
			Клетки каротидных телец	
			Пиальные фибробласты	

Таблица 9. Развитие нервной ткани и нервной системы

Эктодерма эмбриона

↓

Нервная пластинка

Нервный желобок

↓

Нервная трубка (центральная нервная система, в том числе нейроны, нейроглия, эпителиоциты сосудистых сплетений)

↓

Головной мозг

↓

Сетчатка глаза

Спинной мозг

Нервные валики

↓

Нервные гребни

↓

Ганглиозная пластинка

↓

Чувствительные нейроны черепных и спинномозговых чувствительных нервных узлов
Постганглионарные нейроны симпатических и парасимпатических нервных узлов
Шванновские клетки (нейролеммоциты) периферических аксонов
Сателлитные клетки периферических нервных узлов
Меланоциты кожи и подклеточной основы
Клетки паутинной и мягкой оболочек головного и спинного мозга
Хромаффинные клетки мозгового вещества надпочечников
Клетки APUD-системы
Кальцитониноциты (С-тироцит)
Клетки параганглиев

Вначале стенки нервной трубки имеют одинаковую толщину, впоследствии интенсивнее развиваются ее боковые отделы, которые все более утолщаются. Вентральная и дорсальная стенки отстают в росте и постепенно погружаются между интенсивно развивающимися боковыми отделами. В результате такого погружения образуются *дорсальная* и *вентральная продольные срединные борозды* будущего спинного и продолговатого мозга. На внутренней поверхности каждой из боковых стенок формируются неглубокие продольные пограничные бороздки, которые разделяют боковые отделы трубки на базальную (вентральную) и крыльную (дорсальную) пластинки.

Из *базальной пластинки* формируются передние столбы серого вещества и прилежащее к ним белое вещество. Отростки развивающихся в передних столбах нейронов выходят из спинного мозга, образуя передние (двигательные) корешки спинномозговых и черепных нервов. Из *крыловидной пластинки* развиваются задние столбы серого вещества и примыкающее к ним белое вещество. *Ганглиозная пластинка*, располагающаяся дорсальнее нервной трубки, между последней и эктодермой, впоследствии смещается на боковую поверхность нервной трубки и превращается в соответствующие каждому сегменту туловища *спинномозговые узлы* и *чувствительные узлы черепных нервов*. Клетки, выселившиеся из ганглиозных пластинок, служат также зачатками для развития периферических отделов вегетативной нервной системы.

Вслед за обособлением ганглиозной пластинки нервная трубка в головном конце заметно утолщается. Эта расширенная часть служит зачатком головного мозга. Остальные отделы нервной трубки в дальнейшем превращаются в спинной мозг. Нейробласты, расположенные в формирующихся спинномозговых узлах, имеют форму биполярных клеток. В процессе дальнейшей дифференцировки нейробластов расположенные в непосредственной близости к телу клетки участки двух ее отростков сливаются в один Т-образно делящийся затем отросток. Клетки спинномозговых узлов становятся по своей форме псевдоуниполярными. Центральные отростки этих клеток направляются в спинной мозг и образуют задний (чувствительный) корешок. Другие отростки псевдоуниполярных клеток растут от узлов к периферии, где заканчиваются рецепторами различных типов.

На ранних стадиях развития эмбриона нервная трубка простирается по всей длине тела. В связи с редукцией каудальных отделов нервной трубки нижний конец будущего спинного мозга постепенно суживается, образуя *терминальную* (*концевую*) *нить*. В течение третьего месяца внутриутробного развития длина спинного мозга равна длине позвоночного канала. В дальнейшем рост позвоночного столба происходит более интенсивно. В связи с фиксацией головного мозга в полости черепа наиболее заметное отставание в росте нервной трубки наблюдается в ее каудальных отделах. Несоответствие в росте позвоночного столба и спинного мозга приводит как бы к «восхождению» нижнего конца последнего. Так, у новорожденного нижний конец спинного мозга расположен на уровне III поясничного позвонка, а у взрослого – на уровне I–II поясничных позвонков. Корешки спинномозговых нервов и спинномозговые узлы формируются достаточно рано, поэтому «восхождение» спинного мозга приводит к тому, что корешки удлиняются и меняют свое направление из горизонтального на косое и даже вертикальное (продольное по отношению к спинному мозгу). Вертикально идущие к крестцовым отверстиям корешки каудальных (нижних) сегментов спинного мозга формируют вокруг концевой нити пучок корешков – так называемый *конский хвост*.

Таблица 10. Происхождение различных отделов и частей головного мозга

Отделы головного мозга	Дефинитивные части головного мозга
Передний мозговой пузырь:	
Конечный мозг	Полушария большого мозга
	Обонятельный мозг
	Базальные ядра
	Кора (плащ)
	Боковые желудочки
Промежуточный мозг	Ростральная часть гипоталамуса
	Ростральная часть III желудочка
	Таламус
	Метаталамус
	Эпиталамус
	Субталамус
	Каудальная часть гипоталамуса
	Каудальная часть III желудочка
Средний мозговой пузырь:	
Средний мозг	Крыша среднего мозга
	Ножки мозга
	Покрышка среднего мозга
	Черное вещество
	Основание ножки мозга
	Водопровод (сильвиев) мозга
Задний мозговой пузырь (ромбовидный мозг):	IV желудочек
Перешеек ромбовидного мозга	Верхний мозговой парус
	Верхние мозжечковые ножки
	Ростральная часть IV желудочка
Задний мозг	
Мост	Средние мозжечковые ножки
Мозжечок	Полушария
	Червь
Продолговатый мозг	Каудальная часть IV желудочка
	Нижние мозжечковые ножки

Головной отдел нервной трубки растет неравномерно. В некоторых участках она толще. Благодаря усиленному продольному росту нервная трубка изгибается. Уже на четвертой неделе эмбрионального развития у головного отдела различают три первичных мозговых пузыря: передний, средний и задний. К концу четвертой недели передний мозговой пузырь начинает делиться на конечный мозг, из которого впоследствии развивается вся кора полушарий большого мозга, и промежуточный мозг, из которого развиваются таламус и гипоталамус. Просвет нервной трубки переднего мозга образует боковые желудочки и III желудочек. Задний (ромбовидный) пузырь в течение пятой недели также делится на два пузыря, из которых образуются мозжечок, продолговатый мозг и мост. Из среднего мозгового пузыря, сохраняющего трубчатую форму, образуется средний мозг, просвет трубки превращается в мозговой (сильвиев) водопровод. В результате будущий головной мозг состоит из пяти пузырей.

В области среднего мозгового пузыря формируются ножки мозга и пластинка крыши среднего мозга. Растут боковые стенки промежуточного мозга, образуя таламусы; выросты боковых стенок дают начало глазным пузырькам. Нижняя стенка промежуточного мозга выпячивается, образуя серый бугор, воронку, подбугорье (гипоталамус) и заднюю долю гипофиза (табл. 10).

Важные преобразования происходят в конечном мозге. На I стадии формируются обонятельные структуры и

лимбическая система, расположенная у развивающегося конечного мозга. На II стадии стенки переднего мозга утолщаются благодаря интенсивной пролиферации нейробластов, образуются зачатки базальных ганглиев (узлов). На III стадии формируется кора полушарий большого мозга. В связи с активным митотическим делением нейробластов развивающейся коры большого мозга начинается формирование мозговых борозд и извилин полушарий большого мозга.

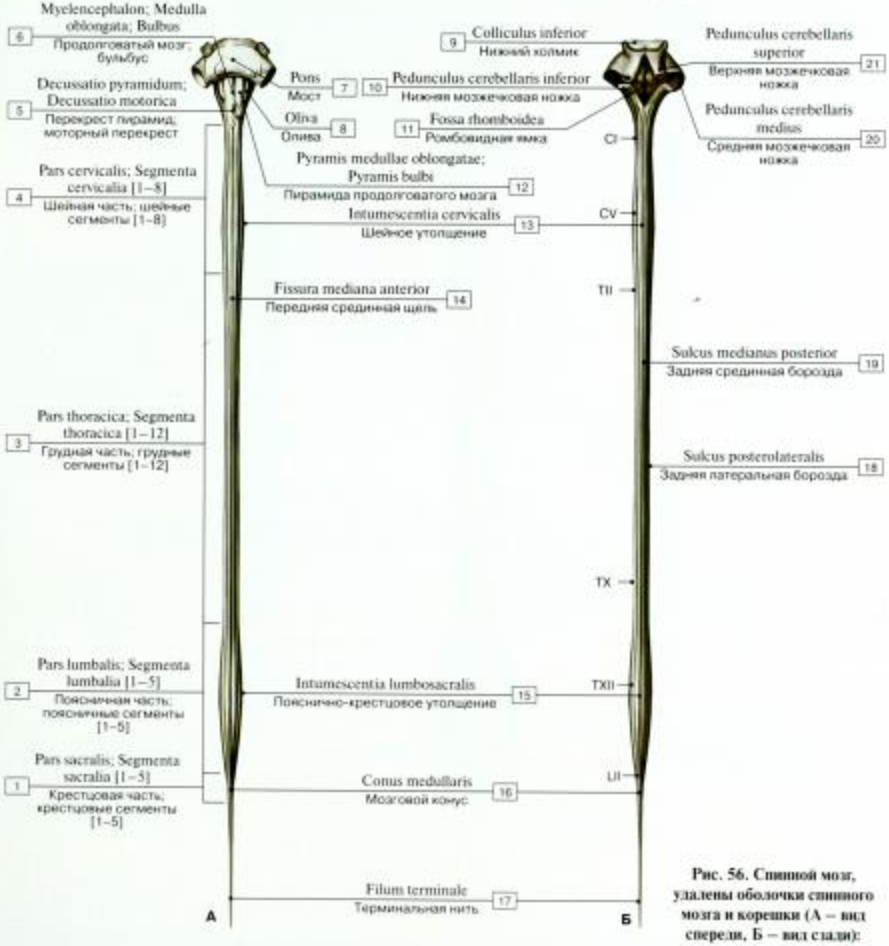

Рис. 56. Спинной мозг, удалены оболочки спинного мозга и корешки (А – вид спереди, Б – вид сзади):

1 – Sacral part; Sacral segments [1–5]; 2 – Lumbar part; Lumbar segments [1–5]; 3 – Thoracic part; Thoracic segments [1–12]; 4 – Cervical part; Cervical segments [1–8]; 5 – Decussation of pyramids; Motor decussation; 6 – Myelencephalon; Medulla oblongata; Bulb; 7 – Pons; 8 – Inferior olive; 9 – Inferior colliculus; 10 – Inferior cerebellar peduncle; 11 – Rhomboid fossa; Floor of fourth ventricle; 12 – Pyramid; 13 – Cervical enlargement; 14 – Anterior median fissure; Ventral median fissure; 15 – Lumbosacral enlargement; 16 – Conus medullaris; Medullary cone; 17 – Filum terminale; Terminal filum; 18 – Posterolateral sulcus; Dorsolateral sulcus; 19 – Posterior median sulcus; Dorsal median sulcus; 20 – Middle cerebellar peduncle; 21 – Superior cerebellar peduncle

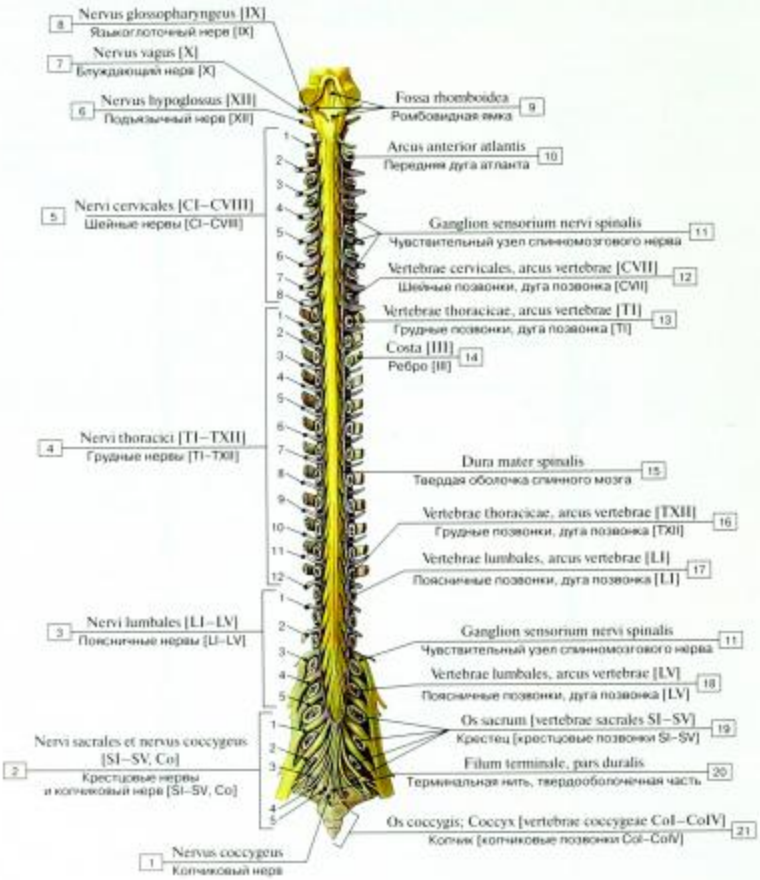

Рис. 57. Спинной мозг и спинномозговые нервы, вид сзади:

1 – Coccygeal nerve; 2 – Sacral nerves and coccygeal nerve [SI–SV, Co]; 3 – Lumbar nerves [LI–LV]; 4 – Thoracic nerves [TI–TXII]; 5 – Cervical nerves [CI–CVIII]; 6 – Hypoglossal nerve [XII]; 7 – Vagus nerve [X]; 8 – Glossopharyngeal nerve [IX]; 9 – Rhomboid fossa; Floor of fourth ventricle; 10 – Anterior arch; 11 – Spinal ganglion; Dorsal root ganglion; 12 – Cervical vertebrae, vertebral arch [CVII]; 13 – Thoracic vertebrae, vertebral arch [TI]; 14 – Rib [III]; 15 – Spinal dura mater; 16 – Thoracic vertebrae, vertebral arch [TXII]; 17 – Lumbar vertebrae; Vertebral arch [LI]; 18 – Lumbar vertebrae; Vertebral arch [LV]; 19 – Sacrum [Sacral vertebrae SI–SV]; 20 – Filum terminale; Terminal filum, dural part; coccygeal ligament; filum terminale externum; 21 – Coccyx [coccygeal vertebrae CoI–CoIV]

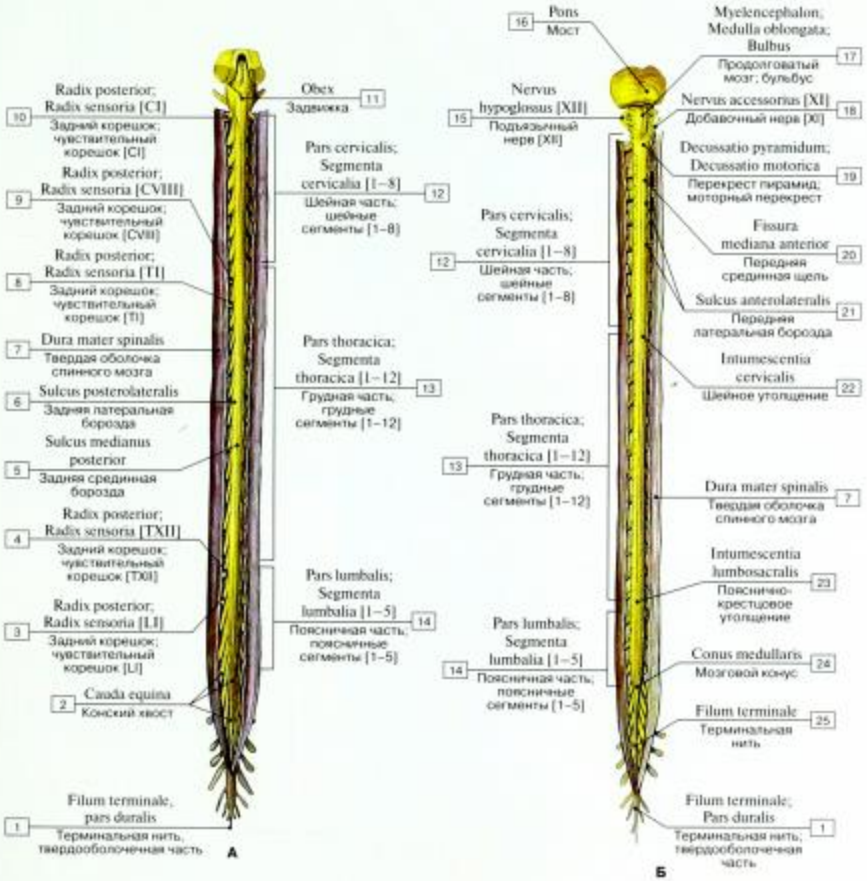

Рис. 58. Спинной мозг, оболочки вскрыты (А – вид сзади, Б – вид спереди):

1 – Filum terminale; Terminal filum, dural part; coccygeal ligament; filum terminale externum; 2 – Cauda equina; 3 – Posterior root; Sensory root; Dorsal root [LI]; 4 – Posterior root; Sensory root; Dorsal root [TXII]; 5 – Posterior median sulcus; Dorsal median sulcus; 6 – Posterolateral sulcus; Dorsolateral sulcus; 7 – Spinal dura mater; 8 – Posterior root; Sensory root; Dorsal root [TI]; 9 – Posterior root; Sensory root; Dorsal root [CVIII]; 10 – Posterior root; Sensory root; Dorsal root [CI]; 11 – Obex; 12 – Cervical part; Cervical segments [1–8]; 13 – Thoracic part; Thoracic segments [1–12]; 14 – Lumbar part; Lumbar segments [1–5]; 15 – Hypoglossal nerve [XII]; 16 – Pons; 17 – Myelencephalon; Medulla oblongata; Bulb; 18 – Accessory nerve [XI]; 19 – Decussation of pyramids; Motor decussation; 20 – Anterior median fissure; Ventral median fissure; 21 – Anterolateral sulcus; Ventrolateral sulcus; 22 – Cervical enlargement; 23 – Lumbosacral enlargement; 24 – Conus medullaris; Medullary cone; 25 – Filum terminale; Terminal filum

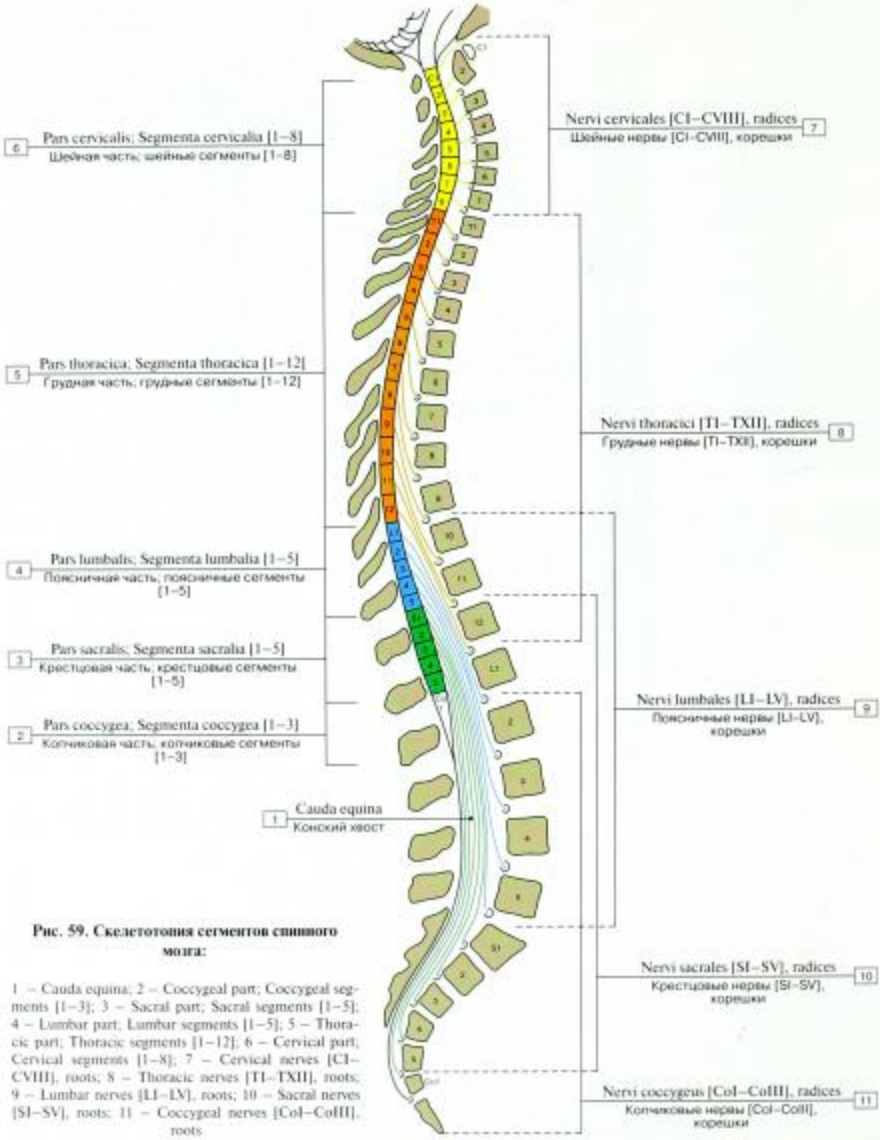

Рис. 59. Скелетотопия сегментов спинного мозга:

1 – Cauda equina; 2 – Coccygeal part; Coccygeal segments [1–3]; 3 – Sacral part; Sacral segments [1–5]; 4 – Lumbar part; Lumbar segments [1–5]; 5 – Thoracic part; Thoracic segments [1–12]; 6 – Cervical part; Cervical segments [1–8]; 7 – Cervical nerves [CI–CVIII], roots; 8 – Thoracic nerves [TI–TXII], roots; 9 – Lumbar nerves [LI–LV], roots; 10 – Sacral nerves [SI–SV], roots; 11 – Coccygeal nerves [CoI–CoIII], roots

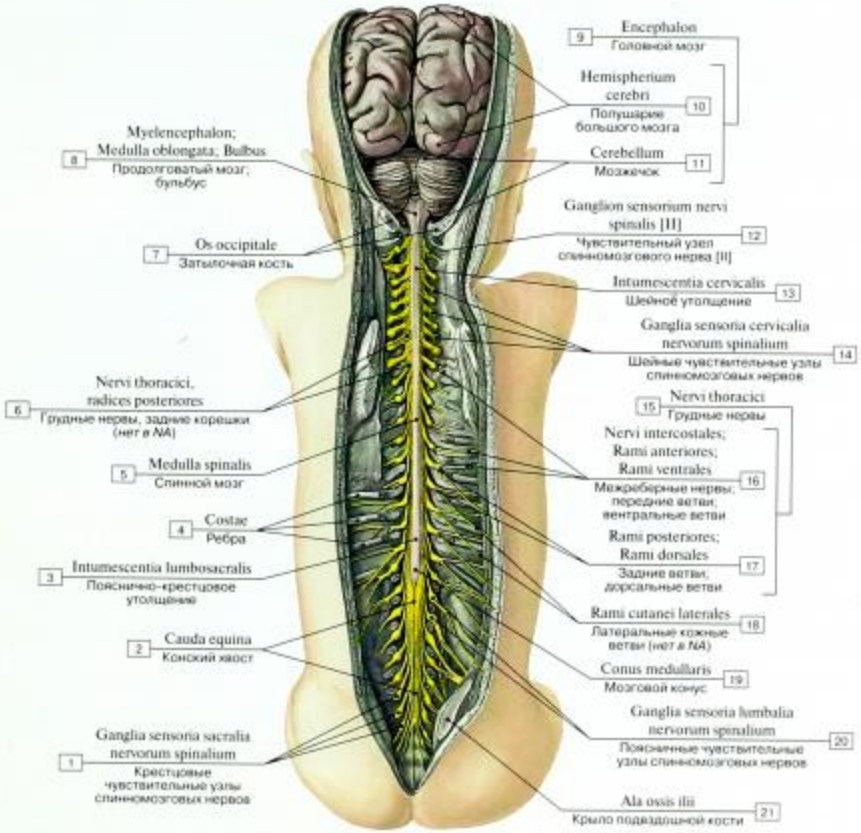

Рис. 60. Головной и спинной мозг, спинномозговые нервы новорожденного, вид сзади:

1 – Sacral spinal ganglia; Sacral dorsal root ganglia; 2 – Cauda equina; 3 – Lumbosacral enlargement; 4 – Ribs; 5 – Spinal cord; 6 – Thoracic nerves, posterior roots; 7 – Occipital bone; 8 – Myelencephalon; Medulla oblongata; Bulb; 9 = 10 + 11 – Brain; 10 – Cerebral hemisphere; 11 – Cerebellum; 12 – Spinal ganglion; Dorsal root ganglion [II]; 13 – Cervical enlargement; 14 – Cervical spinal ganglia; Cervical dorsal root ganglia; 15 = 16 + 17 – Thoracic nerves; 16 – Intercostal nerves; Anterior branches; Ventral branches; 17 – Posterior branches; Dorsal branches; 18 – Lateral cutaneous branches; 19 – Conus medullaris; Medullary cone; 20 – Lumbar spinal ganglia; Lumbar dorsal root ganglia; 21 – Ala of ilium; Wing of ilium

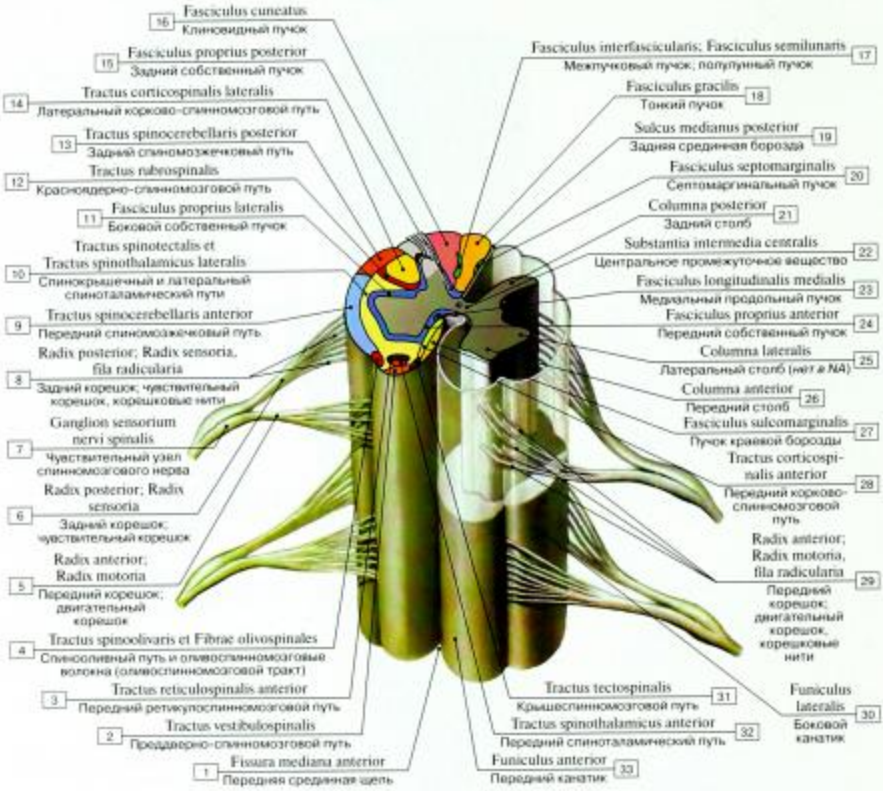

Рис. 61. Два сегмента спинного мозга, вид спереди, справа и сверху (схема). Справа показана топография белого вещества, слева – белое вещество удалено, видно серое вещество:

1 – Anterior median fissure; Ventral median fissure; 2 – Vestibulospinal tract; 3 – Anterior reticulospinal tract; Ventral reticulospinal tract; 4 – Spino-olivary tract and Olivospinal fibres; 5 – Anterior root; Motor root; Ventral root; 6 – Posterior root; Sensory root; Dorsal root; 7 – Spinal ganglion; Dorsal root ganglion; 8 – Posterior root; Sensory root; Dorsal root, rootlets; 9 – Anterior spinocerebellar tract; Ventral spinocerebellar tract; 10 – Spinotectal tract and Lateral spinothalamic tract; 11 – Lateral fasciculus proprius; 12 – Rubrospinal tract; 13 – Posterior spinocerebellar tract; Dorsal spinocerebellar tract; 14 – Lateral corticospinal tract; 15 – Posterior fasciculus proprius; Dorsal fasciculus proprius; 16 – Cuneate fasciculus; 17 – Interfascicular fasciculus; 18 – Gracile fasciculus; 19 – Posterior median sulcus; Dorsal median sulcus; 20 – Septomarginal fasciculus; 21 – Posterior column; Dorsal column; 22 – Central intermediate substance; 23 – Medial longitudinal fasciculus; 24 – Anterior fasciculus proprius; Ventral fasciculus peoprius; 25 – Lateral column; 26 – Anterior column; Ventral column; 27 – Sulcomarginal fasciculus; 28 – Anterior corticospinal tract; Ventral corticospinal tract; 29 – Anterior root; Motor root; Ventral root, rootlets; 30 – Lateral funiculus; 31 – Tectospinal tract; 32 – Anterior spinothalamic tract; Ventral spinothalamic tract; 33 – Anterior funiculus; Ventral funiculus

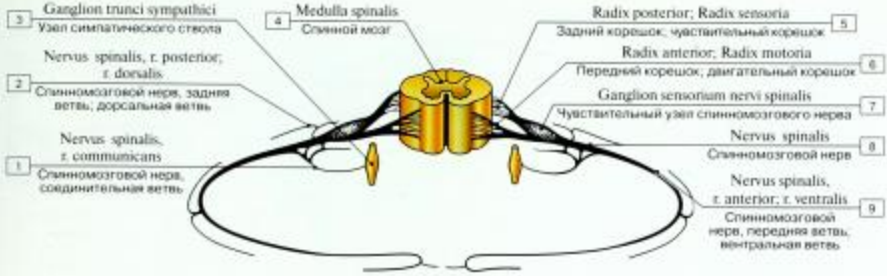

Рис. 62. Сегмент спинного мозга, вид спереди и сверху (схема):

1 – Spinal nerve, communicating branch; 2 – Spinal nerve, posterior branch; dorsal branch; 3 – Ganglion of sympathetic trunk; 4 – Spinal cord; 5 – Posterior root; Sensory root; Dorsal root; 6 – Anterior root; Motor root; Ventral root; 7 – Spinal ganglion; Dorsal root ganglion; 8 – Spinal nerve; 9 – Spinal nerve, anterior branch; ventral branch

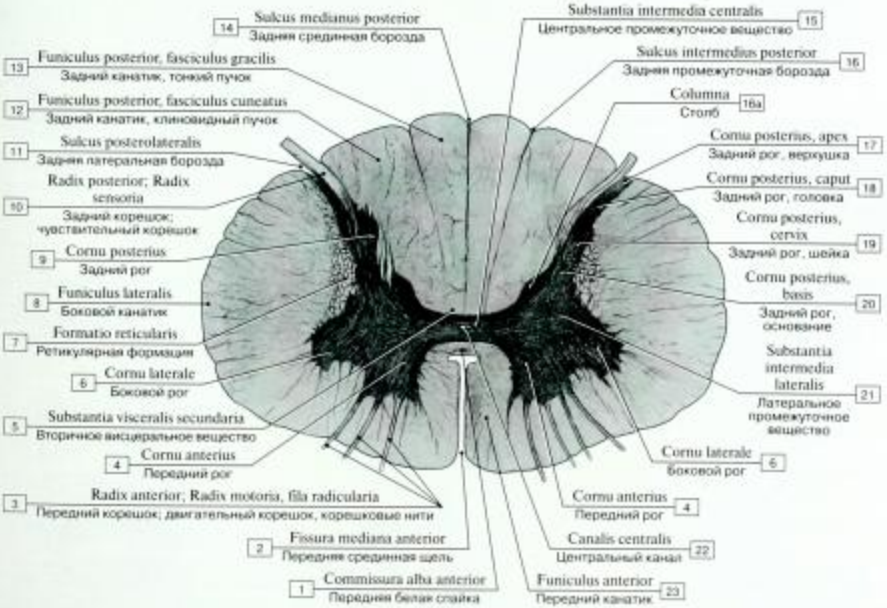

Рис. 63. Верхний отдел грудной части спинного мозга, поперечный разрез:

1 – Anterior white commissure; 2 – Anterior median fissure; Ventral median fissure; 3 – Anterior root; Motor root; Ventral root, rootlets; 4 – Anterior horn; Ventral horn; 5 – Secondary visceral grey substance; 6 – Lateral horn; 7 – Reticular formation; 8 – Lateral funiculus; 9 – Posterior horn; Dorsal horn; 10 – Posterior root; Sensory root; Dorsal root; 11 – Posterolateral sulcus; Dorsolateral sulcus; 12 – Posterior funiculus; Dorsal funiculus, cuneate fasciculus; 13 – Posterior funiculus; Dorsal funiculus, gracile fasciculus; 14 – Posterior median sulcus; Dorsal median sulcus; 15 – Central intermediate substance; 16 – Posterior intermediate sulcus; Dorsal intermediate sulcus; 16a – Column; 17 – Posterior horn; Dorsal horn, apex; 18 – Posterior horn; Dorsal horn, head; 19 – Posterior horn; Dorsal horn, neck; 20 – Posterior horn; Dorsal horn, base; 21 – Lateral intermediate substance; 22 – Central canal; 23 – Anterior funiculus; Ventral funiculus

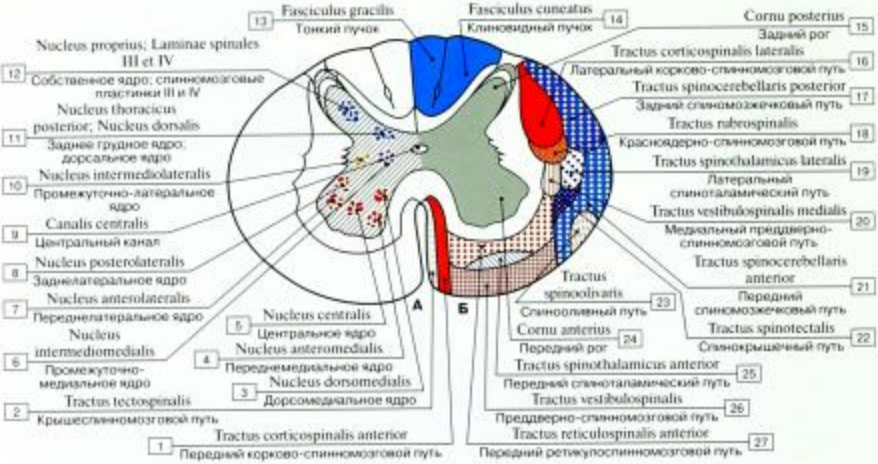

Рис. 64. Ядра (А) и проводящие пути (Б) спинного мозга (схема):

1 – Anterior corticospinal tract; Ventral corticospinal tract; 2 – Tectospinal tract; 3 – Dorsomedial nucleus; 4 – Anteromedial nucleus; Ventromedial nucleus; 5 – Central nucleus; 6 – Intermediomedial nucleus; 7 – Anterolateral nucleus; Ventrolateral nucleus; 8 – Posterolateral nucleus; Dorsolateral nucleus; 9 – Central canal; 10 – Intermediolateral nucleus; 11 – Posterior thoracic nucleus; Dorsal thoracic nucleus; 12 – Nucleus proprius; Spinal laminae III and IV; 13 – Gracile fasciculus; 14 – Cuneate fasciculus; 15 – Posterior horn; Dorsal horn; 16 – Lateral corticospinal tract; 17 – Posterior spinocerebellar tract; Dorsal spinocerebellar tract; 18 – Rubrospinal tract; 19 – Lateral spinothalamic tract; 20 – Medial vestibulospinal tract; 21 – Anterior spinocerebellar tract; Ventral spinocerebellar tract; 22 – Spinotectal tract; 23 – Spino-olivary tract; 24 – Anterior horn; Ventral horn; 25 – Anterior spinothalamic tract; Ventral spinothalamic tract; 26 – Vestibulospinal tract; 27 – Anterior reticulospinal tract; Ventral reticulospinal tract

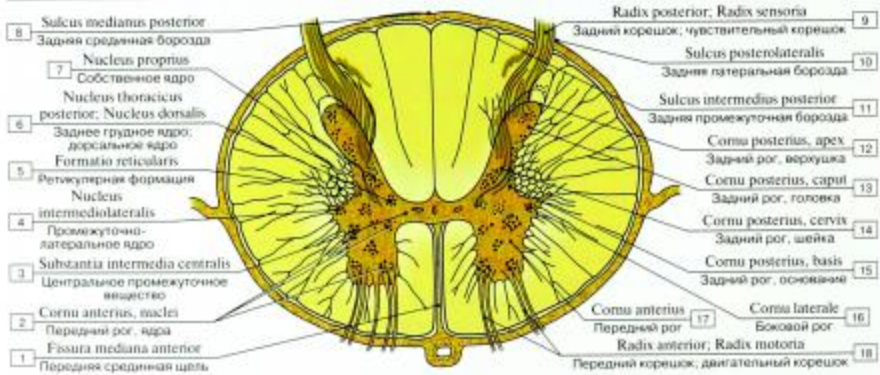

Рис. 65. Ядра серого вещества спинного мозга, поперечный разрез (схема):

1 – Anterior median fissure; Ventral median fissure; 2 – Anterior horn; Ventral horn, nuclei; 3 – Central intermediate substance; 4 – Intermediolateral nucleus; 5 – Reticular formation; 6 – Posterior thoracic nucleus; Dorsal thoracic nucleus; 7 – Nucleus proprius; 8 – Posterior median sulcus; Dorsal median sulcus; 9 – Posterior root; Sensory root; Dorsal root; 10 – Posterolateral sulcus; Dorsolateral sulcus; 11 – Posterior intermediate sulcus; Dorsal intermediate sulcus; 12 – Posterior horn; Dorsal horn, apex; 13 – Posterior horn; Dorsal horn, head; 14 – Posterior horn; Dorsal horn, neck; 15 – Posterior horn; Dorsal horn, base; 16 – Lateral horn; 17 – Anterior horn; Ventral horn; 18 – Anterior root; Motor root; Ventral root

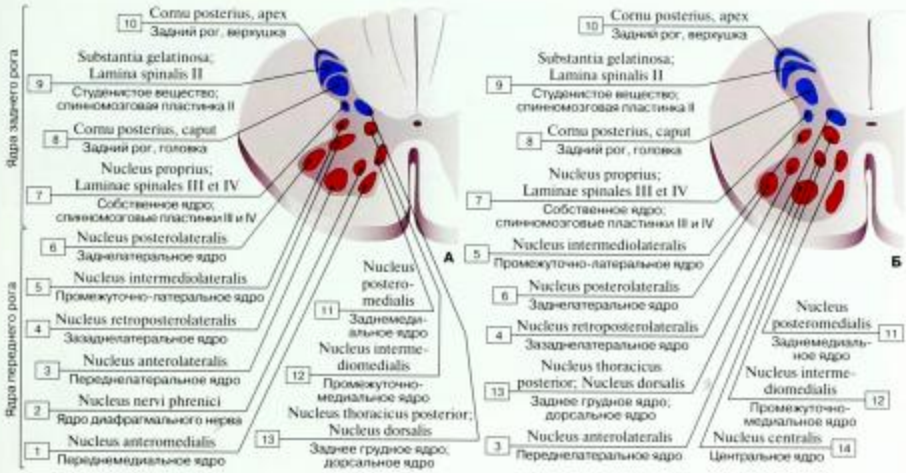

Рис. 66. Скопления клеток в сером веществе спинного мозга (ядра серого вещества) (А – шейный отдел спинного мозга, Б – поясничный отдел спинного мозга):

1 – Anteromedial nucleus; Ventromedial nucleus; 2 – Nucleus of phrenic nerve; Phrenic nucleus; 3 – Anterolateral nucleus; Ventrolateral nucleus; 4 – Retroposterior lateral nucleus; Retrodorsal lateral nucleus; 5 – Intermediolateral nucleus; 6 – Posterolateral nucleus; Dorsolateral nucleus; 7 – Nucleus proprius; Spinal laminae III and IV; 8 – Posterior horn; Dorsal horn, head; 9 – Gelatinous substance; Spinal lamina II; 10 – Posterior horn; Dorsal horn, apex; 11 – Posteromedial nucleus; Dorsomedial nucleus; 12 – Intermediomedial nucleus; 13 – Posterior thoracic nucleus; Dorsal thoracic nucleus; 14 – Central nucleus

Помимо соматотопической организации переднего рога, серое вещество имеет специфическую способность нейронов на скопления подразделения (ядра). Если двигательные колонки окрасить в красный цвет, а нейроны, отростки которых образуют чувствительные проводящие пути, – в синий (А и Б), то становится очевидным принцип функциональной изоляции. Крупный передний рог содержит двигательные ядра, от которых начинаются волокна переднего (двигательного) корешка спинномозгового нерва, а более узкий задний рог содержит тела вторичных чувствительных нейронов, к которым подходят волокна заднего чувствительного корешка. Чувствительные нейроны заднего рога образуют синапсы с аксонами клеток спинномозгового узла и, в свою очередь, отдают аксоны, направляющиеся в вышележащие структуры.

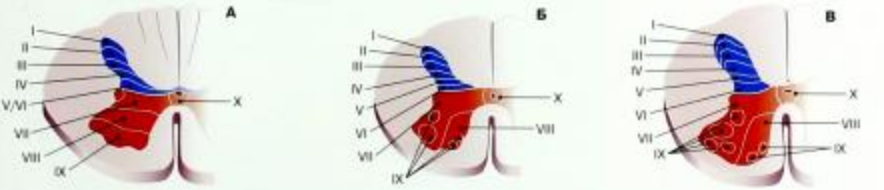

Рис. 67. Синаптические слои спинного мозга (серого вещества) (А – шейный отдел спинного мозга, Б – грудной отдел спинного мозга, В – поясничный отдел спинного мозга) (двигательные нейроны окрашены в красный цвет, сенсорные – в синий)

На основании цитологических критериев серое вещество можно разделить на слои (пластинки), в которых оканчиваются аксоны. Эти пластинки особенно хорошо видны в заднем роге, где первичные чувствительные нейроны образуют синапсы в определенных слоях.

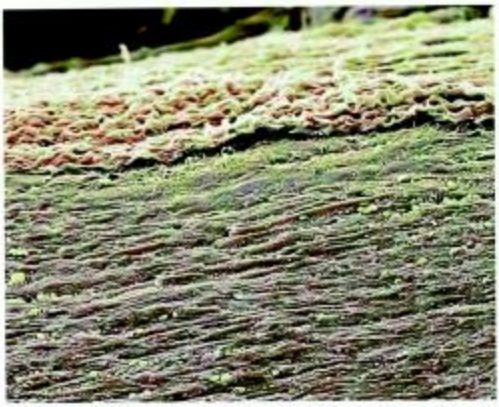

Рис. 68. Белое вещество спинного мозга
(сканирующая электронограмма)

Рис. 69. Нейрон спинного мозга
(сканирующая электронограмма)

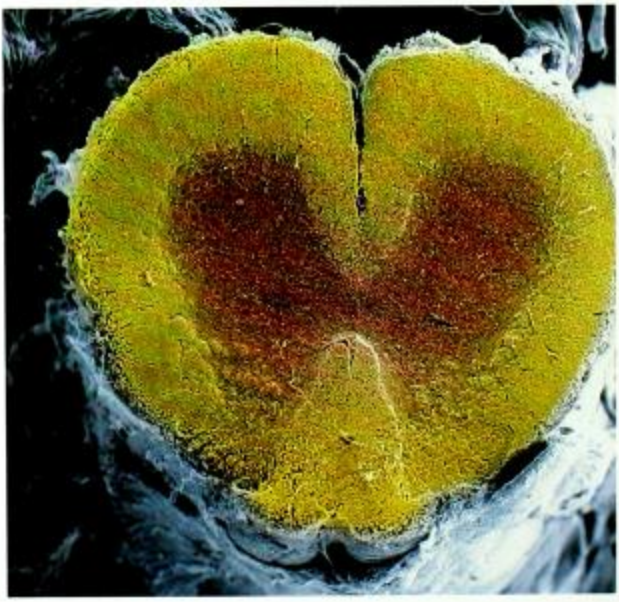

Рис. 70. Спинной мозг,
поперечный разрез
(сканирующая электронограмма)

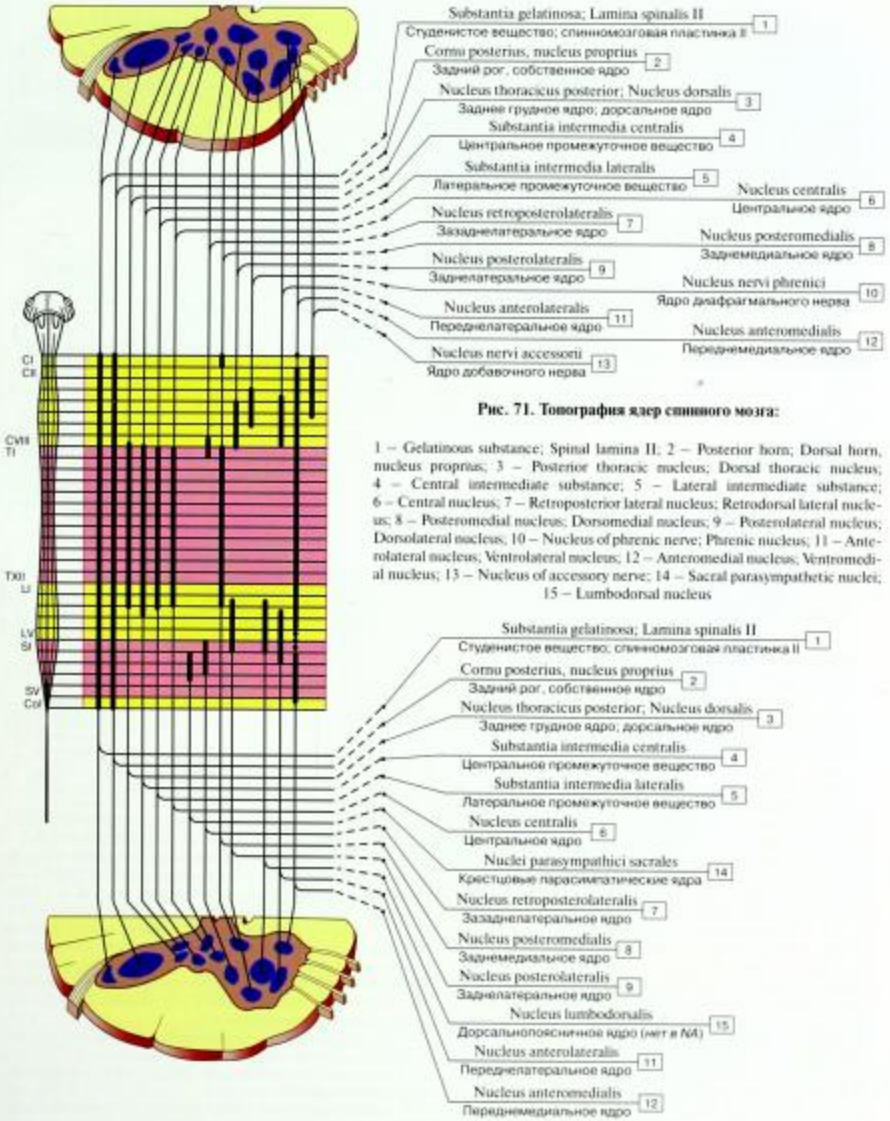

Рис. 71. Топография ядер спинного мозга:

1 – Gelatinous substance; Spinal lamina II; 2 – Posterior horn; Dorsal horn, nucleus proprius; 3 – Posterior thoracic nucleus; Dorsal thoracic nucleus; 4 – Central intermediate substance; 5 – Lateral intermediate substance; 6 – Central nucleus; 7 – Retroposterior lateral nucleus; Retrodorsal lateral nucleus; 8 – Posteromedial nucleus; Dorsomedial nucleus; 9 – Posterolateral nucleus; Dorsolateral nucleus; 10 – Nucleus of phrenic nerve; Phrenic nucleus; 11 – Anterolateral nucleus; Ventrolateral nucleus; 12 – Anteromedial nucleus; Ventromedial nucleus; 13 – Nucleus of accessory nerve; 14 – Sacral parasympathetic nuclei; 15 – Lumbodorsal nucleus

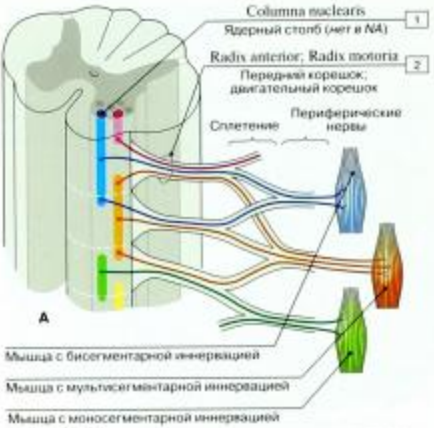

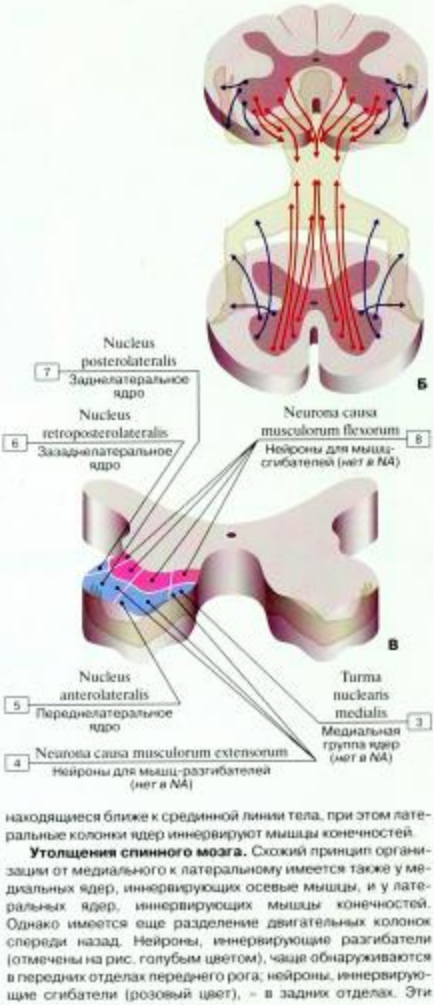

Рис. 72. Принципы строения передних рогов спинного мозга (А – двигательные колонки и отходящие от них нервные волокна, Б – образец организации спинного мозга, В – ядра переднего рога):

1 – Nuclear column; 2 – Anterior root; Motor root; Ventral root; 3 – Medial nuclear group; 4 – Neurons for extensors muscles; 5 – Anterolateral nucleus; Ventrolateral nucleus; 6 – Retroposterior lateral nucleus; Retrodorsal lateral nucleus; 7 – Posterolateral nucleus; Dorsolateral nucleus; 8 – Neurons for flexors muscles

Двигательные нейроны, иннервирующие определенные мышцы, организованы в вертикальные колонки в переднем роге серого вещества спинного мозга. По аналогии с двигательными ядрами ствола мозга эти колонки могут называться ядрами, они организованы по соматотопическому принципу. Двигательные колонки, иннервирующие туловище, имеют относительно простую структуру в соответствии с линейной сегментарной организацией спинномозговых нервов и областей иннервации кожи. Нервы шейного и поясничено-крестцового утолщений, нейроны которых иннервируют конечности, имеют более сложную организацию, чем нервы, идущие к мышцам туловища. В процессе эмбрионального развития при миграции зачатки мышц «тянут» за собой свои нервы, порождая в спинном мозге двигательную колонку, нейроны которой направляют аксоны в составе многочисленных корешков нервов от различных уровней спинного мозга. Мышцы, получающие подобную иннервацию, соответственно называются мультисегментарными. Мышцы, мотонейроны которых находятся в одном сегменте спинного мозга, называются моносегментарными; проверка работы этих мышц необходима для определений нарушений функций этих мышц.

Несмотря на то, что одна мышца может иннервироваться из множества спинальных сегментов, все аксоны берут начало из одной двигательной колонки.

Общая схема организации спинного мозга. Медиальные колонки ядер переднего рога иннервируют мышцы, находящиеся ближе к срединной линии тела, при этом латеральные колонки ядер иннервируют мышцы конечностей.

Утолщения спинного мозга. Схожий принцип организации от медиального к латеральному имеется также у медиальных ядер, иннервирующих осевые мышцы, и у латеральных ядер, иннервирующих мышцы конечностей. Однако имеется еще разделение двигательных колонок спереди назад. Нейроны, иннервирующие разгибатели (отмечены на рис. голубым цветом), чаще обнаруживаются в передних отделах переднего рога; нейроны, иннервирующие сгибатели (розовый цвет), – в задних отделах. Эти ядра далее подразделяются на:

- медиальные ядра – иннервируют мышцы шеи, спины, брюшной стенки и межреберные мышцы;
- переднелатеральное ядро – иннервирует мышцы плечевого пояса и плеча;
- заднелатеральное ядро – иннервирует мышцы предплечья;
- заззаднелатеральное ядро – иннервирует мышцы кисти.

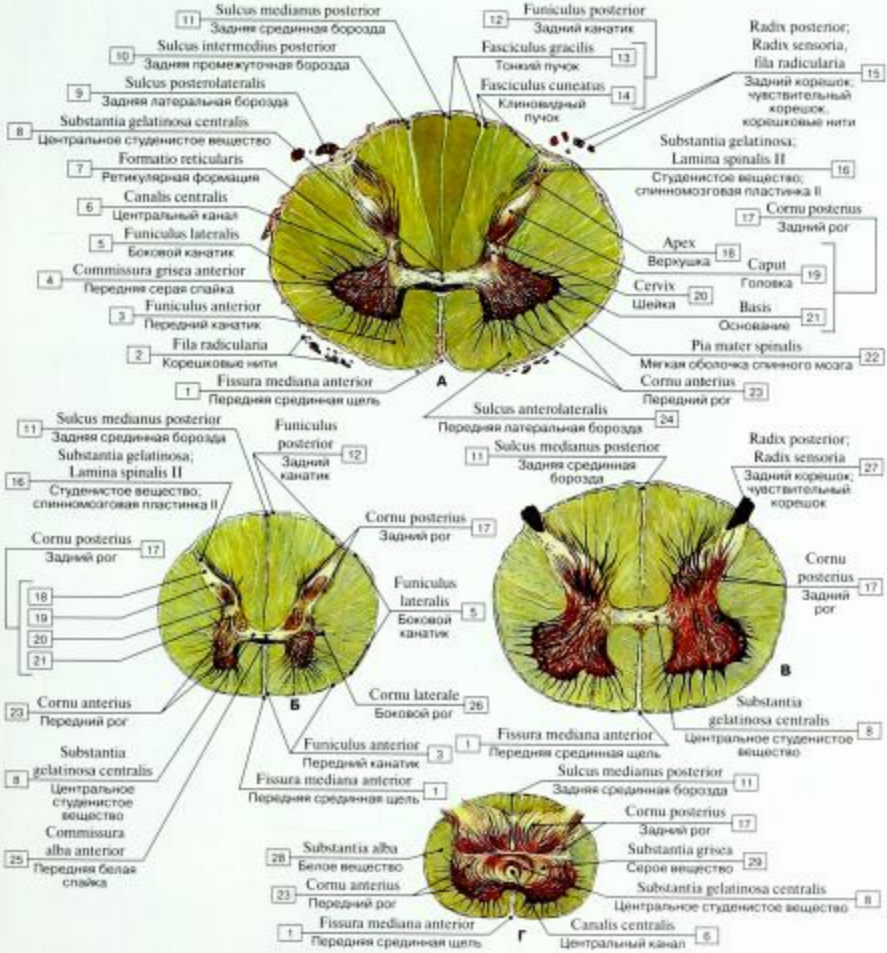

Рис. 73. Поперечные срезы спинного мозга на разных его уровнях (А – шейная часть, Б – грудная часть, В – поясничная часть, Г – крестцовая часть):

1 – Anterior median fissure; Ventral median fissure; 2 – Rootlets; 3 – Anterior funiculus; Ventral funiculus; 4 – Anterior grey commissure; Ventral grey commissure; 5 – Lateral funiculus; 6 – Central canal; 7 – Reticular formation; 8 – Central gelatinous substance; 9 – Posterolateral sulcus; Dorsolateral sulcus; 10 – Posterior intermediate sulcus; Dorsal intermediate sulcus; 11 – Posterior median sulcus; Dorsal median sulcus; 12 = 13 + 14 – Posterior funiculus; Dorsal funiculus; 13 – Gracile fasciculus; 14 – Cuneate fasciculus; 15 – Posterior root; Sensory root; Dorsal root, rootlets; 16 – Gelatinous substance; Spinal lamina II; 17 = 18 + 19 + 20 + 21 – Posterior horn; Dorsal horn; 18 – Apex; 19 – Head; 20 – Neck; 21 – Base; 22 – Spinal pia mater; 23 – Anterior horn; Ventral horn; 24 – Anterolateral sulcus; Ventrolateral sulcus; 25 – Anterior white commissure; Ventral white commissure; 26 – Lateral horn; 27 – Posterior root; Sensory root; Dorsal root; 28 – White substance; 29 – Grey substance

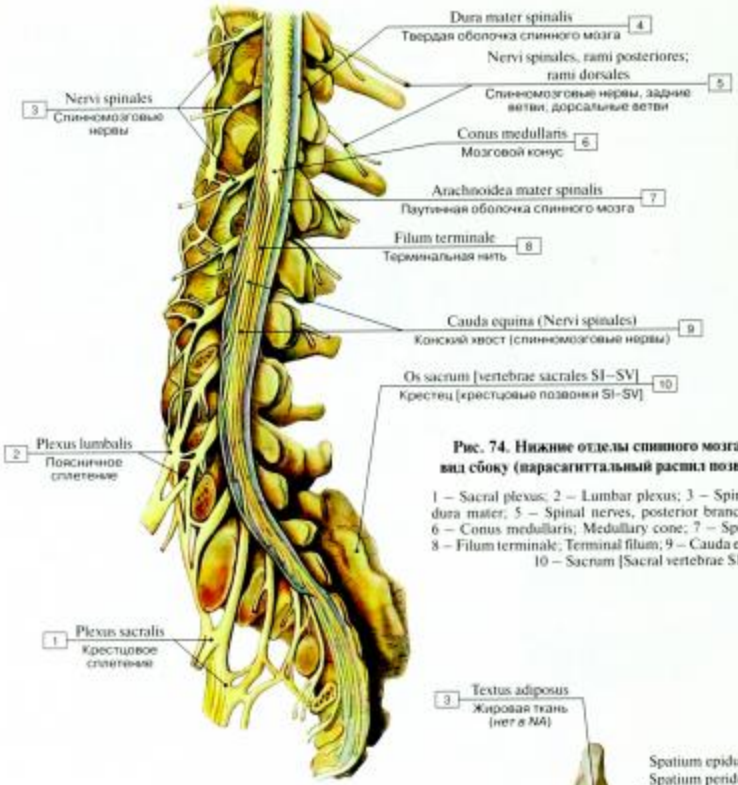

Рис. 74. Нижние отделы спинного мозга и его оболочек, вид сбоку (парасагиттальный распил позвоночного столба):

1 – Sacral plexus; 2 – Lumbar plexus; 3 – Spinal nerves; 4 – Spinal dura mater; 5 – Spinal nerves, posterior branches; dorsal branches; 6 – Conus medullaris; Medullary cone; 7 – Spinal arachnoid mater; 8 – Filum terminale; Terminal filum; 9 – Cauda equina (Spinal nerves); 10 – Sacrum [Sacral vertebrae SI–SV]

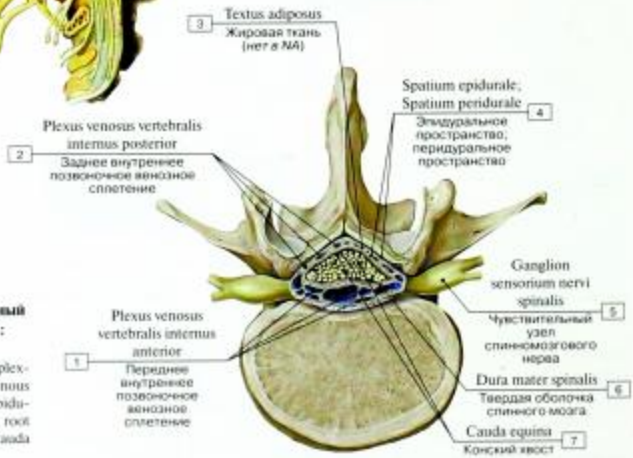

Рис. 75. Конский хвост, поперечный разрез на уровне LII позвонка:

1 – Anterior internal vertebral venous plexus; 2 – Posterior internal vertebral venous plexus; 3 – Adipose tissue; 4 – Epidural space; 5 – Spinal ganglion; Dorsal root ganglion; 6 – Spinal dura mater; 7 – Cauda equina

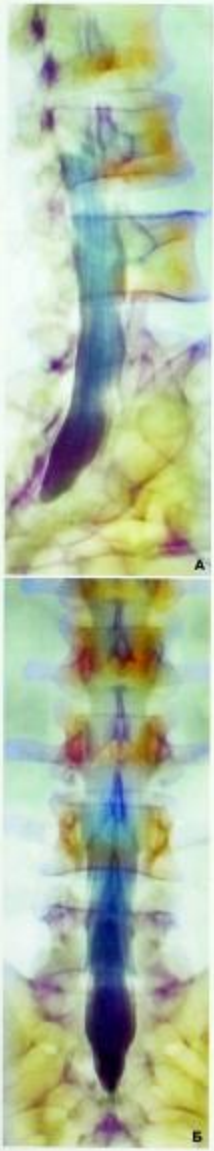

Рис. 76. Рентгенограммы дистального отдела позвоночника и спинного мозга (А – боковая проекция, Б – вид спереди)

Рис. 77. Положение мозгового конуса у новорожденного и взрослого человека, вид спереди:

1 – Conus medullaris; Medullary cone; 2 – Lumbar cistern

В процессе роста увеличение спинного мозга в длину отстает от роста позвоночного столба. У новорожденного мозговой конус находится на уровне тела LIII позвонка (в это время люмбальная пункция противопоказана). Спинной мозг взрослого человека высокого роста заканчивается на уровне TXII/LI позвонка, человека малого роста – на уровне LII/LIII. Твердая мозговая оболочка всегда достигает верхних отделов крестца. При проведении люмбальной пункции важно помнить эти анатомические взаимоотношения. Лучше всего вводить иглу между III и IV поясничными позвонками.

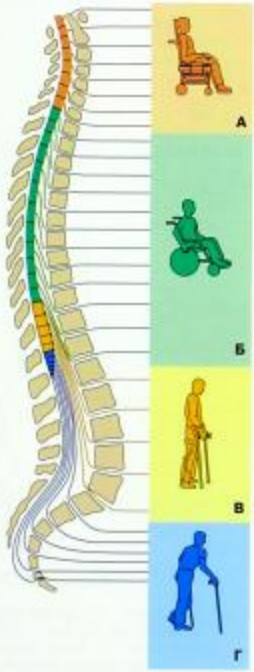

Рис. 78. Двигательная активность при повреждении спинного мозга на разных уровнях (А – поражение шейного отдела, Б – поражение грудного отдела, В – поражение поясничного отдела, Г – поражение мозгового конуса или конского хвоста)

Рис. 79. Конский хвост, крестцовый канал вскрыт, вид сзади:

1 – Vertebra [LI]; 2 – Conus medullaris; Medullary cone; 3 – Spinal ganglion; Dorsal root ganglion; 4 – Cauda equina (Spinal roots anterior and posterior); 5 – Spinal dura mater; 6 – Spinal arachnoid mater; 7 – Sacral hiatus

Конский хвост в позвоночном канале

Часть задней поверхности крестца в области крестцового канала удалена. У взрослого человека спинной мозг заканчивается на уровне I поясничного позвонка. Дорсальные и вентральные корешки спинномозговых нервов, тянущиеся от мозгового конуса, образуют конский хвост. При спинномозговой пункции на этом уровне игла, вводимая в подпаутинное пространство, обычно проходит, не повреждая корешки спинномозговых нервов.

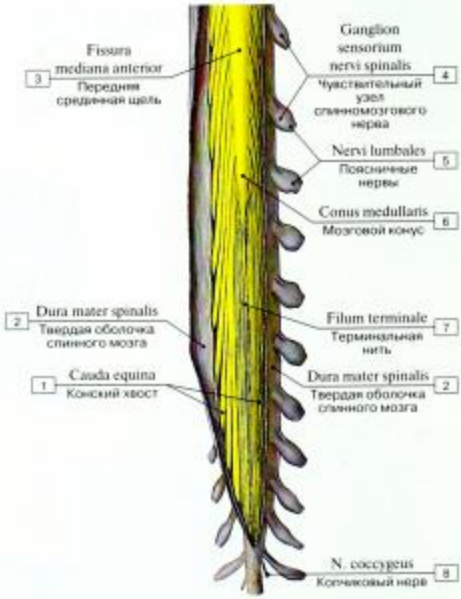

Рис. 80. Конский хвост в позвоночном канале, вид спереди:

1 – Cauda equina; 2 – Spinal dura mater; 3 – Anterior median fissure; Ventral median fissure; 4 – Spinal ganglion; Dorsal root ganglion; 5 – Lumbar nerves; 6 – Conus medullaris; Medullary cone; 7 – Filum terminale; Terminal filum; 8 – Coccygeal nerve

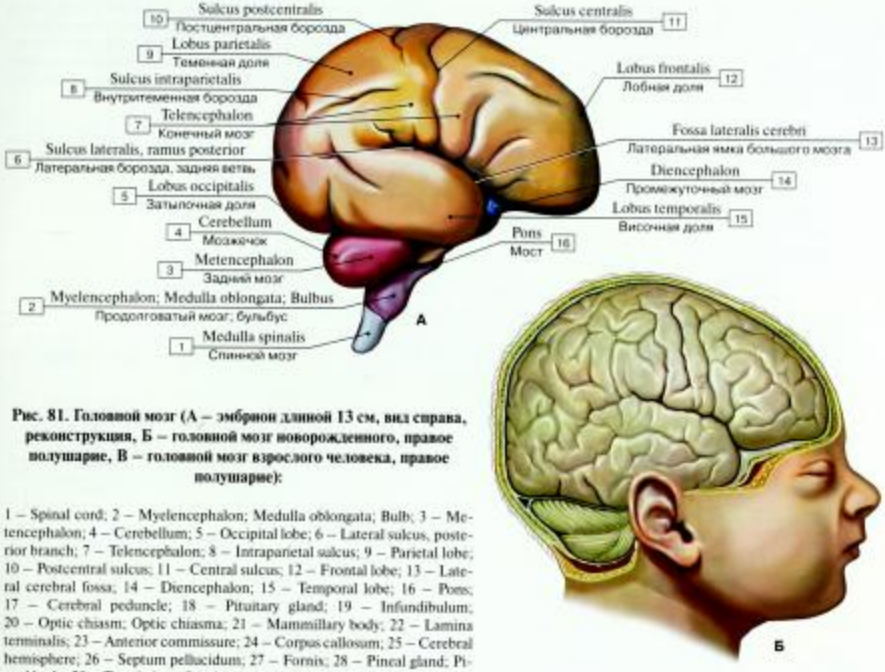

Рис. 81. Головной мозг (А – эмбрион длиной 13 см, вид справа, реконструкция, Б – головной мозг новорожденного, правое полушарие, В – головной мозг взрослого человека, правое полушарие):

1 – Spinal cord; 2 – Myelencephalon; Medulla oblongata; Bulb; 3 – Metencephalon; 4 – Cerebellum; 5 – Occipital lobe; 6 – Lateral sulcus, posterior branch; 7 – Telencephalon; 8 – Intraparietal sulcus; 9 – Parietal lobe; 10 – Postcentral sulcus; 11 – Central sulcus; 12 – Frontal lobe; 13 – Lateral cerebral fossa; 14 – Diencephalon; 15 – Temporal lobe; 16 – Pons; 17 – Cerebral peduncle; 18 – Pituitary gland; 19 – Infundibulum; 20 – Optic chiasm; Optic chiasma; 21 – Mammillary body; 22 – Lamina terminalis; 23 – Anterior commissure; 24 – Corpus callosum; 25 – Cerebral hemisphere; 26 – Septum pellucidum; 27 – Fornix; 28 – Pineal gland; Pineal body; 29 – Tectal plate; Quadrigeminal plate; 30 – Superior medullary velum; 31 – Inferior medullary velum; 32 – Thalamus; Dorsal thalamus

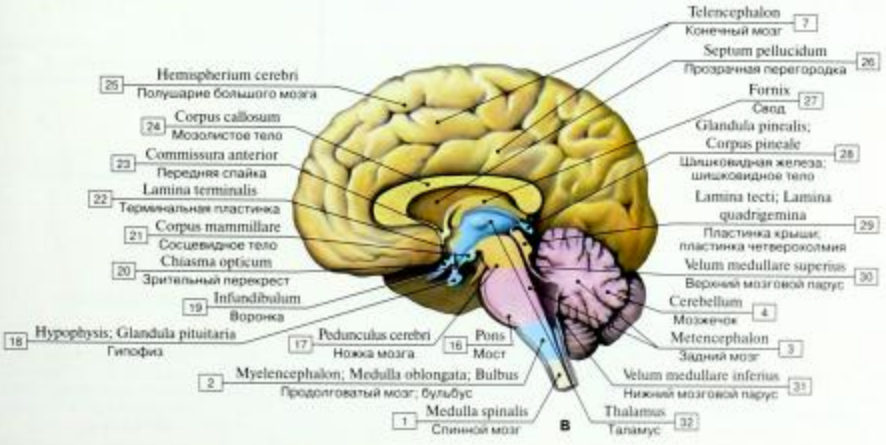

Головной мозг состоит из трёх крупных частей: полушарий большого мозга, мозжечка и мозгового ствола. Самая развитая, крупная и функционально значимая часть мозга – *полушария большого мозга*, которые прикрывают собой все остальные части головного мозга. Ствол мозга – часть головного мозга, расположенная между спинным мозгом и большими полушариями, в состав ствола мозга входят продолговатый мозг, мост, средний и промежуточный мозг. Мост и продолговатый мозг вместе образуют луковицу и бульбарную область. Мост и мозжечок составляют задний мозг. Большие полушария соединены со средним мозгом.

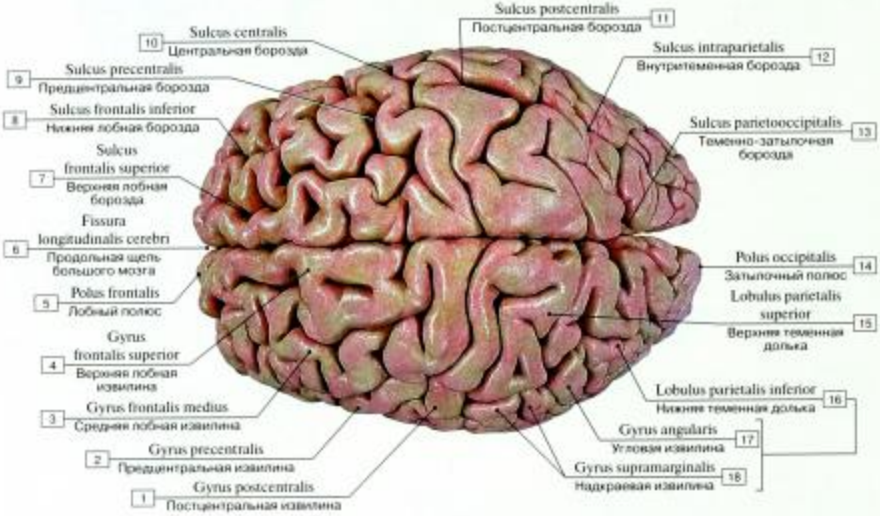

Рис. 82. Головной мозг, верхняя поверхность:

1 – Postcentral gyrus; 2 – Precentral gyrus; 3 – Middle frontal gyrus; 4 – Superior frontal gyrus; 5 – Frontal pole; 6 – Longitudinal cerebral fissure; 7 – Superior frontal sulcus; 8 – Inferior frontal sulcus; 9 – Precentral sulcus; 10 – Central sulcus; 11 – Postcentral sulcus; 12 – Intraparietal sulcus; 13 – Parieto-occipital sulcus; 14 – Occipital pole; 15 – Superior parietal lobule; 16 = 17 + 18 – Inferior parietal lobule; 17 – Angular gyrus; 18 – Supramarginal gyrus

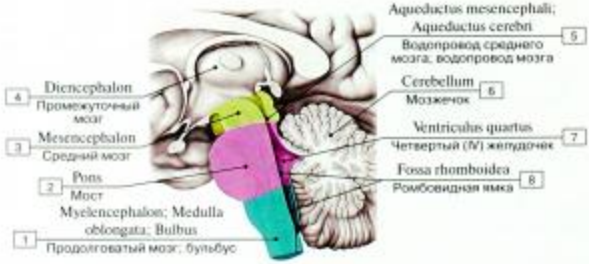

Рис. 83. Ствол мозга:

1 – Myelencephalon; Medulla oblongata; Bulb; 2 – Pons; 3 – Mesencephalon; Midbrain; 4 – Diencephalon; 5 – Aqueduct of midbrain; Cerebral aqueduct; 6 – Cerebellum; 7 – Fourth ventricle; 8 – Rhomboid fossa; Floor of fourth ventricle

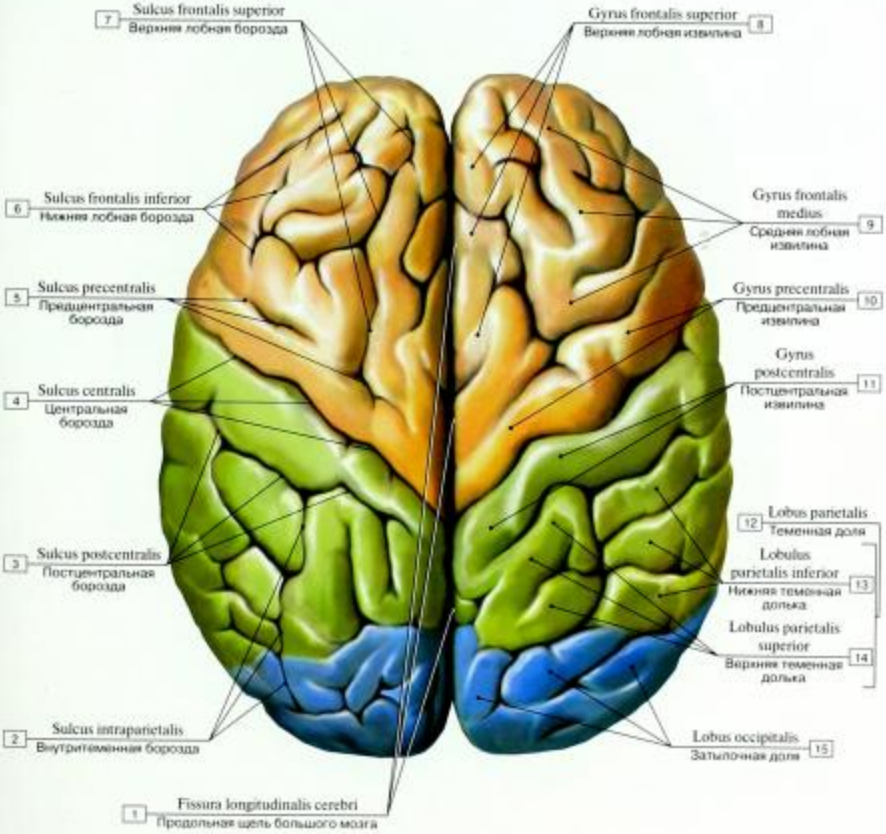

Рис. 84. Борозды и извилины верхней поверхности полушарий большого мозга:

1 – Longitudinal cerebral fissure; 2 – Intraparietal sulcus; 3 – Postcentral sulcus; 4 – Central sulcus; 5 – Precentral sulcus; 6 – Inferior frontal sulcus; 7 – Superior frontal sulcus; 8 – Superior frontal gyrus; 9 – Middle frontal gyrus; 10 – Precentral gyrus; 11 – Postcentral gyrus; 12 = 13 + 14 – Parietal lobe; 13 – Inferior parietal lobule; 14 – Superior parietal lobule; 15 – Occipital lobe

Рис. 85. Полушария большого мозга, вид сверху, паутинная и мягкая мозговые оболочки сохранены (фотография натурального препарата):

1 – Arachnoid granulations; 2 – Superior superficial cerebral veins

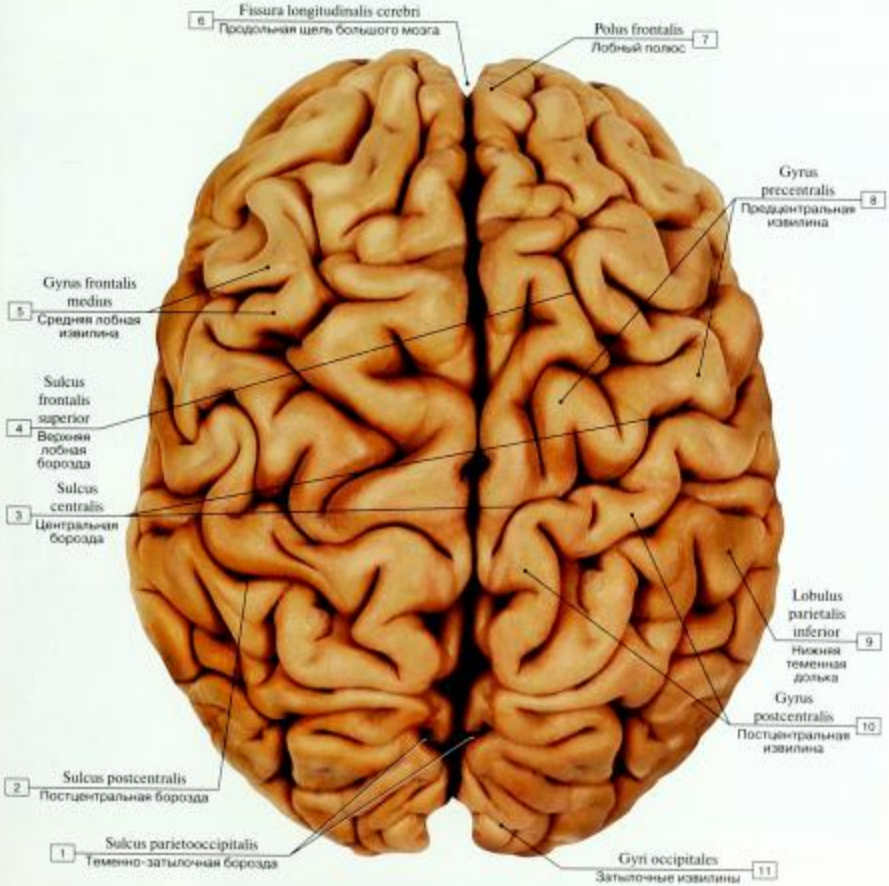

Рис. 86. Полушария большого мозга, вид сверху, паутинная и мягкая мозговые оболочки удалены (фотография натурального препарата):

1 – Parieto-occipital sulcus; 2 – Postcentral sulcus; 3 – Central sulcus; 4 – Superior frontal sulcus; 5 – Middle frontal gyrus; 6 – Longitudinal cerebral fissure; 7 – Frontal pole; 8 – Precentral gyrus; 9 – Inferior parietal lobule; 10 – Postcentral gyrus; 11 – Occipital gyri

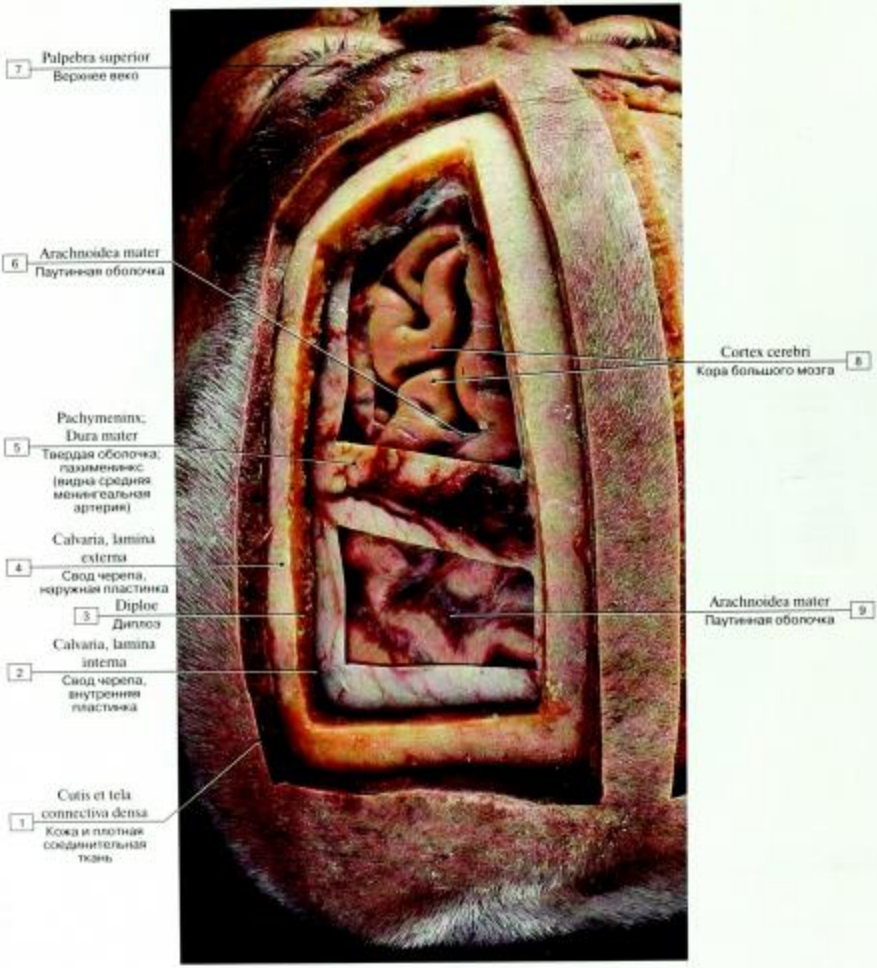

Рис. 87. Оболочки мозга, натуральный фиксированный препарат:

1 – Skin and dense connective tissue; 2 – Calvaria, internal table; 3 – Diploe; 4 – Calvaria, external table; 5 – Pachymeninx; Dura mater; 6 – Arachnoid mater; 7 – Superior eyelid; Upper eyelid; 8 – Cerebral cortex; 9 – Arachnoid mater

© 2007 University of Cagliari, from
A.Riva: Flesh & Wax. Inoio Publisher

Рис. 88. Головной мозг (восковая модель):

1 – Pachymeninx; Dura mater; 2 – Diploe; 3 – Superior cerebral veins; 4 – Superficial cortical vessels; 5 – Superior sagittal sinus

© 2007 University of Cagliari, from
A.Riva, Flesh & Wax, Ibiso Publisher

Рис. 89. Продолговатый мозг и мозжечок (восковая модель):

1 – Posterior belly, digastric; 2 – Styloglossus; 3 – Superior constrictor; 4 – Middle constrictor; 5 – Pharyngeal mucosa; 6 – Pharyngobasilar fascia; 7 – Stylopharyngeus; 8 – Stylohyoid; 9 – Stylomastoid artery; 10 – Groove for sigmoid sinus; 11 – Internal carotid artery; 12 – Myelencephalon; Medulla oblongata; Bulb; 13 – Cerebellum; 14 – Vertebral artery; 15 – Occipital condyle; 16 – Condylar emissary vein; 17 – Petropharyngeus (accessory part of superior consrictor); 18 – Internal jugular vein

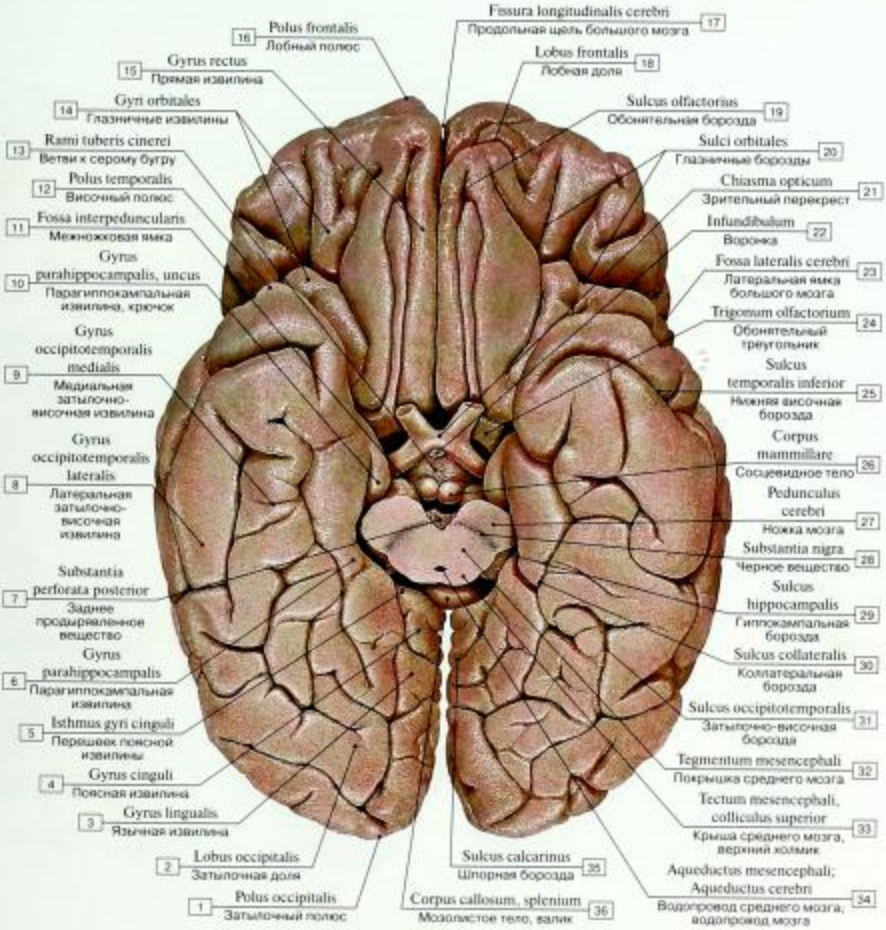

Рис. 90. Головной мозг, нижняя поверхность:

1 – Occipital pole; 2 – Occipital lobe; 3 – Lingual gyrus; 4 – Cingulate gyrus; 5 – Isthmus of cingulate gyrus; 6 – Parahippocampal gyrus; 7 – Posterior perforated substance; 8 – Lateral occipitotemporal gyrus; 9 – Medial occipitotemporal gyrus; 10 – Parahippocampal gyrus, uncus; 11 – Interpeduncular fossa; 12 – Temporal pole; 13 – Branches to tuber cinereum; 14 – Orbital gyri; 15 – Straight gyrus; 16 – Frontal pole; 17 – Longitudinal cerebral fissure; 18 – Frontal lobe; 19 – Olfactory sulcus; 20 – Orbital sulci; 21 – Optic chiasm; Optic chiasma; 22 – Infundibulum; 23 – Lateral cerebral fossa; 24 – Olfactory trigone; 25 – Inferior temporal sulcus; 26 – Mammillary body; 27 – Cerebral peduncle; 28 – Substantia nigra; 29 – Hippocampal sulcus; 30 – Collateral sulcus; 31 – Occipitotemporal sulcus; 32 – Tegmentum of midbrain; 33 – Tectum of midbrain, superior colliculus; 34 – Aqueduct of midbrain; Cerebral aqueduct; 35 – Calcarine sulcus; 36 – Corpus callosum, splenium

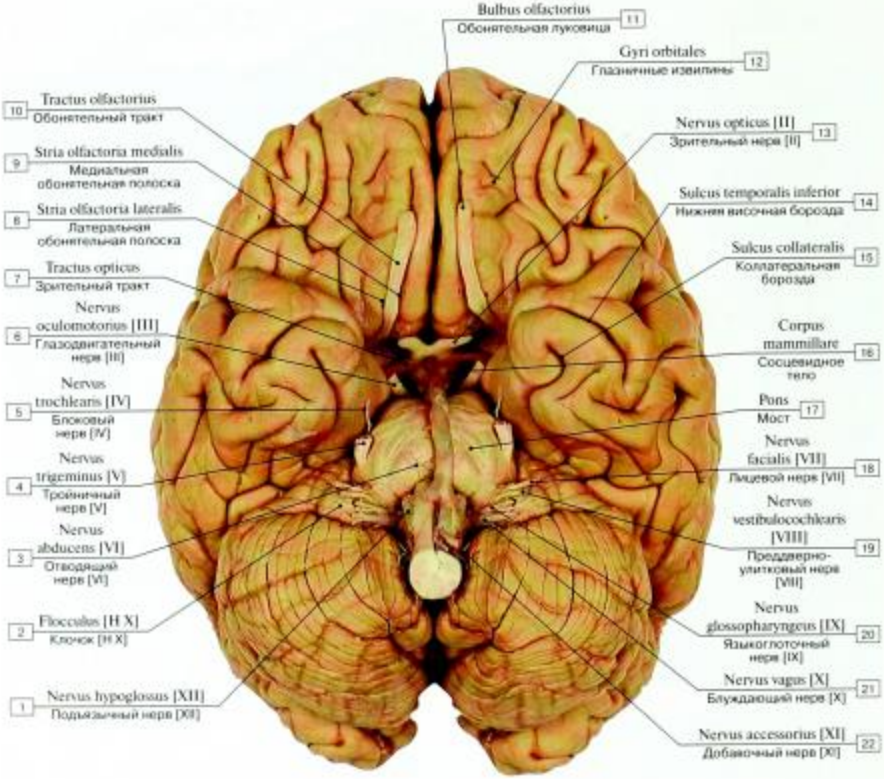

Рис. 91. Головной мозг, нижняя поверхность, паутинная и мягкая мозговые оболочки удалены (фотография натурального препарата):

1 – Hypoglossal nerve [XII]; 2 – Flocculus [и X]; 3 – Abducent nerve; Abducens nerve [VI]; 4 – Trigeminal nerve [V]; 5 – Trochlear nerve [IV]; 6 – Oculomotor nerve [III]; 7 – Optic tract; 8 – Lateral olfactory stria; 9 – Medial olfactory stria; 10 – Olfactory tract; 11 – Olfactory bulb; 12 – Orbital gyri; 13 – Optic nerve [II]; 14 – Inferior temporal sulcus; 15 – Collateral sulcus; 16 – Mammillary body; 17 – Pons; 18 – Facial nerve [VII]; 19 – Vestibulocochlear nerve [VIII]; 20 – Glossopharyngeal nerve [IX]; 21 – Vagus nerve [X]; 22 – Accessory nerve [XI]

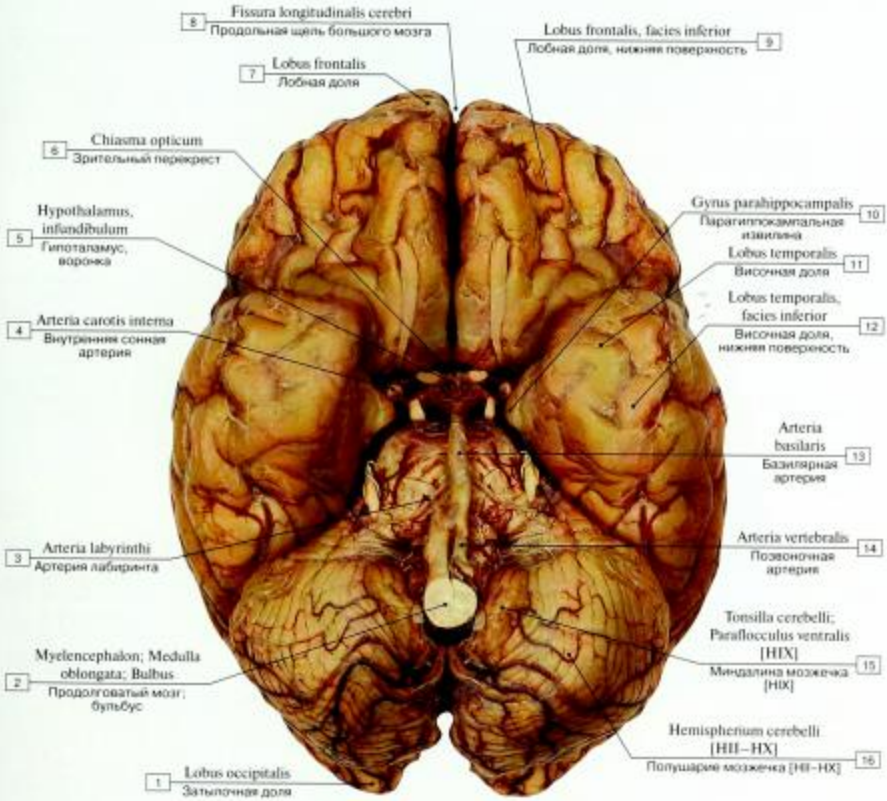

Рис. 92. Головной мозг, нижняя поверхность, паутинная и мягкая мозговые оболочки сохранены (фотография натурального препарата):

1 – Occipital lobe; 2 – Myelencephalon; Medulla oblongata; Bulb; 3 – Labyrinthine artery; 4 – Internal carotid artery; 5 – Hypothalamus, infundibulum; 6 – Optic chiasm; Optic chiasma; 7 – Frontal lobe; 8 – Longitudinal cerebral fissure; 9 – Frontal lobe, inferior surface; 10 – Parahippocampal gyrus; 11 – Temporal lobe; 12 – Temporal lobe, inferior surface; 13 – Basilar artery; 14 – Vertebral artery; 15 – Tonsil of cerebellum; Ventral paraflocculus [H IX]; 16 – Hemisphere of cerebellum [HII–HX]

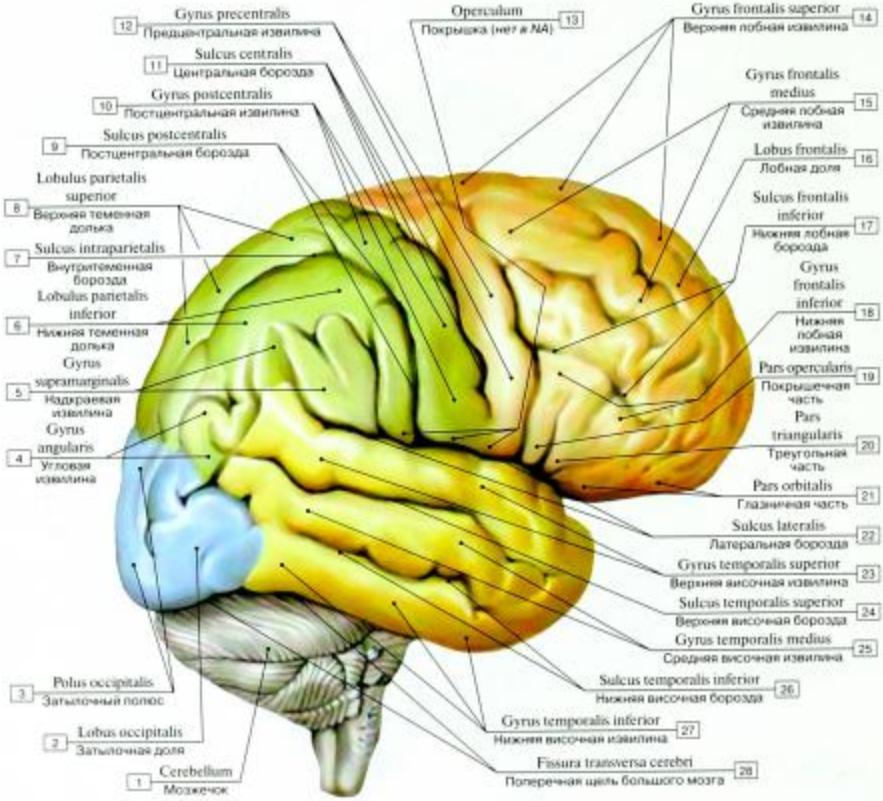

Рис. 93. Борозды и извилины верхнелатеральной поверхности правого полушария большого мозга, вид сбоку:

1 – Cerebellum; 2 – Occipital lobe; 3 – Occipital pole; 4 – Angular gyrus; 5 – Supramarginal gyrus; 6 – Inferior parietal lobule; 7 – Intraparietal sulcus; 8 – Superior parietal lobule; 9 – Postcentral sulcus; 10 – Postcentral gyrus; 11 – Central sulcus; 12 – Precentral gyrus; 13 – Operculum; 14 – Superior frontal gyrus; 15 – Middle frontal gyrus; 16 – Frontal lobe; 17 – Inferior frontal sulcus; 18 – Inferior frontal gyrus; 19 – Opercular part; 20 – Triangular part; 21 – Orbital part; 22 – Lateral sulcus; 23 – Superior temporal gyrus; 24 – Superior temporal sulcus; 25 – Middle temporal gyrus; 26 – Inferior temporal sulcus; 27 – Inferior temporal gyrus; 28 – Transverse cerebral fissure

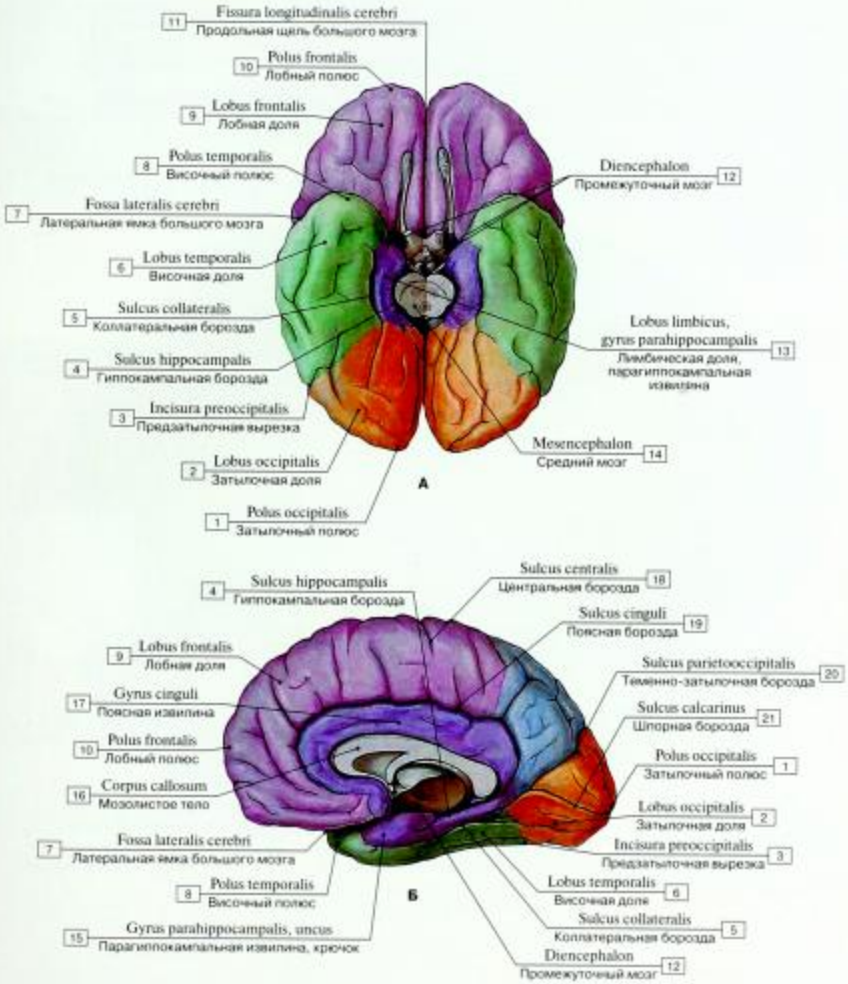

Рис. 94. Доли полушарий большого мозга (А – нижняя поверхность, Б – медиальная поверхность):

1 – Occipital pole; 2 – Occipital lobe; 3 – Preoccipital notch; 4 – Hippocampal sulcus; 5 – Collateral sulcus; 6 – Temporal lobe; 7 – Lateral cerebral fossa; 8 – Temporal pole; 9 – Frontal lobe; 10 – Frontal pole; 11 – Longitudinal cerebral fissure; 12 – Diencephalon; 13 – Limbic lobe, parahippocampal gyrus; 14 – Mesencephalon; Midbrain; 15 – Parahippocampal gyrus, uncus; 16 – Corpus callosum; 17 – Cingulate gyrus; 18 – Central sulcus; 19 – Cingulate sulcus; 20 – Parieto-occipital sulcus; 21 – Calcarine sulcus

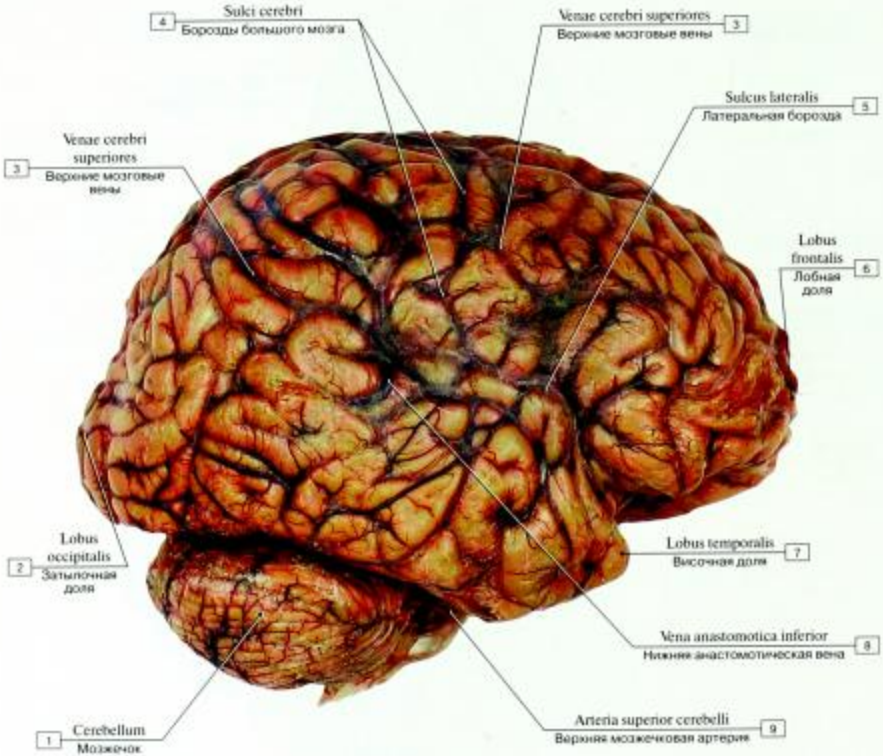

Рис. 95. Правая половина головного мозга, латеральная поверхность, паутинная и мягкая мозговые оболочки сохранены (фотография натурального препарата):

1 – Cerebellum; 2 – Occipital lobe; 3 – Superior cerebral veins; 4 – Cerebral sulci; 5 – Lateral sulcus; 6 – Frontal lobe; 7 – Temporal lobe; 8 – Inferior anastomotic vein; 9 – Superior cerebellar artery

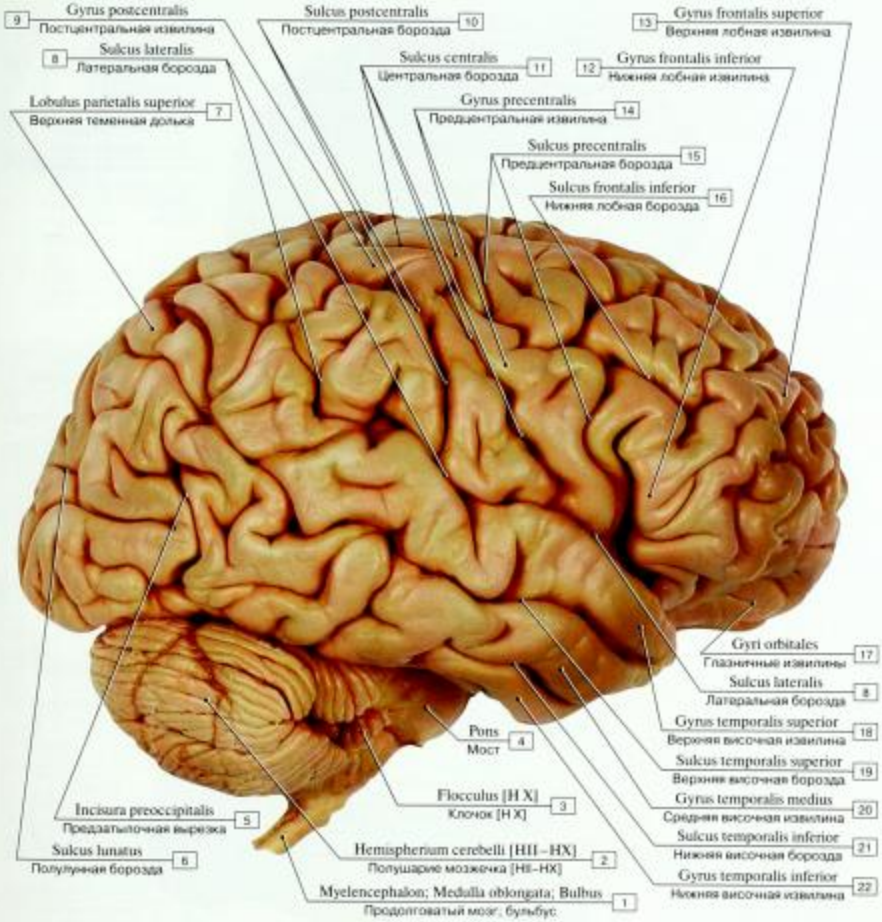

Рис. 96. Правая половина головного мозга, латеральная поверхность, паутинная и мягкая мозговые оболочки удалены (фотография натурального препарата):

1 – Myelencephalon; Medulla oblongata; Bulb; 2 – Hemisphere of cerebellum [HII–HX]; 3 – Flocculus [H X]; 4 – Pons; 5 – Preoccipital notch; 6 – Lunate sulcus; 7 – Superior parietal lobule; 8 – Lateral sulcus; 9 – Postcentral gyrus; 10 – Postcentral sulcus; 11 – Central sulcus; 12 – Inferior frontal gyrus; 13 – Superior frontal gyrus; 14 – Precentral gyrus; 15 – Precentral sulcus; 16 – Inferior frontal sulcus; 17 – Orbital gyri; 18 – Superior temporal gyrus; 19 – Superior temporal sulcus; 20 – Middle temporal gyrus; 21 – Inferior temporal sulcus; 22 – Inferior temporal gyrus

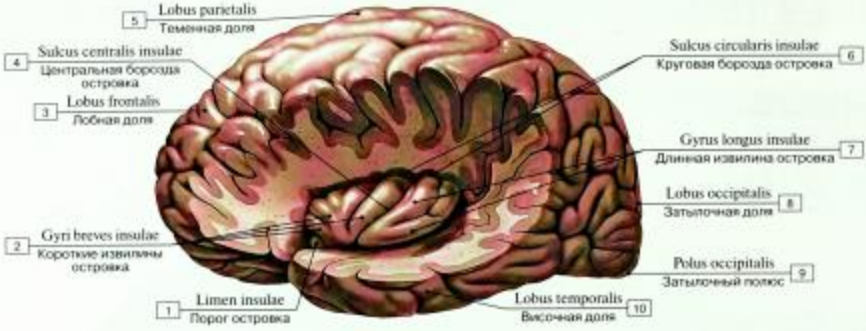

Рис. 97. Головной мозг, левое полушарие, вид сбоку. Островок, удалены части лобной, теменной и височной долей:

1 – Limen insulae; Insular threshold; 2 – Short gyri of insula; 3 – Frontal lobe; 4 – Central sulcus of insula; 5 – Parietal lobe; 6 – Circular sulcus of insula; 7 – Long gyrus of insula; 8 – Occipital lobe; 9 – Occipital pole; 10 – Temporal lobe

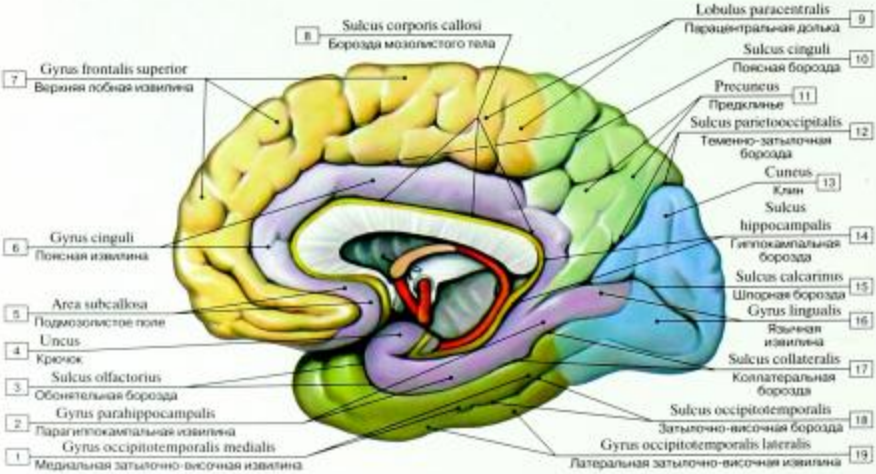

Рис. 98. Борозды и извилины правого полушария большого мозга, медиальная поверхность:

1 – Medial occipitotemporal gyrus; 2 – Parahippocampal gyrus; 3 – Olfactory sulcus; 4 – Uncus; 5 – Subcallosal area; Subcallosal gyrus; 6 – Cingulate gyrus; 7 – Superior frontal gyrus; 8 – Sulcus of corpus callosum; 9 – Paracentral lobule; 10 – Cingulate sulcus; 11 – Precuneus; 12 – Parieto-occipital sulcus; 13 – Cuneus; 14 – Hippocampal sulcus; 15 – Calcarine sulcus; 16 – Lingual gyrus; 17 – Collateral sulcus; 18 – Occipitotemporal sulcus; 19 – Lateral occipitotemporal gyrus

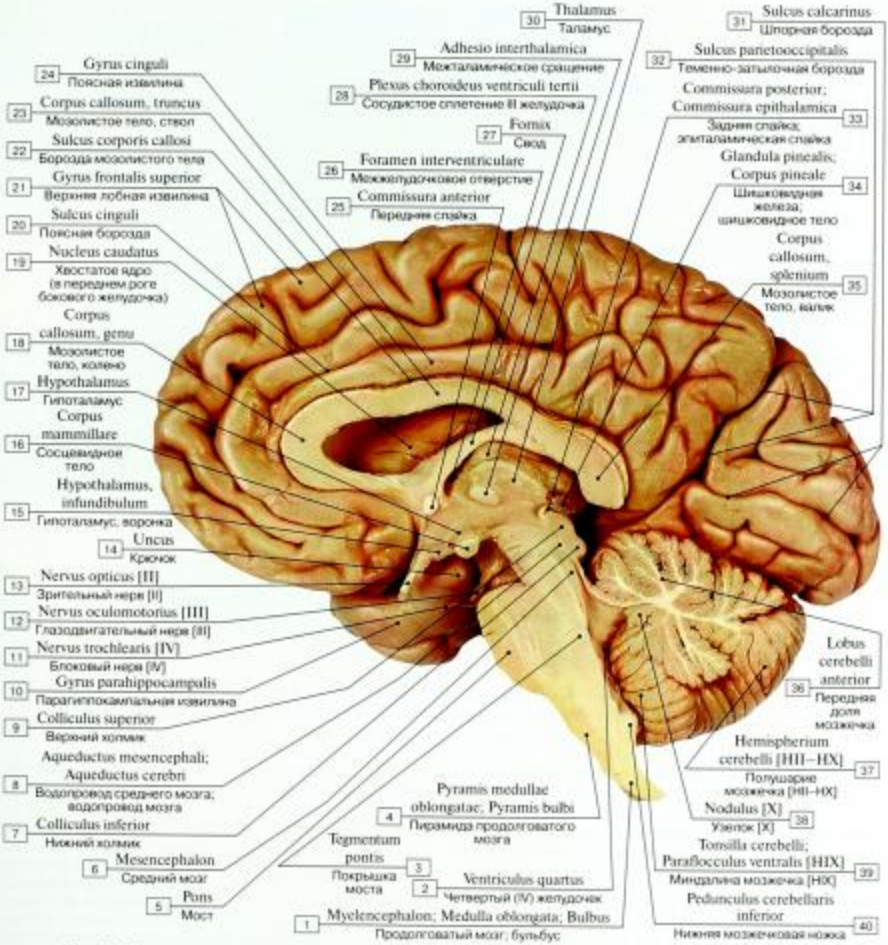

Рис. 99. Правая половина головного мозга, вид изнутри, паутинная и мягкая мозговые оболочки удалены (фотография натурального препарата):

1 – Myelencephalon; Medulla oblongata; Bulb; 2 – Fourth ventricle; 3 – Tegmentum of pons; 4 – Pyramid; 5 – Pons; 6 – Mesencephalon; Midbrain; 7 – Inferior colliculus; 8 – Aqueduct of midbrain; Cerebral aqueduct; 9 – Superior colliculus; 10 – Parahippocampal gyrus; 11 – Trochlear nerve [IV]; 12 – Oculomotor nerve [III]; 13 – Optic nerve [II]; 14 – Uncus; 15 – Hypothalamus, infundibulum; 16 – Mammillary body; 17 – Hypothalamus; 18 – Corpus callosum, genu; 19 – Caudate nucleus; 20 – Cingulate sulcus; 21 – Superior frontal gyrus; 22 – Sulcus of corpus callosum; 23 – Corpus callosum, body; trunk; 24 – Cingulate gyrus; 25 – Anterior commissure; 26 – Interventricular foramen; 27 – Fornix; 28 – Choroid plexus of third ventricle; 29 – Interthalamic adhesion; Massa intermedia; 30 – Thalamus; Dorsal thalamus; 31 – Calcarine sulcus; 32 – Parieto-occipital sulcus; 33 – Posterior commissure; 34 – Pineal gland; Pineal body; 35 – Corpus callosum, splenium; 36 – Anterior lobe of cerebellum; 37 – Hemisphere of cerebellum [HII–HX]; 38 – Nodule [X]; 39 – Tonsil of cerebellum; Ventral paraflocculus [HIX]; 40 – Inferior cerebellar peduncle

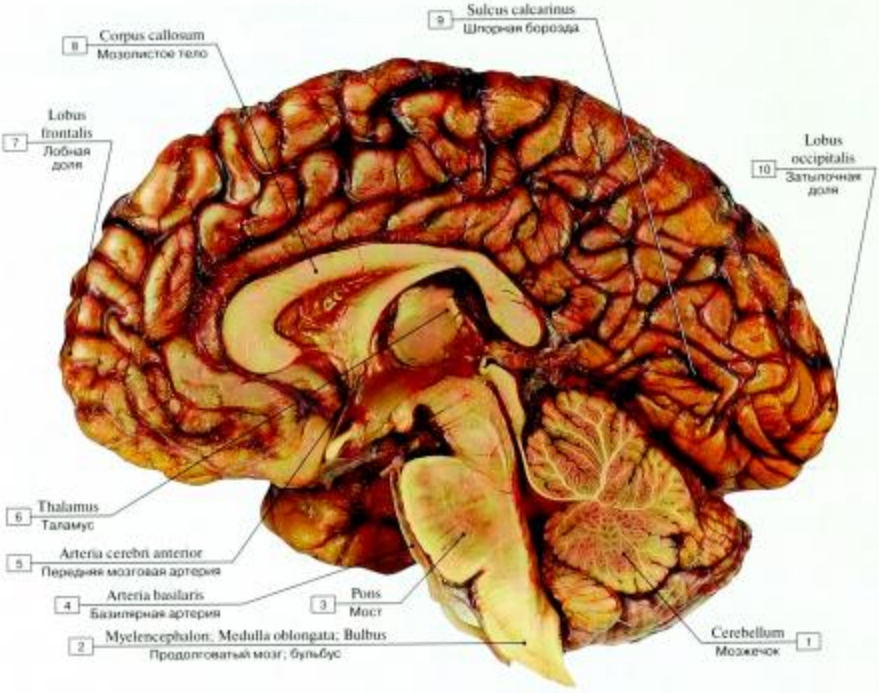

Рис. 100. Правая половина головного мозга, вид изнутри, паутинная и мягкая мозговые оболочки сохранены (фотография натурального препарата):

1 – Cerebellum; 2 – Myelencephalon; Medulla oblongata; Bulb; 3 – Pons; 4 – Basilar artery; 5 – Anterior cerebral artery; 6 – Thalamus; Dorsal thalamus; 7 – Frontal lobe; 8 – Corpus callosum; 9 – Calcarine sulcus; 10 – Occipital lobe

Гистологическая структура коры полушарий

Строение и взаиморасположение нейронов неодинаково в различных участках коры. Это определяет ее *нейроцитоархитектонику*. Клетки более или менее одинаковой структуры располагаются в виде отдельных слоев (пластинок). В новой коре большого мозга тела нейронов образуют шесть слоев.

1. Снаружи в коре расположена *молекулярная пластинка*, в которой залегают мелкие мультиполярные ассоциативные нейроны и множество волокон – отростки нейронов нижележащих слоев, проходящие в составе тангенциального слоя параллельно поверхности коры.

2. *Наружная зернистая пластинка* образована множеством мелких мультиполярных нейронов, диаметр которых не превышает 10–12 мкм. Дендриты этих клеток направляются в молекулярную пластинку, а аксоны – в белое вещество или также в молекулярную пластинку, где проходят в составе тангенциального слоя.

3. Самая широкая *наружная пирамидная пластинка* содержит нейроны пирамидной формы, тела которых увеличиваются в направлении сверху вниз от 10 до 40 мкм. Эта пластинка лучше всего развита в прецентральной извилине. Миелинизированные аксоны крупных нейронов направляются в белое вещество, образуя ассоциативные или комиссуральные волокна. Аксоны мелких нейронов не покидают кору. Крупные дендриты, отходящие от верхушки пирамидных нейронов, направляются в молекулярную пластинку. Остальные мелкие дендриты образуют синапсы в пределах этого же слоя.

4. *Внутренняя зернистая пластинка* образована мелкими нейронами звездчатой формы. Эта пластинка развита неравномерно в различных участках коры: она почти полностью отсутствует в коре прецентральной извилины и сильно развита в коре, расположенной на медиальной стороне затылочной доли, по обеим сторонам от шпорной борозды (ядро зрительного анализатора).

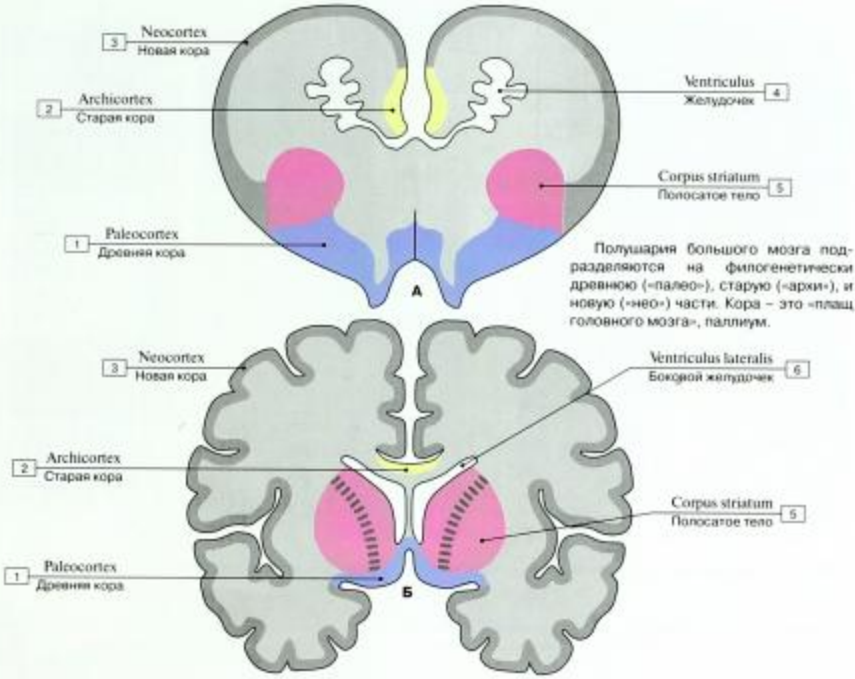

Рис. 101. Кора и базальные ядра полушария большого мозга (А – эмбриона, Б – взрослого человека):

1 – Paleocortex; 2 – Archicortex; 3 – Neocortex; 4 – Ventricle; 5 – Corpus striatum; 6 – Lateral ventricle

5. *Внутренняя пирамидная пластинка* наиболее хорошо развита в предцентральной извилине, здесь залегают клетки пирамидной формы (гигантские пирамидные нейроны, клетки Беца), очень крупные (до 80–125 мкм), богатые хроматофильной субстанцией. Аксоны этих клеток покидают кору и образуют нисходящие корково-спинномозговые и корково-ядерные (пирамидные) пути. От аксонов отходят коллатерали, направляющиеся в кору, в базальные ганглии, красное ядро, ретикулярную формацию, ядра моста и олив.

6. *Мультиформная пластинка* содержит нейроны различной формы и размеров. Их аксоны направляются в белое вещество, а дендриты – в молекулярную пластинку.

Однако не вся кора построена таким образом. На медиальной и нижней сторонах полушарий большого мозга имеются участки устроенной проще коры, так называемой старой и древней, имеющей двух- и трехслойное строение.

Анализ распределения нервных клеток в коре полушарий позволяет функционально идентифицировать различные зоны (цитоархитектонические поля).

В каждом клеточном слое, помимо нервных клеток, располагаются нервные волокна. Строение и плотность их залегания также неодинаковы в различных отделах коры. Особенности распределения волокон в коре головного мозга определяют термином «миелоархитектоника». К. Бродман в 1903–1909 гг. выделил в коре большого мозга 52 цитоархитектонических поля. О. Фогт и Ц. Фогт (1919–1920) с учетом волоконного строения описали в коре большого мозга 150 миелоархитектонических участков. В Институте мозга Академии медицинских наук были созданы подробные карты цитоархитектонических полей коры головного мозга человека (И.Н. Филимонов, С.А. Саркисов).

Зоны коры, которые в основном заняты переработкой информации (например, главная соматосенсорная кора, постцентральная извилина), изобилуют клетками-зернами; зернистые пластинки этих зон (гранулярная кора) чрезвычайно толстые. Зоны, в которых информация передается из коры (например, главная соматомоторная кора, предцентральная извилина), отличаются выраженными слоями пирамидных клеток (агранулярная кора).

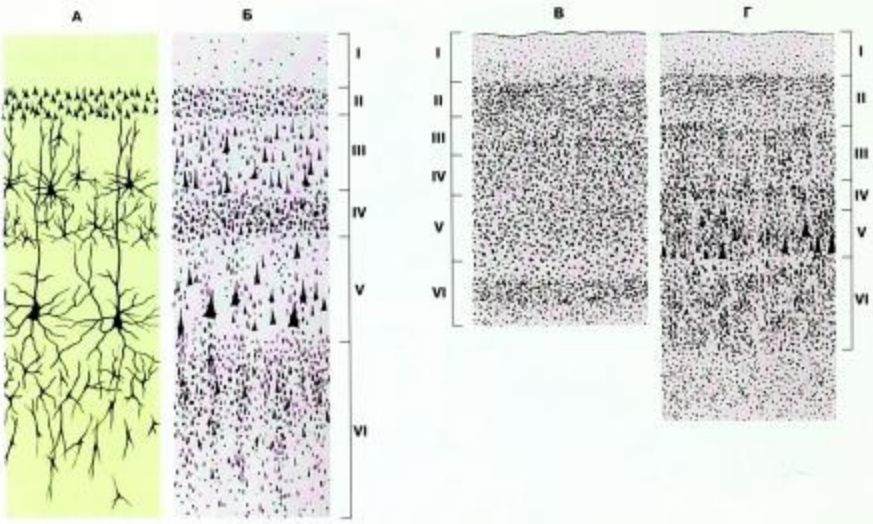

Рис. 102. Строение коры большого мозга (А – импрегнация серебром, Б – окраска клеток по Нисслю, В – гранулярная кора, Г – агранулярная кора) (схема):

I – молекулярная пластинка; II – наружная зернистая пластинка; III – наружная пирамидная пластинка; IV – внутренняя зернистая пластинка; V – внутренняя пирамидная пластинка; VI – мультиформная пластинка

В. Гранулярная кора (koniokortex, от греческого konis – песок). Главная соматосенсорная кора, в которой оканчиваются афферентные волокна, идущие из таламуса, расположена в постцентральной извилине. Она тоньше, чем главная соматомоторная кора. Основной особенностью соматосенсорной коры является то, что наружный и внутренний зернистые слои (II и IV), где оканчиваются крупные сенсорные пути, заметно расширены. Слои же пирамидных клеток (III и V), напротив, сужены.

Г. Агранулярная кора. Эфферентные волокна, проецирующиеся на двигательные ядра черепных нервов и двигательные столбы спинного мозга, берут начало в главной соматомоторной коре, расположенной в прецентральной извилине. Ее пирамидные слои (III и V) сильно утолщены. Гигантские пирамидные нейроны (клетки Беца) находятся в некоторых областях V слоя. Их длинные аксоны следуют в крестцовый отдел спинного мозга.

Клеточный состав нейронов коры. *Пирамидные нейроны* (85%) имеют форму пирамиды, вершина которой обращена к поверхности коры, основание – к белому веществу. К пирамидным нейронам подходят многие афферентные волокна, идущие в кору. От вершины отходит самый крупный дендрит, от основания – аксон. Аксоны всех пирамидных нейронов выходят за пределы коры, образуя эфферентные пути. Аксоны гигантских пирамидных нейронов образуют пирамидные пути. Аксоны других пирамидных нейронов связывают отдельные участки коры одного полушария (ассоциативные волокна) или обоих полушарий (комиссуральные волокна). Пирамидные нейроны находятся во II, III, V и VI пластинках коры.

Звездчатые нейроны – мультиполярные клетки, получающие афферентные импульсы, в ответ на которые посылают возбуждающие сигналы другим нейронам коры, в том числе пирамидным. Звездчатые нейроны превалируют во II и IV пластинках сенсорной коры, их мало в двигательной коре.

Тормозные нейроны формируют тормозные синапсы с телами и аксонами пирамидных нейронов (корзинчатые и аксоаксональные) и с афферентными волокнами (клетки с аксональной кисточкой). Среди тормозных нейронов имеются нейроны, тормозящие все тормозные нейроны (гроздевые двухпучковые нейроны), тем самым активируя (растормаживая) пирамидные клетки.



Волокна полушарий большого мозга подразделяются на *комиссуральные*, которые соединяют между собой участки коры обоих полушарий, *ассоциативные*, соединяющие различные функциональные зоны коры одного и того же полушария, и *проекционные*, которые соединяют кору большого мозга с нижележащими отделами мозга. Они формируют радиально ориентированные слои, которые заканчиваются на клетках пирамидного слоя. В молекулярном, внутреннем зернистом и пирамидном слоях проходят тангенциальные пластинки миелиновых волокон, которые образуют синапсы с нейронами коры.

Рис. 103. Строение коры полушарий большого мозга (схема):

А – слои (пластинки) клеток; Б – типы клеток; В – слои волокон; I – молекулярная пластинка; II – наружная зернистая пластинка; III – наружная пирамидная пластинка; IV – внутренняя зернистая пластинка; V – внутренняя пирамидная пластинка; VI – мультиформная пластинка; VII – полоска молекулярной пластинки; VIII – полоска наружной зернистой пластинки; IX – полоска внутренней зернистой пластинки; X – полоска внутренней пирамидной пластинки

Рис. 104. Кора полушарий большого мозга, гистологический препарат, среднее увеличение, окраска серебром
(по Л.К. Жухейра, Ж. Кармейро)

Кортикальные колонки

Шесть пластинок коры отражают морфологический принцип ее строения. Деятельность коры основана на функциональном объединении нейронов, располагающихся в вертикально ориентированной колонке цилиндрической формы диаметром от 50 до 500 мкм и содержащей клетки всех слоев. Количество таких колонок в коре обоих полушарий достигает нескольких миллионов. Нейроны одной колонки связаны между собой расположенным в центре колонки афферентным кортико-кортикальным волокном, исходящим из колонок других отделов коры и двумя афферентными волокнами, приходящими из таламуса. Соседние колонки частично перекрываются и взаимодействуют между собой.

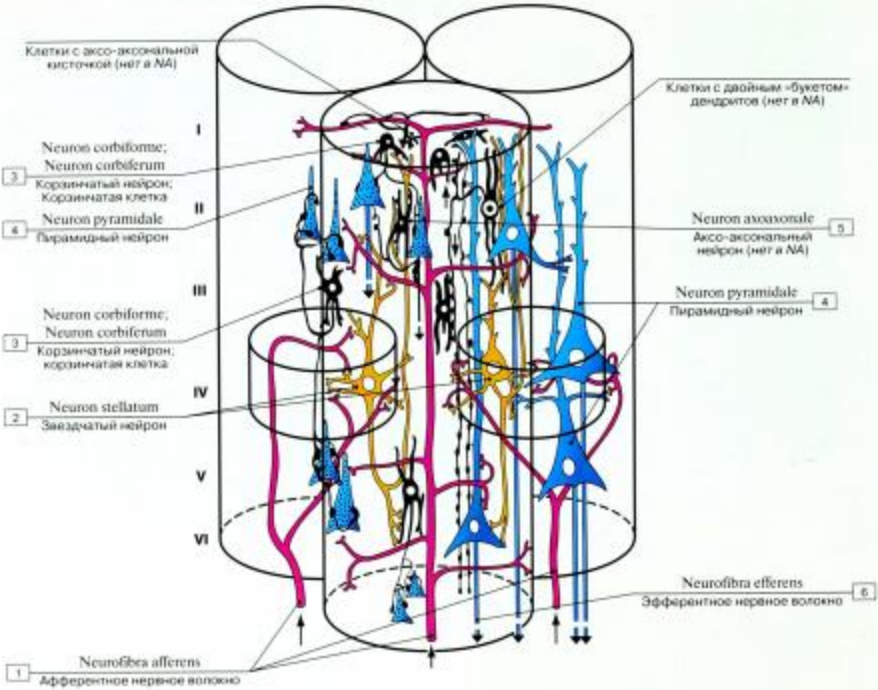

Рис. 105. Кортикальные колонки. Межнейрональные связи в коре больших полушарий (схема):

1 – Afferent nerve fibre; 2 – Stellate neuron; 3 – Basket cell; 4 – Pyramidal neuron; 5 – Axo-axonal neuron; 6 – Efferent nerve fibre; I – молекулярная пластинка; II – наружная зернистая пластинка; III – наружная пирамидная пластинка; IV – внутренняя зернистая пластинка; V – внутренняя пирамидная пластинка; VI – мультиформная пластинка

НЕЙРОНЫ:

- пирамидные нейроны (синие) воспринимают сигналы от афферентных волокон. От пирамидных нейронов отходят аксоны, формирующие эфферентные волокна, направляющиеся от данного участка:
  - к другим участкам коры того же полушария (ассоциативные нейроны) или другого полушария (комиссуральные нейроны),
  - а также к мотонейронам головного и спинного мозга (гигантские пирамидные клетки Беца);
- звездчатые нейроны (желтые) воспринимают сигналы от афферентных волокон и под их влиянием возбуждают прочие клетки коры, в том числе пирамидные нейроны;
- тормозные нейроны (черные):
  - корзинчатые,
  - акso-аксональные.

Нейроны этих двух групп образуют тормозные синапсы на телах и аксонах пирамид, корректируя их ответ на возбуждение;

- клетки с акso-аксональной кисточкой, образуя тормозные синапсы на афферентных волокнах, корректируют входной сигнал;
- клетки с двойным «букетом» дендритов тормозят другие тормозные нейроны и тем самым растормаживают пирамидные клетки.

ВОЛОКНА:

- афферентные (красные);
- эфферентные (синие – аксоны пирамидных нейронов).

Рис. 106. Структура коры большого мозга (кортикальные колонки) (А – клеточные слои коры полушарий большого мозга, Б – клеточный состав колонки) (схемы)

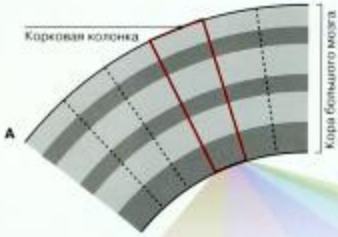

На схеме **Б** участки ***а–д*** отражают основные типы клеток, образующих кортикальную колонку: несколько тысяч звездчатых нейронов различных подтипов и около ста больших и малых пирамидных нейронов;

б – малые пирамидные клетки, чьи аксоны оканчиваются в самой коре;

в – гигантские пирамидные нейроны, чьи аксоны направляются в подкорковые структуры. От больших пирамидных клеток отходят кортикобульбарные и кортикоспинальные двигательные аксоны, которые направляются соответственно в мозжечок и спинной мозг. От них могут отходить возвратные коллатеральные волокна, оканчивающиеся в близлежащих участках коры;

г – таламокортикальные волокна, идущие из таламуса и образующие синапсы в основном на звездчатых нейронах IV слоя. Входящие ассоциативные волокна из соседних участков коры и комиссуральные волокна из противоположного полушария часто оканчиваются на дендритах малых пирамидных нейронов;

д – аксоны, направляющиеся в кору полушарий;

е – гигантские пирамидные нейроны, чьи дендриты простираются от V слоя до I слоя. Эти пирамидные нейроны интегрируют входные сигналы от различных местных нейронов и приходящих волокон.

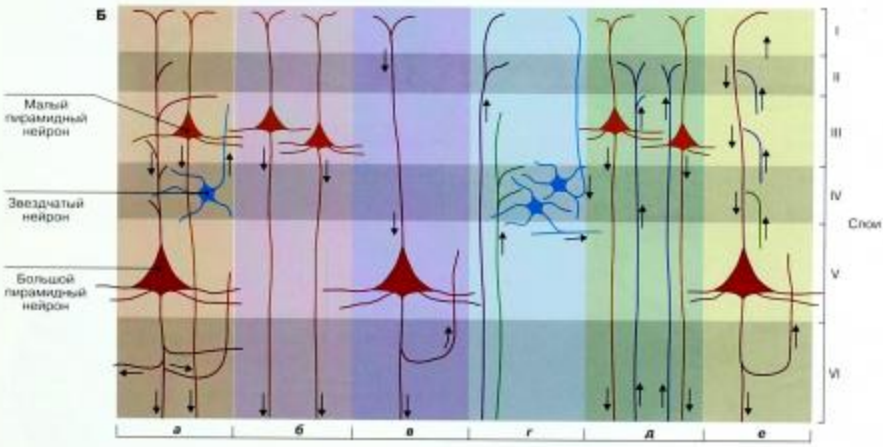

Таблица 11. Типы нейронов коры полушарий (упрощенно)

Нейрон	Определение	Функция
Звездчатый нейрон (слои II и IV)	Клетка с коротким аксоном, осуществляющая местную обработку информации; имеются различные типы звездчатых нейронов	Тормозный интернейрон большинства зон коры, первично обрабатывает информацию (во II слое), особенно в первичных сенсорных зонах
Малый пирамидный нейрон (слой III)	Клетка с длинным аксоном, который часто оканчивается в коре: • ассоциативное волокно – аксон заканчивается в том же полушарии, но в другой зоне коры; • комиссуральное волокно – аксон заканчивается в противоположном полушарии, в зоне коры, выполняющей аналогичную функцию	Проекционный нейрон, чьи аксоны оканчиваются внутри коры
Большой пирамидный нейрон (слой V)	Клетка с очень длинным аксоном, который выходит из коры, иногда достигая отдаленных структур	Возбуждающий проекционный нейрон, чьи аксоны заканчиваются вне коры
Клетка-зерно (слои II и IV)	Общее название мелкого нейрона, чаще всего звездчатой формы	Зависит от типа клеток

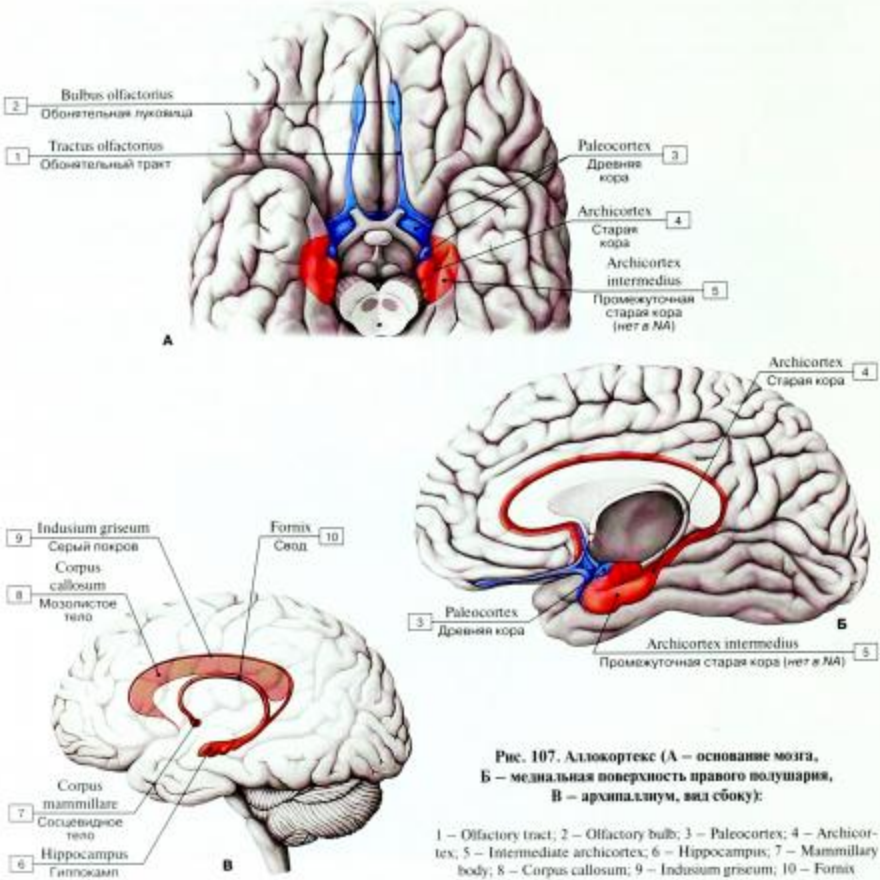

Рис. 107. Аллокортекс (А – основание мозга, Б – медиальная поверхность правого полушария, В – архипаллиум, вид сбоку):

1 – Olfactory tract; 2 – Olfactory bulb; 3 – Paleocortex; 4 – Archicortex; 5 – Intermediate archicortex; 6 – Hippocampus; 7 – Mammillary body; 8 – Corpus callosum; 9 – Indusium griseum; 10 – Fornix

Структуры, принадлежащие аллокортексу, обозначены цветом.

Аллокортекс состоит из филогенетически старой части коры больших полушарий. Он очень мал относительно коры в целом. В отличие от изокортекса, который имеет шестислойную структуру, аллокортекс (allo – означает другой) обычно состоит из трех слоев, заключающих палео- и архикортекс. Кроме того, существуют четырехслойные переходные зоны между аллокортексом и изокортексом: перипалеокортекс (на рисунке отдельно не обозначен) и периархикортекс (обозначен красным цветом). Важной частью аллокортекса является «обонятельный мозг». Обонятельные импульсы, воспринимаемые обонятельной луковицей, – единственные сенсорные афферентные импульсы, не достигающие коры полушарий через задний таламус. Важной частью аллокортекса является гиппокамп и связанные с ним ядра.

Архикортекс – единственная часть архипаллиума, расположенная на поверхности мозга. Более глубокими частями архипаллиума, которые лежат внутри белого вещества, являются гиппокамп («морской конек», или аммонов рог), серый покров и свод. Все эти структуры – части лимбической системы, вместе они образуют лимбус вокруг мозолистого тела.

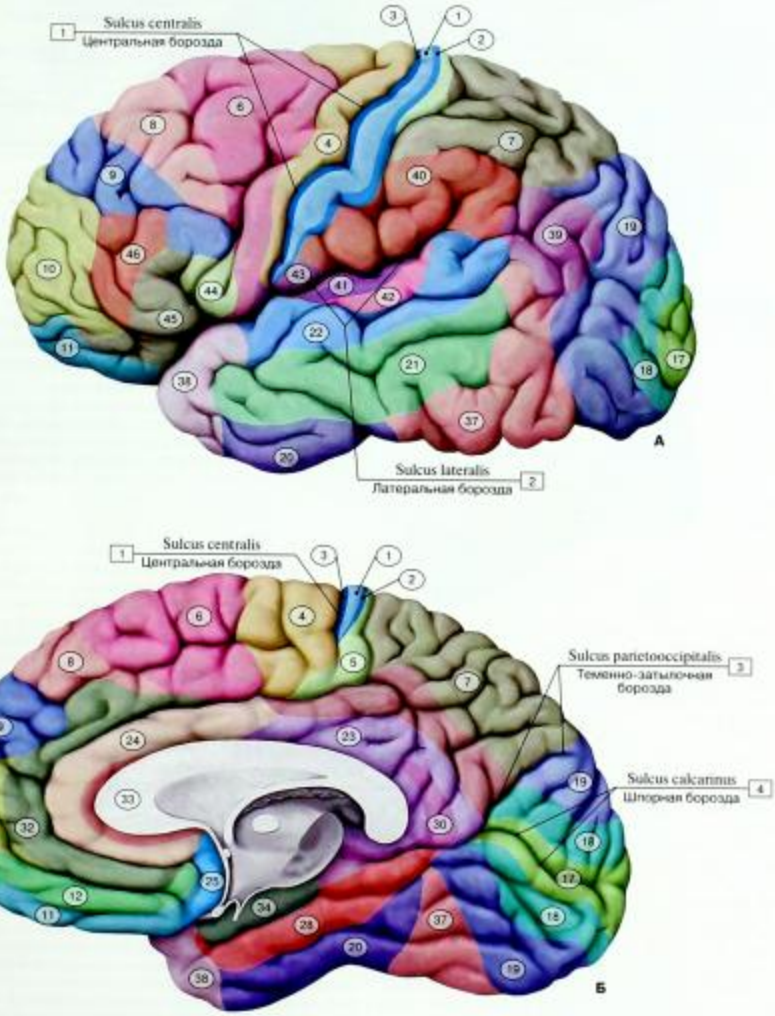

Рис. 108. Цитоархитектонические поля коры большого мозга (по Бродману) (А – медиальная поверхность, Б – верхнелатеральная поверхность):

1 – Central sulcus; 2 – Lateral sulcus; 3 – Parieto-occipital sulcus; 4 – Calcarine sulcus

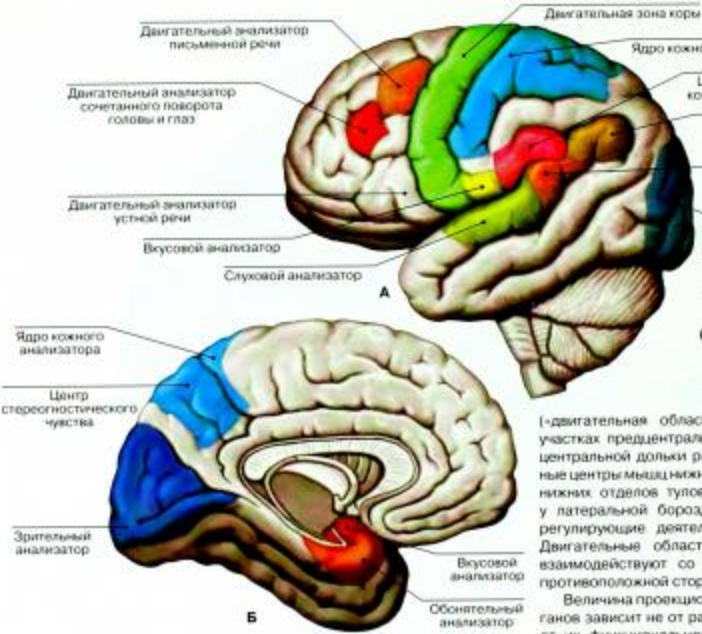

Рис. 109. Локализация функций в коре полушарий большого мозга (А – верхнелатеральная поверхность, Б – медиальная и нижняя поверхности)

В коре располагаются центры, регулирующие выполнение различных функций, – корковые концы анализаторов. Анализатор – сложный комплекс анатомических структур, который состоит из периферического рецепторного (воспринимающего) аппарата, проводников нервных импульсов и центра. Корковый конец анализатора – это не какая-либо строго очерченная зона. В коре большого мозга различают «ядро» сенсорной системы и «рассеянные элементы». Ядро – это участок расположения наибольшего количества нейронов коры, к которым приходят импульсы от структур периферического рецептора. Рассеянные элементы расположены вблизи ядра и на различных расстояниях от него. В ядре осуществляется высший анализ и синтез, а в рассеянных элементах – более простой. Зоны рассеянных элементов различных анализаторов не имеют четких границ и накладываются друг на друга. В первичных сенсорных зонах в основном располагаются нейроны, которые формируют ощущения одного качества (например, свет или звук), во вторичных – ощущения двух качеств (например, свет и звук).

В коре большого мозга происходит анализ всех раздражений, которые поступают из внешней и внутренней среды. Наибольшее число афферентных импульсов поступает через ядра таламуса к клеткам третьего и четвертого слоев коры большого мозга. В коре большого мозга располагаются центры, регулирующие выполнение определенных функций.

Ядро двигательного анализатора находится в коре предцентральной извилины (см. рис. 108, поля 4 и 6) и парацентральной дольки на медиальной стороне полушария («двигательная область коры»). В верхних участках предцентральной извилины и парацентральной дольки расположены двигательные центры мышц нижних конечностей и самых нижних отделов туловища. В нижней части, у латеральной борозды, находятся центры, регулирующие деятельность мышц головы. Двигательные области каждого полушария взаимодействуют со скелетными мышцами противоположной стороны тела.

Величина проекционных зон различных органов зависит не от размеров этих органов, а от их функционального значения. Так, зона кисти в коре полушария большого мозга значительно больше, чем зоны туловища и нижней конечности вместе взятые.

В глубине латеральной борозды, на обращенной к островку стороне средней части верхней височной извилины (поля 41, 42), находится ядро слухового анализатора (извилины Гешля). К каждому из полушарий подходят проводящие пути от рецепторов органа слуха как левой, так и правой стороны, поэтому одностороннее поражение этого ядра не приводит к полной утрате способности воспринимать звуки. Двустороннее поражение приводит к корковой глухоте.

Ядро зрительного анализатора располагается на медиальной стороне затылочной доли полушария большого мозга, по обеим сторонам («берегам») шпорной борозды (поля 17, 18, 19). Ядро зрительного анализатора правого полушария связано проводящими путями с латеральной половиной сетчатки правого глаза и медиальной половиной сетчатки левого глаза, левого – с латеральной половиной сетчатки левого и медиальной половиной сетчатки правого глаза. Двустороннее поражение ядер зрительного анализатора приводит к полной корковой слепоте. Поражение поля 18, находящегося несколько выше поля 17, сопровождается потерей зрительной памяти, но зрение не теряется. Поле 19 находится выше двух предыдущих, его поражение ведет к утрате способности ориентироваться в незнакомой окружающей обстановке.

Ядро анализатора, обеспечивающее функцию сочетанного поворота головы и глаз в противоположную сторону,

Рис. 110. Проекция чувствительных зон в коре постцентральной извилины полушарий большого мозга (чувствительный «гомункулюс»):

1 – Lateral ventricle; 2 – Longitudinal cerebral fissure; 3 – Postcentral gyrus; 4 – Temporal lobe; 5 – Lateral sulcus
(из В. Пенфилда и И. Расмуссена)

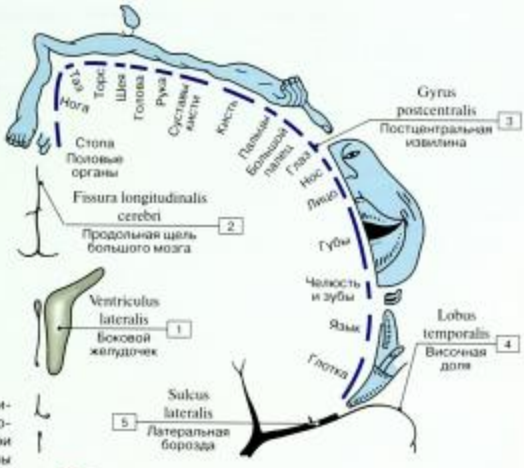

находится в задних отделах средней лобной извилины (премоторная зона, поле 8). Сочетанный поворот глаз и головы регулируется не только при поступлении в кору средней лобной извилины проприоцептивных импульсов от мышц глазного яблока, но и при поступлении импульсов с сетчатки глаза в поле 17, находящееся в затылочной доле, по соседству с ядром зрительного анализатора.

В области нижней теменной дольки, в надкраевой извилине (поле 40), находится асимметричное (у правшей – в левом, а у левшей – в правом полушарии) ядро двигательного анализатора, осуществляющее координацию всех целенаправленных сложных комбинированных движений. Способность координировать эти движения приобретается каждым человеком в результате практической деятельности и накопления опыта путем образования временных связей между клетками, расположенными в предцентральной и надкраевой извилинах. Поражение поля 40 приводит к потере способности производить сложные координированные целенаправленные движения – апраксии (от лат. praxis – практика).

В коре верхней теменной дольки (поле 7) находится ядро кожного анализатора узнавания предмета на ощупь – стереогнозия. Корковый конец этого анализатора в каждом полушарии связан с противоположной верхней конечностью. Поражение поверхностных слоев коры в этом отделе сопровождается утратой способности узнавать предметы на ощупь, хотя другие виды общей чувствительности при этом сохранены.

Корковый конец обонятельного анализатора – это крючок, а также старая и древняя кора. Старая кора располагается в области гиппокампа и зубчатой извилины, древняя – в области переднего продырявленного пространства, прозрачной перегородки и обонятельной извилины. Благодаря близкому расположению ядер обонятельного и вкусового анализаторов чувства обоняния и вкуса тесно связаны между собой. Кроме того, в нижних отделах постцентральной извилины (поле 43) также расположена часть ядра вкусового анализатора (рис. 109, А).

Рис. 111. Проекция двигательных зон в коре постцентральной извилины полушарий большого мозга (двигательный «гомункулюс»):

1 – Lateral ventricle; 2 – Longitudinal cerebral fissure; 3 – Precentral gyrus; 4 – Temporal lobe; 5 – Lateral sulcus
(из В. Пенфилда и И. Расмуссена)

Ядра вкусового и обонятельного анализаторов обоих полушарий связаны проводящими путями с рецепторами как левой, так и правой стороны тела человека.

Таблица 12. Локализация функций в коре полушарий большого мозга

Корковый конец	Расположение	Особенности
Анализатор общей чувствительности (температурная, болевая, осязательная), проприоцептивной чувствительности	Постцентральная извилина (поля 1, 2, 3 и верхняя теменная долька, поля 5, 7)	Ближе к продольной щели мозга расположены корковые концы анализатора чувствительности нижних конечностей и нижних отделов туловища, а наиболее низко у латеральной борозды проецируются рецепторные поля верхних частей тела и головы. Каждый центр связан с противоположной половиной тела
Анализатор стереогнозии (узнавание предметов на ощупь)	Верхняя теменная долька (поле 7)	Корковый конец в каждом полушарии связан с противоположной верхней конечностью
Двигательный анализатор	Предцентральная извилина и парацентральная долька (поля 4 и 6)	В верхних участках предцентральной извилины и парацентральной дольки расположены двигательные центры мышц нижних конечностей и самых нижних отделов туловища. В нижней части, у латеральной борозды, находятся центры, регулирующие деятельность мышц головы. Двигательные области каждого полушария взаимодействуют со скелетными мышцами противоположной стороны тела
Двигательный анализатор, обеспечивающий сочетанный поворот головы и глаз в противоположную сторону	Средняя лобная извилина (поле 8), затылочная доля (поле 17)	Сочетанный поворот глаз и головы регулируется не только при поступлении в кору средней лобной извилины проприоцептивных импульсов от мышц глазного яблока, но и при поступлении импульсов с сетчатки глаза в поле 17, находящееся в затылочной доле, по соседству с ядром зрительного анализатора
Двигательный анализатор, осуществляющий координацию всех целенаправленных комбинированных движений	Нижняя теменная долька, надкраевая извилина (поле 40)	У правшей в левом полушарии, у левшей – в правом
Слуховой анализатор	Средняя часть верхней височной извилины, обращенная к островку (извилины Гешля, поля 41, 42)	К каждому из полушарий подходят проводящие пути от рецепторов органа слуха как левой, так и правой стороны, поэтому одностороннее поражение этого ядра не приводит к полной утрате способности воспринимать звуки. Двустороннее поражение приводит к корковой глухоте
Вестибулярный анализатор	Нейроны, рассеянные в постцентральной верхней височной извилине и верхней теменной дольке (поля 20, 21)	
Зрительный анализатор	Медиальная поверхность затылочной доли по краям шпорной борозды (поля 17, 18, 19)	Ядро зрительного анализатора располагается на медиальной стороне затылочной доли полушария большого мозга, по обеим сторонам («берегам») шпорной борозды (поля 17, 18, 19). Ядро зрительного анализатора правого полушария связано проводящими путями с латеральной половиной сетчатки правого глаза и медиальной половиной сетчатки левого глаза, левого – с латеральной половиной сетчатки левого и медиальной половиной сетчатки правого глаза. Двустороннее поражение ядер зрительного анализатора приводит к полной корковой слепоте. Поражение поля 18, находящегося несколько выше поля 17, сопровождается потерей зрительной памяти, но зрение не теряется. Поле 19 находится выше двух предыдущих, его поражение ведет к утрате способности ориентироваться в незнакомой окружающей обстановке
Обонятельный анализатор	Основание обонятельного мозга, крючок, аммонов рог, гиппокамп (поле 11)	Благодаря близкому расположению корковых центров обоих анализаторов чувства обоняния и вкуса тесно связаны между собой
Вкусовой анализатор	Постцентральная извилина (поле 43), зона представительства языка, крючок	
Корковые концы анализаторов речи		
Двигательный анализатор артикуляции речи	Задние отделы нижней лобной извилины (центр Брока, поле 44)	Повреждение поля 44 приводит к двигательной афазии, т.е. утрате способности произносить слова, не связанной с потерей способности к сокращению мышц, участвующих в речеобразовании. При этом способность к произношению звуков или к пению не утрачивается

Корковый конец	Расположение	Особенности
Слуховой анализатор устной речи	Задний отдел верхней височной извилины в глубине латеральной борозды левого полушария у правшей (центр Вернике – поле 42)	Координация слухового восприятия и понимания речи другого человека и контроль собственной речи. При повреждении центра сохраняется способность слышать звуки, но утрачивается способность понимать слова
Слуховой анализатор музыки	Средняя треть верхней височной извилины (поле 22)	Поражение сопровождается музыкальной глухотой, когда музыкальные фразы воспринимаются как бессмысленный набор различных шумов
Двигательный анализатор речи и пения	Нижняя лобная извилина (поле 45)	Осуществление речи и пения. Поражение сопровождается неспособностью петь, составлять музыкальные фразы и составлять предложения из слов
Зрительный анализатор письменной речи	Угловая извилина нижней теменной дольки (поле 39)	Поражение приводит к утрате способности воспринимать написанный текст, читать (алексия). Однако зрение сохраняется. Речевые анализаторы у правшей располагаются в левом полушарии, а у левшей – в правом
Двигательный анализатор письменной речи	Задняя часть средней лобной извилины вблизи зоны предцентральной извилины, иннервирующей мышцы кисти и предплечья. Этот анализатор связан с двигательным анализатором заученных движений руки, необходимых при письме (нижняя теменная долька, поле 40)	При поражении поля 40 теряется способность к написанию букв, слов, знаков, но сохраняются все виды движений

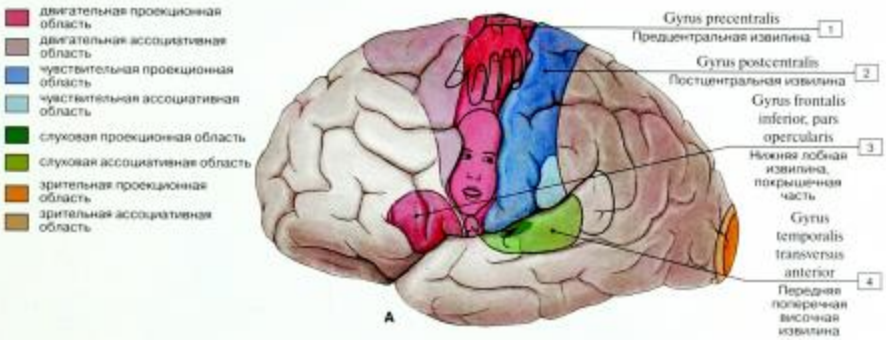

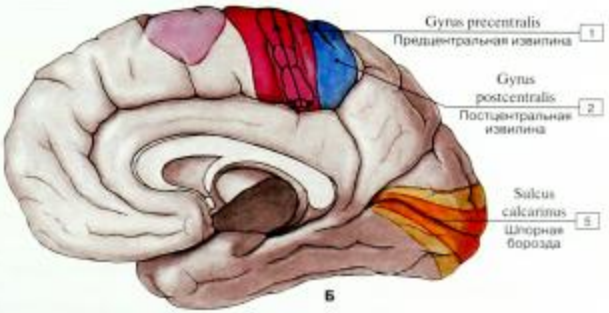

Рис. 112. Функциональные зоны коры больших полушарий в соответствии с классификацией Фёрстера (А – вид слева, Б – вид с медиальной стороны):

1 – Precentral gyrus; 2 – Postcentral gyrus; 3 – Inferior frontal gyrus, opercular part; 4 – Anterior transverse temporal gyrus; 5 – Calcarine sulcus

Соматотопическая организация показана схематически. Первичная акцепторная зона звуковых импульсов простирается за верхний край височной доли на ее внутреннюю поверхность.

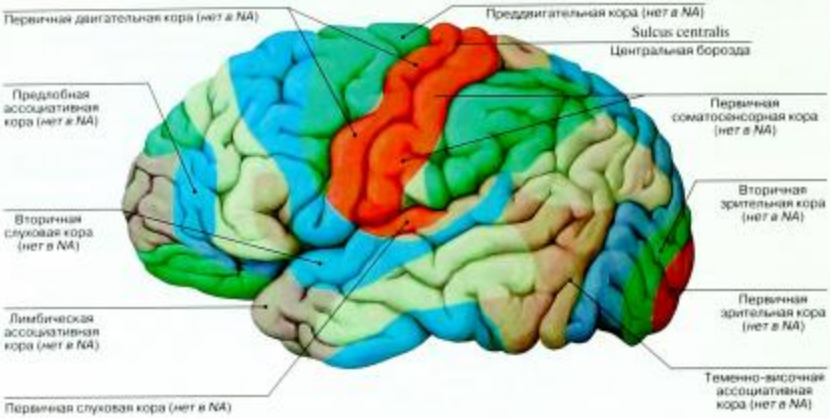

Рис. 113. Функциональные области коры

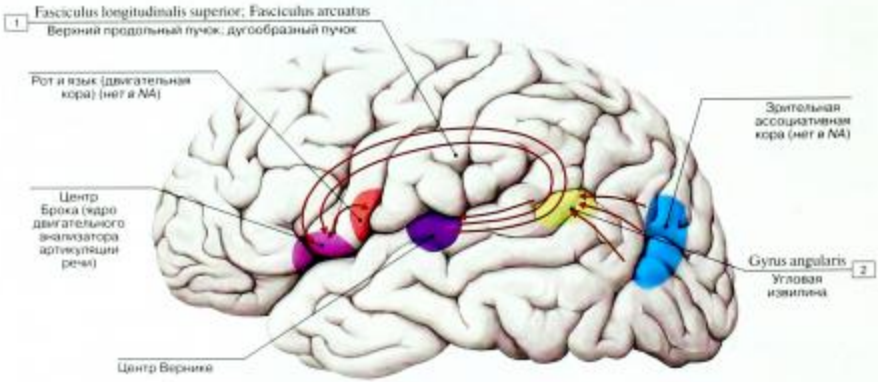

Центр Вернике – слуховой центр речи, участок коры головного мозга, расположенный в заднем отделе верхней височной извилины доминантного полушария (левого полушария у правшей), обеспечивающий звуковой анализ устной речи. Его поражение вызывает так называемую афазию Вернике, когда нарушается понимание устной речи.

Центр Брока – ядро двигательного анализатора артикуляции речи; располагается в задних отделах нижней лобной извилины вблизи отделов двигательной области коры головного мозга (предцентральной извилины), которые являются анализаторами движений, производимых при сокращении мышц головы и шеи.

Рис. 114. Речевые центры коры, вид сбоку:

1 – Superior longitudinal fasciculus; Arcuate fasciculus; 2 – Angular gyrus

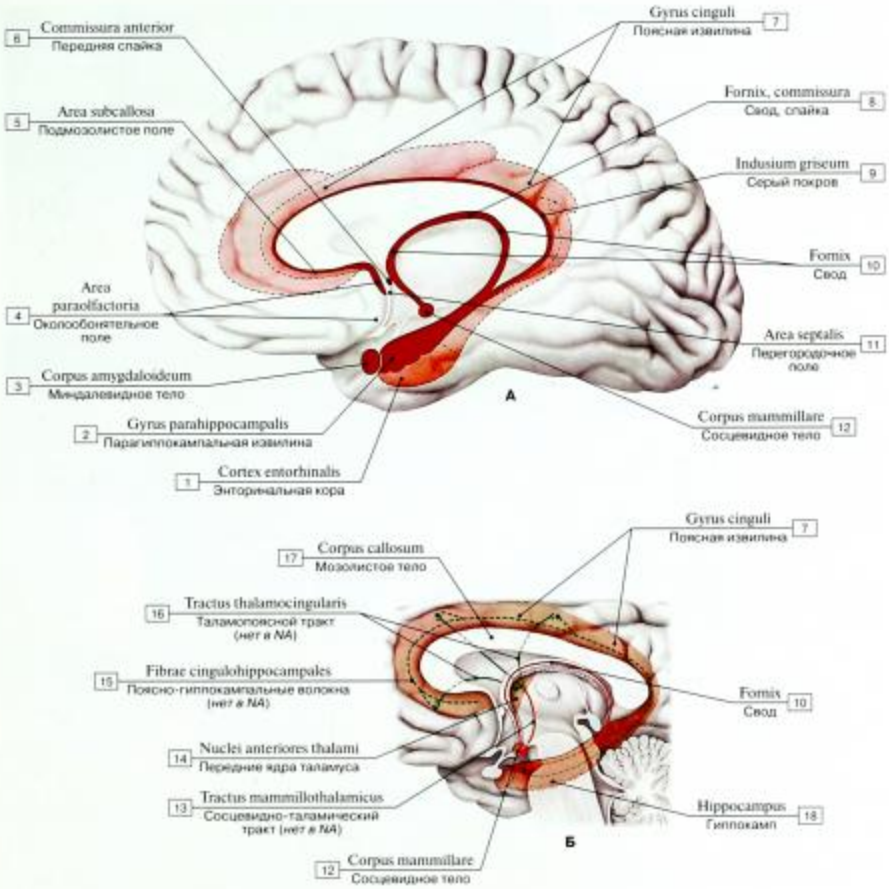

Рис. 115. Лимбическая система (А – схема, Б – нейронный круг (круг Пейпса):

1 – Entorhinal cortex; 2 – Parahippocampal gyrus; 3 – Amygdaloid body; Amygdaloid complex; 4 – Paraolfactory area; 5 – Subcallosal area; Subcallosal gyrus; 6 – Anterior commissure; 7 – Cingulate gyrus; 8 – Fornix, commissure; 9 – Indusium griseum; 10 – Fornix; 11 – Septal area; 12 – Mammillary body; 13 – Mammillothalamic tract; 14 – Anterior nuclei of thalamus; 15 – Cingulo-hippocampal fibres; 16 – Thalamocingular tract; 17 – Corpus callosum; 18 – Hippocampus

Между анатомическими структурами лимбической системы имеется множество связей, образующих замкнутые круги. Круг Пейпса (Papez), играющий важную роль в организации памяти и в процессах обучения, образован гиппокампом, сводом, сосцевидными телами, передними ядрами таламуса, поясной и гиппокампальной извилинами и гиппокампом.

Другой круг, участвующий в регуляции пищевого и полового поведения, обонятельных реакций, образован миндалиной, гипоталамусом, структурами среднего мозга и миндалиной.

Рис. 116. Лимбическая система, МРТ

На медиальной и нижней поверхностях большого мозга выделяют ряд образований, относящихся к **лимбической системе** (от лат. limbus – кайма). *Корковые структуры* – это обонятельная луковица, обонятельный тракт, обонятельный треугольник, обонятельная извилина, переднее продырявленное вещество, сосцевидные тела, расположенные на нижней поверхности лобной доли (периферический отдел обонятельного мозга), а также поясная, парагиппокампальная (вместе с крючком) и зубчатая извилины. Подкорковыми структурами лимбической системы являются миндалевидное тело, септальные ядра, переднее таламическое ядро, ограда, гипоталамус, область перегородки.

Лимбическая система связана с гипоталамусом, а через него – со средним мозгом, с корой височной и лобной долей. Последняя, по-видимому, и регулирует функции лимбической системы. Лимбическая система является морфологическим субстратом функциональной системы, контролирующей эмоциональное поведение человека, память, инстинкты, управляющей его общим приспособлением к условиям внешней среды. Все сигналы, поступающие от анализаторов, на пути в соответствующие центры коры полушарий большого мозга проходят через одну или несколько структур лимбической системы. Нисходящие сигналы, идущие от коры большого мозга, также проходят через лимбические структуры.

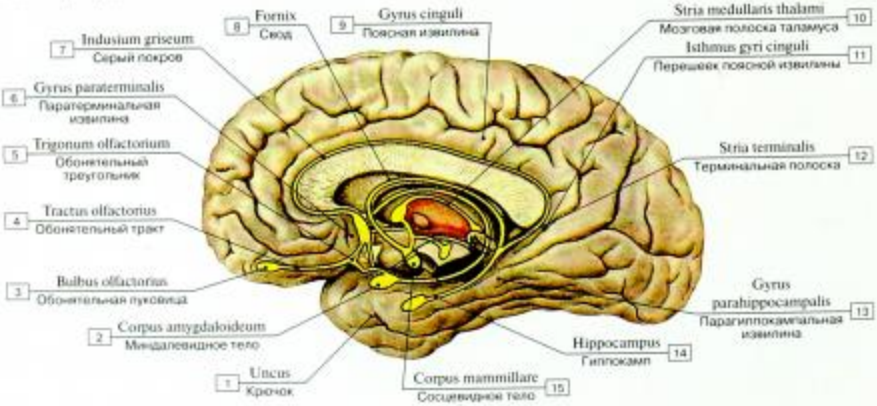

Рис. 117. Структуры лимбической системы головного мозга:

1 – Uncus; 2 – Amygdaloid body; Amygdaloid complex; 3 – Olfactory bulb; 4 – Olfactory tract; 5 – Olfactory trigone; 6 – Paraterminal gyrus; 7 – Indusium griseum; 8 – Fornix; 9 – Cingulate gyrus; 10 – Stria medullaris of thalamus; 11 – Isthmus of cingulate gyrus; 12 – Stria terminalis; 13 – Parahippocampal gyrus; 14 – Hippocampus; 15 – Mammillary body

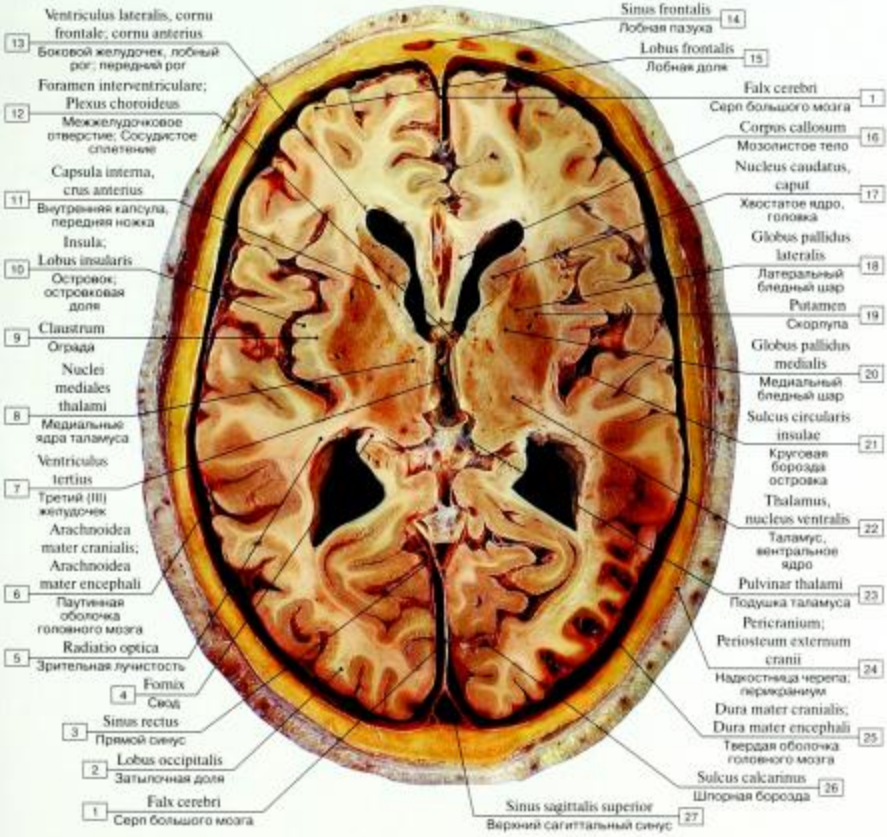

Рис. 118. Базальные ядра, горизонтальный распил черепа и мозга через затылочную чешую и лобные пазухи, вид снизу (фотография натурального препарата):

1 – Falx cerebri; Cerebral falx; 2 – Occipital lobe; 3 – Straight sinus; 4 – Fornix; 5 – Optic radiation; 6 – Cranial arachnoid mater; 7 – Third ventricle; 8 – Medial nuclei of thalamus; 9 – Claustrum; 10 – Insula; Insular lobe; 11 – Internal capsule, anterior limb; 12 – Interventricular foramen, choroid plexus; 13 – Lateral ventricle, frontal horn; anterior horn; 14 – Frontal sinus; 15 – Frontal lobe; 16 – Corpus callosum; 17 – Caudate nucleus, head; 18 – Globus pallidus lateral segment; Globus pallidus external segment; 19 – Putamen; 20 – Globus pallidus medial segment; Globus pallidus internal segment; 21 – Circular sulcus of insula; 22 – Thalamus; Dorsal thalamus, ventral nucleus; 23 – Pulvinar; 24 – Pericranium; 25 – Cranial dura mater; 26 – Calcarine sulcus; 27 – Superior sagittal sinus

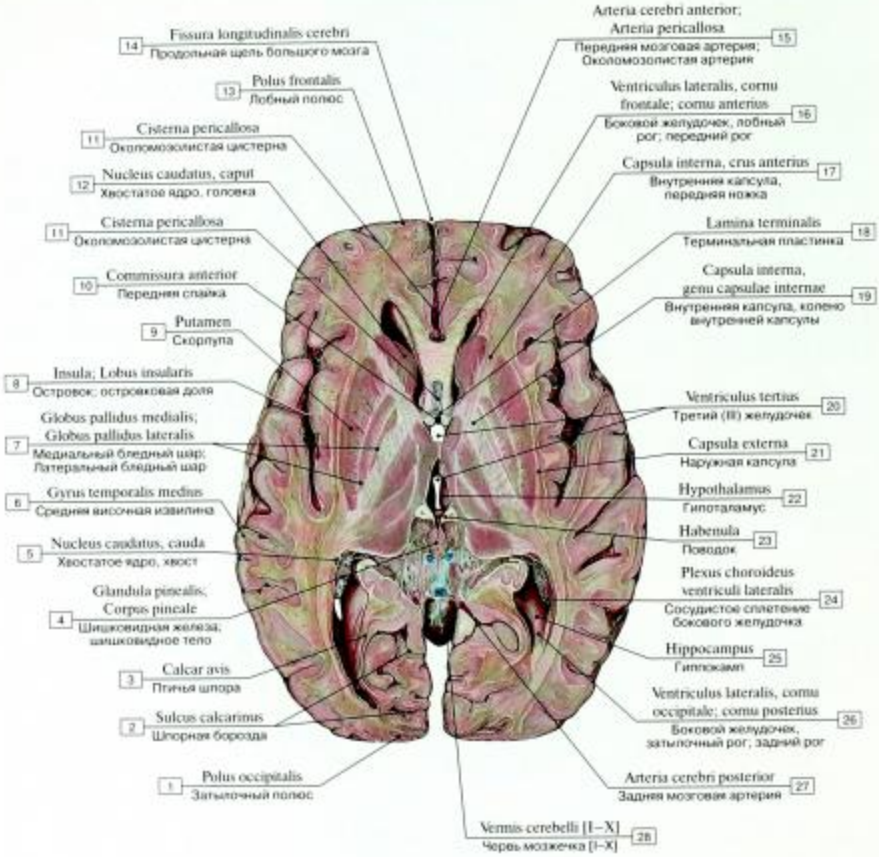

Рис. 119. Базальные ядра, горизонтальный разрез мозга через третий желудочек на уровне межталамической спайки:

1 – Occipital pole; 2 – Calcarine sulcus; 3 – Calcarine spur; 4 – Pineal gland; Pineal body; 5 – Caudate nucleus, tail; 6 – Middle temporal gyrus; 7 – Globus pallidus medial segment; Globus pallidus internal segment; Globus pallidus lateral segment; Globus pallidus external segment; 8 – Insula; Insular lobe; 9 – Putamen; 10 – Anterior commissure; 11 – Pericallosal cistern; 12 – Caudate nucleus, head; 13 – Frontal pole; 14 – Longitudinal cerebral fissure; 15 – Anterior cerebral artery; Pericallosal artery; 16 – Lateral ventricle, frontal horn; anterior horn; 17 – Internal capsule, anterior limb; 18 – Lamina terminalis; 19 – Internal capsule, genu of internal capsule; 20 – Third ventricle; 21 – External capsule; 22 – Hypothalamus; 23 – Habenula; 24 – Choroid plexus of lateral ventricle; 25 – Hippocampus;

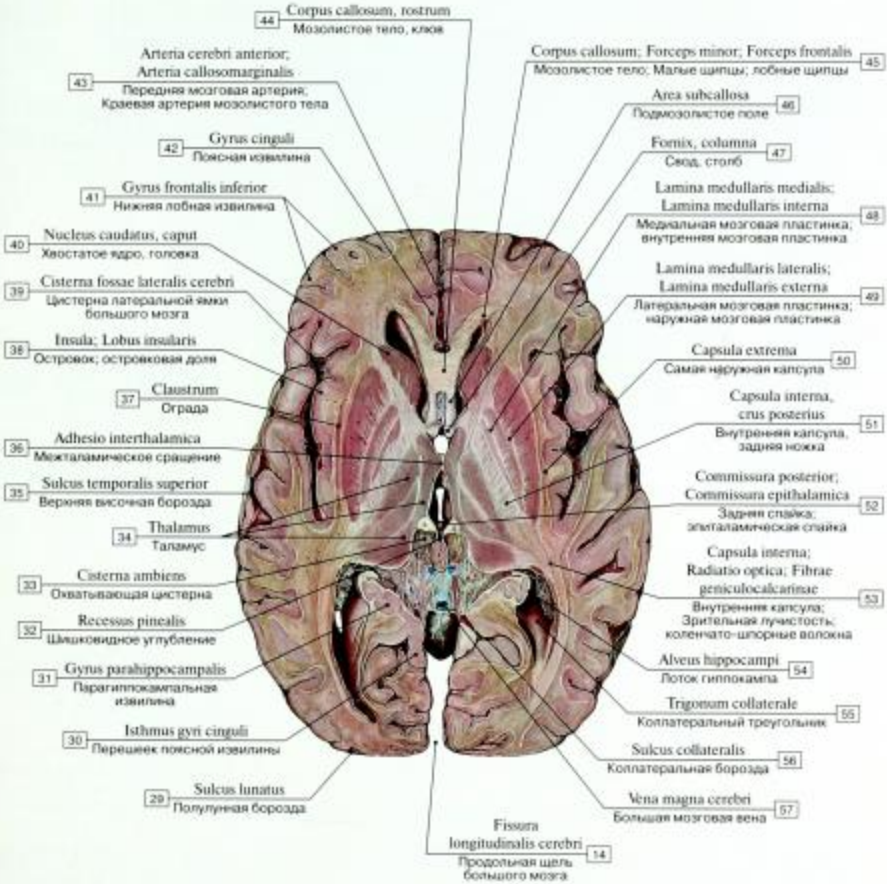

26 – Lateral ventricle, occipital horn; posterior horn; 27 – Posterior cerebral artery; 28 – Vermis of cerebellum [I–X]; 29 – Lunate sulcus; 30 – Isthmus of cingulate gyrus; 31 – Parahippocampal gyrus; 32 – Pineal recess; 33 – Cisterna ambiens; Ambient cistern; 34 – Thalamus; Dorsal thalamus; 35 – Superior temporal sulcus; 36 – Interthalamic adhesion; Massa intermedia; 37 – Claustrum; 38 – Insula; Insular lobe; 39 – Cistern of lateral cerebral fossa; 40 – Caudate nucleus, head; 41 – Inferior frontal gyrus; 42 – Cingulate gyrus; 43 – Anterior cerebral artery; Callosomarginal artery; 44 – Corpus callosum, rostrum; 45 – Corpus callosum; Minor forceps; Frontal forceps; 46 – Subcallosal area; Subcallosal gyrus; 47 – Fornix, column; 48 – Medial medullary lamina; Internal medullary lamina; 49 – Lateral medullary lamina; External medullary lamina; 50 – Extreme capsule; 51 – Internal capsule, posterior limb; 52 – Posterior commissure; 53 – Internal capsule; Optic radiation; Geniculocalcarine fibres; 54 – Alveus; 55 – Collateral trigone; 56 – Collateral sulcus; 57 – Great cerebral vein

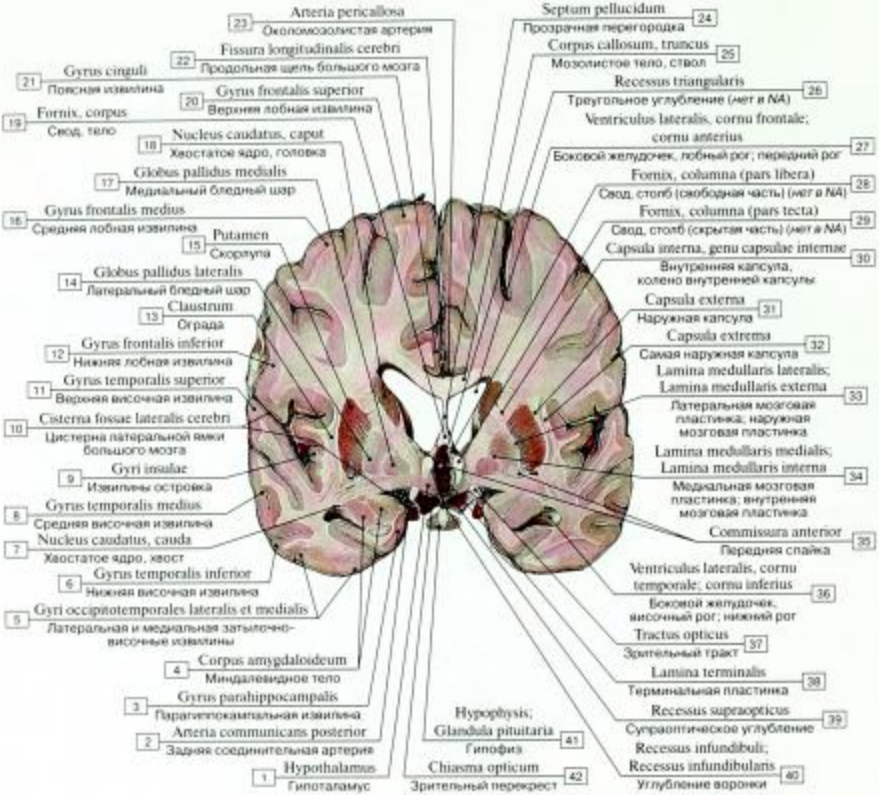

Рис. 120. Базальные ядра, фронтальный разрез мозга на уровне межжелудочкового отверстия:

1 – Hypothalamus; 2 – Posterior communicating artery; 3 – Parahippocampal gyrus; 4 – Amygdaloid body; Amygdaloid complex; 5 – Lateral and medial occipitotemporal gyri; 6 – Inferior temporal gyrus; 7 – Caudate nucleus, tail; 8 – Middle temporal gyrus; 9 – Insular gyri; 10 – Cistern of lateral cerebral fossa; 11 – Superior temporal gyrus; 12 – Inferior frontal gyrus; 13 – Claustrum; 14 – Globus pallidus lateral segment; Globus pallidus external segment; 15 – Putamen; 16 – Middle frontal gyrus; 17 – Globus pallidus medial segment; Globus pallidus internal segment; 18 – Caudate nucleus, head; 19 – Fornix, body; 20 – Superior frontal gyrus; 21 – Cingulate gyrus; 22 – Longitudinal cerebral fissure; 23 – Pericallosal artery; 24 – Septum pellucidum; 25 – Corpus callosum, body; trunk; 26 – Triangular recess; 27 – Lateral ventricle, frontal horn; anterior horn; 28 – Fornix, column (free part); 29 – Fornix, column (hidden part); 30 – Internal capsule, genu of internal capsule; 31 – External capsule; 32 – Extreme capsule; 33 – Lateral medullary lamina; External medullary lamina; 34 – Medial medullary lamina; Internal medullary lamina; 35 – Anterior commissure; 36 – Lateral ventricle, temporal horn; inferior horn; 37 – Optic tract; 38 – Lamina terminalis; 39 – Supra-optic recess; 40 – Infundibular recess; 41 – Pituitary gland; 42 – Optic chiasm; Optic chiasma

Базальные ядра. В толще белого вещества каждого полушария большого мозга имеются скопления серого вещества, образующего отдельно лежащие базальные ядра, которые залегают ближе к основанию мозга. К ним относятся полосатое тело (хвостатое и чечевицеобразное ядра), ограда и миндалевидное тело.

Полосатое тело на разрезах мозга имеет вид чередующихся полос серого и белого вещества. Наиболее медиально и впереди находится хвостатое ядро, расположенное латеральнее и выше таламуса, будучи отделенным от него коленом внутренней капсулы. Хвостатое ядро имеет головку, залегающую в лобной доле, выступающую

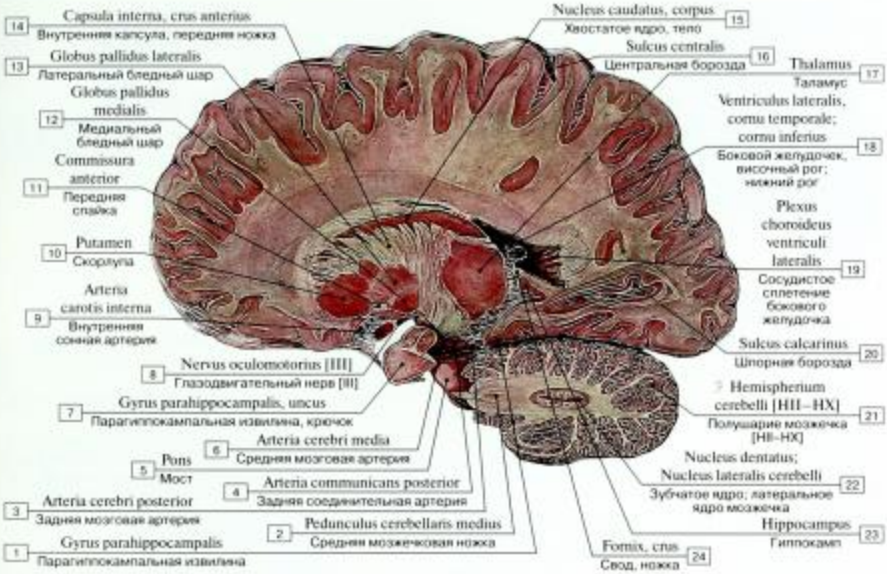

Рис. 121. Базальные ядра, сагиттальный разрез левого полушария на уровне тела хвостатого ядра:

1 – Parahippocampal gyrus; 2 – Middle cerebellar peduncle; 3 – Posterior cerebral artery; 4 – Posterior communicating artery; 5 – Pons; 6 – Middle cerebral artery; 7 – Parahippocampal gyrus, uncus; 8 – Oculomotor nerve [III]; 9 – Internal carotid artery; 10 – Putamen; 11 – Anterior commissure; 12 – Globus pallidus medial segment; Globus pallidus internal segment; 13 – Globus pallidus lateral segment; Globus pallidus external segment; 14 – Internal capsule; anterior limb; 15 – Caudate nucleus, body; 16 – Central sulcus; 17 – Thalamus; Dorsal thalamus; 18 – Lateral ventricle, temporal horn; inferior horn; 19 – Choroid plexus of lateral ventricle; 20 – Calcarine sulcus; 21 – Hemisphere of cerebellum [HII–HX]; 22 – Dentate nucleus; Nucleus lateralis cerebelli; 23 – Hippocampus; 24 – Fornix, crus

в передний рог бокового желудочка. Передняя ножка внутренней капсулы (белое вещество) отделяет хвостатое ядро от чечевицеобразного ядра. Тело хвостатого ядра лежит под теменной долей, ограничивая с латеральной стороны центральную часть бокового желудочка. Хвост ядра участвует в образовании крыши нижнего рога бокового желудочка и достигает миндалевидного тела.

Чечевицеобразное ядро расположено латеральнее хвостатого ядра. Внутренняя капсула отделяет чечевицеобразное ядро от хвостатого ядра. На фронтальном разрезе головного мозга чечевицеобразное ядро также имеет форму треугольника, вершина которого обращена в медиальную, а основание – в латеральную сторону. Две параллельные вертикальные прослойки белого вещества делят чечевицеобразное ядро на три части. Наиболее латерально лежит темная скорлупа, медиальнее находится бледный шар, состоящий из двух пластинок: медиальной и латеральной.

Наряду с полосатым телом в его составе выделяют *стриатум*, включающий хвостатое ядро и скорлупу. Стриатум и бледный шар образуют *стриопаллидарную систему*, которая, в свою очередь, относится к экстрапирамидной системе, участвующей в управлении движениями, регуляции мышечного тонуса.

Тонкая вертикально расположенная ограда, залегающая в белом веществе полушария, сбоку от скорлупы, между ней и корой островковой доли, отделена от скорлупы наружной капсулой, от коры островка – самой наружной капсулой.

Базальные ядра имеют сложные связи с корой полушарий большого мозга и с таламусом, через который они влияют на двигательные зоны коры. Базальные ядра участвуют в регуляции мышечного тонуса, управлении целенаправленными движениями, эмоциями и познавательными функциями.

Международная анатомическая терминология (1996) приводит несколько иную классификацию базальных ядер. Базальная часть конечного мозга: Миндалевидное тело. Базальные ядра: Хвостатое ядро, Чечевицеобразное ядро. Полосатое тело: Стриатум (дорсальный стратум, вентральный стратум). Паллидум (дорсальный паллидум, вентральный паллидум).

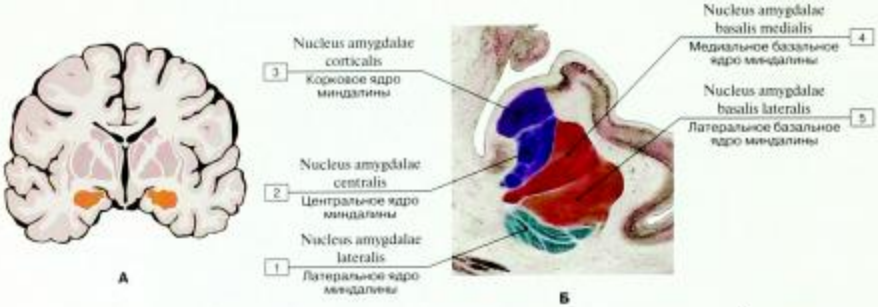

Рис. 122. Миндалевидное тело (А – фронтальный разрез на уровне межжелудочкового отверстия, Б – структуры миндалевидного тела):

1 – Lateral amygdaloid nucleus; 2 – Central amygdaloid nucleus; 3 – Cortical amygdaloid nucleus; 4 – Basomedial amygdaloid nucleus; 5 – Basolateral amygdaloid nucleus

Миндалевидное тело залегает в белом веществе височной доли полушария, примерно на 1,5–2 см кзади от височного полюса ниже скорлупы и кпереди от хвоста хвостатого ядра. Миндалевидное тело участвует в осуществлении оборонительного поведения, вегетативных, двигательных и эмоциональных реакций, является мотивацией условно-рефлекторных реакций.

Раздражение миндалевидного тела у человека ведет к изменению настроения (от гнева и страха до спокойствия и расслабления) в зависимости от эмоционального состояния непосредственно перед воздействием. Миндалевидное тело функционирует как «эмоциональный усилитель», его повреждения влияют на оценку эмоциональной окраски события.

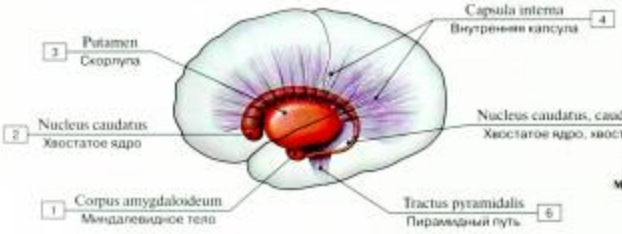

Рис. 123. Взаимоотношение миндалевидного тела с другими структурами мозга:

1 – Amygdaloid body; Amygdaloid complex; 2 – Caudate nucleus; 3 – Putamen; 4 – Internal capsule; 5 – Caudate nucleus, tail; 6 – Pyramidal tract

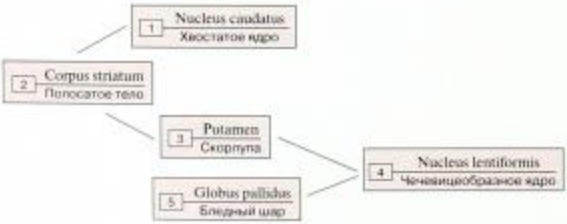

Рис. 124. Взаимоотношения полосатого тела и чечевицеобразного ядра:

1 – Caudate nucleus; 2 – Corpus striatum; 3 – Putamen; 4 – Lentiform nucleus; Lenticular nucleus; 5 – Globus pallidus

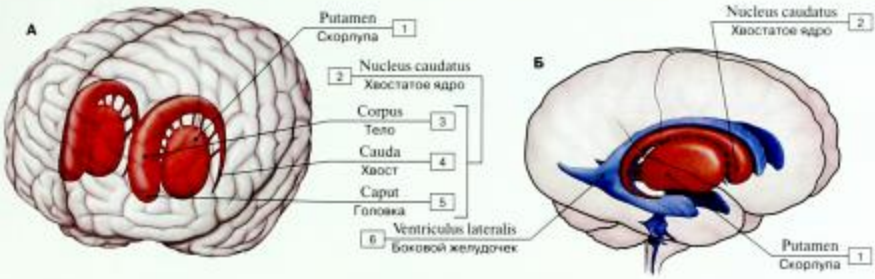

Рис. 125. Проекция базальных ядер на поверхность мозга и систему желудочков (схемы) (А – общий вид, Б – хвостатое ядро и скорлупа):

1 – Putamen; 2 = 3 + 4 + 5 – Caudate nucleus; 3 – Body; 4 – Tail; 5 – Head; 6 – Lateral ventricle

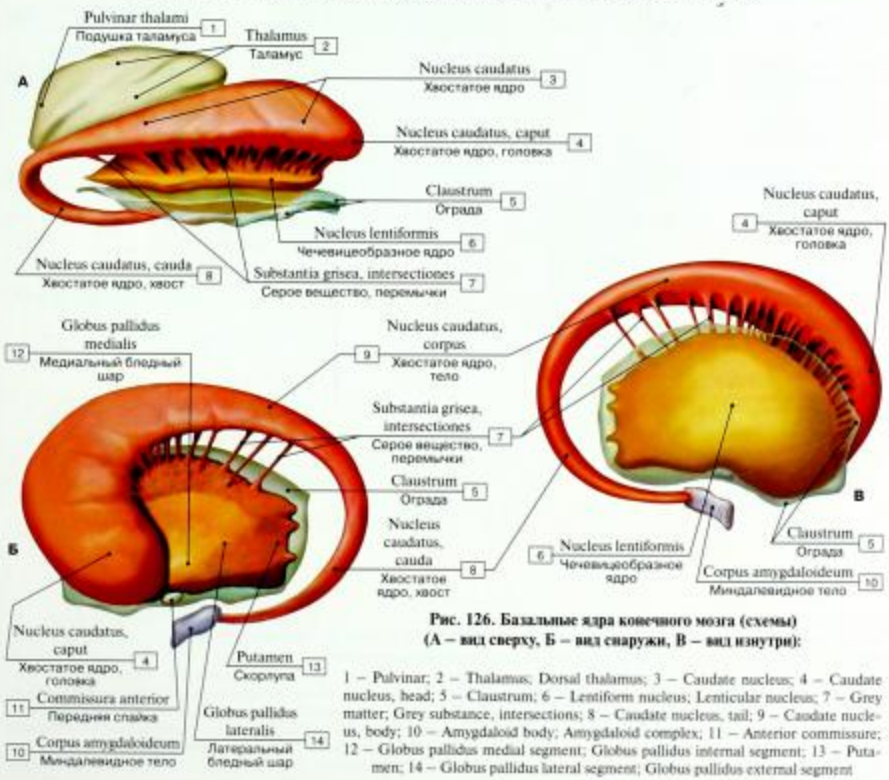

Рис. 126. Базальные ядра конечного мозга (схемы) (А – вид сверху, Б – вид снаружи, В – вид изнутри):

1 – Pulvinar; 2 – Thalamus; Dorsal thalamus; 3 – Caudate nucleus; 4 – Caudate nucleus, head; 5 – Claustrum; 6 – Lentiform nucleus; Lenticular nucleus; 7 – Grey matter; Grey substance, intersections; 8 – Caudate nucleus, tail; 9 – Caudate nucleus, body; 10 – Amygdaloid body; Amygdaloid complex; 11 – Anterior commissure; 12 – Globus pallidus medial segment; Globus pallidus internal segment; 13 – Putamen; 14 – Globus pallidus lateral segment; Globus pallidus external segment

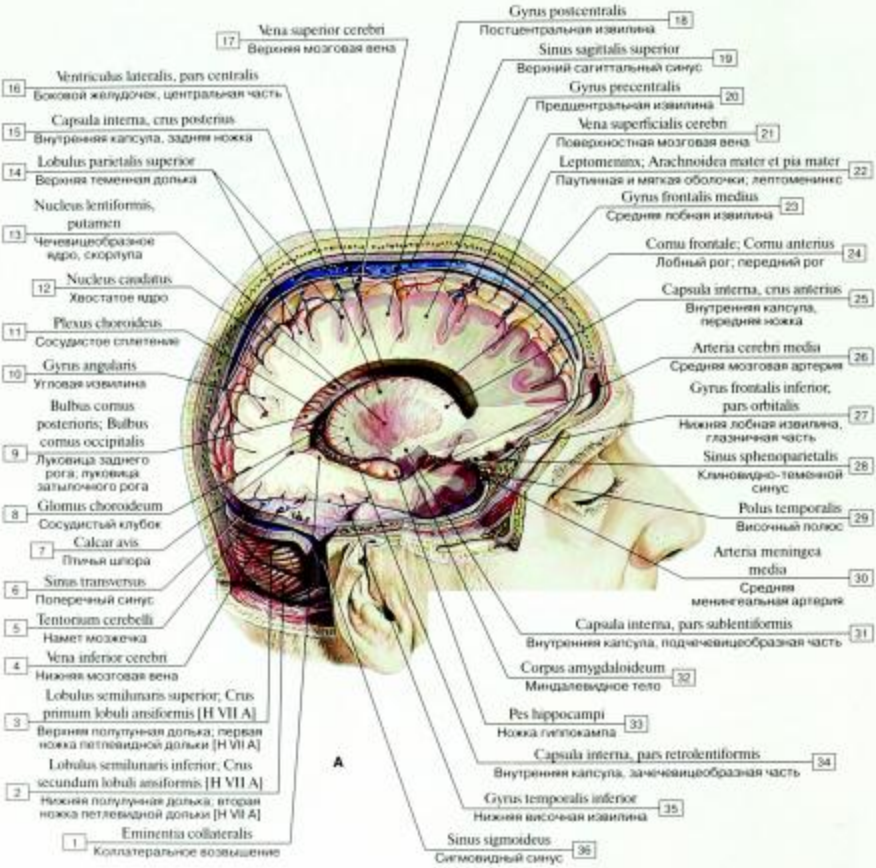

Рис. 127. Головной мозг, вид изнутри сбоку, правый боковой желудочек (А), сосудистое сплетение частично удалено (Б):

1 – Collateral eminence; 2 – Inferior semilunar lobule; Second crus of ansiform lobule [H VII A]; 3 – Superior semilunar lobule; First crus of ansiform lobule [H VII A]; 4 – Inferior cerebral vein; 5 – Tentorium cerebelli; Cerebellar tentorium; 6 – Transverse sinus; 7 – Calcarine spur; 8 – Choroid enlargement; 9 – Bulb of posterior horn; Bulb of occipital horn; 10 – Angular gyrus; 11 – Choroid plexus; 12 – Caudate nucleus; 13 – Lentiform nucleus; Lenticular nucleus, putamen; 14 – Superior parietal lobule; 15 – Internal capsule, posterior limb; 16 – Lateral ventricle, central part; 17 – Superior cerebral vein; 18 – Postcentral gyrus; 19 – Superior sagittal sinus;

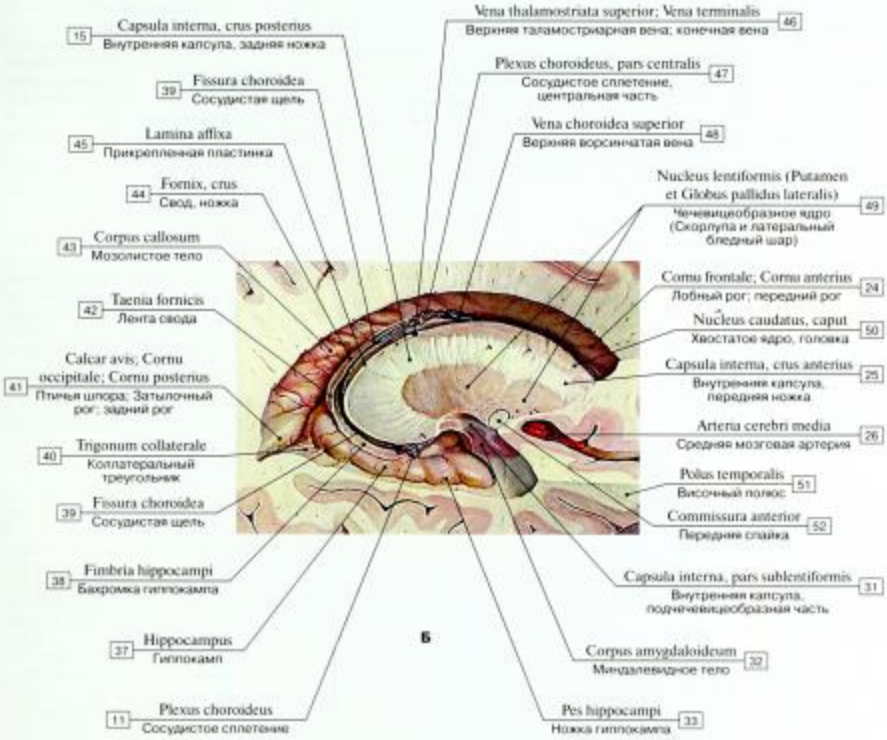

б

20 – Precentral gyrus; 21 – Superficial cerebral vein; 22 – Leptomeninx; Arachnoid mater and pia mater; 23 – Middle frontal gyrus; 24 – Frontal horn; Anterior horn; 25 – Internal capsule, anterior limb; 26 – Middle cerebral artery; 27 – Inferior frontal gyrus, orbital part; 28 – Sphenoparietal sinus; 29 – Temporal pole; 30 – Middle meningeal artery; 31 – Internal capsule, sublentiform part; sublenticular part; 32 – Amygdaloid body; Amygdaloid complex; 33 – Pes of hippocampus; 34 – Internal capsule, retrolentiform part; retrolenticular part; 35 – Inferior temporal gyrus; 36 – Sigmoid sinus; 37 – Hippocampus; 38 – Fimbria of hippocampus; 39 – Choroidal fissure; 40 – Collateral trigone; 41 – Calcarine spur; Occipital horn; Posterior horn; 42 – Taenia of fornix; 43 – Corpus callosum; 44 – Fornix, crus; 45 – Lamina affixa; 46 – Superior thalamostriate vein; Terminal vein; 47 – Choroid plexus, central part; body; 48 – Superior choroid vein; 49 – Lentiform nucleus; Lenticular nucleus (Putamen and Globus pallidus lateral segment; Globus pallidus external segment); 50 – Caudate nucleus, head; 51 – Temporal pole; 52 – Anterior commissure

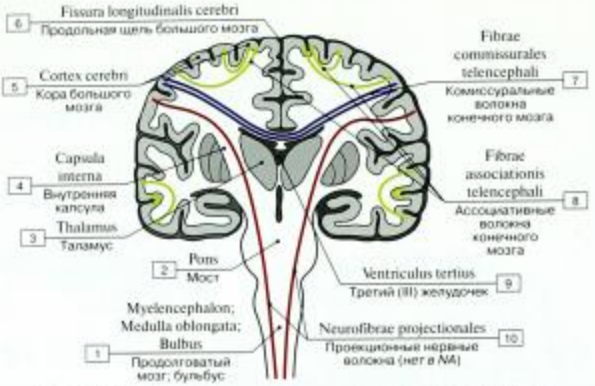

Рис. 128. Положение ассоциативных, комиссуральных и проекционных проводящих путей в головном мозге человека (схема):

1 – Myelencephalon; Medulla oblongata; Bulb; 2 – Pons; 3 – Thalamus; Dorsal thalamus; 4 – Internal capsule; 5 – Cerebral cortex; 6 – Longitudinal cerebral fissure; 7 – Commissural fibres of telencephalon; 8 – Association fibres of telencephalon; 9 – Third ventricle; 10 – Projection nerve fibres

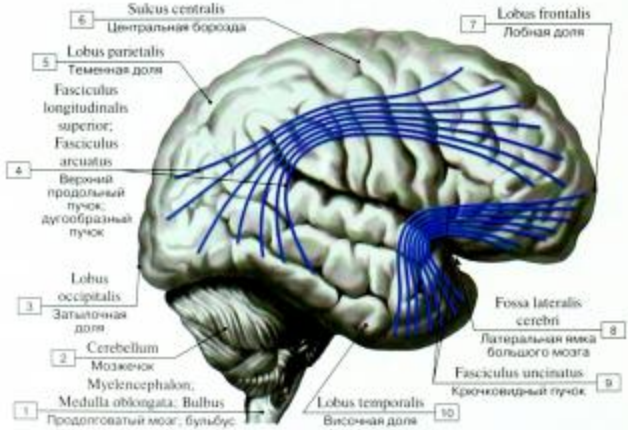

Рис. 129. Ассоциативные пути, верхнелатеральная поверхность правого полушария (проекция волокон на поверхность полушария) (схема):

1 – Myelencephalon; Medulla oblongata; Bulb; 2 – Cerebellum; 3 – Occipital lobe; 4 – Superior longitudinal fasciculus; Arcuate fasciculus; 5 – Parietal lobe; 6 – Central sulcus; 7 – Frontal lobe; 8 – Lateral cerebral fossa; 9 – Uncinate fasciculus; 10 – Temporal lobe

К белому веществу полушария относятся: *внутренняя капсула*; волокна, проходящие поперечно в другое полушарие мозга через его спайки (мозолистое тело, передняя спайка, спайка свода) и направляющиеся к коре и базальным ядрам другой стороны (*комиссуральные волокна*); система волокон, соединяющих участки коры и подкорковые центры в пределах одной половины мозга (*ассоциативные волокна*); *проекционные волокна*, идущие от полушария большого мозга к нижележащим его отделам и к спинному мозгу, и в обратном направлении от этих образований.

Мозолистое тело образовано поперечно ориентированными комиссуральными волокнами, соединяющими оба полушария большого мозга. Свободная верхняя поверхность мозолистого тела, обращенная в сторону продольной щели большого мозга, покрыта тонкой пластинкой серого вещества – серым покровом. Средняя часть мозолистого тела – его ствол – спереди изгибается книзу, образуя колено мозолистого тела, которое, истончаясь, переходит в клюв, продолжающийся книзу в концевую (терминальную) пластинку. Утолщенный задний отдел мозолистого тела заканчивается свободно в виде валика. Волокна мозолистого тела образуют в каждом полушарии большого мозга его лучистость. Волокна колена мозолистого тела соединяют кору лобных долей правого и левого полушарий. Волокна ствола мозолистого тела соединяют серое вещество теменных и височных долей. В валике располагаются волокна, соединяющие кору затылочных долей. Участки лобной, теменной и затылочной долей каждого полушария отделены от мозолистого тела одноименной бороздой.

Под мозолистым телом располагается тонкая белая пластинка – свод, состоящий из двух дугообразно изогнутых тяжей, соединенных в средней своей части поперечной спайкой свода. Тело свода, постепенно отдаляясь в передней части от мозолистого тела, дугообразно

изгибается вперед и книзу и продолжается в столб свода. Нижняя часть каждого столба свода подходит к концевой (терминальной) пластинке, а далее столбы свода расходятся в латеральные стороны и направляются вниз и кзади, заканчиваясь в сосцевидных телах.

Между ножками свода сзади и терминальной пластинкой спереди расположена поперечная *передняя (белая) спайка*, которая, наряду с мозолистым телом, соединяет между собой оба полушария большого мозга. На сагиттальном разрезе спайка имеет форму небольшого овала. Передняя часть спайки тонкая, соединяет серое вещество обонятельных треугольников обоих полушарий. Большая задняя часть содержит нервные волокна, связывающие кору переднемедиальных отделов височных долей. Кзади тело свода продолжается в плоскую ножку свода, сращенную с нижней поверхностью мозолистого тела. Ножка свода постепенно уходит латерально и вниз, отделяется от мозолистого тела, еще больше уплощается и одной своей стороной срастается с гиппокампом, образуя бахромку гиппокампа. Свободная сторона бахромки, обращенная в полость нижнего рога бокового желудочка, заканчивается в крючке, соединяя височную долю конечного мозга с промежуточным мозгом.

Участок, ограниченный сверху и спереди мозолистым телом, снизу – его клювом, концевой пластинкой и передней спайкой, а сзади – ножкой свода, с каждой стороны занят сагиттально расположенной тонкой пластинкой – *прозрачной перегородкой*. Между пластинками прозрачной перегородки находится одноименная сагиттальная узкая полость, содержащая прозрачную жидкость. Пластинка прозрачной перегородки является медиальной стенкой переднего рога бокового желудочка.

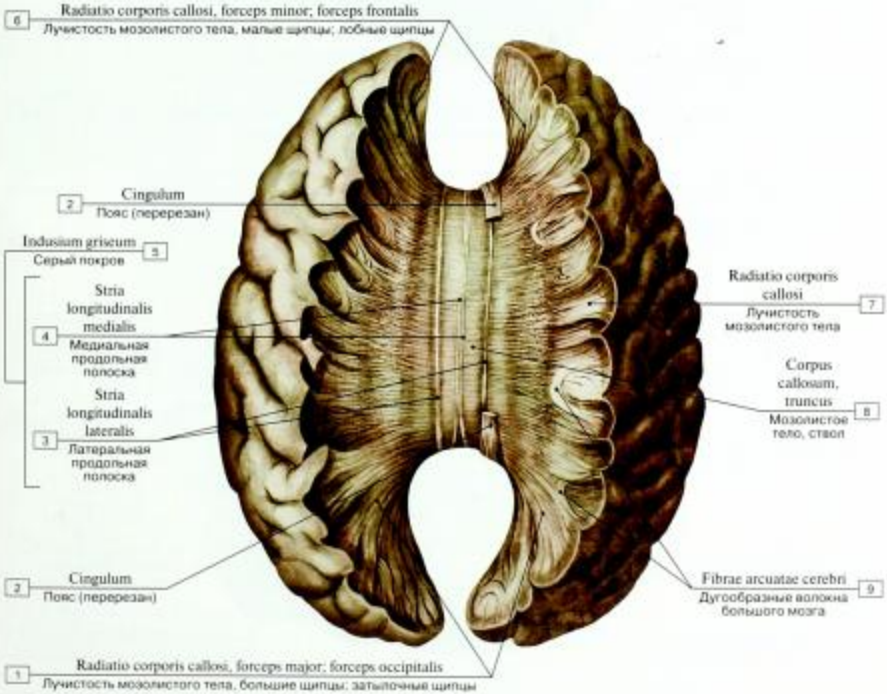

Рис. 130. Мозолистое тело и лучистость мозолистого тела, вид сверху:

1 – Radiation of corpus callosum, major forceps; occipital forceps; 2 – Cingulum; 3 – Lateral longitudinal stria; 4 – Medial longitudinal stria; 5 = 3 + 4 – Indusium griseum; 6 – Radiation of corpus callosum, minor forceps; frontal forceps; 7 – Radiation of corpus callosum; 8 – Corpus callosum, body; trunk; 9 – Arcuate fibres

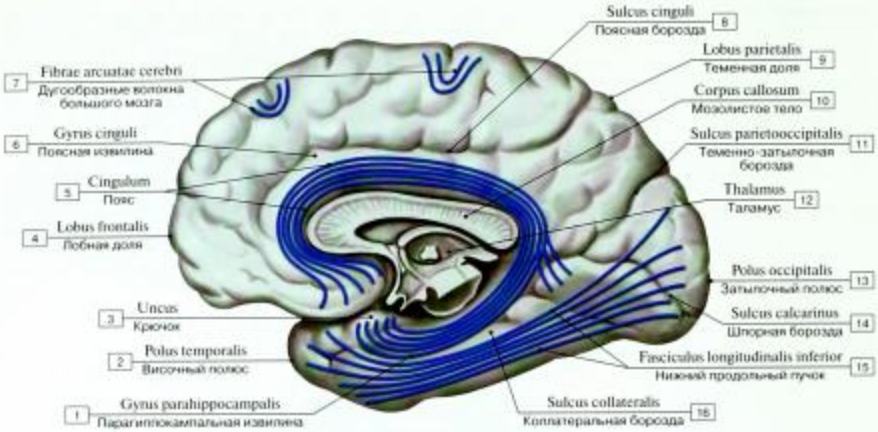

Рис. 131. Ассоциативные волокна, медиальная поверхность правого полушария (проекция волокон на поверхность полушария) (схема):

1 – Parahippocampal gyrus; 2 – Temporal pole; 3 – Uncus; 4 – Frontal lobe; 5 – Cingulum; 6 – Cingulate gyrus; 7 – Arcuate fibres; 8 – Cingulate sulcus; 9 – Parietal lobe; 10 – Corpus callosum; 11 – Parieto-occipital sulcus; 12 – Thalamus; Dorsal thalamus; 13 – Occipital pole; 14 – Calcarine sulcus; 15 – Inferior longitudinal fasciculus; 16 – Collateral sulcus

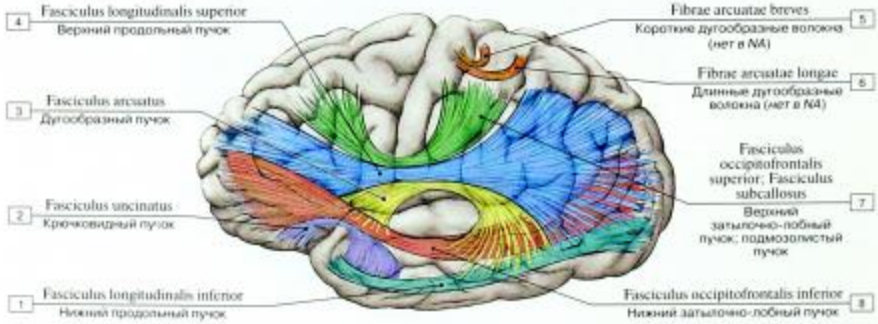

Рис. 132. Ассоциативные волокна:

1 – Inferior longitudinal fasciculus; 2 – Uncinate fasciculus; 3 – Arcuate fasciculus; 4 – Superior longitudinal fasciculus; 5 – Short arcuate fibres; 6 – Long arcuate fibres; 7 – Superior occipitofrontal fasciculus; Subcallosal fasciculus; 8 – Inferior occipitofrontal fasciculus

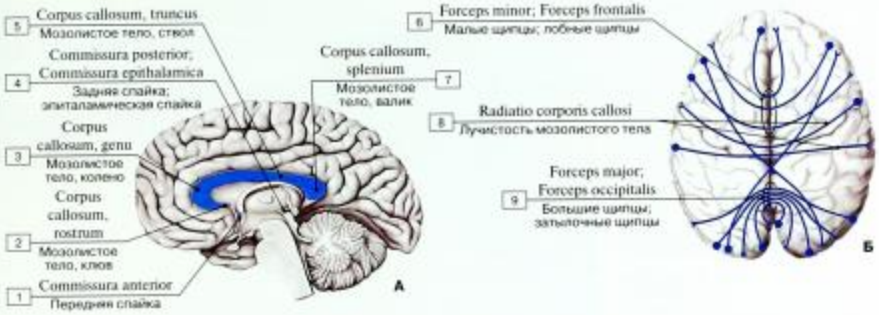

Рис. 133. Комиссуральные волокна
(А – вид на правое полушарие с медиальной стороны, Б – вид сверху) (схема):

1 – Anterior commissure; 2 – Corpus callosum, rostrum; 3 – Corpus callosum, genu; 4 – Posterior commissure; 5 – Corpus callosum, body; trunk; 6 – Minor forceps; Frontal forceps; 7 – Corpus callosum, splenium; 8 – Radiation of corpus callosum; 9 – Major forceps; Occipital forceps

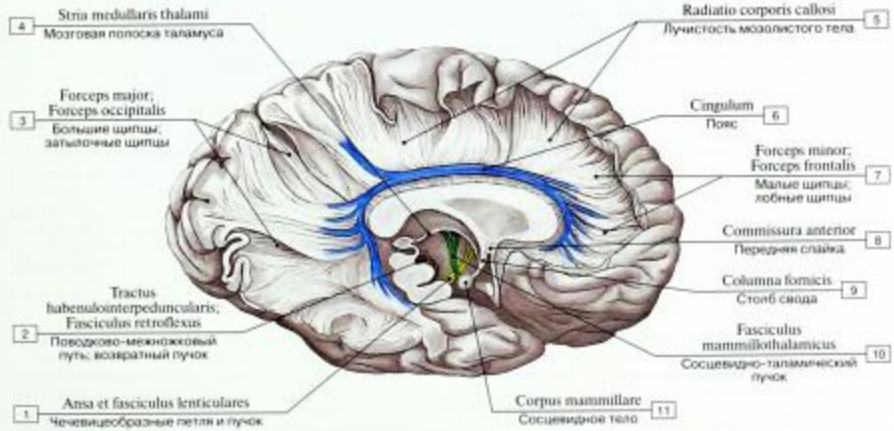

Рис. 134. Взаиморасположение комиссуральных волокон (схема):

1 – Ansa and fasciculus lenticularis; 2 – Habenulo-interpeduncular tract; Fasciculus retroflexus; 3 – Major forceps; Occipital forceps; 4 – Stria medullaris of thalamus; 5 – Radiation of corpus callosum; 6 – Cingulum; 7 – Minor forceps; Frontal forceps; 8 – Anterior commissure; 9 – Column of fornix; 10 – Mammillothalamic fasciculus; 11 – Mammillary body

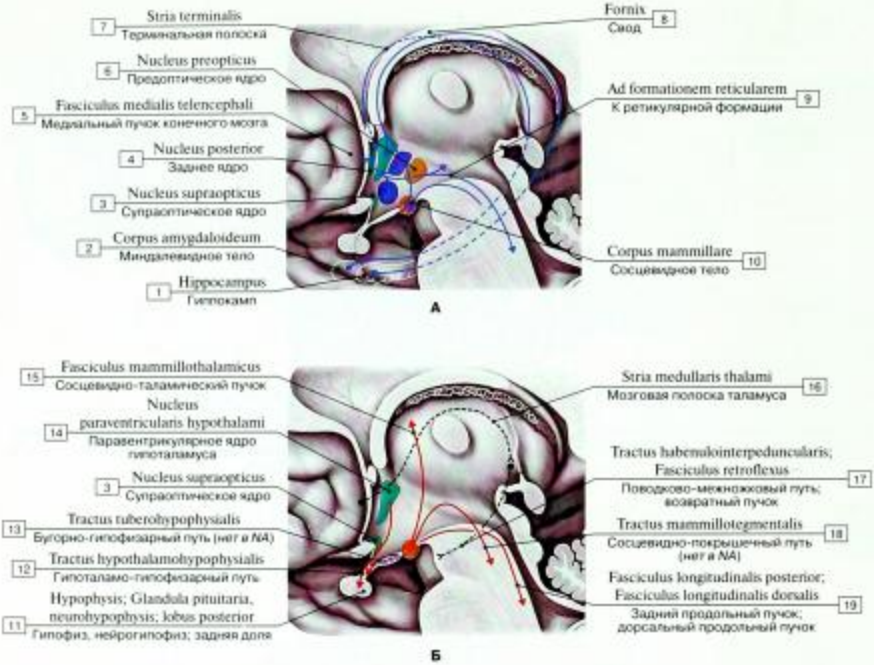

Рис. 135. Взаимосвязи гипоталамуса с другими структурами мозга, среднесагиттальный разрез правого полушария, вид с медиальной стороны (А – афферентные связи (к гипоталамусу), Б – эфферентные связи (от гипоталамуса):

1 – Hippocampus; 2 – Amygdaloid body; Amygdaloid complex; 3 – Supra-optic nucleus; 4 – Posterior nucleus; Dorsal nucleus; 5 – Medial forebrain bundle; 6 – Preoptic nucleus; 7 – Stria terminalis; 8 – Fornix; 9 – To reticular formation; 10 – Mammillary body; 11 – Pituitary gland, neurohypophysis; Posterior lobe; 12 – Hypothalamohypophysial tract; 13 – Tuberohypophysial tract; 14 – Paraventricular nucleus; 15 – Mammillothalamic fasciculus; 16 – Stria medullaris; 17 – Habenulo-interpeduncular tract; Fasciculus retroflexus; 18 – Mammillotegmental tract; 19 – Posterior longitudinal fasciculus; Dorsal longitudinal fasciculus

Гипоталамус координирует все вегетативные функции организма, он устанавливает афферентную (отмечено на рисунке синим цветом) и эфферентную (красный цвет) связь со многими областями мозга. Особенно важны следующие связи.

А. Афферентные связи (к гипоталамусу):

– по своду – афферентные волокна от гиппокампа (являются важной частью лимбической системы),

– медиальный пучок конечного мозга – волокна от обонятельных зон к преоптическим ядрам,

– терминальная полоска – волокна от миндалины мозга,

– ножка сосцевидных тел – афферентные волокна и импульсы от эрогенных зон (соски, половые органы).

Б. Эфферентные связи (от гипоталамуса):

– дорсальный продольный пучок направляется в ствол мозга, где несколько раз переключается, прежде чем достигнет парасимпатических ядер,

– сосцевидно-покрышечный путь распределяет эфферентные волокна по покрышке среднего мозга; последние далее перенаправляются в ретикулярную формацию. Волокна этого тракта обеспечивают обмен вегетативной информации между гипоталамусом, ядрами черепных нервов и спинным мозгом,

– сосцевидно-таламический пучок (пучок Вик Д'Азира) направляет волокна к переднему таламическому ядру, соединенному с поясной извилиной. Это часть лимбической системы,

– гипоталамо-гипофизарные и бугорно-гипофизарные пути направляются к гипофизу.

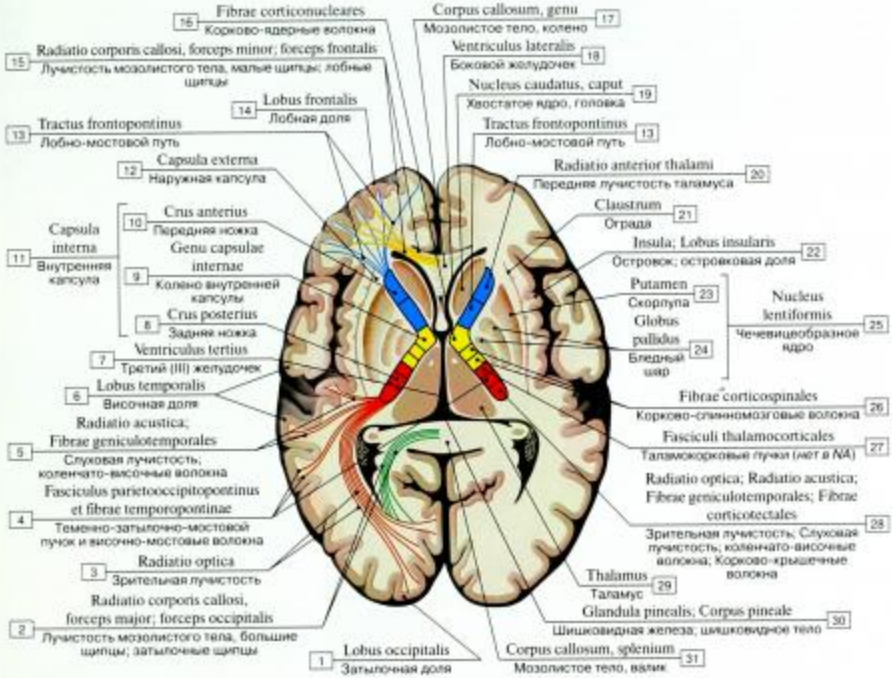

Рис. 136. Внутренняя капсула, горизонтальный разрез мозга на уровне третьего желудочка:

1 – Occipital lobe; 2 – Radiation of corpus callosum, major forceps; occipital forceps; 3 – Optic radiation; 4 – Parieto-occipitopontine fasciculus and Temporopontine fibres; 5 – Acoustic radiation; Geniculotemporal fibres; 6 – Temporal lobe; 7 – Third ventricle; 8 – Posterior limb; 9 – Genu of internal capsule; 10 – Anterior limb; 11 = 8 + 9 +10 – Internal capsule; 12 – External capsule; 13 – Frontopontine tract; 14 – Frontal lobe; 15 – Radiation of corpus callosum, minor forceps; frontal forceps; 16 – Corticonuclear fibres; 17 – Corpus callosum, genu; 18 – Lateral ventricle; 19 – Caudate nucleus, head; 20 – Anterior thalamic radiation; 21 – Claustrum; 22 – Insula; Insular lobe; 23 – Putamen; 24 – Globus pallidus; 25 = 23 + 24 – Lentiform nucleus; Lenticular nucleus; 26 – Corticospinal fibres; 27 – Thalamocortical fasciculi; 28 – Optic radiation; Acoustic radiation; Geniculotemporal fibres; Corticotectal fibres; 29 – Thalamus; Dorsal thalamus; 30 – Pineal gland; Pineal body; 31 – Corpus callosum, splenium

Внутренняя капсула – это толстая, изогнутая под углом пластинка белого вещества, ограниченная с латеральной стороны чечевицеобразным ядром, с медиальной – головкой хвостатого ядра (спереди) и таламусом (сзади). Внутренняя капсула состоит из трех отделов (передней ножки, колена и задней ножки). Передняя ножка, расположенная между хвостатым и чечевицеобразным ядрами, соединяется с задней ножкой, находящейся между таламусом и чечевицеобразным ядром, под углом, открытым кнаружи. Образовавшийся угол получил название колена внутренней капсулы. Внутренняя капсула образована проекционными волокнами, связывающими кору полушария большого мозга с другими отделами центральной нервной системы. Перечислим наиболее важные. В колене внутренней капсулы располагаются волокна корково-ядерного пути, который направляется из коры предцентральной извилины к двигательным ядрам черепных нервов. В переднем отделе задней ножки, непосредственно прилежащем к колену внутренней капсулы, находятся волокна корково-спинномозгового пути, который начинается в предцентральной извилине и следует к двигательным ядрам передних рогов спинного мозга.

Кзади от перечисленных путей в задней ножке располагаются таламо-теменные волокна, образованные отростками клеток таламуса, направляющимися в кору постцентральной извилины. В составе этого пути проходят волокна проводников всех видов общей чувствительности (болевой, температурной, осязания и давления, проприоцептивной).

Еще более кзади, в центральных отделах задней ножки, находятся височно-теменно-затылочно-мостовые волокна, которые идут от клеток различных участков коры затылочной, теменной и височной долей полушария к ядрам моста, расположенным в его передней части. В задних отделах задней ножки располагаются слуховой и зрительный проводящие пути, которые начинаются в соответствующих корковых центрах. Передняя ножка внутренней капсулы содержит лобно-мостовой путь. Волокна восходящих проводящих путей, расходясь в различных направлениях к коре полушария, образуют лучистый венец. Книзу волокна нисходящих проводящих путей внутренней капсулы в виде компактных пучков направляются в ножку среднего мозга.

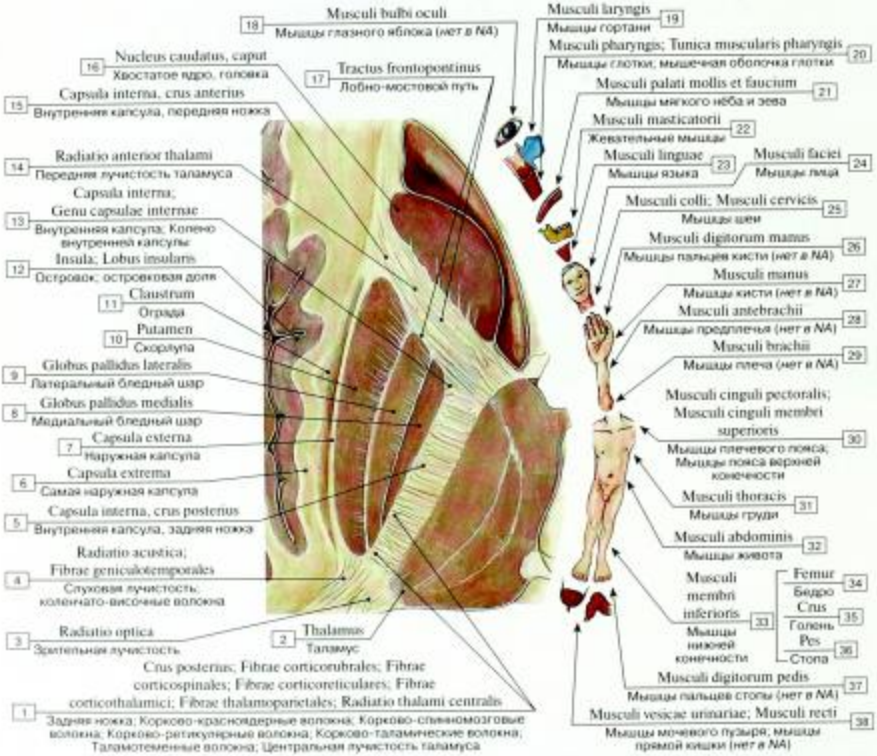

Рис. 137. Внутренняя капсула:

1 – Posterior limb; Corticorubral fibres; Corticospinal fibres; Corticoreticular fibres; Corticothalamic fibres; Thalamoparietal fibres; Central thalamic radiation; 2 – Thalamus; Dorsal thalamus; 3 – Optic radiation; 4 – Acoustic radiation; Geniculotemporal fibres; 5 – Internal capsule, posterior limb; 6 – Extreme capsule; 7 – External capsule; 8 – Globus pallidus medial segment; Globus pallidus internal segment; 9 – Globus pallidus lateral segment; Globus pallidus external segment; 10 – Putamen; 11 – Claustrum; 12 – Insula; Insular lobe; 13 – Internal capsule; Genu of internal capsule; 14 – Anterior thalamic radiation; 15 – Internal capsule, anterior limb; 16 – Caudate nucleus, head; 17 – Frontopontine tract; 18 – Muscles of eyeball; 19 – Laryngeal muscles; 20 – Pharyngeal muscles; Muscle layer of pharynx; 21 – Muscles of soft palate and fauces; 22 – Masticatory muscles; 23 – Muscles of tongue; 24 – Facial muscles; 25 – Muscles of neck; 26 – Muscles of digits of hand; 27 – Muscles of hand; 28 – Muscles of forearm; 29 – Muscles of arm; 30 – Muscles of pectoral girdle; Muscles of shoulder girdle; 31 – Muscles of thorax; 32 – Muscles of abdomen; 33 = 34 + 35 + 36 – Muscles of lower limb; 34 – Thigh; 35 – Leg; 36 – Foot; 37 – Muscles of toes; 38 – Muscles of bladder; Muscles of rectum

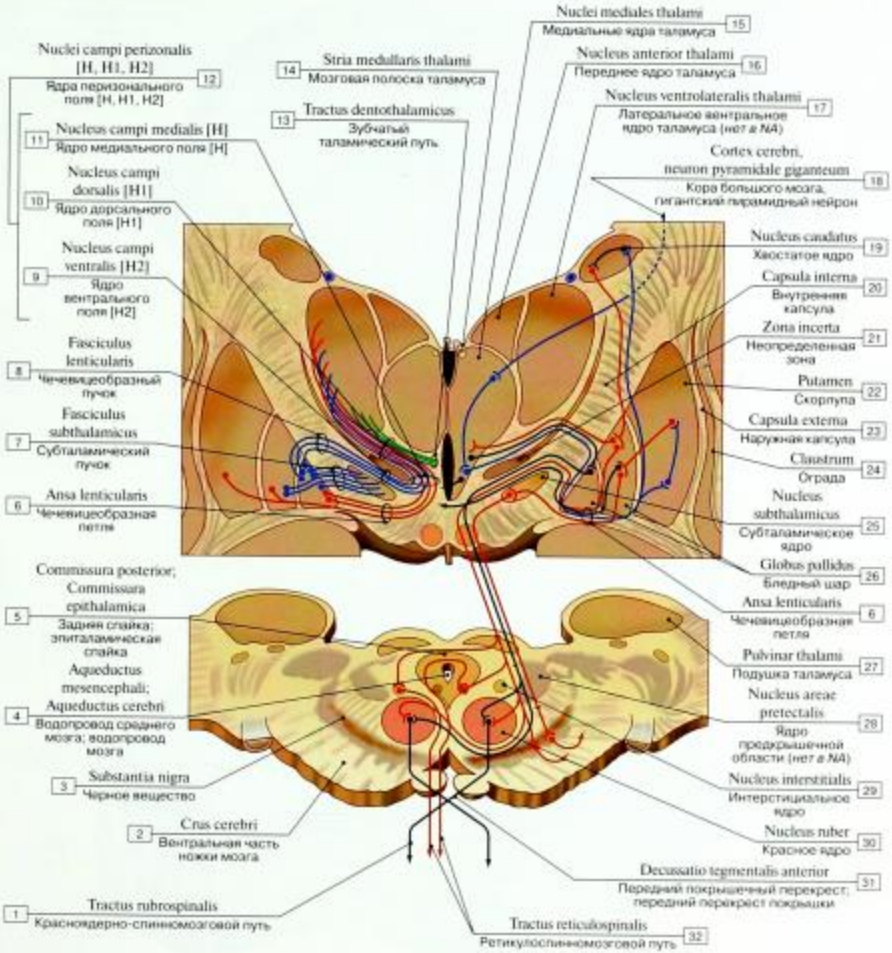

Рис. 138. Проводящие пути внутренней капсулы и ножек мозга (схема):

1 – Rubrospinal tract; 2 – Cerebral crus; 3 – Substantia nigra; 4 – Aqueduct of midbrain; Cerebral aqueduct; 5 – Posterior commissure; 6 – Ansa lenticularis; 7 – Subthalamic fasciculus; 8 – Lenticular fasciculus; 9 – Nucleus of perizonal field [H2]; 10 – Nucleus of perizonal field [H1]; 11 – Nucleus of perizonal field [H]; 12 = 9 + 10 + 11 – Nuclei of perizonal fields [H, H1, H2]; 13 – Dentothalamic tract; 14 – Stria medullaris of thalamus; 15 – Medial nuclei of thalamus; 16 – Anterior nuclei of thalamus; 17 – Nucleus ventrolateral of thalamus; 18 – Cerebral cortex, gigant pyramidal neuron; 19 – Caudate nucleus; 20 – Internal capsule; 21 – Zona incerta; 22 – Putamen; 23 – External capsule; 24 – Claustrum; 25 – Subthalamic nucleus; 26 – Globus pallidus; 27 – Pulvinar; 28 – Nucleus of pretectal area; 29 – Interstitial nucleus; 30 – Red nucleus; 31 – Anterior tegmental decussation; Ventral tegmental decussation; 32 – Reticulospinal tract

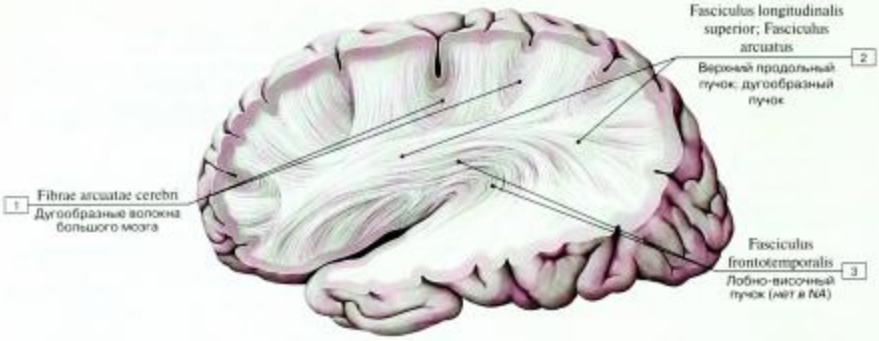

Рис. 139. Белое вещество полушария большого мозга, поверхностный слой:

1 – Arcuate fibres; 2 – Superior longitudinal fasciculus; Arcuate fasciculus; 3 – Frontotemporal fasciculus

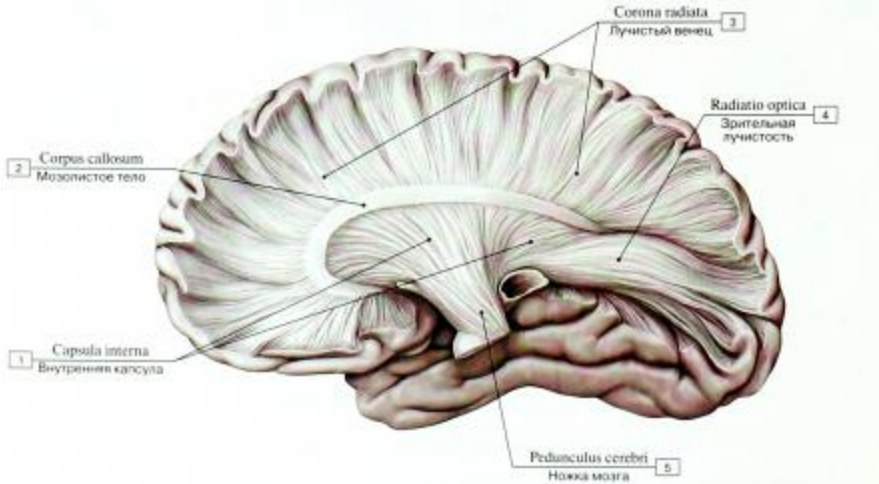

Рис. 140. Белое вещество полушария большого мозга, глубокий слой:

1 – Internal capsule; 2 – Corpus callosum; 3 – Corona radiata; 4 – Optic radiation; 5 – Cerebral peduncle

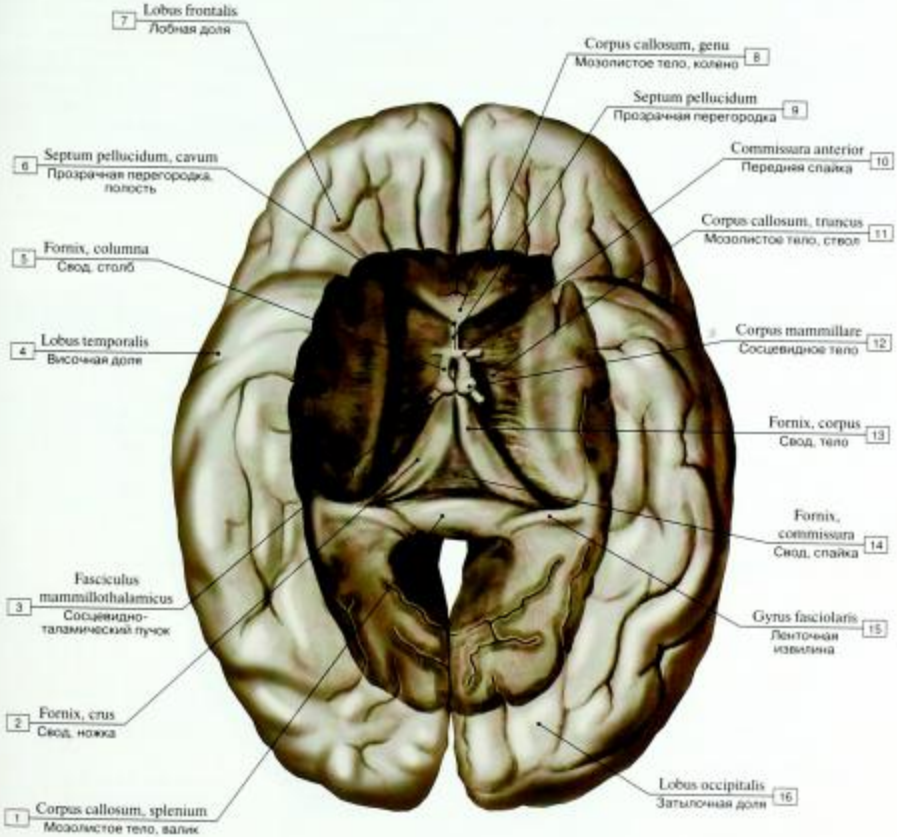

Рис. 141. Мозолистое тело и свод, вид снизу:

1 – Corpus callosum, splenium; 2 – Fornix, crus; 3 – Mammillothalamic fasciculus; 4 – Temporal lobe; 5 – Fornix, column; 6 – Septum pellucidum, cave; 7 – Frontal lobe; 8 – Corpus callosum, genu; 9 – Septum pellucidum; 10 – Anterior commissure; 11 – Corpus callosum, body; trunk; 12 – Mammillary body; 13 – Fornix, body; 14 – Fornix, commissure; 15 – Fasciolar gyrus; 16 – Occipital lobe

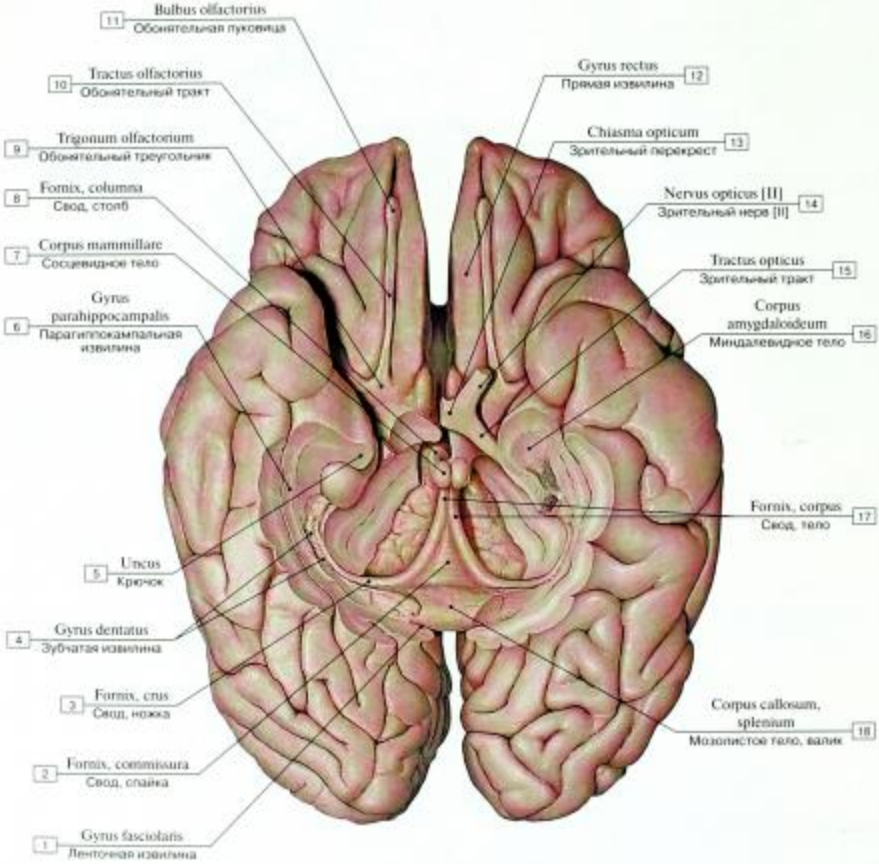

Рис. 142. Свод и гиппокамп, вид снизу:

1 – Fasciolar gyrus; 2 – Fornix, commissure; 3 – Fornix, crus; 4 – Dentate gyrus; 5 – Uncus; 6 – Parahippocampal gyrus; 7 – Mammillary body; 8 – Fornix, column; 9 – Olfactory trigone; 10 – Olfactory tract; 11 – Olfactory bulb; 12 – Straight gyrus; 13 – Optic chiasm; Optic chiasma; 14 – Optic nerve [II]; 15 – Optic tract; 16 – Amygdaloid body; Amygdaloid complex; 17 – Fornix, body; 18 – Corpus callosum, splenium

Гиппокамп имеет трехслойное строение, присущее аллокортексу в отличие от шестислойного изокортекса (рис. 143, поз. 14). Это филогенетически более старая структура, чем изокортекс. В середине аллокортекса имеется скопление нейронов, образующих нейронный слой гиппокампа (синоним – аммонов рог). Это преимущественно пирамидные клетки.

Наиболее важный афферентный проводящий путь в гиппокамп – «прободающий путь» (отмечен синими линиями), который связывает энторинальную область (пирамидные клетки 28-го поля по Бродману) с гиппокампом (где он оканчивается синапсами). Нейроны 28-го поля получают афферентную информацию от многих зон мозга. Таким образом, энторинальная область рассматривается как «ворота в гиппокамп».

Архикортекс

Филогенетически старые структуры коры больших полушарий; не имеет шестислойной цитоархитектоники.

Гиппокамп (ретрокоммиссуральный)

Аммонов рог (собственно гиппокамп), зубчатая извилина (зубчатая фасция), субикулум (некоторые авторы считают его частью гиппокампальной формации, нежели собственно гиппокампа).

Гиппокампальная формация

Гиппокамп вместе с энторинальной зоной парагиппокампальной извилины.

Периархикортекс

Широкая переходная зона вокруг гиппокампа, состоящая из поясной извилины, перешейка поясной извилины и парагиппокампальной извилины.

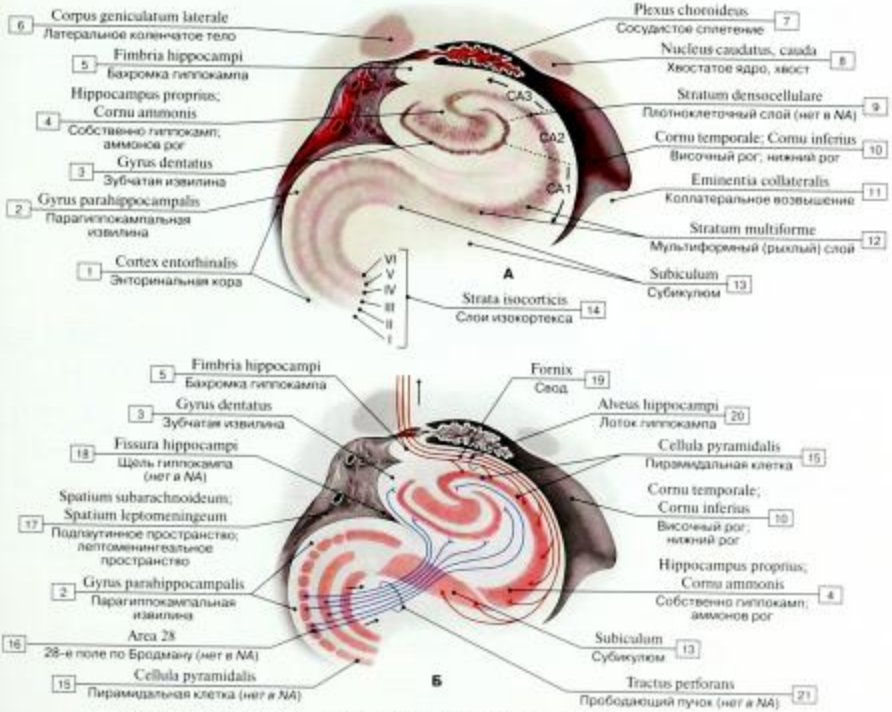

Рис. 143. Гиппокамп, вид спереди слева (А – цитоархитектоника, Б – связи гиппокампа):

1 – Entorhinal cortex; 2 – Parahippocampal gyrus; 3 – Dentate gyrus; 4 – Hippocampus proper; Ammon's horn; 5 – Fimbria of hippocampus; 6 – Lateral geniculate body; 7 – Choroid plexus; 8 – Caudate nucleus, tail; 9 – Dense cellular layer; 10 – Temporal horn; Inferior horn; 11 – Collateral eminence; 12 – Multiform layer; 13 – Subiculum; 14 – Layers of isocortex; 15 – Pyramidal cell; 16 – Area 28 (entorhinal region); 17 – Subarachnoid space; Leptomeningeal space; 18 – Fissure; 19 – Fornix; 20 – Alveus; 21 – Perforant path

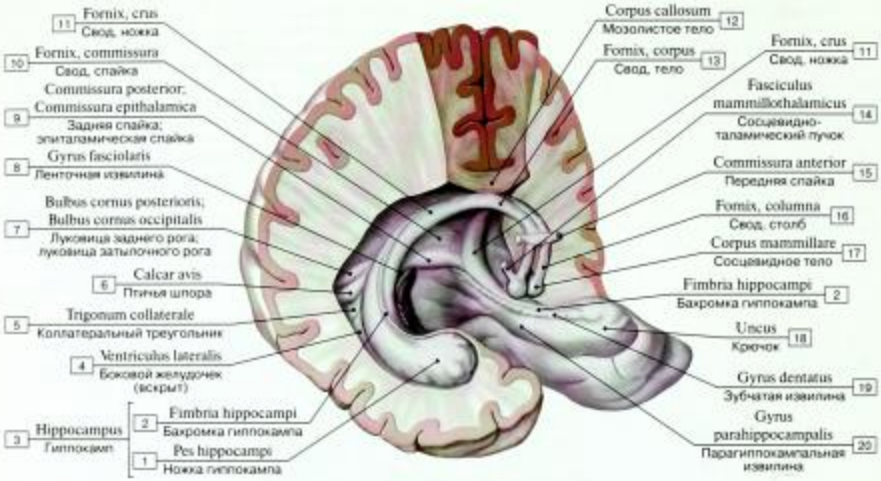

Рис. 144. Свод мозга и гиппокамп, вид сбоку:

1 – Pes of hippocampus; 2 – Fimbria of hippocampus; 3 = 1+2 – Hippocampus; 4 – Lateral ventricle; 5 – Collateral trigone; 6 – Calcarine spur; 7 – Bulb of posterior horn; Bulb of occipital horn; 8 – Fasciolar gyrus; 9 – Posterior commissure; 10 – Fornix, commissure; 11 – Fornix, crus; 12 – Corpus callosum; 13 – Fornix, body; 14 – Mammillothalamic fasciculus; 15 – Anterior commissure; 16 – Fornix, column; 17 – Mammillary body; 18 – Uncus; 19 – Dentate gyrus; 20 – Parahippocampal gyrus

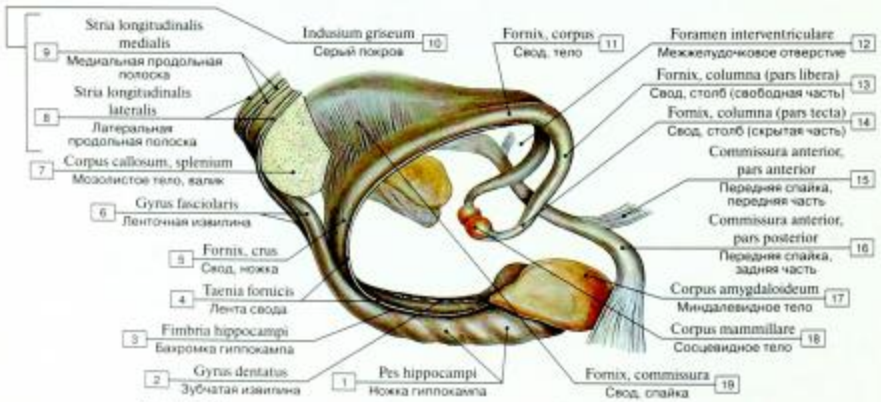

Рис. 145. Свод мозга, передняя спайка и гиппокамп, вид сбоку, ткань мозга удалена:

1 – Pes of hippocampus; 2 – Dentate gyrus; 3 – Fimbria of hippocampus; 4 – Taenia of fornix; 5 – Fornix, crus; 6 – Fasciolar gyrus; 7 – Corpus callosum, splenium; 8 – Lateral longitudinal stria; 9 – Medial longitudinal stria; 10 = 8 + 9 – Indusium griseum; 11 – Fornix, body; 12 – Interventricular foramen; 13 – Fornix, column (free part); 14 – Fornix, column (hidden part); 15 – Anterior commissure, anterior part; 16 – Anterior commissure, posterior part; 17 – Amygdaloid body; Amygdaloid complex; 18 – Mammillary body; 19 – Fornix, commissure

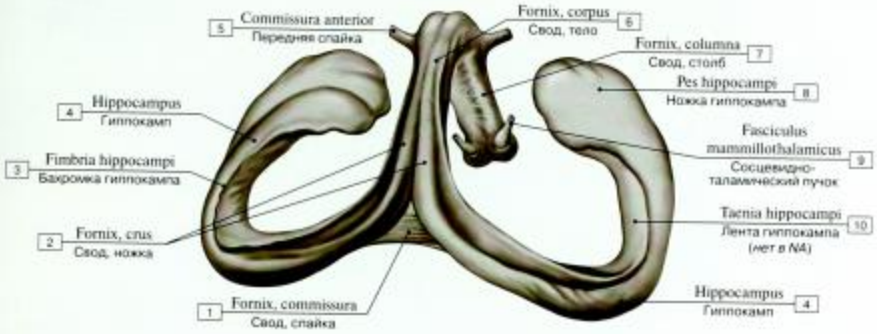

Рис. 146. Гиппокамп и свод мозга, вид сверху, ткань мозга удалена:

1 – Fornix, commissure; 2 – Fornix, crus; 3 – Fimbria of hippocampus; 4 – Hippocampus; 5 – Anterior commissure; 6 – Fornix, body; 7 – Fornix, column; 8 – Pes of hippocampus; 9 – Mammillothalamic fasciculus; 10 – Taenia of hippocampus

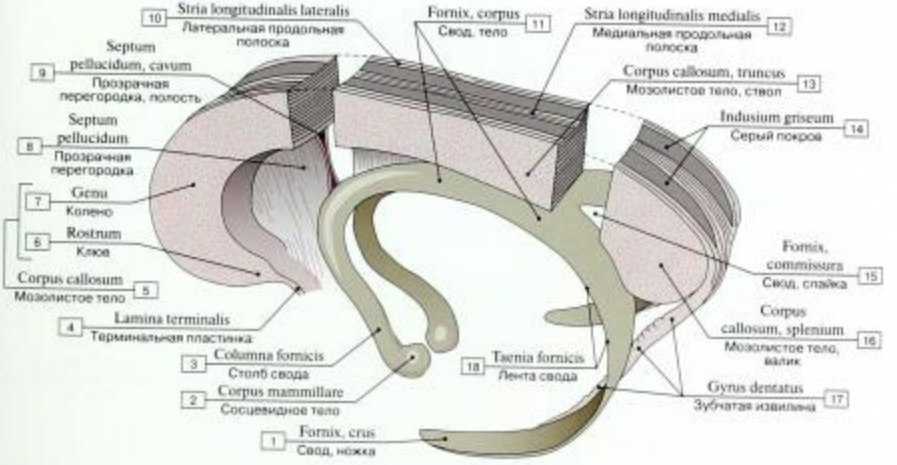

Рис. 147. Свод, мозолистое тело и прозрачная перегородка (схема):

1 – Fornix, crus; 2 – Mammillary body; 3 – Column of fornix; 4 – Lamina terminalis; 5 = 6 + 7 – Corpus callosum; 6 – Rostrum; 7 – Genu; 8 – Septum pellucidum; 9 – Septum pellucidum, cave; 10 – Lateral longitudinal stria; 11 – Fornix, body; 12 – Medial longitudinal stria; 13 – Corpus callosum, body; trunk; 14 – Indusium griseum; 15 – Fornix, commissure; 16 – Corpus callosum, splenium; 17 – Dentate gyrus; 18 – Taenia

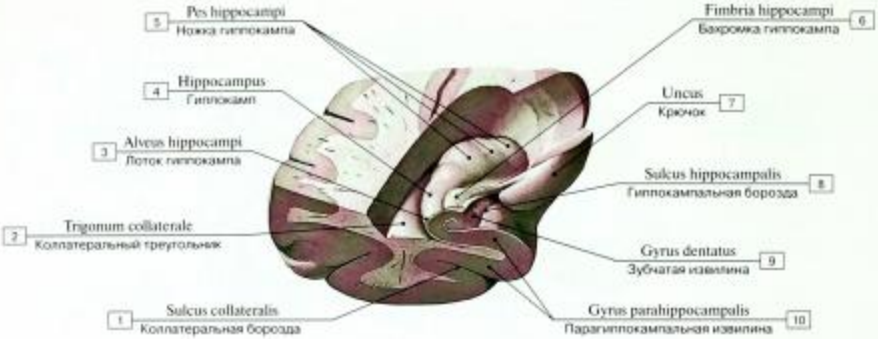

Рис. 148. Расположение гиппокампа в левой височной доле:

1 – Collateral sulcus; 2 – Collateral trigone; 3 – Alveus; 4 – Hippocampus; 5 – Pes of hippocampus; 6 – Fimbria of hippocampus; 7 – Uncus; 8 – Hippocampal sulcus; 9 – Dentate gyrus; 10 – Parahippocampal gyrus

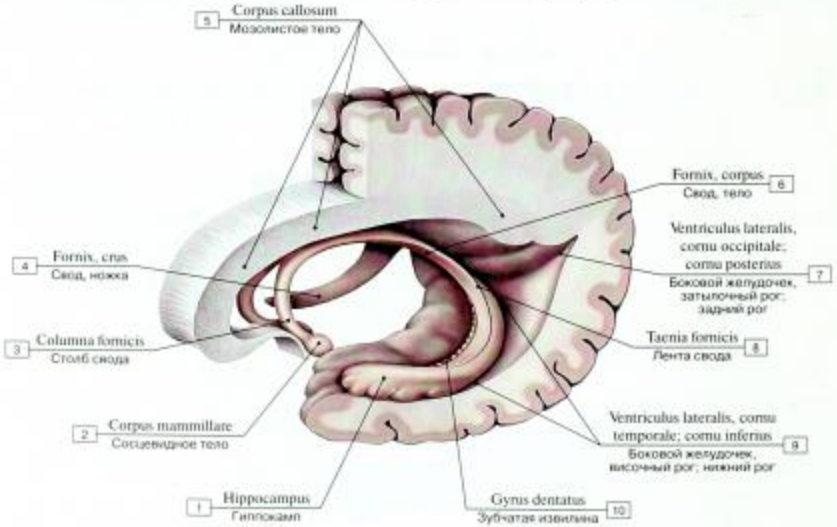

Рис. 149. Топография гиппокампа, свода и мозолистого тела (нервные волокна соединяют гиппокамп с сосцевидными телами):

1 – Hippocampus; 2 – Mammillary body; 3 – Column of fornix; 4 – Fornix, crus; 5 – Corpus callosum; 6 – Fornix, body; 7 – Lateral ventricle, occipital horn; posterior horn; 8 – Taenia; 9 – Lateral ventricle, temporal horn; inferior horn; 10 – Dentate gyrus

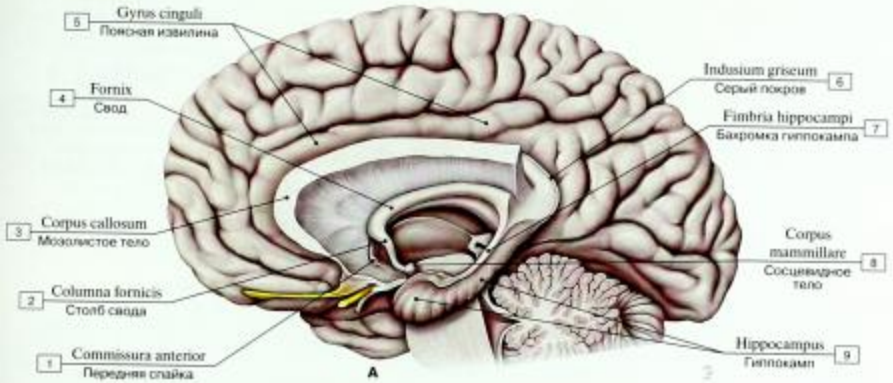

Гиппокамп, связанный с лимбической системой и другими мозговыми структурами, многофункционален. Нейроны гиппокампа способны реагировать на различные виды раздражений (звуковые, световые, тактильные, болевые и др.). Гиппокамп участвует в осуществлении эмоциональных реакций, ориентировочных рефлексов, в обучении и обработке новой информации. Повреждение гиппокампа приводит к снижению эмоциональных реакций, уменьшению инициативности, нарушению памяти и внимания.

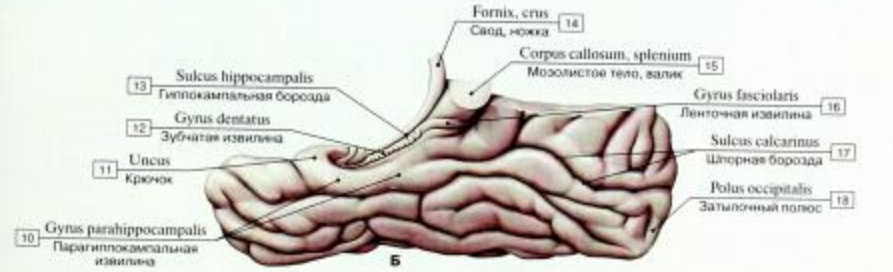

Рис. 150. Гиппокамп (А – вид сбоку, большая часть левого полушария отсечена, оставлены только мозолистое тело, свод и гиппокамп, Б – вид слева, с медиальной стороны):

1 – Anterior commissure; 2 – Column of fornix; 3 – Corpus callosum; 4 – Fornix; 5 – Cingulate gyrus; 6 – Indusium griseum; 7 – Fimbria of hippocampus; 8 – Mammillary body; 9 – Hippocampus; 10 – Parahippocampal gyrus; 11 – Uncus; 12 – Dentate gyrus; 13 – Hippocampal sulcus; 14 – Fornix, crus; 15 – Corpus callosum, splenium; 16 – Fasciolar gyrus; 17 – Calcarine sulcus; 18 – Occipital pole

Таблица 13. Типы нервных волокон

Проекционные волокна	Соединяют кору больших полушарий с подкорковыми центрами, могут быть восходящими или нисходящими
• Восходящие волокна	Соединяют подкорковые центры с корой
• Нисходящие волокна	Соединяют кору с более глубокими структурами
Ассоциативные волокна	Соединяют различные области коры в пределах одного полушария
Комиссуральные волокна	Соединяют одноименные области коры в обоих полушариях (= межполушарные ассоциативные волокна)
Свод	Особый проекционный тракт лимбической системы

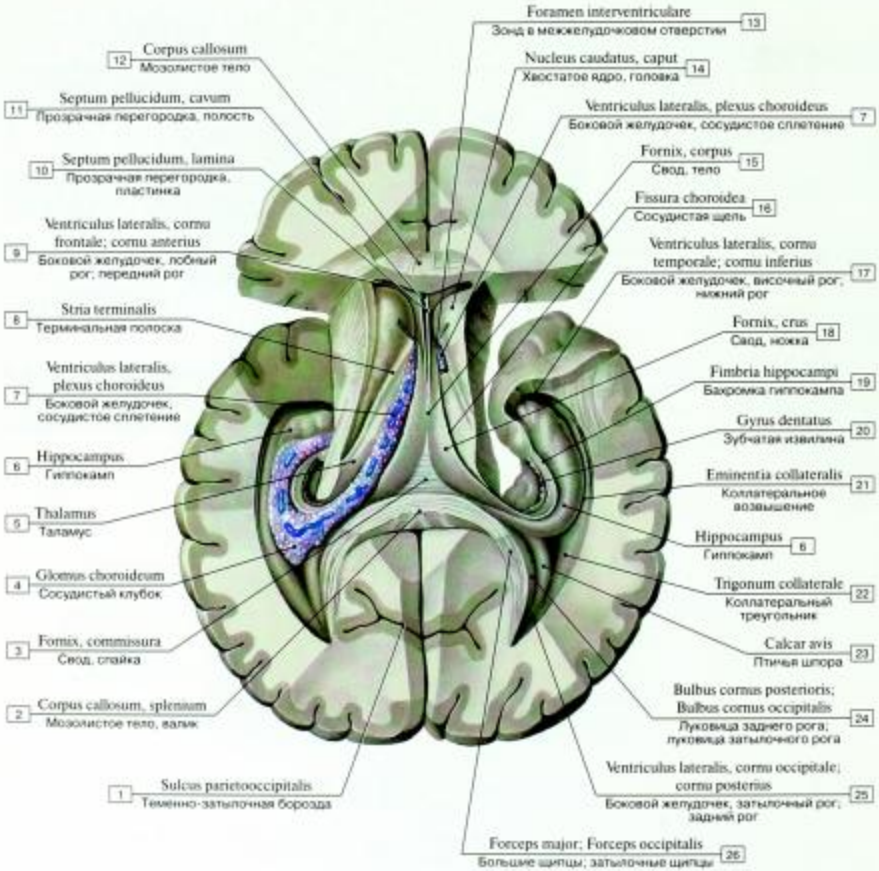

Рис. 151. Свод и боковые желудочки, вид сверху.
Горизонтальный разрез мозга. Боковые желудочки вскрыты:

1 – Parieto-occipital sulcus; 2 – Corpus callosum, splenium; 3 – Fornix, commissure; 4 – Choroid enlargement; 5 – Thalamus; Dorsal thalamus; 6 – Hippocampus; 7 – Lateral ventricle, choroid plexus; 8 – Stria terminalis; 9 – Lateral ventricle, frontal horn; anterior horn; 10 – Septum pellucidum, lamina; 11 – Septum pellucidum, cave; 12 – Corpus callosum; 13 – Interventricular foramen; 14 – Caudate nucleus, head; 15 – Fornix, body; 16 – Choroidal fissure, cave; 17 – Lateral ventricle, temporal horn; inferior horn; 18 – Fornix, crus; 19 – Fimbria of hippocampus; 20 – Dentate gyrus; 21 – Collateral eminence; 22 – Collateral trigone; 23 – Calcarine spur; 24 – Bulb of posterior horn; Bulb of occipital horn; 25 – Lateral ventricle, occipital horn; posterior horn; 26 – Major forceps; Occipital forceps

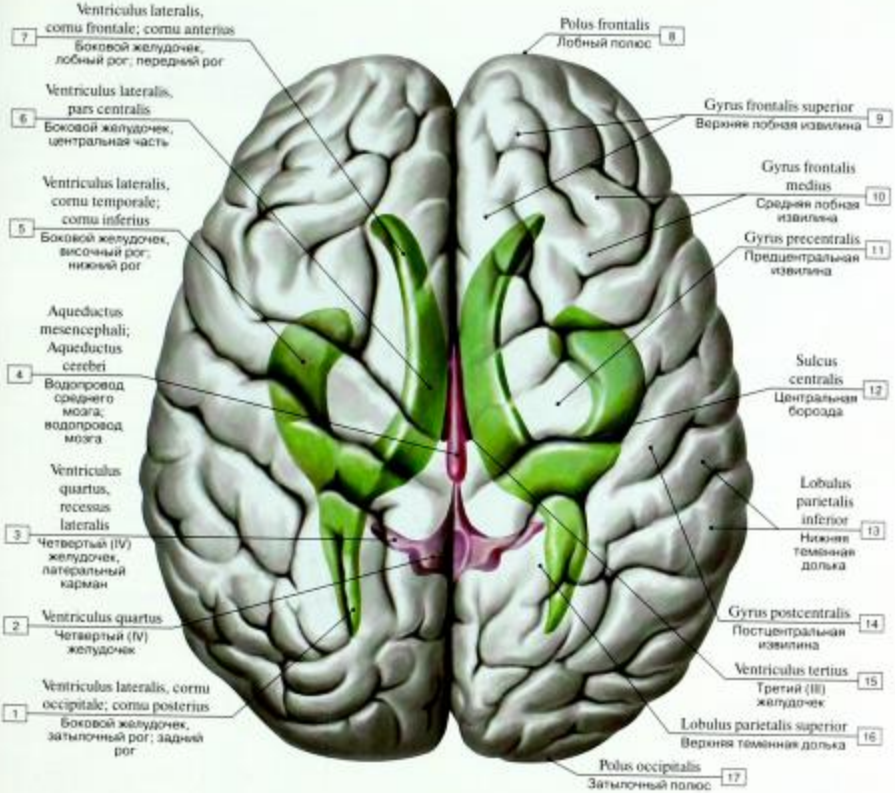

Рис. 152. Проекция желудочков мозга на поверхность больших полушарий, вид сверху:

1 – Lateral ventricle, occipital horn; posterior horn; 2 – Fourth ventricle; 3 – Fourth ventricle, lateral recess; 4 – Aqueduct of midbrain; Cerebral aqueduct; 5 – Lateral ventricle, temporal horn; inferior horn; 6 – Lateral ventricle, central part; body; 7 – Lateral ventricle, frontal horn; anterior horn; 8 – Frontal pole; 9 – Superior frontal gyrus; 10 – Middle frontal gyrus; 11 – Precentral gyrus; 12 – Central sulcus; 13 – Inferior parietal lobule; 14 – Postcentral gyrus; 15 – Third ventricle; 16 – Superior parietal lobule; 17 – Occipital pole

Желудочки мозга представляют собой систему сообщающихся между собой полостей, заполненных спинномозговой жидкостью и выстланных эпендимой. Полостями полушарий большого мозга являются боковые желудочки (I и II), расположенные в толще белого вещества под мозолистым телом. У каждого желудочка выделяют четыре части: передний рог залегает в лобной доле, центральная часть – в теменной доле, задний рог – в затылочной доле, нижний рог – в височной доле.

Третий желудочек является полостью промежуточного мозга. Водопровод среднего мозга соединяет третий желудочек с четвертым, который представляет собой полость заднего мозга.

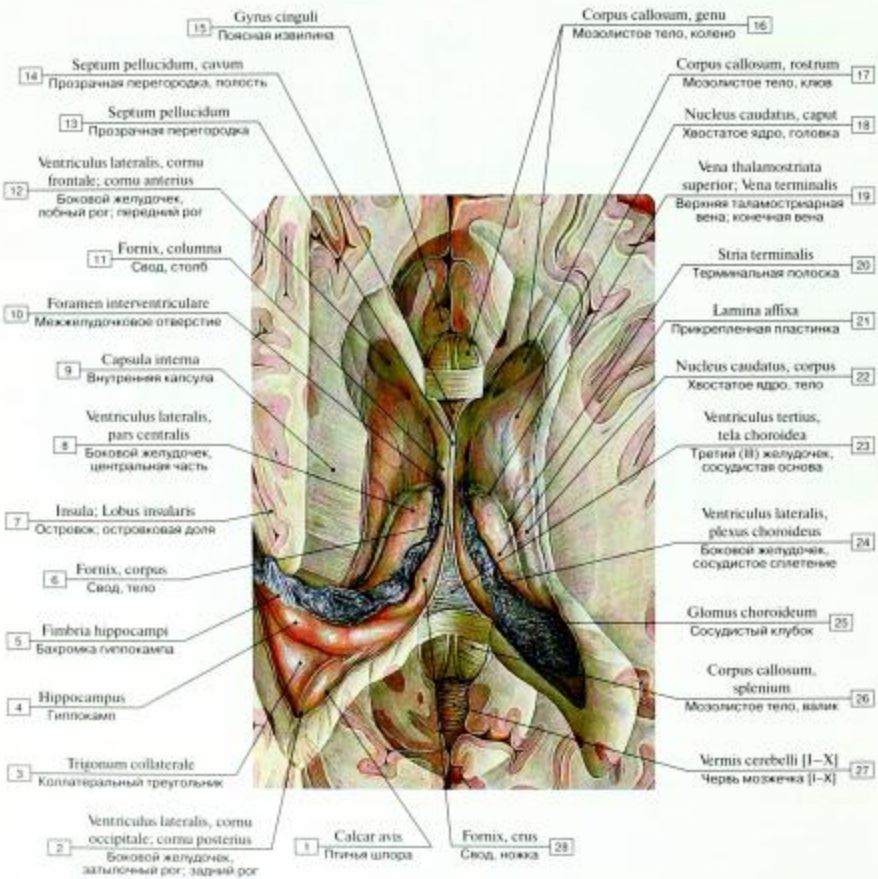

Рис. 153. Боковые желудочки мозга, верхняя часть полушарий большого мозга удалена:

1 – Calcarine spur; 2 – Lateral ventricle, occipital horn; posterior horn; 3 – Collateral trigone; 4 – Hippocampus; 5 – Fimbria of hippocampus; 6 – Fornix, body; 7 – Insula; Insular lobe; 8 – Lateral ventricle, central part; body; 9 – Internal capsule; 10 – Interventricular foramen; 11 – Fornix, column; 12 – Lateral ventricle, frontal horn; anterior horn; 13 – Septum pellucidum; 14 – Septum pellucidum, cave; 15 – Cingulate gyrus; 16 – Corpus callosum, genu; 17 – Corpus callosum, rostrum; 18 – Caudate nucleus, head; 19 – Superior thalamostriate vein; 20 – Stria terminalis; 21 – Lamina affixa; 22 – Caudate nucleus, body; 23 – Third ventricle, choroid membrane; 24 – Lateral ventricle, choroid plexus; 25 – Choroid enlargement; 26 – Corpus callosum, splenium; 27 – Vermis of cerebellum [I–X]; 28 – Fornix, crus

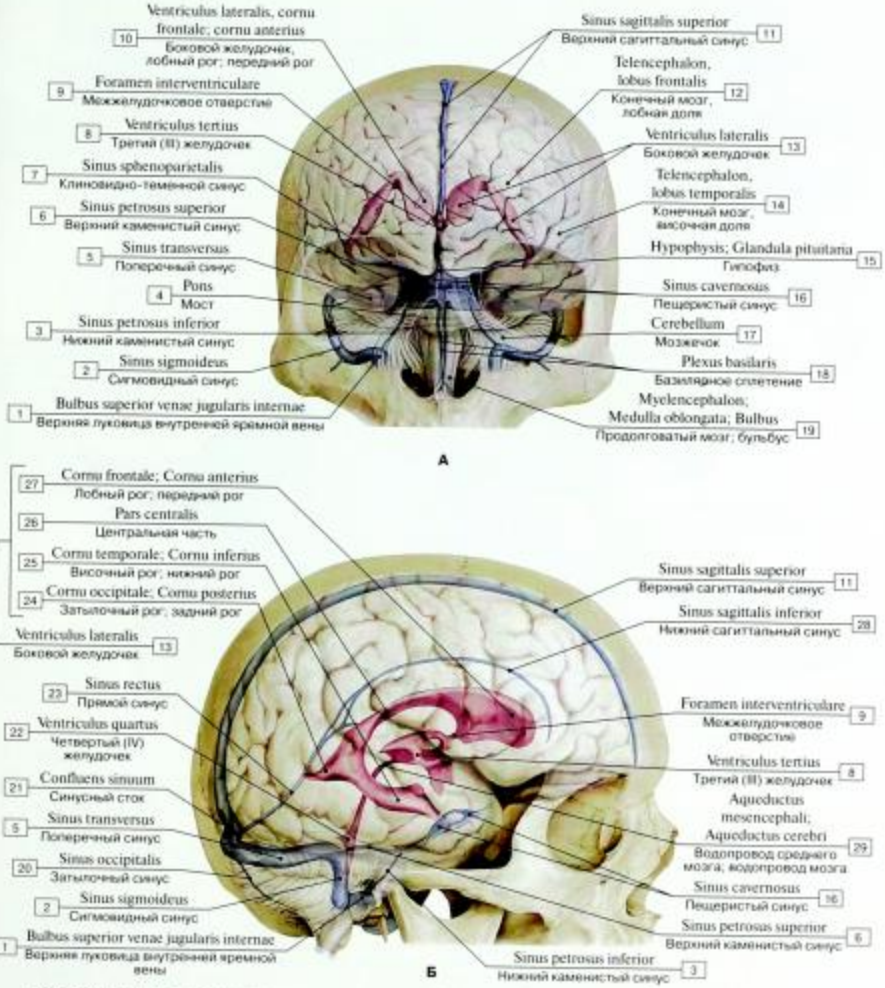

Рис. 154. Проекция желудочков мозга и синусов твердой мозговой оболочки (А – вид спереди, Б – вид сбоку):

1 – Superior bulb of internal jugular vein; 2 – Sigmoid sinus; 3 – Inferior petrosal sinus; 4 – Pons; 5 – Transverse sinus; 6 – Superior petrosal sinus; 7 – Sphenoparietal sinus; 8 – Third ventricle; 9 – Interventricular foramen; 10 – Lateral ventricle, frontal horn; anterior horn; 11 – Superior sagittal sinus; 12 – Telencephalon, frontal lobe; 13 = 24 + 25 + 26 + 27 – Lateral ventricle; 14 – Telencephalon, temporal lobe; 15 – Pituitary gland; 16 – Cavernous sinus; 17 – Cerebellum; 18 – Basilar plexus; 19 – Myelencephalon; Medulla oblongata; Bulb; 20 – Occipital sinus; 21 – Confluence of sinuses; 22 – Fourth ventricle; 23 – Straight sinus; 24 – Occipital horn; Posterior horn; 25 – Temporal horn; Inferior horn; 26 – Central part; Body; 27 – Frontal horn; Anterior horn; 28 – Inferior sagittal sinus; 29 – Aqueduct of midbrain; Cerebral aqueduct

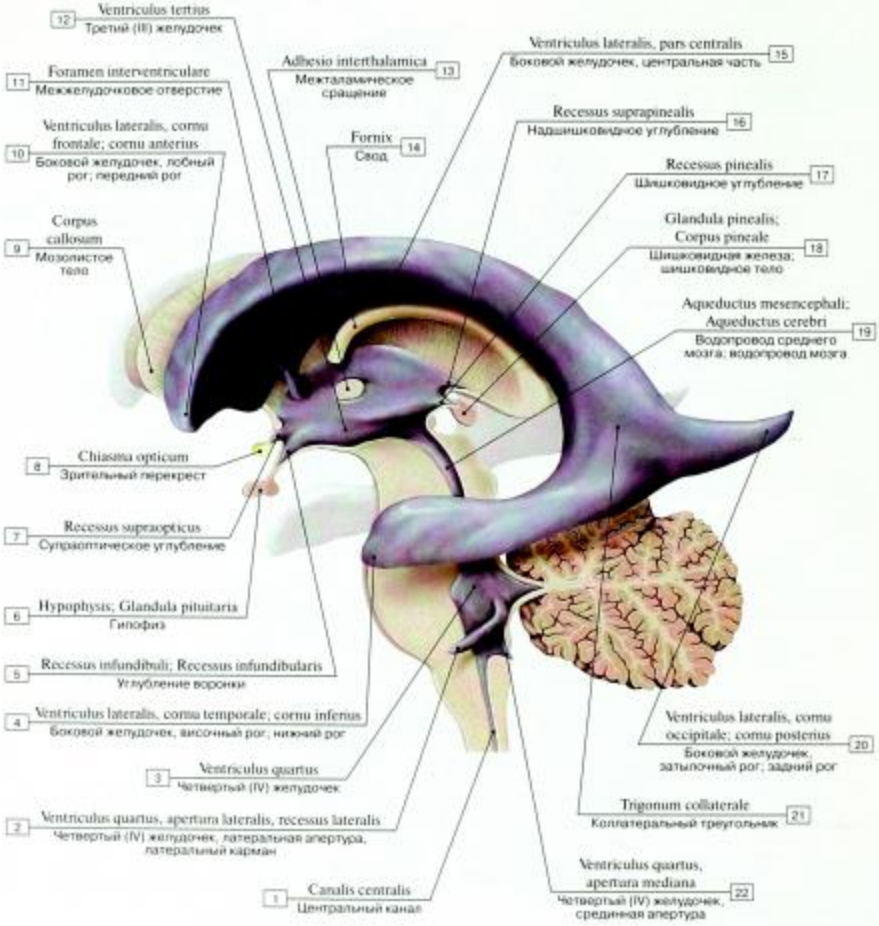

Рис. 155. Желудочки мозга (реконструкция):

1 – Central canal; 2 – Fourth ventricle, lateral aperture, lateral recess; 3 – Fourth ventricle; 4 – Lateral ventricle, temporal horn; inferior horn; 5 – Infundibular recess; 6 – Pituitary gland; 7 – Supra-optic recess; 8 – Optic chiasm; Optic chiasma; 9 – Corpus callosum; 10 – Lateral ventricle, frontal horn; anterior horn; 11 – Interventricular foramen; 12 – Third ventricle; 13 – Interthalamic adhesion; Massa intermedia; 14 – Fornix; 15 – Lateral ventricle, central part; 16 – Suprapineal recess; 17 – Pineal recess; 18 – Pineal gland; Pineal body; 19 – Aqueduct of midbrain; Cerebral aqueduct; 20 – Lateral ventricle, occipital horn; posterior horn; 21 – Collateral trigone; 22 – Fourth ventricle, median aperture

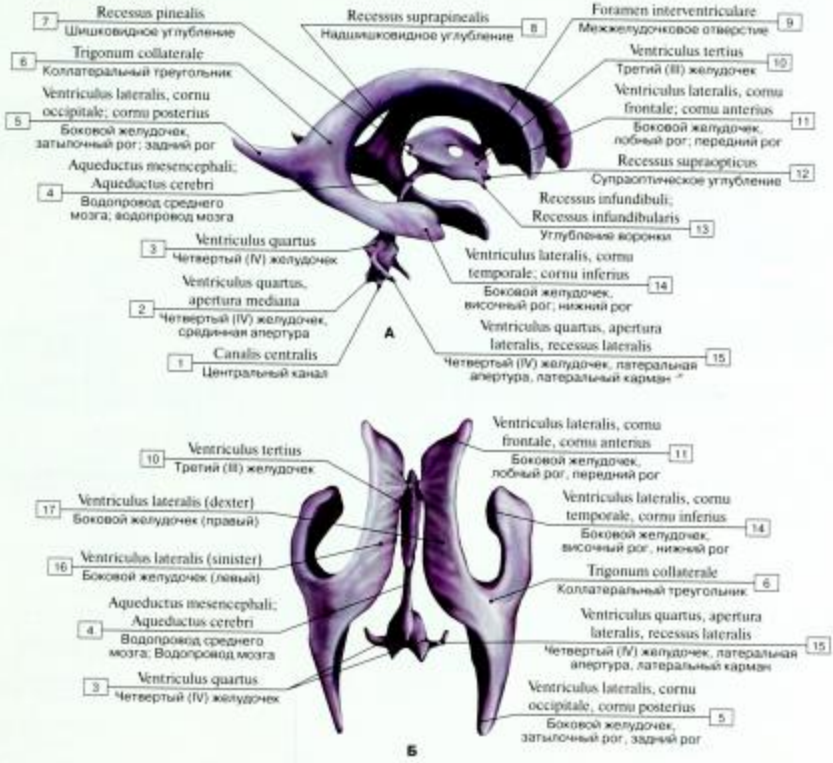

Препараты слепков используются для демонстрации соединений между полостями желудочков. Каждый боковой желудочек соединяется с третьим желудочком через межжелудочковое отверстие. Третий желудочек соединяется через водопровод мозга с четвертым желудочком в ромбовидном мозге. Система желудочков имеет вместительность приблизительно 30 мл, а субарахноидальное пространство – приблизительно 120 мл.

Обращаем внимание на три апертуры (парные латеральные апертуры [отверстия Лушки] и непарная срединная апертура [отверстие Мажанди]), через которые цереброспинальная жидкость истекает из системы желудочков в поверхностно расположенное субарахноидальное пространство.

Рис. 156. Желудочки мозга, слепок (А – вид сбоку, Б – вид сверху):

1 – Central canal; 2 – Fourth ventricle, median aperture; 3 – Fourth ventricle; 4 – Aqueduct of midbrain; Cerebral aqueduct; 5 – Lateral ventricle, occipital horn; posterior horn; 6 – Collateral trigone; 7 – Pineal recess; 8 – Suprapineal recess; 9 – Interventricular foramen; 10 – Third ventricle; 11 – Lateral ventricle, frontal horn; anterior horn; 12 – Supra-optic recess; 13 – Infundibular recess; 14 – Lateral ventricle, temporal horn; inferior horn; 15 – Fourth ventricle, lateral aperture, lateral recess; 16 – Lateral ventricle (left); 17 – Lateral ventricle (right)

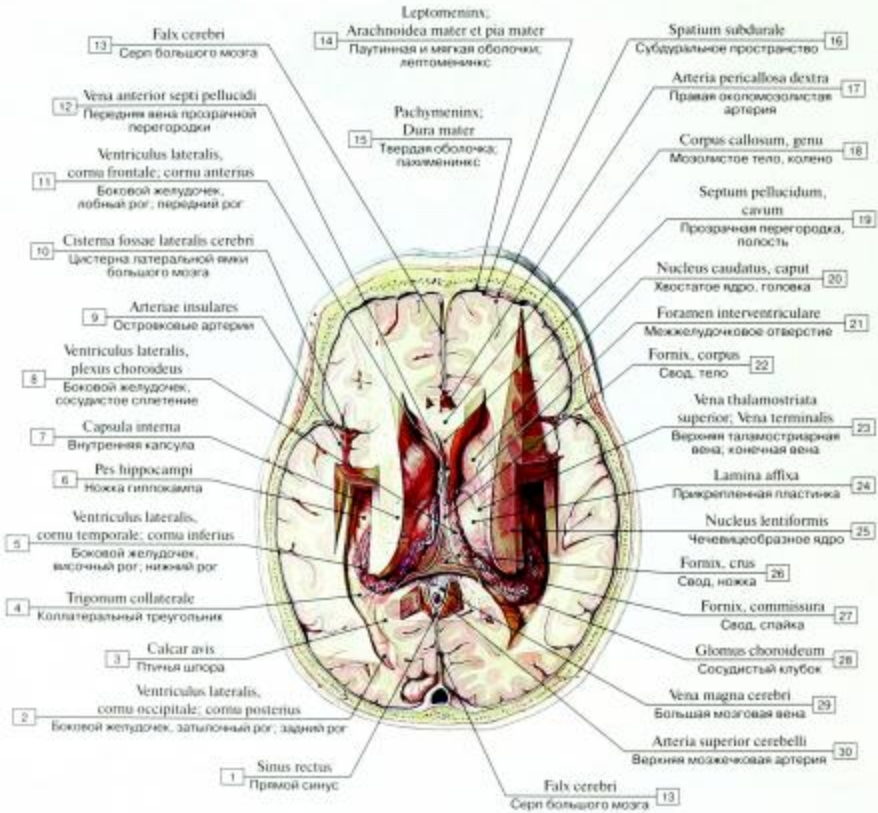

Рис. 157. Мозг, вид сверху на поперечном срезе, свод и боковые желудочки:

1 – Straight sinus; 2 – Lateral ventricle, occipital horn; posterior horn; 3 – Calcarine spur; 4 – Collateral trigone; 5 – Lateral ventricle, temporal horn; inferior horn; 6 – Pes of hippocampus; 7 – Internal capsule; 8 – Lateral ventricle, choroid plexus; 9 – Insular arteries; 10 – Cistern of lateral cerebral fossa; 11 – Lateral ventricle, frontal horn; anterior horn; 12 – Anterior vein of septum pellucidum; 13 – Falx cerebri; Cerebral falx; 14 – Leptomeninx; Arachnoid mater and pia mater; 15 – Pachymeninx; Dura mater; 16 – Subdural space; 17 – Right pericallosal artery; 18 – Corpus callosum, genu; 19 – Septum pellucidum, cave; 20 – Caudate nucleus, head; 21 – Interventricular foramen; 22 – Fornix, body; 23 – Superior thalamostriate vein; 24 – Lamina affixa; 25 – Lentiform nucleus; Lenticular nucleus; 26 – Fornix, crus; 27 – Fornix, commissure; 28 – Choroidal enlargement; 29 – Great cerebral vein; 30 – Superior cerebellar artery

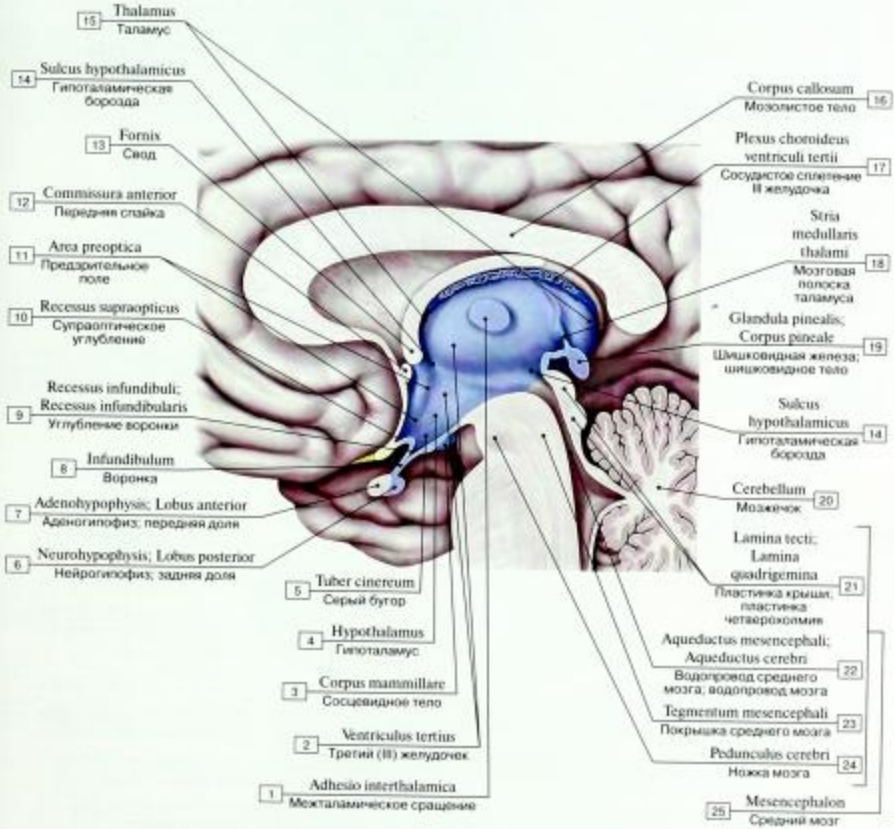

Рис. 158. Промежуточный мозг, вид с медиальной стороны:

1 – Interthalamic adhesion; Massa intermedia; 2 – Third ventricle; 3 – Mammillary body; 4 – Hypothalamus; 5 – Tuber cinereum; 6 – Neurohypophysis; Posterior lobe; 7 – Adenohypophysis; Anterior lobe; 8 – Infundibulum; 9 – Infundibular recess; 10 – Supraoptic recess; 11 – Preoptic area; 12 – Anterior commissure; 13 – Fornix; 14 – Hypothalamic sulcus; 15 – Thalamus; Dorsal thalamus; 16 – Corpus callosum; 17 – Choroid plexus of third ventricle; 18 – Stria medullaris of thalamus; 19 – Pineal gland; Pineal body; 20 – Cerebellum; 21 – Tectal plate; Quadrigeminal plate; 22 – Aqueduct of midbrain; Cerebral aqueduct; 23 – Tegmentum of midbrain; 24 – Cerebral peduncle; 25 = 21 + 22 + 23 + 24 – Mesencephalon; Midbrain

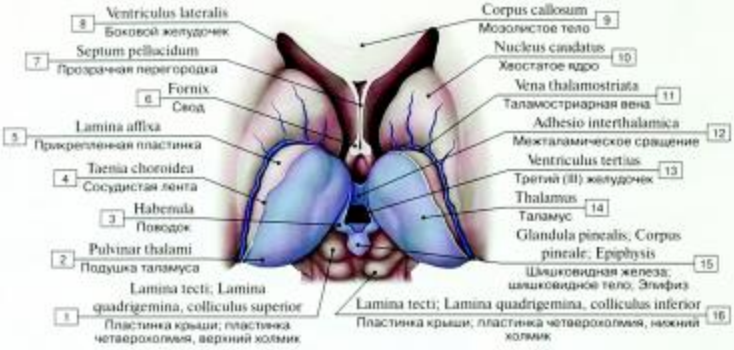

Рис. 159. Промежуточный мозг, вид сверху и сзади; эпиталамус:

1 – Tectal plate; Quadrigeminal plate, superior colliculus; 2 – Pulvinar; 3 – Habenula; 4 – Choroid line; 5 – Lamina affixa; 6 – Fornix; 7 – Septum pellucidum; 8 – Lateral ventricle; 9 – Corpus callosum; 10 – Caudate nucleus; 11 – Thalamostriate vein; 12 – Interthalamic adhesion; Massa intermedia; 13 – Third ventricle; 14 – Thalamus; Dorsal thalamus; 15 – Pineal gland; Pineal body; Epiphysis; 16 – Tectal plate; Quadrigeminal plate, inferior colliculus

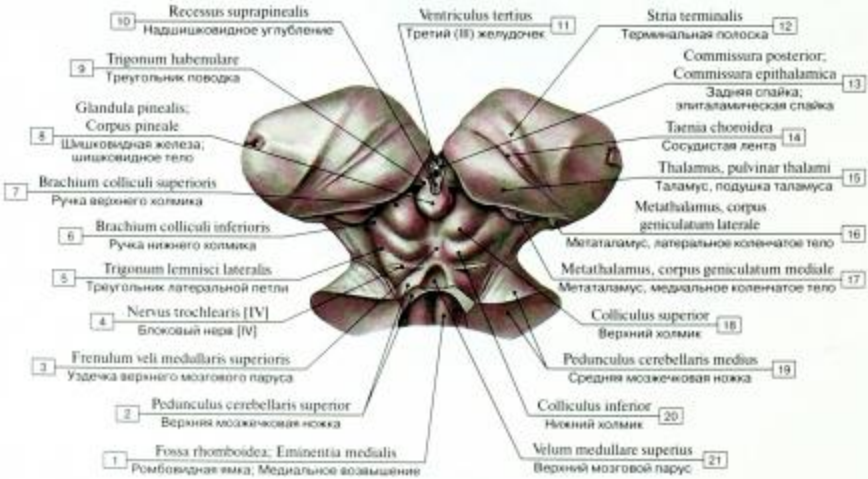

Рис. 160. Промежуточный и средний мозг, вид сверху:

1 – Rhomboid fossa; Floor of fourth ventricle; Medial eminence; 2 – Superior cerebellar peduncle; 3 – Frenulum of superior medullary velum; 4 – Trochlear nerve [IV]; 5 – Trigone of lateral lemniscus; 6 – Brachium of inferior colliculus; 7 – Brachium of superior colliculus; 8 – Pineal gland; Pineal body; 9 – Habenular trigone; 10 – Suprapineal recess; 11 – Third ventricle; 12 – Stria terminalis; 13 – Posterior commissure; 14 – Choroid line; 15 – Thalamus; Dorsal thalamus, pulvinar; 16 – Metathalamus, lateral geniculate body; 17 – Metathalamus, medial geniculate body; 18 – Superior colliculus; 19 – Middle cerebellar peduncle; 20 – Inferior colliculus; 21 – Superior medullary velum

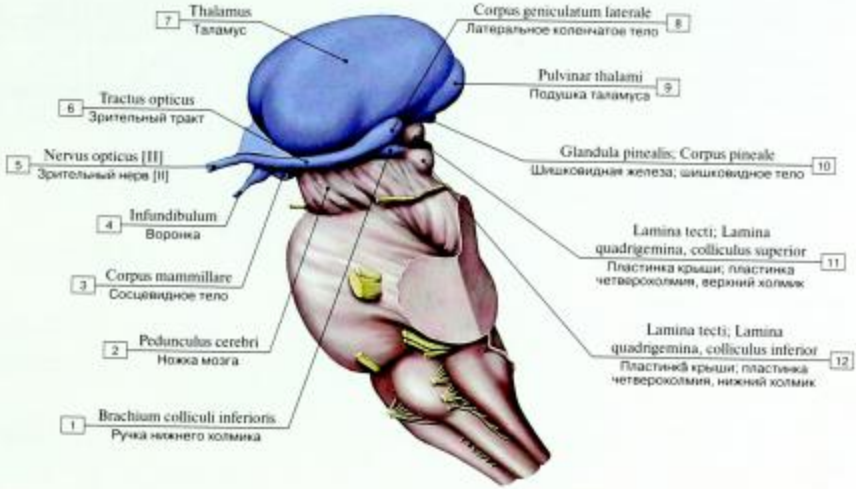

Рис. 161. Промежуточный мозг, вид сбоку:

1 – Brachium of inferior colliculus; 2 – Cerebral peduncle; 3 – Mammillary body; 4 – Infundibulum; 5 – Optic nerve [II]; 6 – Optic tract; 7 – Thalamus; Dorsal thalamus; 8 – Lateral geniculate body; 9 – Pulvinar; 10 – Pineal gland; Pineal body; 11 – Tectal plate; Quadrigeminal plate, superior colliculus; 12 – Tectal plate; Quadrigeminal plate, inferior colliculus

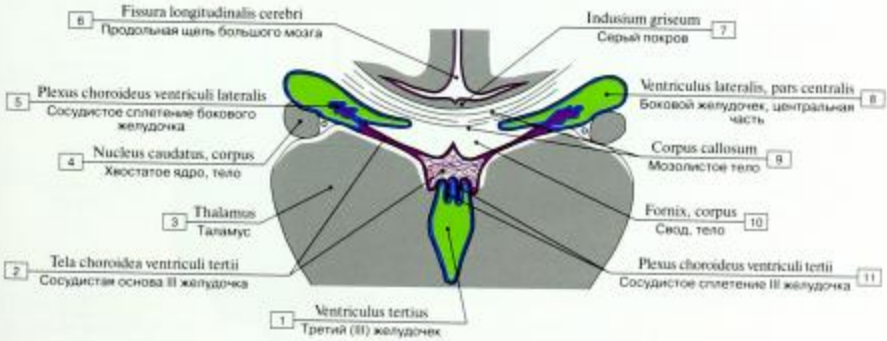

Рис. 162. Сосудистые сплетения боковых и третьего желудочков (схема):

1 – Third ventricle; 2 – Tela choroidea of third ventricle; 3 – Thalamus; Dorsal thalamus; 4 – Caudate nucleus, body; 5 – Choroid plexus of lateral ventricle; 6 – Longitudinal cerebral fissure; 7 – Indusium griseum; 8 – Lateral ventricle, central part; body; 9 – Corpus callosum; 10 – Fornix, body; 11 – Choroid plexus of third ventricle

Рис. 163. Таламус правой половины головного мозга (схема). Анатомические и функциональные связи между таламическими ядрами и областями коры правого полушария головного мозга показаны линиями и одинаковой окраской (функциональные группы ядер: специфические сенсорные – красные, двигательные – розовые, ассоциативные – разные оттенки серого, неспецифические – черные):

1 – Lateral geniculate body; 2 – Medial geniculate body; 3 – Pulvinar; 4 – Temporal cortex; 5 – Optic cortex; 6 – Occipital cortex; 7 – Parietal cortex; 8 – Postcentral gyrus; 9 – Central sulcus; 10 – Precentral gyrus; 11 – Frontal cortex; 12 – Acoustic cortex; 13 – Dorsomedial nucleus; 14 – Anterior nucleus; 15 – Ventrolateral nucleus; 16 – Ventrobasal complex; 17 – Posterolateral nucleus; Dorsolateral nucleus

(по P. Шмидту и Г. Тоссу)

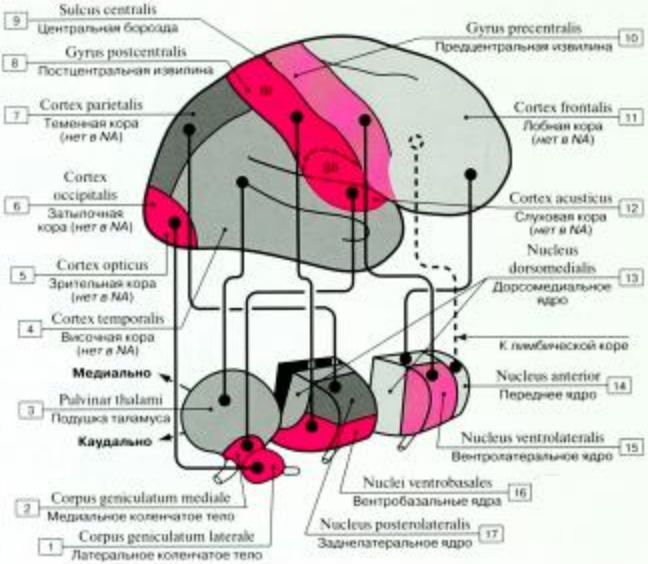

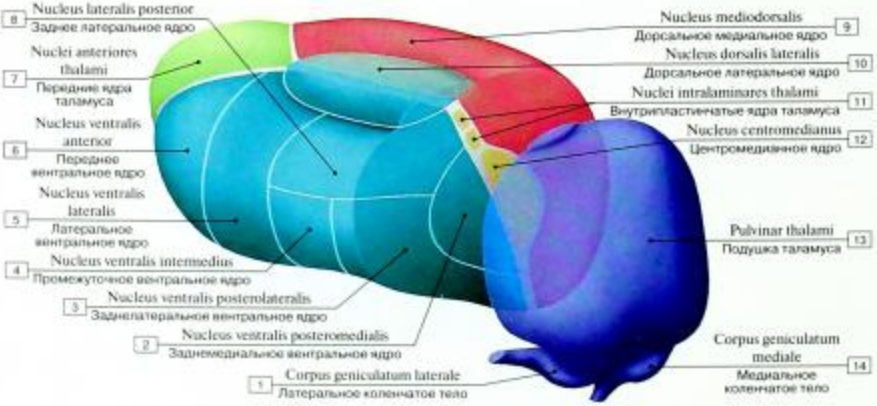

Рис. 164. Пространственная организация групп ядер левого таламуса, вид сбоку сзади:

1 – Lateral geniculate body; 2 – Ventral posteromedial nucleus; 3 – Ventral posterolateral nucleus; 4 – Ventral intermediate nucleus; 5 – Ventral lateral nucleus; 6 – Ventral anterior nucleus; 7 – Anterior nuclei of thalamus; 8 – Lateral posterior nucleus; 9 – Medial dorsal nucleus; Dorsomedial nucleus; 10 – Lateral dorsal nucleus; 11 – Intralaminar nuclei of thalamus; 12 – Centromedian nucleus; 13 – Pulvinar; 14 – Medial geniculate body

Таламус состоит из примерно 120 ядер, разделенных тонкими прослойками белого вещества. Ядра можно разделить на несколько групп: передние ядра, срединные ядра, медиальные ядра, нижнелатеральные ядра, внутрипластинчатые ядра, задние ядра, ретикулярные ядра, субталамическое ядро. Отростки нервных клеток вторых (вставочных) нейронов всех чувствительных проводящих путей, несущих импульсы в полушария большого мозга, кроме обонятельного, вкусового и слухового, контактируют с нервными клетками таламуса. Часть аксонов нейронов таламуса направляется к ядрам полосатого тела конечного мозга. В связи с этим таламус рассматривается и как чувствительный центр экстрапирамидной системы. Часть аксонов идет к коре большого мозга – это таламокортикальные пучки.

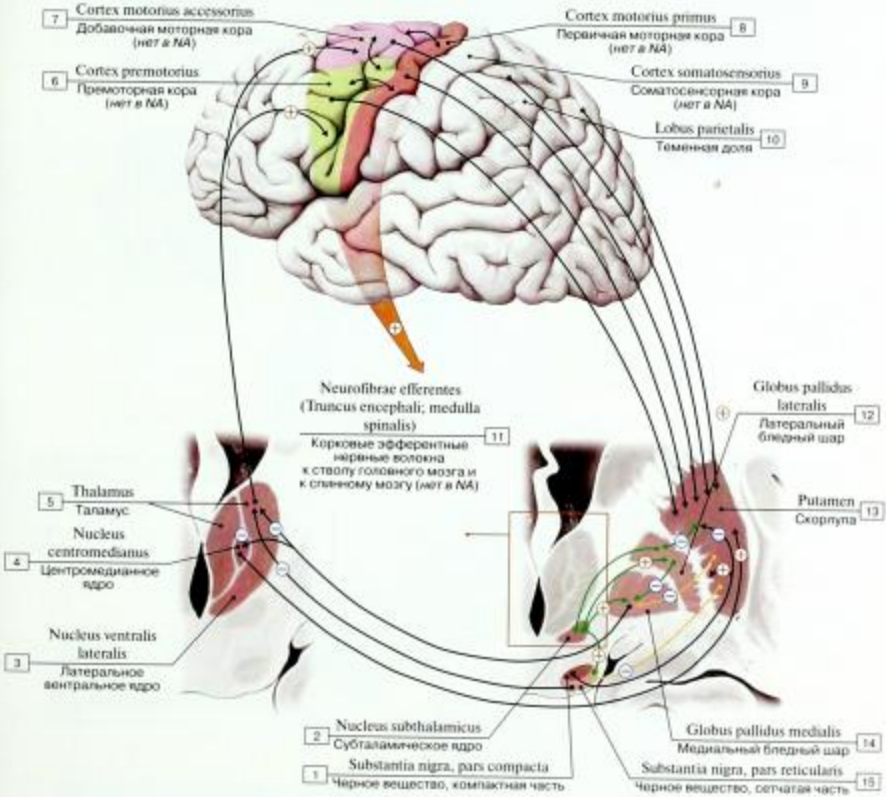

Рис. 165. Взаимосвязи двигательных зон коры с базальными ядрами и таламусом (схема):

1 – Substantia nigra, compact part; 2 – Subthalamic nucleus; 3 – Ventral lateral nucleus; 4 – Centromedian nucleus; 5 – Thalamus; Dorsal thalamus; 6 – Premotor cortex; 7 – Accessory motor cortex; 8 – First motor cortex; 9 – Somatosensory cortex; 10 – Parietal lobe; 11 – Efferent nerve fibres (Brainstem; Spinal cord); 12 – Globus pallidus lateral segment; Globus pallidus external segment; 13 – Putamen; 14 – Globus pallidus medial segment; Globus pallidus internal segment; 15 – Substantia nigra, reticular part

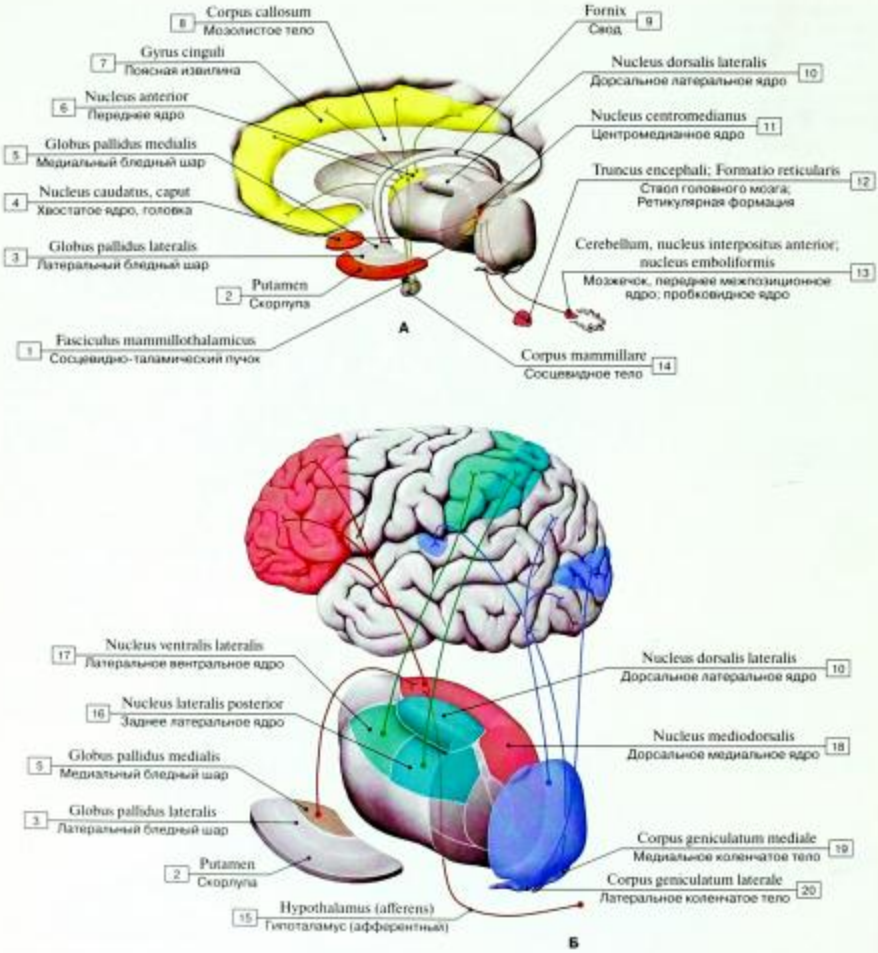

Рис. 166. Ядра таламуса (А – переднее ядро и центромедианное ядро: афферентные и эфферентные связи, Б – медиальное, дорсальное и латеральное ядра таламуса: афферентные и эфферентные связи):

1 – Mammillothalamic fasciculus; 2 – Putamen; 3 – Globus pallidus lateral segment; Globus pallidus external segment; 4 – Caudate nucleus, head; 5 – Globus pallidus medial segment; Globus pallidus internal segment; 6 – Anterior nucleus; 7 – Cingulate gyrus; 8 – Corpus callosum; 9 – Fornix; 10 – Lateral dorsal nucleus; 11 – Centromedian nucleus; 12 – Brainstem; Reticular formation; 13 – Cerebellum, anterior interpositus nucleus; emboliform nucleus; 14 – Mammillary body; 15 – Hypothalamus (afferent); 16 – Lateral posterior nucleus; 17 – Ventral lateral nucleus; 18 – Medial dorsal nucleus; Dorsomedial nucleus; 19 – Medial geniculate body; 20 – Lateral geniculate body

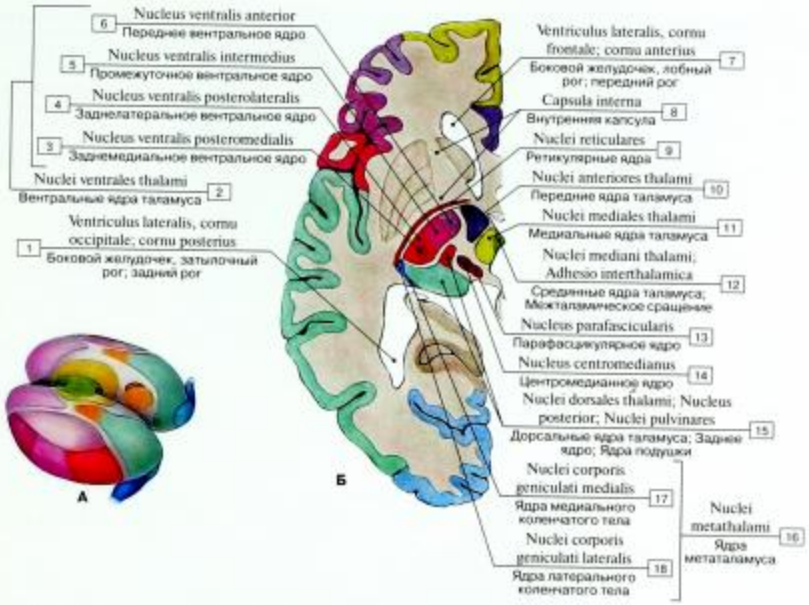

Рис. 167. Расположение ядер таламуса (А – объемное изображение, Б – поперечный срез):

1 – Lateral ventricle, occipital horn; posterior horn; 2 = 3 + 4 + 5+ 6 – Ventral nuclei of thalamus; 3 – Ventral posteromedial nucleus; 4 – Ventral posterolateral nucleus; 5 – Ventral intermediate nucleus; 6 – Ventral anterior nucleus; 7 – Lateral ventricle, frontal horn; anterior horn; 8 – Internal capsule; 9 – Reticular nuclei; 10 – Anterior nuclei of thalamus; 11 – Medial nuclei of thalamus; 12 – Median nuclei of thalamus; Interthalamic adhesion; Massa intermedia; 13 – Parafascicular nucleus; 14 – Centromedian nucleus; 15 – Dorsal nuclei of thalamus; Posterior nucleus; Pulvinar nuclei; 16 = 17 + 18 – Nuclei of metathalamus; 17 – Nuclei of medial geniculate body; 18 – Nuclei of lateral geniculate body

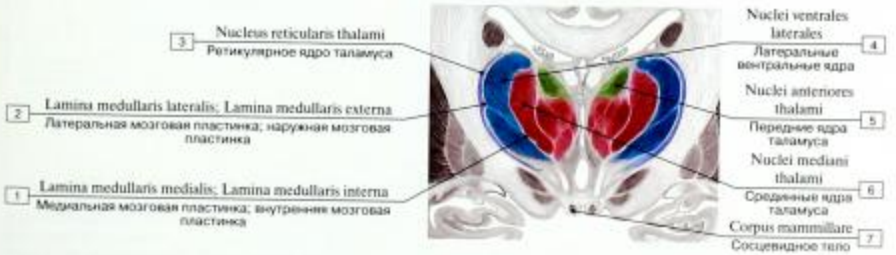

Рис. 168. Ядра таламуса, венечное сечение на уровне сосцевидных тел:

1 – Medial medullary lamina; Internal medullary lamina; 2 – Lateral medullary lamina; External medullary lamina; 3 – Reticular nucleus of thalamus; 4 – Ventral lateral complex; 5 – Anterior nuclei of thalamus; 6 – Median nuclei of thalamus; 7 – Mammillary body

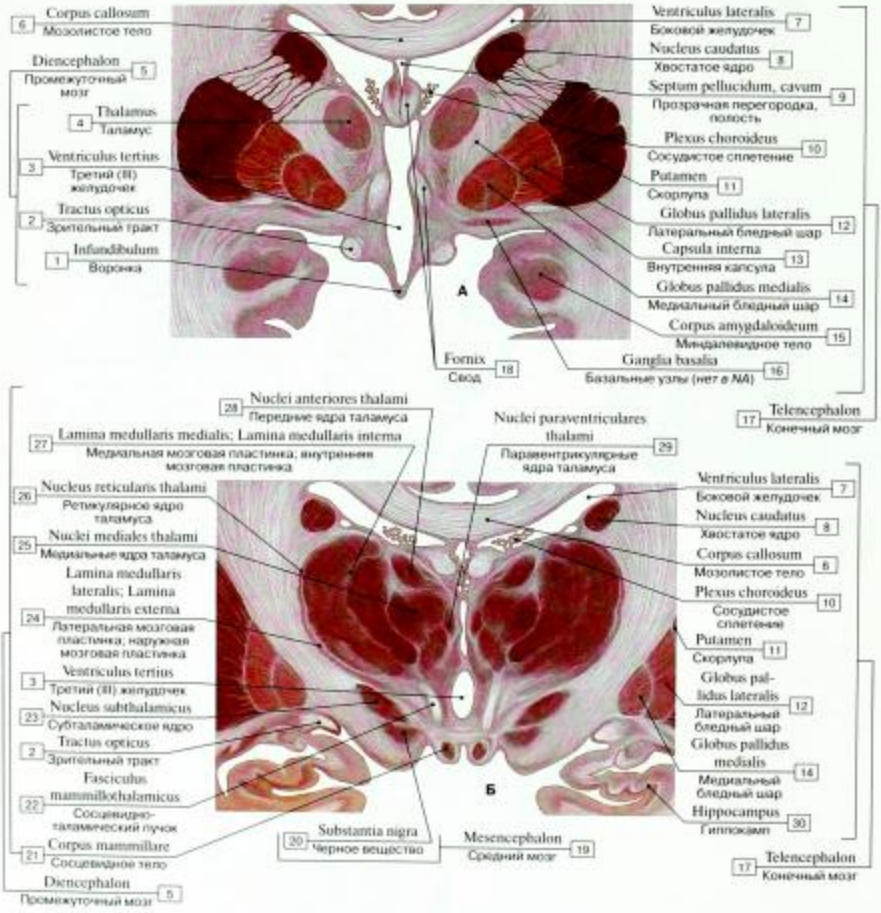

Рис. 169. Ядра таламуса
(А – фронтальный разрез на уровне серого бугра, Б – фронтальный разрез на уровне сосцевидных тел):

1 – Infundibulum; 2 – Optic tract; 3 – Third ventricle; 4 – Thalamus; Dorsal thalamus; 5 = 1 + 2 + 3 + 4 = 2 + 3 + 21 + 22 + 23 + 24 + 25 + 26 + 27 + 28 + 29 – Diencephalon; 6 – Corpus callosum; 7 – Lateral ventricle; 8 – Caudate nucleus; 9 – Septum pellucidum, cave; 10 – Choroid plexus; 11 – Putamen; 12 – Globus pallidus lateral segment; Globus pallidus external segment; 13 – Internal capsule; 14 – Globus pallidus medial segment; Globus pallidus internal segment; 15 – Amygdaloid body; Amygdaloid complex; 16 – Basal ganglia; 17 = 7 + 8 + 9 + 10 + 11 + 12 + 13 + 14 + 15 + 16 + 18 = 6 + 7 + 8 + 10 + 11 + 12 + 14 + 30 – Telencephalon; 18 – Fornix; 19 – Mesencephalon; Midbrain; 20 – Substantia nigra; 21 – Mammillary body; 22 – Mammillothalamic fasciculus; 23 – Subthalamic nucleus; 24 – Lateral medullary lamina; External medullary lamina; 25 – Medial nuclei of thalamus; 26 – Reticular nucleus of thalamus; 27 – Medial medullary lamina; Internal medullary lamina; 28 – Anterior nuclei of thalamus; 29 – Paraventricular nuclei of thalamus; 30 – Hippocampus

Гипоталамус представляет собой вентральную часть промежуточного мозга и располагается кпереди от ножек мозга. Он составляет нижние отделы промежуточного мозга и участвует в образовании дна III желудочка. Роль гипоталамуса очень велика, он управляет функциями внутренней среды организма и обеспечивает гомеостаз.

В гипоталамусе располагаются центры, управляющие вегетативной нервной системой: терморегуляции, голода и жажды, насыщения и удовлетворения жажды, полового и пищевого поведения, эмоций, регуляции цикла «сон–бодрствование». Гипоталамус интегрирует вегетативную и эндокринную функции.

Нейроны гипоталамуса секретируют нейрогормоны (вазопрессин и окситоцин), а также факторы, стимулирующие или угнетающие выработку гормонов гипофизом. К гипоталамусу относят зрительный перекрест, зрительные тракты, сосцевидные тела, серый бугор, воронку.

В гипоталамусе в направлении от терминальной пластинки к среднему мозгу различают несколько областей с нечеткими границами, в которых располагается более 30 ядер. Тонкая перивентрикулярная зона промежуточного мозга, прилежащая к третьему желудочку, содержит преоптические, супраоптические, паравентрикулярные ядра, ядро воронки и заднее гипоталамическое ядро. В промежуточной (медиальной) зоне находятся преоптические ядра, переднее, верхнемедиальное, нижнемедиальное ядра и ядра сосцевидных тел. В медиальной зоне гипоталамуса расположена гипофизотропная область гипоталамуса, клетки которой продуцируют одноименные факторы, биологически активные вещества. В этих ядрах находятся нейроны, воспринимающие все изменения, происходящие в крови и спинномозговой жидкости (температура, состав, содержание гормонов и т.д.). Медиальный гипоталамус является связующим звеном между нервной и эндокринной системами. В последние годы из гипоталамуса выделены энкефалины и эндорфины (пептиды), оказывающие морфиноподобное действие. Считают, что они участвуют в регуляции поведения и вегетативных процессов в органах и тканях.

В гипоталамусе имеются нейроны обычного типа и нейросекреторные клетки. И те, и другие вырабатывают белковые секреты и медиаторы. В нейросекреторных клетках преобладает протеиносинтез, а нейросекрет выделяется в кровь. Клетки гипоталамуса трансформируют нервный импульс в нейрогормональный.

В латеральной зоне нейроны расположены диффузно, они образуют двусторонние связи со стволом мозга, лимбической системой.

Гипоталамус образует с гипофизом единый функциональный комплекс (гипоталамо-гипофизарную систему), в котором первый играет регулирующую, а второй – эффекторную роль. Крупные нейросекреторные клетки супраоптического и паравентрикулярного ядер вырабатывают нейросекреты пептидной природы (супраоптическое – вазопрессин, или антидиуретический гормон, паравентрикулярное – окситоцин), которые по разветвлениям аксонов нейросекреторных клеток поступают в заднюю долю гипофиза, откуда разносятся кровью. Мелкие нейроны ядер медиальной гипоталамической зоны вырабатывают рилизинг-факторы, или либерины, а также тормозящие факторы, или статины, поступающие в аденогипофиз, который передает эти сигналы в виде своих тропных гормонов периферическим эндокринным железам. В передней части воронки – срединном возвышении – аксоны ядер гипофизотропной области гипоталамуса оканчиваются на сосудах портальной системы, куда поступают нейросекреты, переносимые кровью в аденогипофиз. Ядра гипоталамуса связаны довольно сложно устроенной системой афферентных и эфферентных путей с различными отделами мозга.

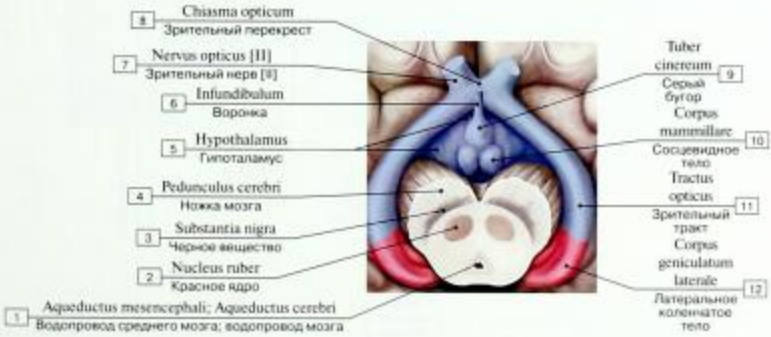

Рис. 170. Гипоталамус и средний мозг, вид снизу:

1 – Aqueduct of midbrain; Cerebral aqueduct; 2 – Red nucleus; 3 – Substantia nigra; 4 – Cerebral peduncle; 5 – Hypothalamus; 6 – Infundibulum; 7 – Optic nerve [II]; 8 – Optic chiasm; Optic chiasma; 9 – Tuber cinereum; 10 – Mammillary body; 11 – Optic tract; 12 – Lateral geniculate body

Таблица 14. Гипофизотропные гормоны гипоталамуса

Сокращенное название	Название	Направленность действия
	Рилизинг-гормоны	
ТРГ	Рилизинг-гормон тиреотропного гормона, или тиреотропин-рилизинг-гормон	ТТГ (тиреотропный гормон)
ЛГ-РГ, или ГТРГ	Рилизинг-гормон лютеинизирующего гормона, или гонадотропин-рилизинг-гормон	ПРЛ (пролактин) ЛГ и ФСГ (лютеотропный и фолликулостимулирующий гормоны)
КРГ (КРФ)	Кортикотропин-рилизинг-гормон (фактор) (кортиколиберин)	АКТГ (адренокортикотропный гормон)
ГР-РГ	Рилизинг-гормон гормона роста (соматолиберин)	ГР (гормон роста)
ПРЛ-РГ (ПРФ)	Рилизинг-гормон (фактор) пролактина	ПРЛ (пролактин)
МСГ-РГ (МРФ)	Рилизинг-гормон (фактор) меланостимулирующего гормона (меланолиберин)	МСГ (меланостимулирующий гормон)
	Ингибирующие гормоны	
ГР-ИГ	Ингибирующий гормон гормона роста (соматостатин)	ГР (гормон роста)
МСГ-ИГ (МИФ)	Ингибирующий гормон (фактор) меланостимулирующего гормона (меланостанин)	МСГ (меланостимулирующий гормон)
ПРЛ-ИГ (ПИФ)	Ингибирующий гормон (фактор) пролактина	ПРЛ (пролактин)
Дофамин	Биогенный амин	ПРЛ, ЛГ, ФСГ, ТТГ (пролактин, лютеотропный гормон, фолликуло-стимулирующий гормон, тиреотропный гормон)

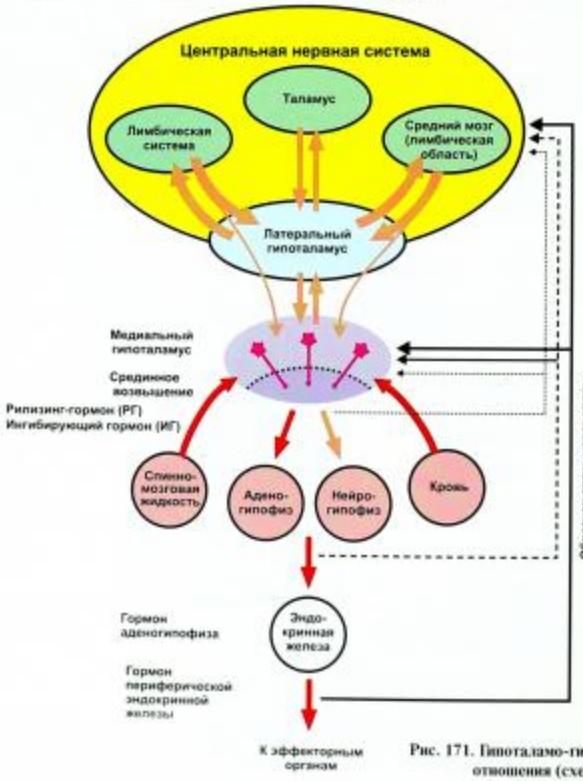

Рис. 171. Гипоталамо-гипофизарные отношения (схема)

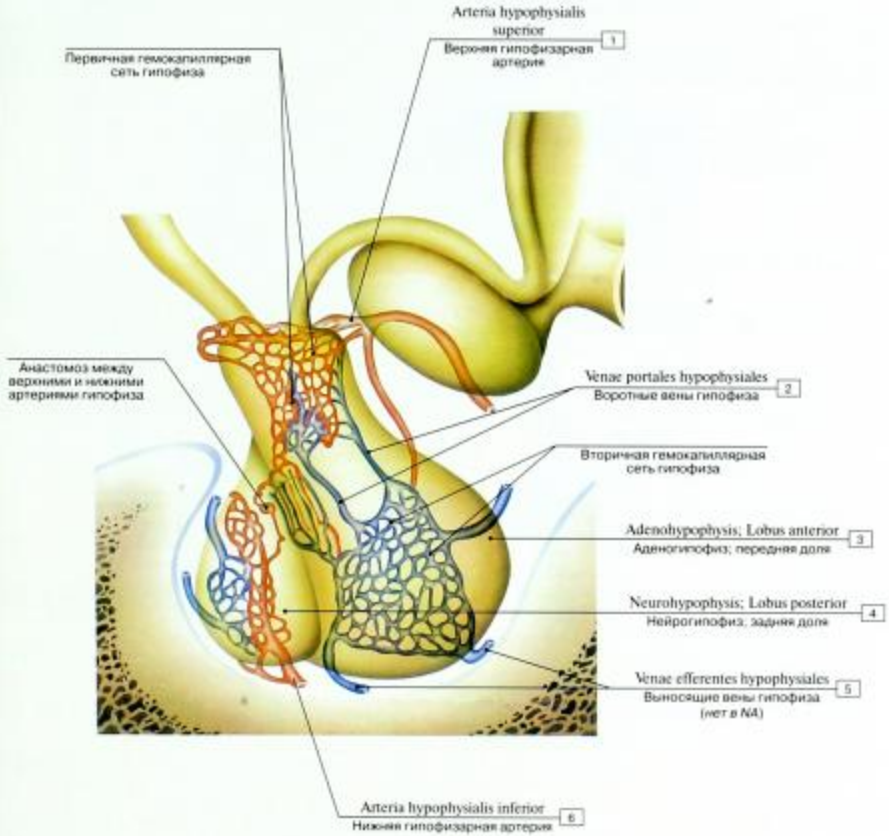

Рис. 172. Кровоснабжение гипофиза (схема):

1 – Superior hypophysial artery; 2 – Portal veins of hypophysis; 3 – Adenohypophysis; Anterior lobe; 4 – Neurohypophysis; Posterior lobe; 5 – Efferent veins of hypophysis; 6 – Inferior hypophysial artery

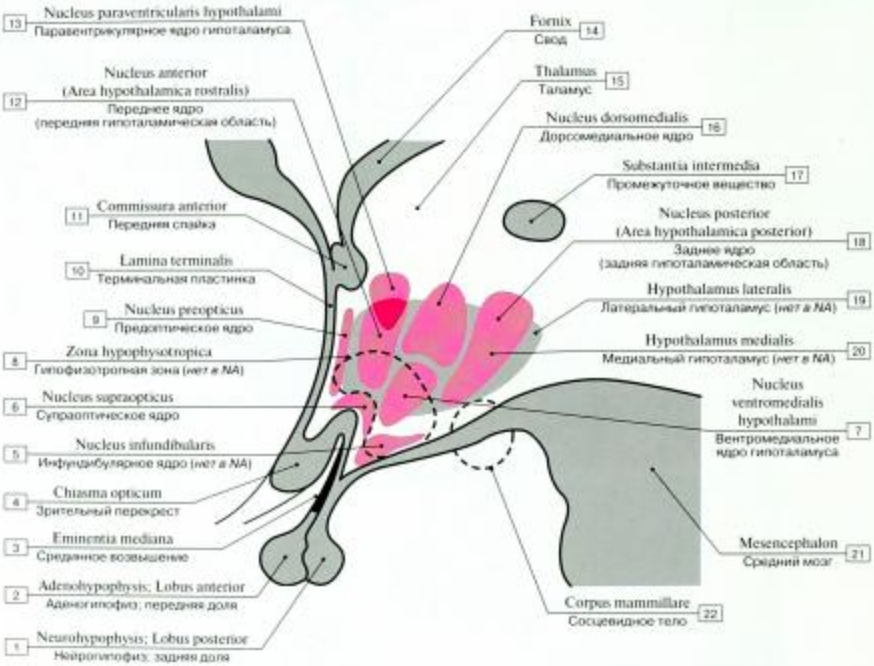

Рис. 173. Ядерные зоны гипоталамуса (схема):

1 – Neurohypophysis; Posterior lobe; 2 – Adenohypophysis; Anterior lobe; 3 – Median eminence; 4 – Optic chiasm; Optic chiasma; 5 – Infundibular nucleus; 6 – Supra-optic nucleus; 7 – Ventromedial nucleus of hypothalamus; 8 – Hypophysotropic zona; 9 – Preoptic nucleus; 10 – Lamina terminalis; 11 – Anterior commissure; 12 – Anterior nucleus (Anterior hypothalamic area; Anterior hypothalamic region); 13 – Paraventricular nucleus; 14 – Fornix; 15 – Thalamus; Dorsal thalamus; 16 – Dorsomedial nucleus; 17 – Intermediate substance; 18 – Posterior nucleus; Dorsal nucleus (Posterior hypothalamic area; Posterior hypothalamic region); 19 – Lateral hypothalamus; 20 – Medial hypothalamus; 21 – Mesencephalon; Midbrain; 22 – Mammillary body

(по Р. Шмидту и Г. Тевсу)

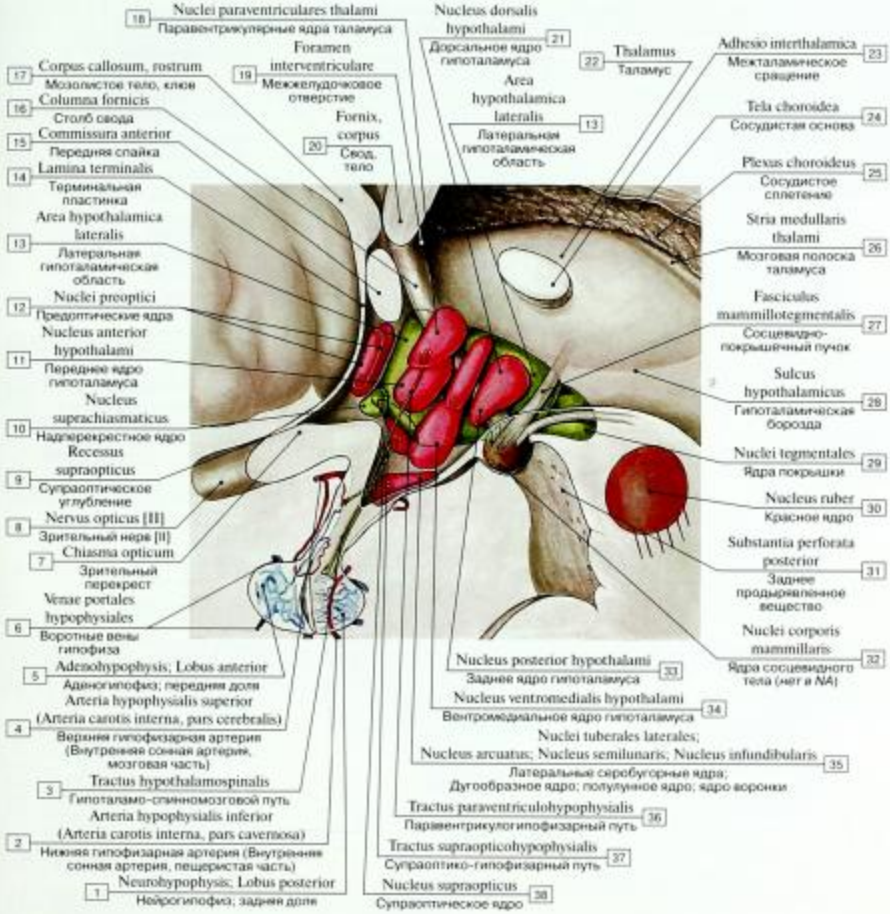

Рис. 174. Ядра гипоталамуса (реконструкция):

1 – Neurohypophysis; Posterior lobe; 2 – Inferior hypophysial artery (Internal carotid artery, cavernous part); 3 – Hypothalamospinal tract; 4 – Superior hypophysial artery (Internal carotid artery, cerebral part); 5 – Adenohypophysis; Anterior lobe; 6 – Portal veins of hypophysis; 7 – Optic chiasm; Optic chiasma; 8 – Optic nerve [II]; 9 – Supra-optic recess; 10 – Suprachiasmatic nucleus; 11 – Anterior hypothalamic nucleus; 12 – Preoptic nuclei; 13 – Lateral hypothalamic area; 14 – Lamina terminalis; 15 – Anterior commissure; 16 – Column of fornix; 17 – Corpus callosum, rostrum; 18 – Paraventricular nuclei of thalamus; 19 – Interventricular foramen; 20 – Fornix, body; 21 – Dorsal nucleus; 22 – Thalamus; Dorsal thalamus; 23 – Interthalamic adhesion; Massa intermedia; 24 – Choroid membrane; 25 – Choroid plexus; 26 – Stria medullaris of thalamus; 27 – Mammillotegmental fasciculus; 28 – Hypothalamic sulcus; 29 – Tegmental nuclei; 30 – Red nucleus; 31 – Posterior perforated substance; 32 – Nuclei of mammillary body; 33 – Posterior nucleus of hypothalamus; 34 – Ventromedial nucleus of hypothalamus; 35 – Lateral tuberal nuclei; Arcuate nucleus; Infundibular nucleus; 36 – Paraventriculohypophysial tract; 37 – Supra-opticohypophysial tract; 38 – Supra-optic nucleus

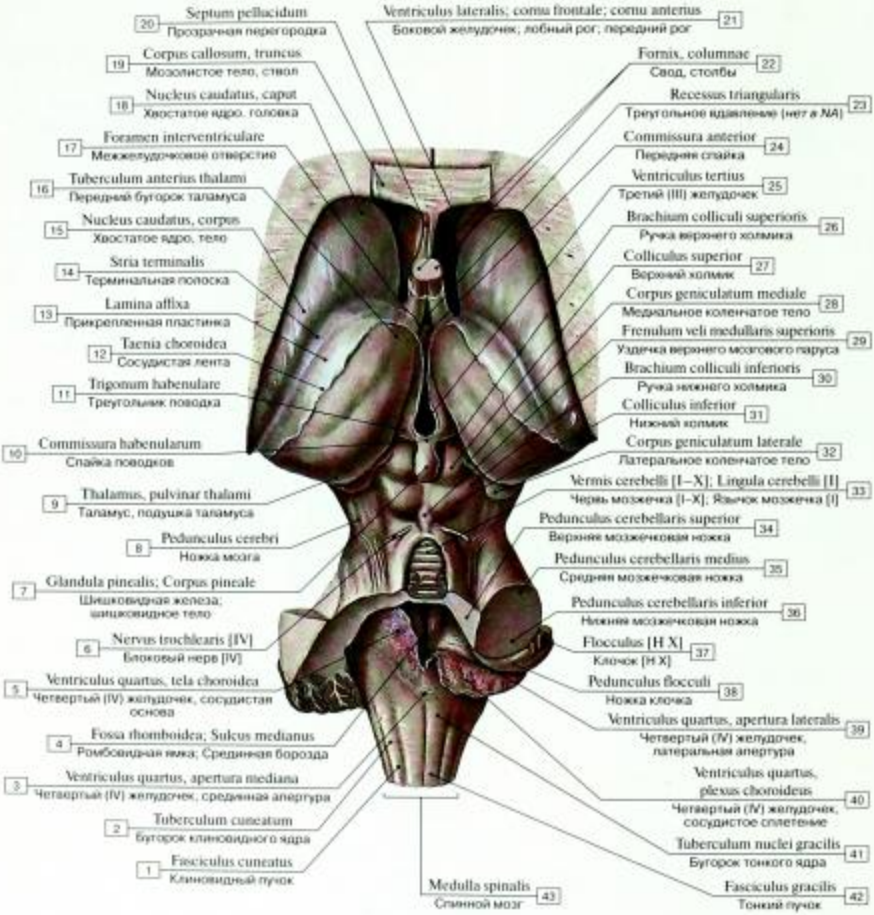

Рис. 175. Ствол мозга, вид сверху:

1 – Cuneate fasciculus; 2 – Cuneate tubercle; 3 – Fourth ventricle, median aperture; 4 – Rhomboid fossa; Floor of fourth ventricle; Median sulcus; 5 – Fourth ventricle, choroid membrane; 6 – Trochlear nerve [IV]; 7 – Pineal gland; Pineal body; 8 – Cerebral peduncle; 9 – Thalamus; Dorsal thalamus, pulvinar; 10 – Habenular commissure; 11 – Habenular trigone; 12 – Choroid line; 13 – Lamina affixa; 14 – Stria terminalis; 15 – Caudate nucleus; body; 16 – Anterior thalamic tubercle; 17 – Interventricular foramen; 18 – Caudate nucleus, head; 19 – Corpus callosum, body; trunk; 20 – Septum pellucidum; 21 – Lateral ventricle, frontal horn; anterior horn; 22 – Fornix, columns; 23 – Triangular recess; 24 – Anterior commissure; 25 – Third ventricle; 26 – Brachium of superior colliculus; 27 – Superior colliculus; 28 – Medial geniculate body; 29 – Frenulum of superior medullary velum; 30 – Brachium of inferior colliculus; 31 – Inferior colliculus; 32 – Lateral geniculate body; 33 – Vermis of cerebellum [I–X]; Lingula [I]; 34 – Superior cerebellar peduncle; 35 – Middle cerebellar peduncle; 36 – Inferior cerebellar peduncle; 37 – Flocculus [H X]; 38 – Peduncle of flocculus; 39 – Fourth ventricle, lateral aperture; 40 – Fourth ventricle, choroid plexus; 41 – Gracile tubercle; 42 – Gracile fasciculus; 43 – Spinal cord

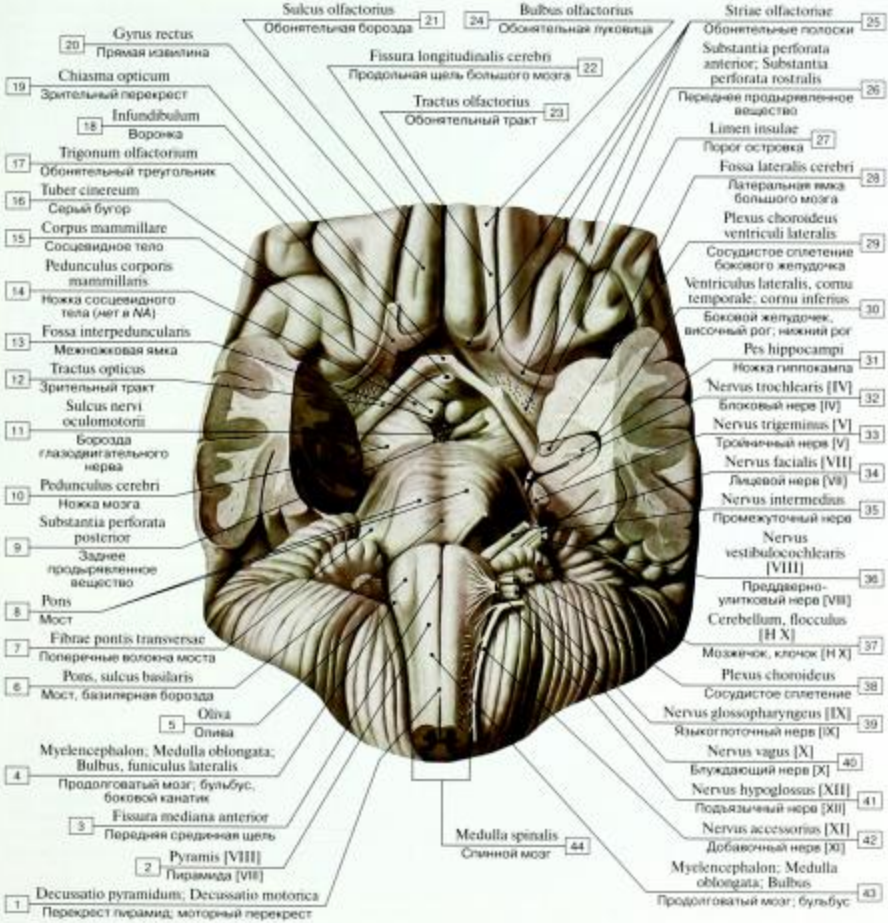

Рис. 176. Ствол мозга, вид снизу:

1 – Decussation of pyramids; Motor decussation; 2 – Pyramid [VIII]; 3 – Anterior median fissure; Ventral median fissure; 4 – Myelencephalon; Medulla oblongata; Bulb, lateral funiculus; 5 – Inferior olive; 6 – Pons, basilar sulcus; 7 – Transverse pontine fibres; 8 – Pons; 9 – Posterior perforated substance; 10 – Cerebral peduncle; 11 – Oculomotor sulcus; 12 – Optic tract; 13 – Interpeduncular fossa; 14 – Peduncle of mammillary body; 15 – Mammillary body; 16 – Tuber cinereum; 17 – Olfactory trigone; 18 – Infundibulum; 19 – Optic chiasm; Optic chiasma; 20 – Straight gyrus; 21 – Olfactory sulcus; 22 – Longitudinal cerebral fissure; 23 – Olfactory tract; 24 – Olfactory bulb; 25 – Olfactory striae; 26 – Anterior perforated substance; 27 – Limen insulae; Insular threshold; 28 – Lateral cerebral fossa; 29 – Choroid plexus of lateral ventricle; 30 – Lateral ventricle, temporal horn; inferior horn; 31 – Pes of hippocampus; 32 – Trochlear nerve [IV]; 33 – Trigeminal nerve [V]; 34 – Facial nerve [VII]; 35 – Intermediate nerve; 36 – Vestibulocochlear nerve [VIII]; 37 – Cerebellum, flocculus [H X]; 38 – Choroid plexus; 39 – Glossopharyngeal nerve [IX]; 40 – Vagus nerve [X]; 41 – Hypoglossal nerve [XII]; 42 – Accessory nerve [XI]; 43 – Myelencephalon; Medulla oblongata; Bulb; 44 – Spinal cord

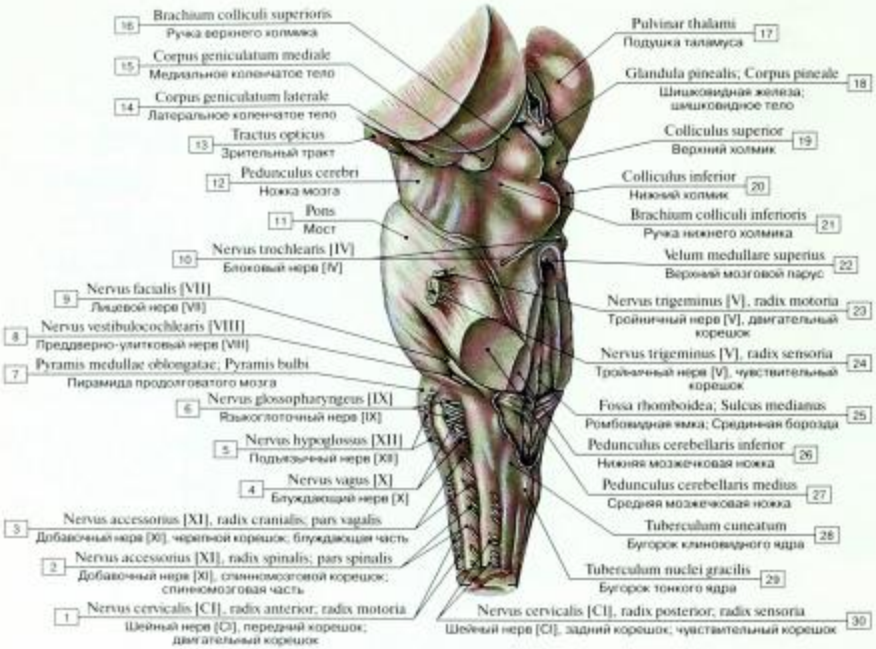

Рис. 177. Средний мозг, продолговатый мозг, вид сбоку:

1 – Cervical nerve [CI], anterior root; motor root; ventral root; 2 – Accessory nerve [XI], spinal root; spinal part; 3 – Accessory nerve [XI], cranial root; vagal part; 4 – Vagus nerve [X]; 5 – Hypoglossal nerve [XII]; 6 – Glossopharyngeal nerve [IX]; 7 – Pyramid; 8 – Vestibulocochlear nerve [VIII]; 9 – Facial nerve [VII]; 10 – Trochlear nerve [IV]; 11 – Pons; 12 – Cerebral peduncle; 13 – Optic tract; 14 – Lateral geniculate body; 15 – Medial geniculate body; 16 – Brachium of superior colliculus; 17 – Pulvinar; 18 – Pineal gland; Pineal body; 19 – Superior colliculus; 20 – Inferior colliculus; 21 – Brachium of inferior colliculus; 22 – Superior medullary velum; 23 – Trigeminal nerve [V], motor root; 24 – Trigeminal nerve [V], sensory root; 25 – Rhomboid fossa; Floor of fourth ventricle; Median sulcus; 26 – Inferior cerebellar peduncle; 27 – Middle cerebellar peduncle; 28 – Cuneate tubercle; 29 – Gracile tubercle; 30 – Cervical nerve [CI], posterior root; sensory root; dorsal root

Средний мозг, мост и продолговатый мозг имеют ряд общих принципов организации, в них расположены ядра большинства черепных нервов, центры координации движений (красное ядро, черное вещество), ретикулярная формация, восходящие и нисходящие проводящие пути. Наличие всех этих особенностей позволяет некоторым авторам отнести к стволу мозга средний мозг, мост и продолговатый мозг.

Средний мозг состоит из ножек мозга и крыши среднего мозга. В каждой ножке различают покрышку и основание. Границей между ними является черное вещество, цвет которого зависит от обилия меланина в его нервных клетках. Черное вещество относится к экстрапирамидной системе, которая участвует в поддержании мышечного тонуса и автоматически регулирует работу мышц.

Основание ножки мозга образовано нервными волокнами, идущими от коры большого мозга в спинной и продолговатый мозг и в мост. Покрышка ножек мозга содержит главным образом восходящие волокна, направляющиеся к таламусу, к его ядрам. Самым крупным ядром в покрышке является парное красное ядро, от которого начинается двигательный красноядерно-спинномозговой путь. В покрышке располагаются ретикулярная формация и ядро дорсального продольного пучка (промежуточное ядро). В крыше среднего мозга различают пластинку крыши, или четверохолмие, состоящую из четырех беловатых холмиков: двух верхних – подкорковых центров зрительного анализатора и двух нижних – подкорковых центров слухового анализатора. Четверохолмие – это рефлекторный центр различных движений, возникающих главным образом под

влиянием зрительных и слуховых раздражений. От ядер этих холмиков берет начало проводящий путь (покрышечно-спинномозговой), заканчивающийся на клетках передних рогов спинного мозга. Вокруг водопровода среднего мозга располагается центральное серое вещество, в котором в области дна водопровода находятся ядра двух пар черепных нервов: парное ядро глазодвигательного нерва, парасимпатическое добавочное ядро глазодвигательного нерва, интерстициальное ядро ретикулярной формации, ядро блокового нерва и среднее мозговое ядро тройничного нерва.

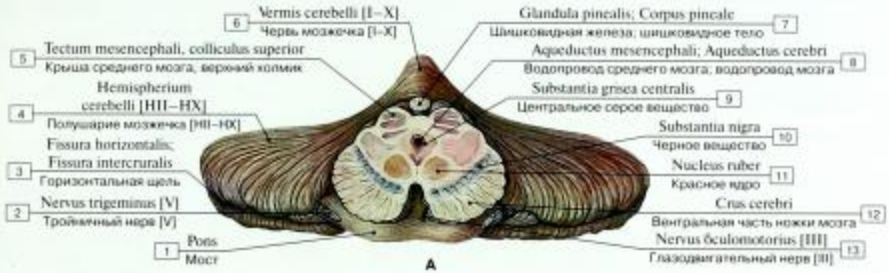

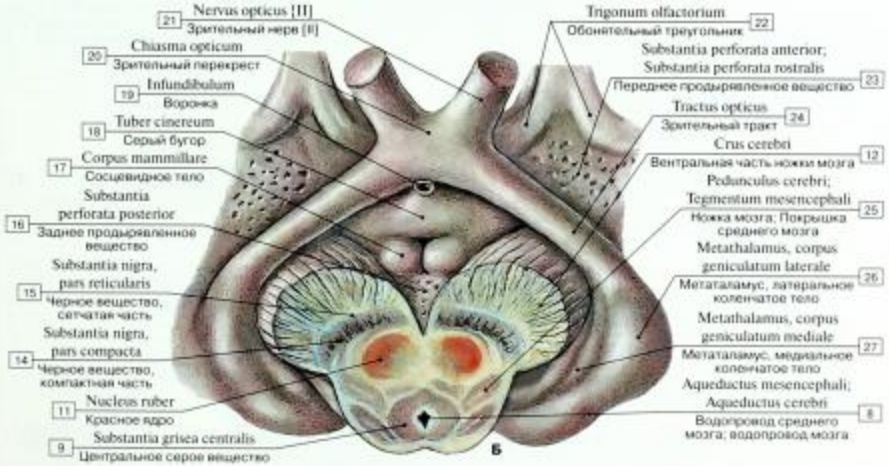

Рис. 178. Средний мозг
(А – поперечный разрез на уровне верхних холмиков пластинки четверохолмия, вид спереди, Б – поперечный разрез, промежуточный и средний мозг, вид снизу, реконструкция):

1 – Pons; 2 – Trigeminal nerve [V]; 3 – Horizontal fissure; Intercrural fissure; 4 – Hemisphere of cerebellum [HII–HX]; 5 – Tectum of midbrain; superior colliculus; 6 – Vermis of cerebellum [I–X]; 7 – Pineal gland; Pineal body; 8 – Aqueduct of midbrain; Cerebral aqueduct; 9 – Periaqueductal grey substance; Central grey substance; 10 – Substantia nigra; 11 – Red nucleus; 12 – Cerebral crus; 13 – Oculomotor nerve [III]; 14 – Substantia nigra, compact part; 15 – Substantia nigra, reticular part; 16 – Posterior perforated substance; 17 – Mammillary body; 18 – Tuber cinereum; 19 – Infundibulum; 20 – Optic chiasm; Optic chiasma; 21 – Optic nerve [II]; 22 – Olfactory trigone; 23 – Anterior perforated substance; 24 – Optic tract; 25 – Cerebral peduncle; Tegmentum of midbrain; 26 – Metathalamus; lateral geniculate body; 27 – Metathalamus; medial geniculate body

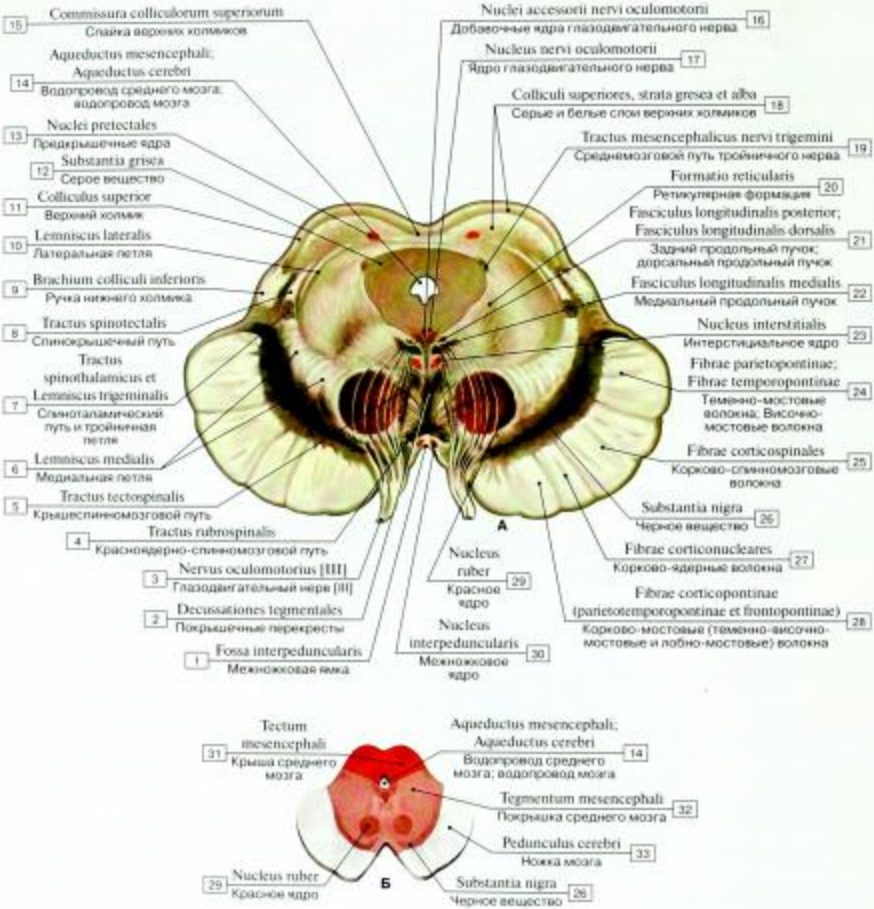

Рис. 179. Средний мозг, поперечный разрез (А – общий план строения, Б – отделы):

1 – Interpeduncular fossa; 2 – Tegmental decussations; 3 – Oculomotor nerve [III]; 4 – Rubrospinal tract; 5 – Tectospinal tract; 6 – Medial lemniscus; 7 – Spinothalamic tract and Trigeminal lemniscus; 8 – Spinotectal tract; 9 – Brachium of caudal colliculus; 10 – Lateral lemniscus; 11 – Superior colliculus; 12 – Grey substance; 13 – Pretectal nuclei; 14 – Aqueduct of midbrain; Cerebral aqueduct; 15 – Commissure of superior colliculus; 16 – Accessory nuclei of oculomotor nerve; 17 – Nucleus of oculomotor nerve; 18 – Superior colliculus, layers grey and white; 19 – Mesencephalic tract of trigeminal nerve; 20 – Reticular formation; 21 – Posterior longitudinal fasciculus; Dorsal longitudinal fasciculus; 22 – Medial longitudinal fasciculus; 23 – Interstitial nucleus; 24 – Parietopontine fibres; Temporopontine fibres; 25 – Corticospinal fibres; 26 – Substantia nigra; 27 – Corticonuclear fibres; 28 – Fibres corticopontine (parietotemporopontine and frontopontine); 29 – Red nucleus; 30 – Interpeduncular nucleus; 31 – Tectum of midbrain; 32 – Tegmentum of midbrain; 33 – Cerebral peduncle

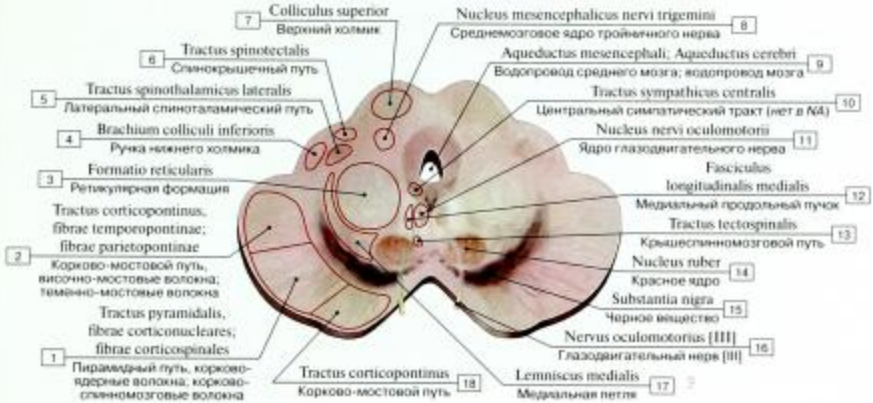

Рис. 180. Средний мозг, поперечный разрез:

1 – Pyramidal tract, corticonuclear fibres; corticospinal fibres; 2 – Corticopontine tract, temporopontine fibres; parietopontine fibres; 3 – Reticular formation; 4 – Brachium of inferior colliculus; 5 – Lateral spinothalamic tract; 6 – Spinotectal tract; 7 – Superior colliculus; 8 – Mesencephalic nucleus of trigeminal nerve; 9 – Aqueduct of midbrain; Cerebral aqueduct; 10 – Central sympathetic tract; 11 – Nucleus of oculomotor nerve; 12 – Medial longitudinal fasciculus; 13 – Tectospinal tract; 14 – Red nucleus; 15 – Substantia nigra; 16 – Oculomotor nerve [III]; 17 – Medial lemniscus; 18 – Corticopontine tract

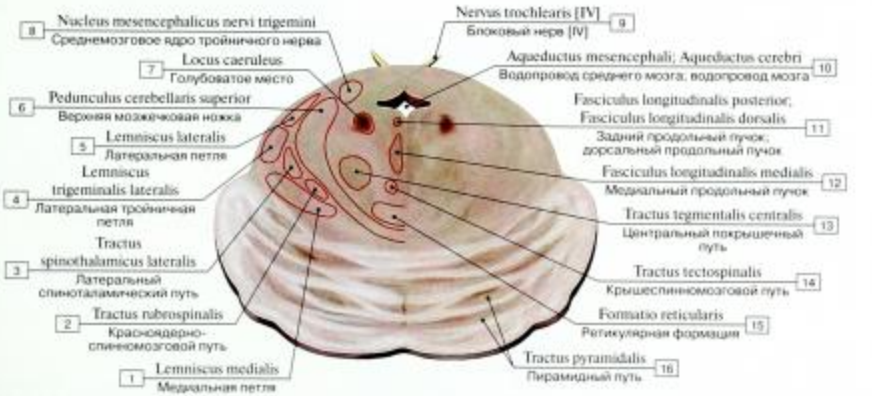

Рис. 181. Мост, поперечный разрез:

1 – Medial lemniscus; 2 – Rubrospinal tract; 3 – Lateral spinothalamic tract; 4 – Lateral trigeminal lemniscus; 5 – Lateral lemniscus; 6 – Superior cerebellar peduncle; 7 – Locus caeruleus; 8 – Mesencephalic nucleus of trigeminal nerve; 9 – Trochlear nerve [IV]; 10 – Aqueduct of midbrain; Cerebral aqueduct; 11 – Posterior longitudinal fasciculus; Dorsal longitudinal fasciculus; 12 – Medial longitudinal fasciculus; 13 – Central tegmental tract; 14 – Tectospinal tract; 15 – Reticular formation; 16 – Pyramidal tract

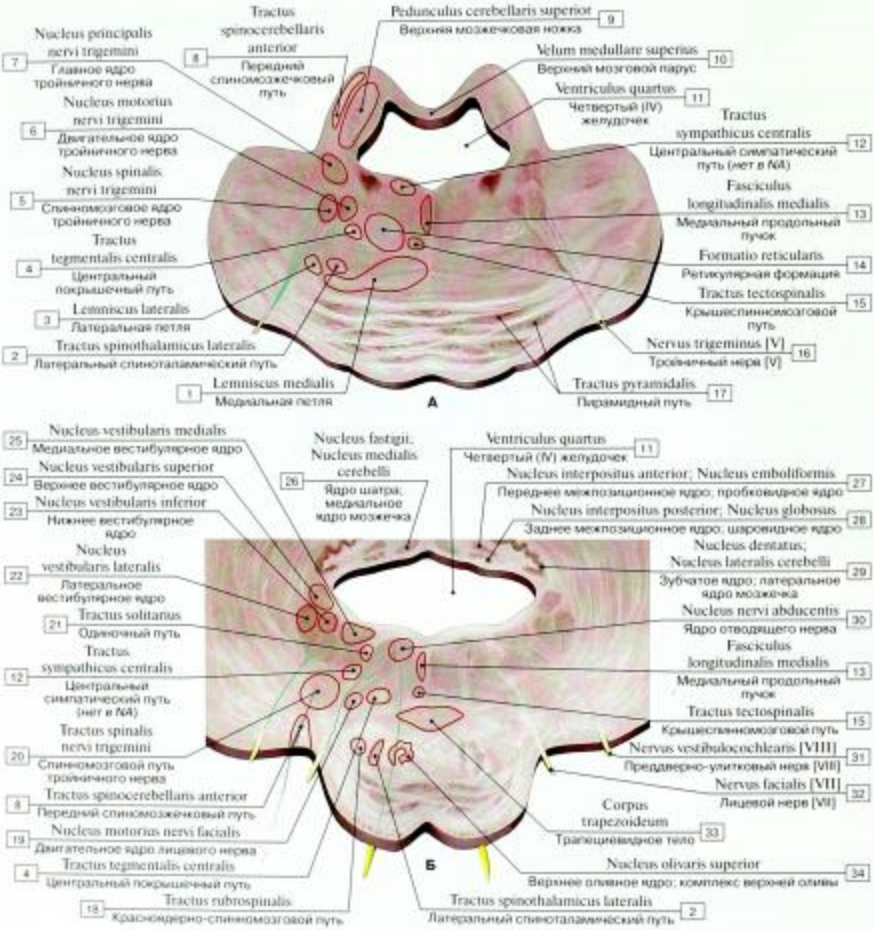

Рис. 182. Мост, поперечные разрезы (А – через средний отдел, Б – через нижний отдел):

1 – Medial lemniscus; 2 – Lateral spinothalamic tract; 3 – Lateral lemniscus; 4 – Central tegmental tract; 5 – Spinal nucleus of trigeminal nerve; 6 – Motor nucleus of trigeminal nerve; 7 – Principal sensory nucleus of trigeminal nerve; 8 – Anterior spinocerebellar tract; Ventral spinocerebellar tract; 9 – Superior cerebellar peduncle; 10 – Superior medullary velum; 11 – Fourth ventricle; 12 – Central sympathetic tract; 13 – Medial longitudinal fasciculus; 14 – Reticular formation; 15 – Tectospinal tract; 16 – Trigeminal nerve [V]; 17 – Pyramidal tract; 18 – Rubrospinal tract; 19 – Motor nucleus of facial nerve; 20 – Spinal tract of trigeminal nerve; 21 – Solitary tract; 22 – Lateral vestibular nucleus; 23 – Inferior vestibular nucleus; 24 – Superior vestibular nucleus; 25 – Medial vestibular nucleus; 26 – Fastigial nucleus; Nucleus medialis cerebelli; 27 – Anterior interpositus nucleus; Emboliform nucleus; 28 – Posterior interpositus nucleus; Globose nucleus; 29 – Dentate nucleus; Nucleus lateralis cerebelli; 30 – Nucleus of abducens nerve; 31 – Vestibulocochlear nerve [VIII]; 32 – Facial nerve [VII]; 33 – Trapezoid body; 34 – Superior olivary nucleus; Superior olivary complex

Рис. 183. Средний мозг, черное вещество и красное ядро:

1 – Pallidum; Paleostriatum; 2 – Red nucleus; 3 – Substantia nigra

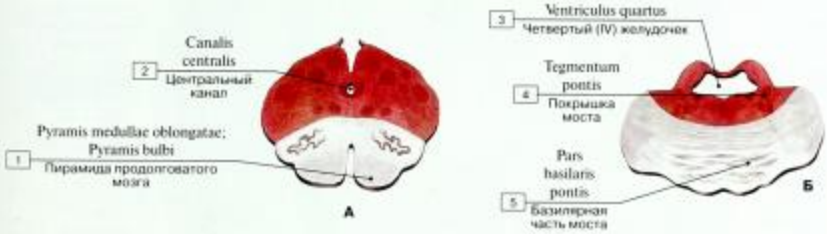

Рис. 184. Структура ствола мозга в поперечных сечениях через продолговатый мозг (А) и мост (Б), вид сверху:

1 – Pyramid; 2 – Central canal; 3 – Fourth ventricle; 4 – Tegmentum of pons; 5 – Basilar part of pons

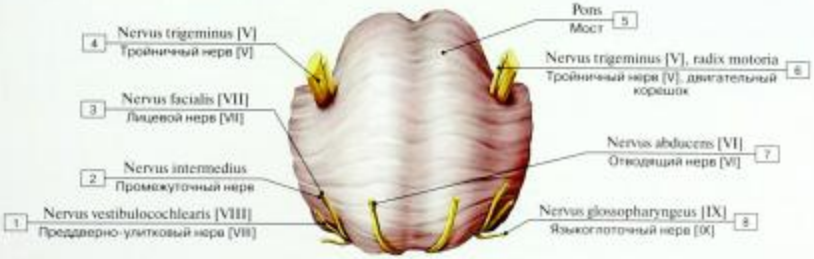

Рис. 185. Мост:

1 – Vestibulocochlear nerve [VIII]; 2 – Intermediate nerve; 3 – Facial nerve [VII]; 4 – Trigeminal nerve [V]; 5 – Pons; 6 – Trigeminal nerve [V], motor root; 7 – Abducent nerve; Abducens nerve [VI]; 8 – Glossopharyngeal nerve [IX]

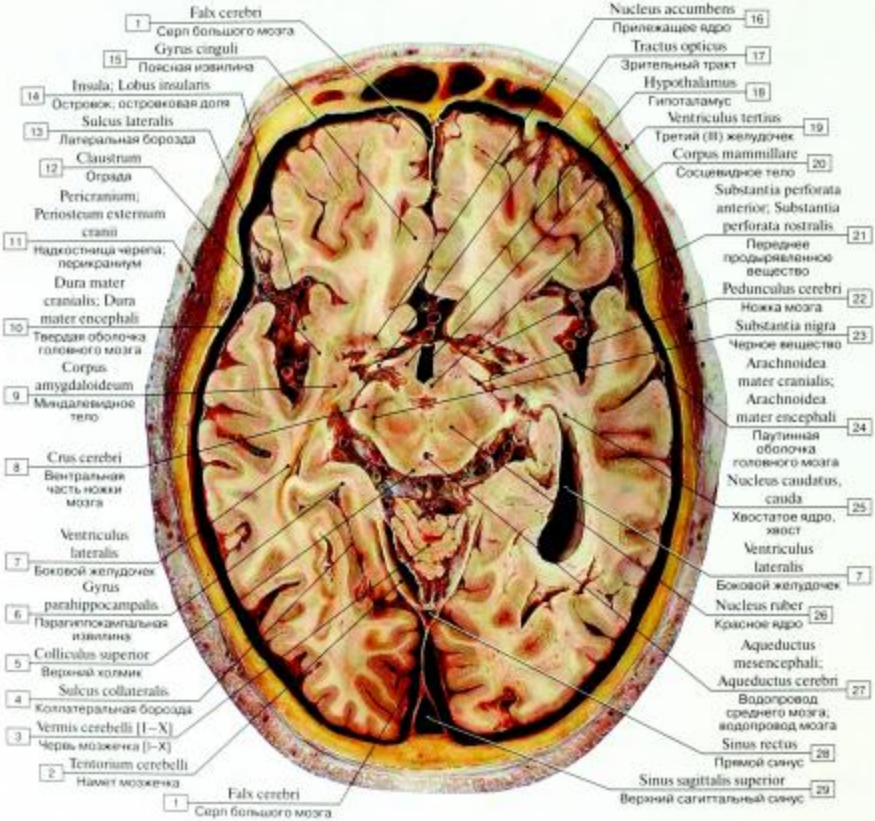

Рис. 186. Горизонтальный распил черепа и мозга на уровне среднего мозга, вид сверху (фотография натурального препарата):

1 – Falx cerebri; Cerebral falx; 2 – Tentorium cerebelli; Cerebellar tentorium; 3 – Vermis of cerebellum [I–X]; 4 – Collateral sulcus; 5 – Superior colliculus; 6 – Parahippocampal gyrus; 7 – Lateral ventricle; 8 – Cerebral crus; 9 – Amygdaloid body; Amygdaloid complex; 10 – Cranial dura mater; 11 – Pericranium; 12 – Claustrum; 13 – Lateral sulcus; 14 – Insula; Insular lobe; 15 – Cingulate gyrus; 16 – Nucleus accumbens; 17 – Optic tract; 18 – Hypothalamus; 19 – Third ventricle; 20 – Mammillary body; 21 – Anterior perforated substance; 22 – Cerebral peduncle; 23 – Substantia nigra; 24 – Cranial arachnoid mater; 25 – Caudate nucleus, tail; 26 – Red nucleus; 27 – Aqueduct of midbrain; Cerebral aqueduct; 28 – Straight sinus; 29 – Superior sagittal sinus

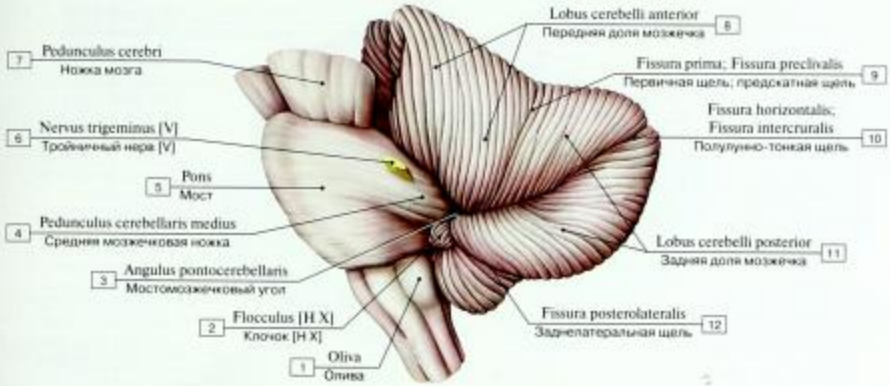

Рис. 187. Мозжечок и ствол мозга, вид слева:

1 – Inferior olive; 2 – Flocculus [H X]; 3 – Cerebellopontine angle; 4 – Middle cerebellar peduncle; 5 – Pons; 6 – Trigeminal nerve [V]; 7 – Cerebral peduncle; 8 – Anterior lobe of cerebellum; 9 – Primary fissure; Preclival fissure; 10 – Horizontal fissure; Intercrural fissure; 11 – Posterior lobe of cerebellum; 12 – Posterolateral fissure

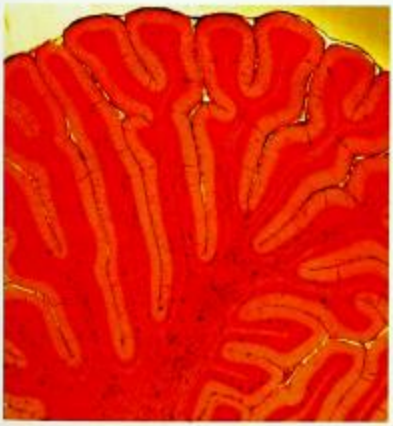

Рис. 188. Мозжечок, гистологический препарат

Основные функции мозжечка – координация автоматизированных движений, регуляция позы и мышечного тонуса, контроль и выполнение быстрых целенаправленных произвольных движений, направление медленных целенаправленных движений и координация их рефлексами поддержания позы. Мозжечок оказывает опосредованное модулирующее влияние на деятельность вегетативной нервной системы. В мозжечке различают два полушария и непарную срединную часть – червь. Афферентные и эфферентные волокна, связывающие мозжечок с другими отделами, образуют три пары мозжечковых ножек: нижние ножки направляются к продолговатому мозгу, средние – к мосту, верхние – к четверохолмию. Поверхности полушарий и червя разделяют поперечные параллельные борозды (или щели), между которыми расположены узкие длинные листки мозжечка.

В мозжечке различают переднюю, заднюю и клочково-узелковую доли, отделенные более глубокими щелями. Группы листков, отделенных более глубокими сплошными бороздами, образуют дольки мозжечка. Борозды мозжечка сплошные и переходят с червя на полушария, поэтому каждая долька червя связана с правой и левой дольками полушарий. Каждый листок (извилина) мозжечка представляет собой тонкую прослойку белого вещества, покрытого корой (серым веществом) толщиной 1–2,5 мм.

Парный клочок – наиболее изолированная долька полушария. Клочок с каждой стороны прилежит к вентральной поверхности средней мозжечковой ножки и связан с узелком червя ножкой клочка, переходящей в нижний мозговой парус.

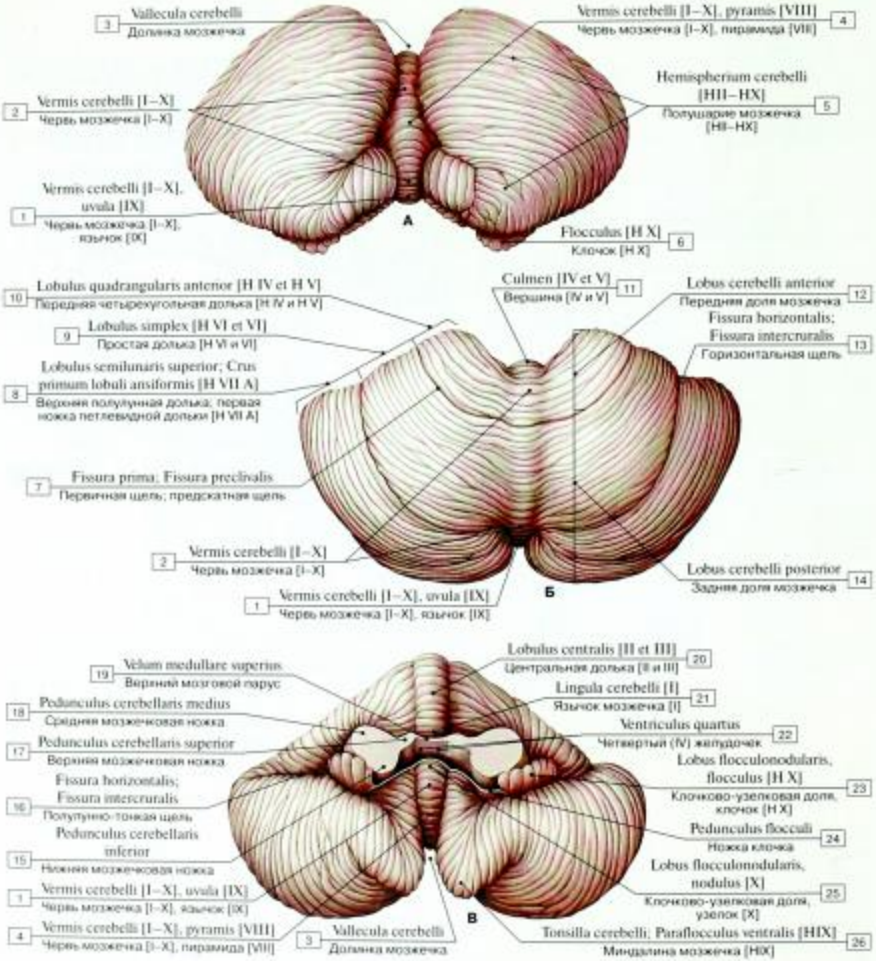

Рис. 189. Мозжечок, отделенный от головного мозга (А – вид снизу, Б – вид сверху, В – вид спереди):

1 – Vermis of cerebellum [I–X], uvula [IX]; 2 – Vermis of cerebellum [I–X]; 3 – Vallecula of cerebellum; 4 – Vermis of cerebellum [I–X], pyramid [VIII]; 5 – Hemisphere of cerebellum [HII–HX]; 6 – Flocculus [H X]; 7 – Primary fissure; Preclival fissure; 8 – Superior semilunar lobule; First crus of ansiform lobule [H VII A]; 9 – Simple lobule [H VI and VI]; 10 – Anterior quadrangular lobule [H IV and H V]; 11 – Culmen [IV and V]; 12 – Anterior lobe of cerebellum; 13 – Horizontal fissure; Intercrural fissure; 14 – Posterior lobe of cerebellum; 15 – Inferior cerebellar peduncle; 16 – Horizontal fissure; Intercrural fissure; 17 – Superior cerebellar peduncle; 18 – Middle cerebellar peduncle; 19 – Superior medullary velum; 20 – Central lobule [II and III]; 21 – Lingula [I]; 22 – Fourth ventricle; 23 – Flocculonodular lobe, flocculus [H X]; 24 – Peduncle of flocculus; 25 – Flocculonodular lobe, nodule [X]; 26 – Tonsil of cerebellum; Ventral paraflocculus [HIX]

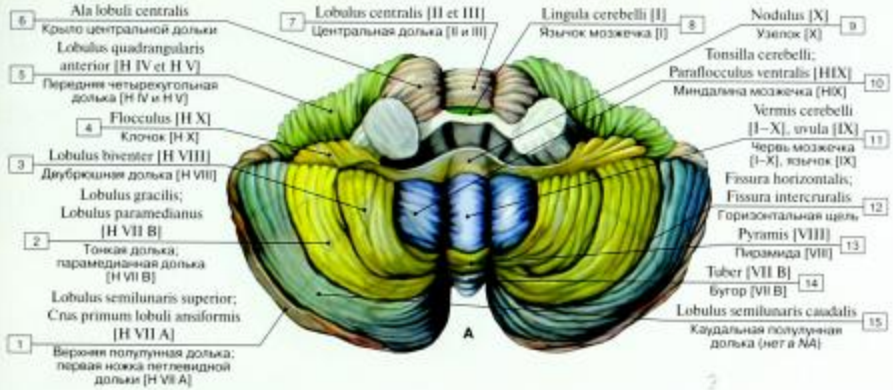

Мозжечок состоит из серого и белого вещества. *Белое вещество*, проникая между серым, как бы ветвится, образуя белые полоски, напоминающие на срединном разрезе фигуру ветвящегося дерева – дерево жизни мозжечка.

Серое вещество образует два компонента: кору мозжечка и ядра мозжечка. Белое вещество представлено в извилинах узкими полосами, переходящими в более широкие слои в глубине. Белое вещество продолжается в ножки мозжечка.

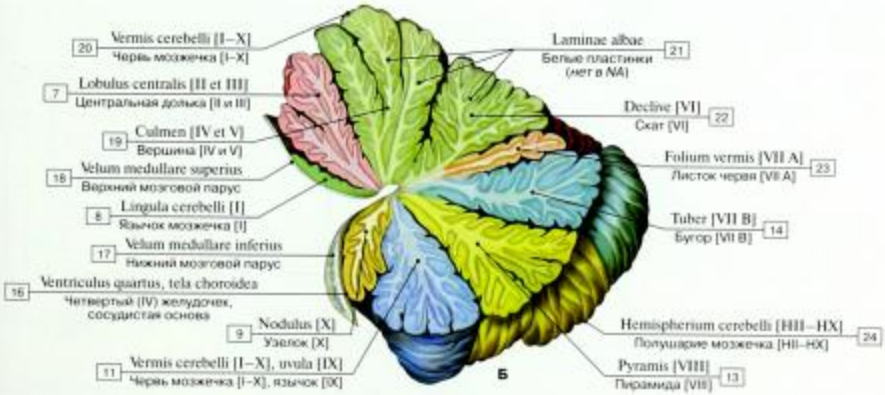

Рис. 190. Отделы мозжечка (А – вид снизу, Б – срединный разрез через червь):

1 – Superior semilunar lobule; First crus of ansiform lobule [H VII A]; 2 – Gracile lobule; Paramedian lobule [H VII B]; 3 – Biventral lobule [H VIII]; 4 – Flocculus [H X]; 5 – Anterior quadrangular lobule [H IV and H V]; 6 – Wing of central lobule; 7 – Central lobule [II and III]; 8 – Lingula [I]; 9 – Nodule [X]; 10 – Tonsil of cerebellum; Ventral paraflocculus [HIX]; 11 – Vermis of cerebellum [I–X], uvula [IX]; 12 – Horizontal fissure; Intercrural fissure; 13 – Pyramid [VIII]; 14 – Tuber [VII B]; 15 – Caudate semilunar lobule; 16 – Fourth ventricle, choroid membrane; 7 – Inferior medullary velum; 18 – Superior medullary velum; 19 – Culmen [IV and V]; 20 – Vermis of cerebellum [I–X]; 21 – White plate; 22 – Declive [VI]; 23 – Folium of vermis [VII A]; 24 – Hemisphere of cerebellum [HII–HX]

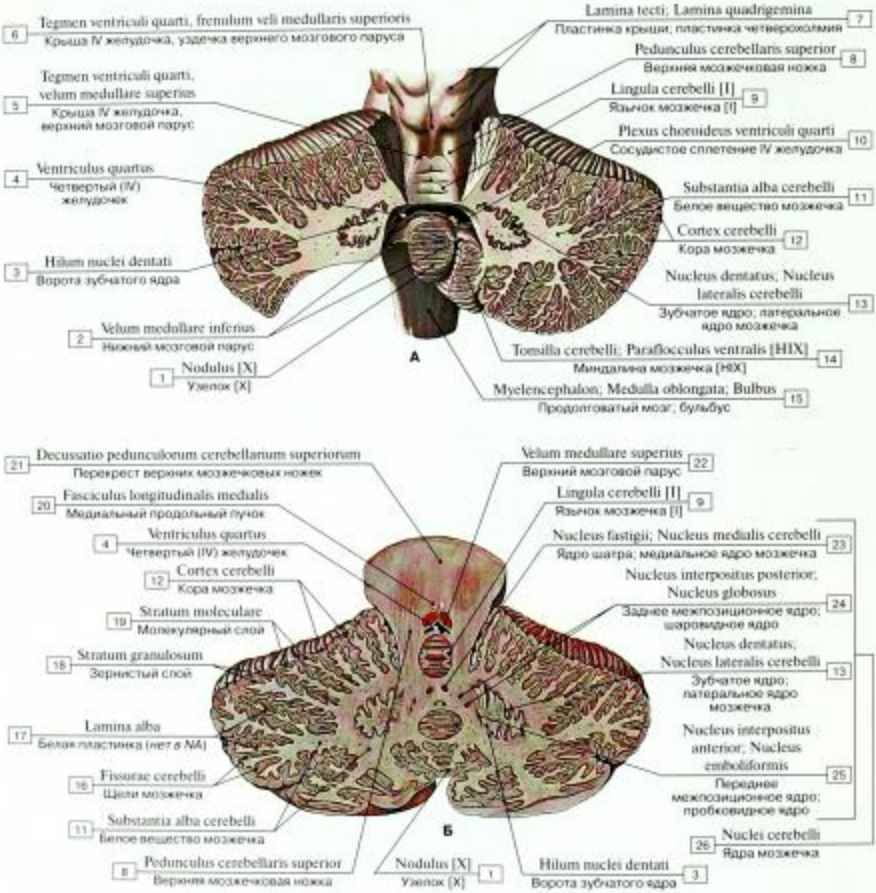

Рис. 191. Кора и зубчатые ядра мозжечка, косой срез, вид сзади (А); мозжечок, косой срез на уровне верхних мозжечковых ножек, вид сзади (Б):

1 – Nodule [X]; 2 – Inferior medullary velum; 3 – Hilum of dentate nucleus; 4 – Fourth ventricle; 5 – Roof of fourth ventricle, superior medullary velum; 6 – Roof of fourth ventricle, frenulum of superior medullary vellum; 7 – Tectal plate; Quadrigeminal plate; 8 – Superior cerebellar peduncle; 9 – Lingula [I]; 10 – Choroid plexus of fourth ventricle; 11 – White substance of cerebellum; 12 – Cerebellar cortex; 13 – Dentate nucleus; Nucleus lateralis cerebelli; 14 – Tonsil of cerebellum; Ventral paraflocculus [HIX]; 15 – Myelencephalon; Medulla oblongata; Bulb; 16 – Cerebellar fissures; 17 – White lamina; 18 – Granular layer; 19 – Molecular layer; 20 – Medial longitudinal fasciculus; 21 – Decussation of superior cerebellar peduncles; 22 – Superior medullary velum; 23 – Fastigial nucleus; Nucleus medialis cerebelli; 24 – Posterior interpositus nucleus; Globose nucleus; 25 – Anterior interpositus nucleus; Emboliform nucleus; 26 = 13 + 23 + 24 + 25 – Cerebellar nuclei

Рис. 192. Ядра мозжечка, разрез через верхние ножки мозжечка, вид сзади (схема):

1 – Median part; 2 – Posterior interpositus nucleus; Globose nucleus; 3 – Fastigial nucleus; Nucleus medialis cerebelli; 4 – Vermis of cerebellum [I–X]; 5 – Anterior interpositus nucleus; Emboliform nucleus; 6 – Dentate nucleus; Nucleus lateralis cerebelli; 7 – Lateral part; 8 – Intermediate part

В толще белого вещества мозжечка имеются скопления серого вещества – парные ядра. Самое крупное зубчатое ядро расположено латерально в пределах полушария мозжечка. Медиальнее зубчатого ядра, в белом веществе червя, располагаются пробковидное ядро, еще медиальнее – шаровидное ядро, наиболее медиально находится ядро шатра. Зубчатое ядро на горизонтальном разрезе мозжечка выглядит как тонкая изогнутая серая полоска, обращенная выпуклой частью латерально и кзади. В медиальном направлении полоска не замкнута – это ворота, заполненные волокнами белого вещества.

Зубчатое ядро получает информацию от клеток Пуркинье, латеральных участков коры мозжечка, пробковидное и шаровидное – от медиальных участков коры мозжечка, ядро шатра – от червя мозжечка.

Афферентные и эфферентные волокна, соединяющие мозжечок с другими отделами головного мозга, образуют три пары мозжечковых ножек. Это нижняя мозжечковая ножка, которая направляется вниз к продолговатому мозгу, самая толстая средняя мозжечковая ножка, которая идет к мосту, и верхняя мозжечковая ножка, которая направляется вперед, к среднему мозгу. В верхних мозжечковых ножках проходят главным образом эфферентные волокна от ядер мозжечка (некоторые из них перекрещиваются), идущие к ретикулярной формации, вестибулярным ядрам, красному ядру и таламусу, а также передний спиномозжечковый путь. В средних ножках проходят только афферентные мостомозжечковые волокна, в нижних ножках – афферентные и эфферентные волокна (задний спиномозжечковый, клиновидно-мозжечковый, оливомозжечковый, вестибуломозжечковый, тройнично-мозжечковый и мозжечково-оливный пути).

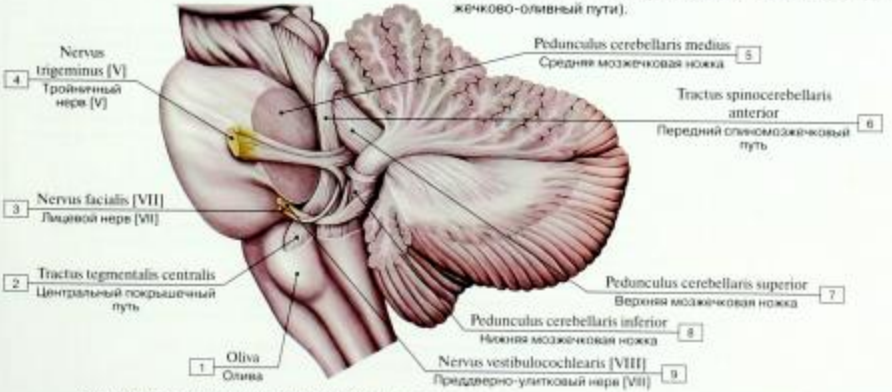

Рис. 193. Ножки мозжечка, вид слева (верхняя часть мозжечка и латеральные части моста удалены):

1 – Inferior olive; 2 – Central tegmental tract; 3 – Facial nerve [VII]; 4 – Trigeminal nerve [V]; 5 – Middle cerebellar peduncle; 6 – Anterior spinocerebellar tract; Ventral spinocerebellar tract; 7 – Superior cerebellar peduncle; 8 – Inferior cerebellar peduncle; 9 – Vestibulocochlear nerve [VIII]

Размер ножек мозжечка (и как следствие – масса входящих и исходящих аксонов) является значимым параметром, отражающим обширность нервных связей мозжечка. Мозжечок требует столь многочисленных связей, так как является интегративным центром координации тонких движений. В частности, он содержит и обрабатывает вестибулярные и проприоцептивные афференты и управляет двигательными ядрами других областей головного и спинного мозга.

Ножки мозжечка и их тракты

Тракты составлены из афферентных и эфферентных аксонов, приходящих в мозжечок или покидающих его через ножки. Афферентные аксоны берут начало в спинном мозге, органах вестибулярного аппарата, нижней оливе и мосте, тогда как эфферентные аксоны отходят от ядер мозжечка. Отображение тела в мозжечке, в отличие от больших полушарий, ипсилатеральное. Восходящие мозжечковые тракты, таким образом, переходят (перекрещиваются) на противоположную сторону.

Таблица 15. Мозжечок и его компоненты

Ножка и ее компоненты	Место начала	Место окончания
Верхняя ножка мозжечка: *содержит в основном эфферентные тракты от ядер мозжечка. Некоторые тракты пересекаются в перекресте верхней ножки и далее разделяются на нисходящую ветвь (к мосту) и восходящую (к среднему мозгу и таламусу)*		
Нисходящие части	Ядро шатра и шаровидное ядро	Ретикулярная формация и вестибулярные ядра (проекция в основном контралатеральная)
Восходящие части	Зубчатое ядро	Красное ядро и таламус (оба контралатерально)
Передний спиномозжечковый тракт	Вторичные нейроны промежуточного серого вещества поясничного-крестцового отдела спинного мозга. Проводит проприоцептивные импульсы (мышечные веретена, рецепторы сухожилий и др.) от клеток спиномозгового узла дорсального корешка, нижних конечностей и туловища. Волокна перекрещиваются локально, а далее снова переходят на ипсилатеральную сторону в области моста	Червь и промежуточная часть передней доли мозжечка (ипсилатерально, оканчиваются в качестве моховидных волокон)
Средняя ножка мозжечка: *содержит только афферентные волокна*		
Мостомозжечковые волокна	Базальные ядра моста. Переключение корково-мостовой проекции в мостомозжечковую (источник 90% аксонов средней ножки)	Латеральные области передней и задней долей мозжечка (контралатерально, оканчиваются в качестве моховидных волокон; ветви к контралатеральному зубчатому ядру)
Нижняя ножка мозжечка: *содержит как афферентные, так и эфферентные тракты*		
Задний спиномозжечковый тракт	Заднее грудное ядро и грудной отдел спинного мозга. Передает проприоцепцию и кожные ощущения от нижней конечности. Содержит крупные аксоны с высокой скоростью проведения	Червь и близлежащая передняя доля мозжечка, пирамида и близлежащая задняя доля мозжечка (ипсилатерально; оканчивается в виде моховидных волокон)
Клиновидно-мозжечковый тракт	Клиновидное и добавочное клиновидное ядра. Проводит проприоцепцию (добавочное клиновидное ядро) и кожные ощущения (клиновидное ядро) от верхней конечности, высокая скорость передачи, функционально соответствует заднему спиномозжечковому тракту	Задняя часть передней доли мозжечка (ипсилатерально; оканчивается в виде моховидных волокон)
Оливомозжечковый тракт	Комплекс ядер нижней оливы. Нижняя олива получает массивную афферентацию от сенсорных и моторных систем, включая крупную контралатеральную проекцию от самого мозжечка (зубчатое ядро, см. ниже)	Молекулярный слой коры мозжечка (контралатерально; оканчивается в качестве лазающих волокон)
Вестибуломозжечковый тракт	Полукружные каналы (вестибулярные ганглии) и вестибулярные ядра. Проведение информации, относящейся к равновесию, а также позиции и движения тела либо напрямую (вестибулярные аксоны через преддверно-улитковый нерв [VIII пара], ипсилатерально), либо посредством синаптической передачи в вестибулярных ядрах (билатерально)	Узелок, клочок, передняя доля и червь мозжечка (билатерально; оканчивается в качестве моховидных волокон)
Тройнично-мозжечковые волокна	Чувствительные ядра тройничного нерва в стволе мозга. Передача проприоцепции и кожного чувства от головы	Ростральная часть задней доли мозжечка (ипсилатерально; оканчивается в виде моховидных волокон)
Мозжечково-оливные волокна	Зубчатое ядро	Нижняя олива (контралатерально)

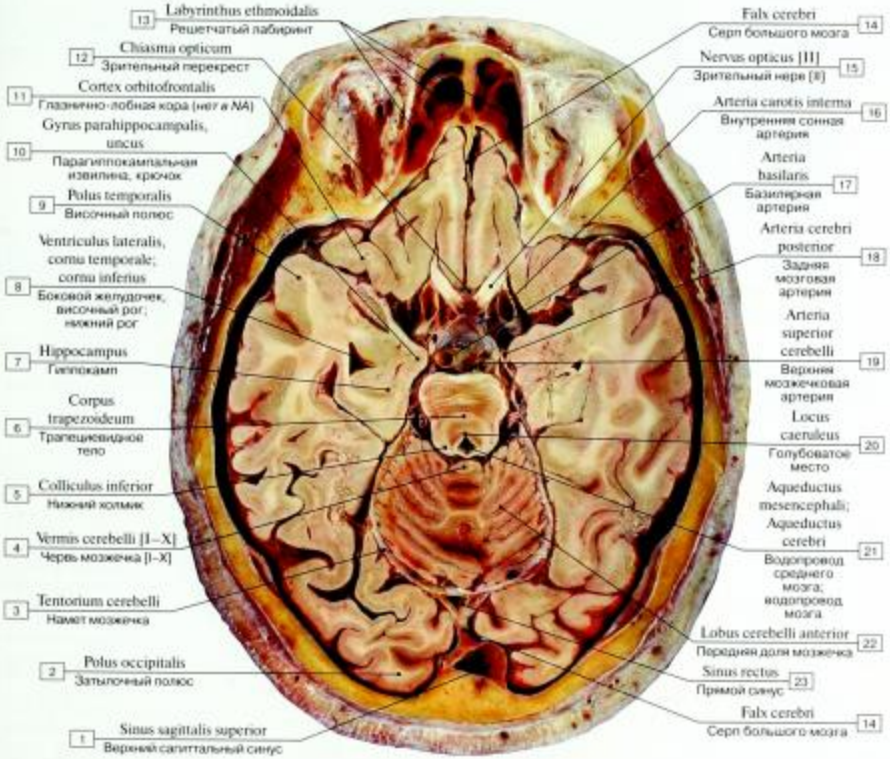

Рис. 194. Горизонтальный распил черепа и мозга на уровне средней части моста, вид сверху (фотография натурального препарата):

1 – Superior sagittal sinus; 2 – Occipital pole; 3 – Tentorium cerebelli; Cerebellar tentorium; 4 – Vermis of cerebellum [I–X]; 5 – Inferior colliculus; 6 – Trapezoid body; 7 – Hippocampus; 8 – Lateral ventricle, temporal horn; inferior horn; 9 – Temporal pole; 10 – Parahippocampal gyrus, uncus; 11 – Orbitofrontal cortex; 12 – Optic chiasm; Optic chiasma; 13 – Ethmoidal labyrinth; 14 – Falx cerebri; Cerebral falx; 15 – Optic nerve [II]; 16 – Internal carotid artery; 17 – Basilar artery; 18 – Posterior cerebral artery; 19 – Superior cerebellar artery; 20 – Locus caeruleus; 21 – Aqueduct of midbrain; Cerebral aqueduct; 22 – Anterior lobe of cerebellum; 23 – Straight sinus

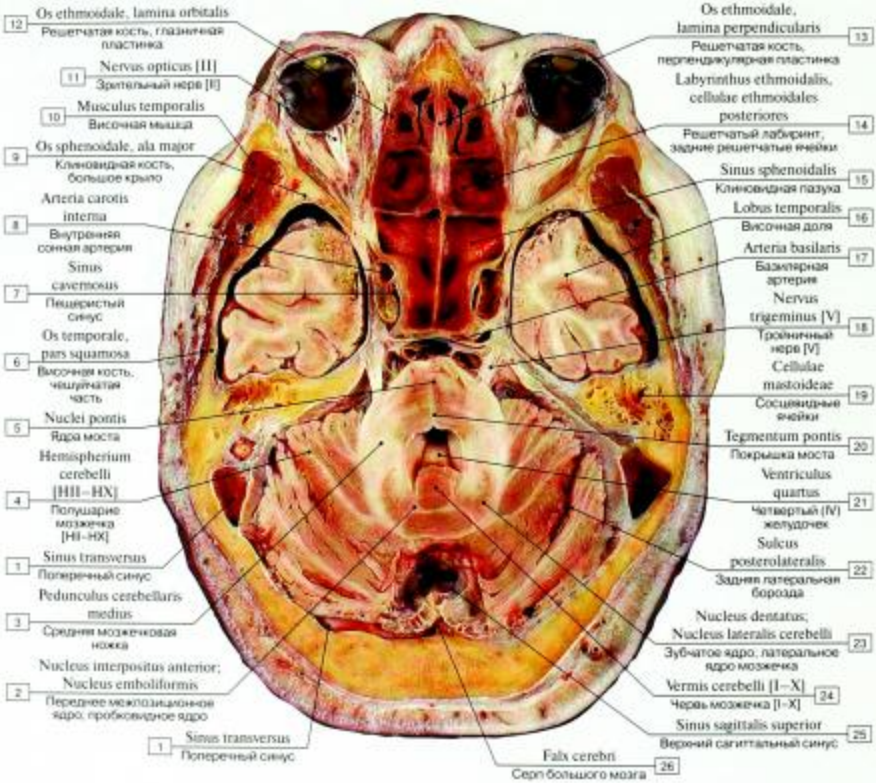

Рис. 195. Горизонтальный распил черепа и мозга через мост, на уровне средних мозжечковых ножек, вид снизу (фотография натурального препарата):

1 – Transverse sinus; 2 – Anterior interpositus nucleus; Emboliform nucleus; 3 – Middle cerebellar peduncle; 4 – Hemisphere of cerebellum [HII–HX]; 5 – Pontine nuclei; 6 – Temporal bone, squamous part; 7 – Cavernous sinus; 8 – Internal carotid artery; 9 – Sphenoid; Sphenoidal bone, greater wing; 10 – Temporalis; Temporal muscle; 11 – Optic nerve [II]; 12 – Ethmoid; Ethmoidal bone, orbital plate; 13 – Ethmoid; Ethmoidal bone, perpendicular plate; 14 – Ethmoidal labyrinth, posterior ethmoidal cells; 15 – Sphenoidal sinus; 16 – Temporal lobe; 17 – Basilar artery;18 – Trigeminal nerve [V]; 19 – Mastoid cells; 20 – Tegmentum of pons; 21 – Fourth ventricle; 22 – Posterolateral sulcus; Dorsolateral sulcus; 23 – Dentate nucleus; Nucleus lateralis cerebelli; 24 – Vermis of cerebellum [I–X]; 25 – Superior sagittal sinus; 26 – Falx cerebri; Cerebral falx

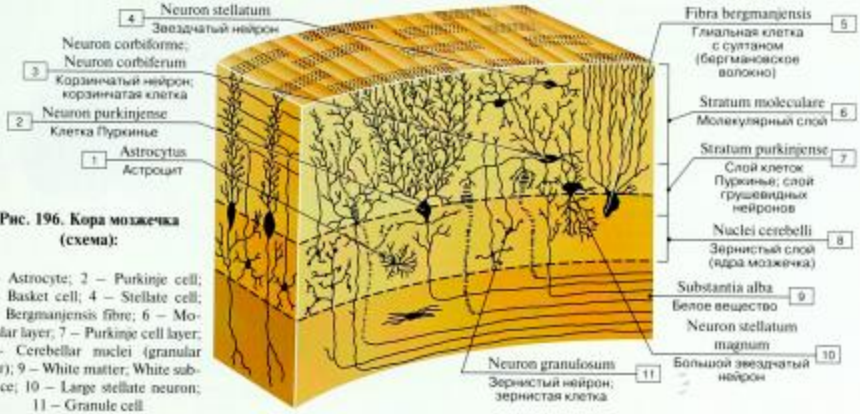

Рис. 196. Кора мозжечка (схема):

1 – Astrocyte; 2 – Purkinje cell; 3 – Basket cell; 4 – Stellate cell; 5 – Bergmanjensis fibre; 6 – Molecular layer; 7 – Purkinje cell layer; 8 – Cerebellar nuclei (granular layer); 9 – White matter; White substance; 10 – Large stellate neuron; 11 – Granule cell

В мозжечке, масса которого не превышает 10% массы мозга, содержится около половины всех нейронов мозга. Кора мозжечка состоит из серого вещества толщиной 1–2,5 мм. В коре различают три слоя: наружный – молекулярный, средний – слой грушевидных нейронов (ганглионарный), образованный крупными клетками внутренний – зернистый слой. В молекулярном и зернистом слоях залегают в основном мелкие нейроны. Среди них различают мелкие зерновидные нейроны, расположенные в зернистом слое. Их количество у человека достигает 1×10^{10}–1×10^{11}. Аксоны зерновидных нейронов направляются в молекулярный слой, где они Т-образно разделяются. Каждая из ветвей этих клеток длиной 1–2 мм проходит параллельно в молекулярном слое, образуя синапсы с дендритами всех типов клеток мозжечка. В зернистом слое расположены также большие звездчатые нейроны (клетки Гольджи), аксоны которых образуют синапсы с клетками-зернами в этом же слое, а дендриты направляются в молекулярный слой.

В самом широком наружном **молекулярном слое** содержится небольшое количество клеток двух типов: звездчатые и корзинчатые нейроны (тормозные). *Звездчатые нейроны* – небольшие многоотростчатые клетки, расположенные, главным образом, более поверхностно. Более крупные *корзинчатые нейроны* расположены в нижней трети слоя. Молекулярный слой содержит параллельные волокна, являющиеся аксонами клеток-зерен из зернистого слоя. Они проходят параллельно листкам мозжечка и оканчиваются в молекулярном слое, где образуют синапсы с дендритами клеток Пуркинье. Этот слой также содержит аксоны клеток добавочных ядер нижней оливы (лазящие волокна). В **слое грушевидных нейронов** залегают крупные (до 40 мкм) *клетки Пуркинье* – грушевидной формы эфферентные нейроны, расположенные примерно посередине коры в один ряд. Это единственные эфферентные нейроны в составе нейронов коры мозжечка. Их количество у человека достигает 14–15 млн. Обильно ветвящиеся, снабженные многочисленными шипиками дендриты грушевидных нейронов расположены в молекулярном слое в плоскости, перпендикулярной поверхности листка мозжечка. В молекулярном слое дендриты клеток Пуркинье образуют множество синапсов с аксонами зернистых нейронов и с афферентными *лазящими нервными волокнами*, идущими от слинного мозга и ядер VIII черепных нервов. Аксоны клеток Пуркинье проходят транзитом через зернистый слой и направляются к ядрам мозжечка.

В **зернистом слое** преобладают *зернистые нейроны* и большие *звездчатые нейроны*. Аксоны зернистых нейронов направляются в молекулярный слой, где они Т-образно разделяются. Каждая из ветвей этих клеток длиной 1–2 мм проходит параллельно в молекулярном слое, образуя синапсы с дендритами всех типов клеток мозжечка. Аксоны больших звездчатых нейронов (клеток Гольджи) образуют синапсы с многочисленными зернистыми нейронами своего слоя, а дендриты направляются в молекулярный слой, где образуют синапсы с аксонами зернистых нейронов.

Афферентные *моховидные нервные волокна*, идущие от ядер олив и некоторых ядер моста, вступают в зернистый слой, где образуют многочисленные синапсы, имеющие форму клубочков, с дендритами зернистых нейронов. Последние передают импульсы по моховидным нервным волокнам, дендритам клеток Пуркинье. Таким образом, кроме клеток Пуркинье, все прочие нейроны являются ассоциативными.

Передача информации осуществляется следующим образом:

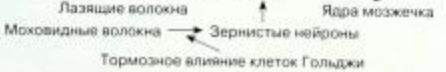

Аксоны больших звездчатых нейронов (клеток Гольджи) направляются к клубочкам, где тормозят передачу возбуждения с моховидных волокон на зернистые нейроны.

Под зернистым слоем располагается белое вещество.

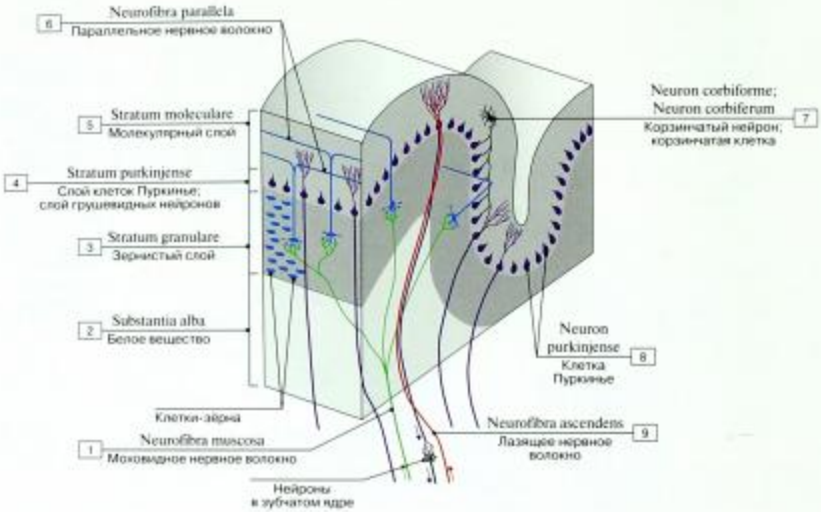

Рис. 197. Кора мозжечка (схема):

1 – Mossy fibre; 2 – White matter; White substance; 3 – Granular layer; 4 – Purkinje cell layer; 5 – Molecular layer; 6 – Parallel nerve fibre; 7 – Basket cell; 8 – Purkinje cell; 9 – Climbing fibre

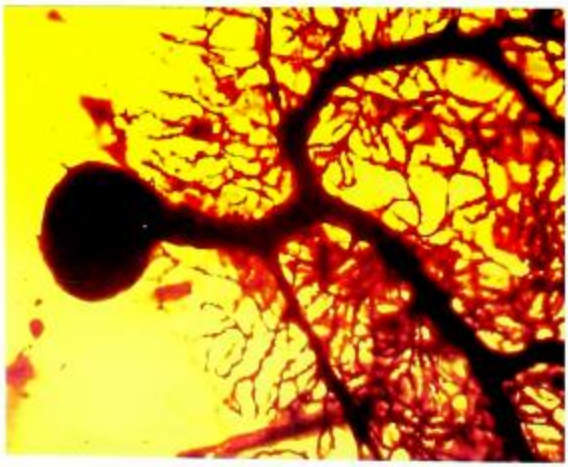

Рис. 198. Клетка Пуркинье, гистологический препарат

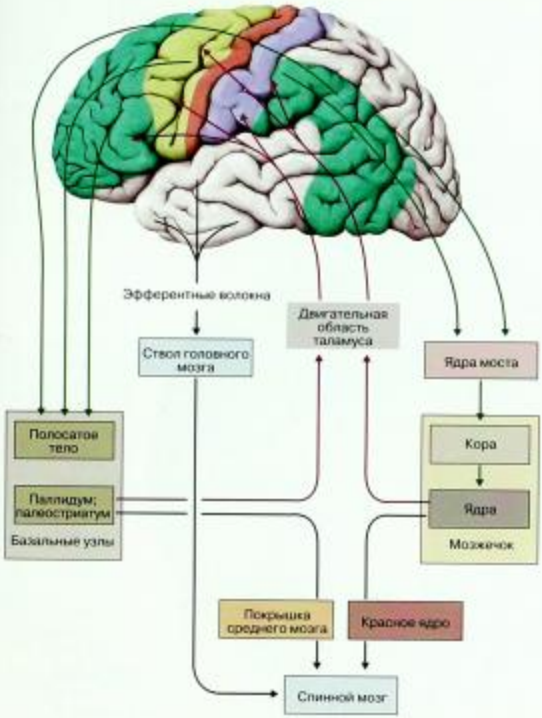

Рис. 199. Взаимосвязи коры с базальными ядрами и мозжечком: программирование сложных движений

Пирамидная двигательная система (первичная моторная кора и отходящие от нее пирамидные тракты) взаимодействует с базальными ядрами и мозжечком (планирование и подготовка сложных движений). Афферентные волокна двигательных ядер (отмечены зеленым цветом) связаны непосредственно с базальными ядрами, не образуя синапсов, а мозжечок контролируется опосредованно через ядра моста.

Двигательные ядра таламуса обеспечивают обратную связь с обеими структурами. Эфферентные волокна базальных ядер и мозжечка направляются к нижележащим структурам, в том числе и к спинному мозгу.

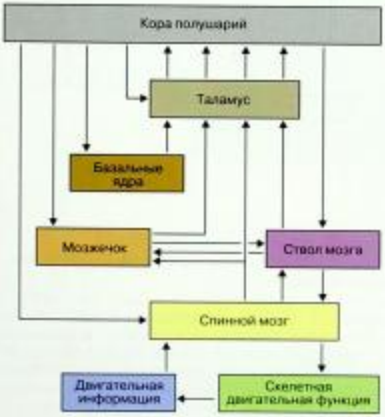

Рис. 200. Системы контроля движений (схема)

Произвольные движения нуждаются в постоянной обратной связи из периферии. Двигательная и сенсорная системы тесно взаимосвязаны функционально (сенсорно-моторная система). Спинной мозг, ствол мозга, мозжечок и кора больших полушарий – это три уровня контроля сенсорно-моторной системы. Вся информация с периферии, от мозжечка и базальных ядер на пути к коре полушарий проходит через таламус.

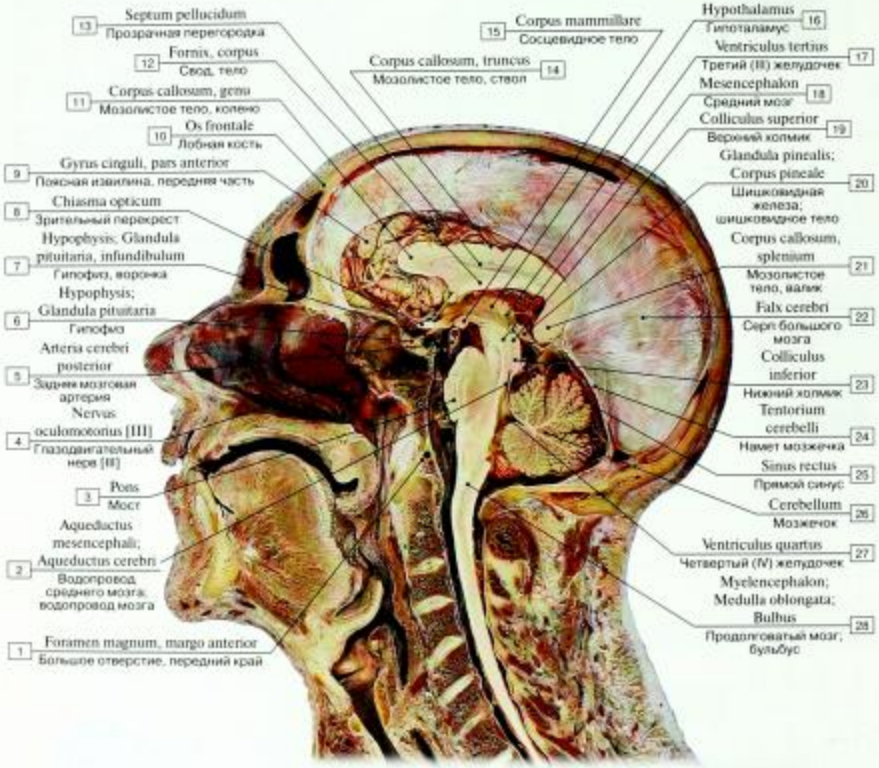

Рис. 201. Сагиттальный распил черепа головного и спинного мозга через мозолистое тело, ствол мозга и мозжечок, вид слева (фотография натурального препарата):

1 – Foramen magnum, anterior border; 2 – Aqueduct of midbrain; Cerebral aqueduct; 3 – Pons; 4 – Oculomotor nerve [III]; 5 – Posterior cerebral artery; 6 – Pituitary gland; 7 – Pituitary gland, infundibulum; 8 – Optic chiasm; Optic chiasma; 9 – Cingulate gyrus, anterior part; 10 – Frontal bone; 11 – Corpus callosum, genu; 12 – Fornix, body; 13 – Septum pellucidum; 14 – Corpus callosum, body; trunk; 15 – Mammillary body; 16 – Hypothalamus; 17 – Third ventricle; 18 – Mesencephalon; Midbrain; 19 – Superior colliculus; 20 – Pineal gland; Pineal body; 21 – Corpus callosum, splenium; 22 – Falx cerebri; Cerebral falx; 23 – Inferior colliculus; 24 – Tentorium cerebelli; Cerebellar tentorium; 25 – Straight sinus; 26 – Cerebellum; 27 – Fourth ventricle; 28 – Myelencephalon; Medulla oblongata; Bulb

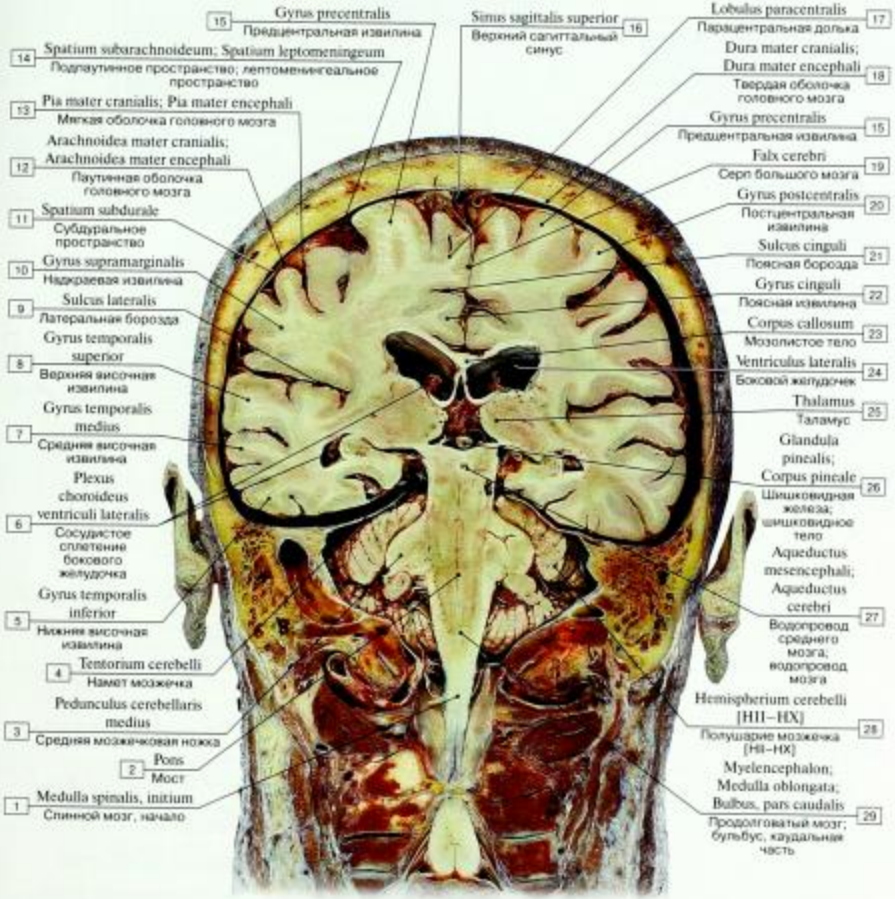

Рис. 202. Фронтальный распил черепа и мозга через центральную часть бокового желудочка, м ост и продолговатый мозг, вид спереди (фотография натурального препарата):

1 – Spinal cord, home; 2 – Pons; 3 – Middle cerebellar peduncle; 4 – Tentorium cerebelli; Cerebellar tentorium; 5 – Inferior temporal gyrus; 6 – Choroid plexus of lateral ventricle; 7 – Middle temporal gyrus; 8 – Superior temporal gyrus; 9 – Lateral sulcus; 10 – Supramarginal gyrus; 11 – Subdural space; 12 – Cranial arachnoid mater; 13 – Cranial pia mater; 14 – Subarachnoid space; Leptomeningeal space; 15 – Precentral gyrus; 16 – Superior sagittal sinus; 17 – Paracentral lobule; 18 – Cranial dura mater; 19 – Falx cerebri; Cerebral falx; 20 – Postcentral gyrus; 21 – Cingulate sulcus; 22 – Cingulate gyrus; 23 – Corpus callosum; 24 – Lateral ventricle; 25 – Thalamus; Dorsal thalamus; 26 – Pineal gland; Pineal body; 27 – Aqueduct of midbrain; Cerebral aqueduct; 28 – Hemisphere of cerebellum [HII–HX]; 29 – Myelencephalon; Medulla oblongata; Bulb, caudal part

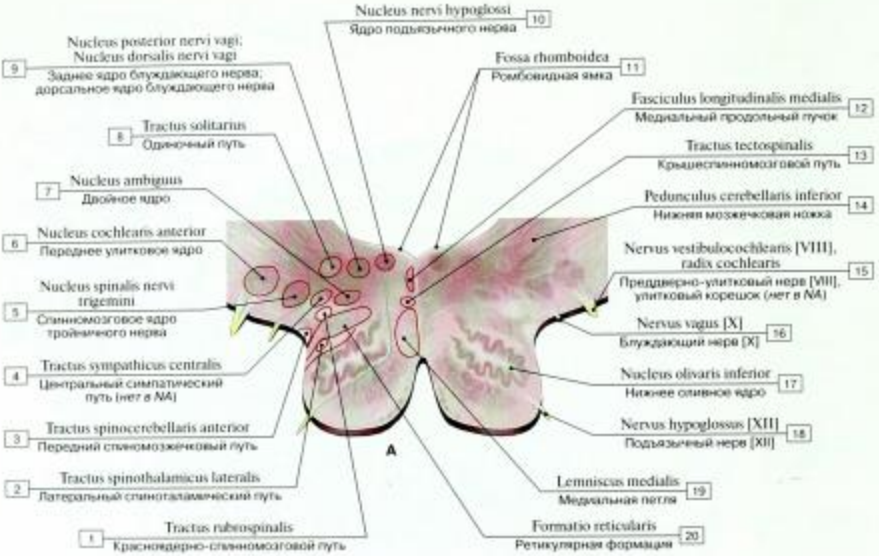
Nucleus nervi hypoglossi
Ядро подъязычного нерва
10
Nucleus posterior nervi vagi;
Nucleus dorsalis nervi vagi
Заднее ядро блуждающего нерва;
дорсальное ядро блуждающего нерва
9
Fossa rhomboidea
Ромбовидная ямка
11
Fasciculus longitudinalis medialis
Медиальный продольный пучок
12
Tractus solitarius
Одиночный путь
8
Tractus tectospinalis
Крышеспинномозговой путь
13
Nucleus ambiguus
Двойное ядро
7
Pedunculus cerebellaris inferior
Нижняя мозжечковая ножка
14
Nucleus cochlearis anterior
Переднее улитковое ядро
6
Nervus vestibulocochlearis [VIII],
radix cochlearis
Преддверно-улитковый нерв [VIII],
улитковый корешок (нет в NA)
15
Nucleus spinalis nervi
trigemini
Спинномозговое ядро
тройничного нерва
5
Nervus vagus [X]
Блуждающий нерв [X]
16
Tractus sympathicus centralis
Центральный симпатический
путь (нет в NA)
4
Nucleus olivaris inferior
Нижнее оливное ядро
17
Tractus spinocerebellaris anterior
Передний спинномозжечковый путь
3
Nervus hypoglossus [XII]
Подъязычный нерв [XII]
18
А
Tractus spinothalamicus lateralis
Латеральный спиноталамический путь
2
Lemniscus medialis
Медиальная петля
19
Tractus rubrospinalis
Красноядерно-спинномозговой путь
1
Formatio reticularis
Ретикулярная формация
20

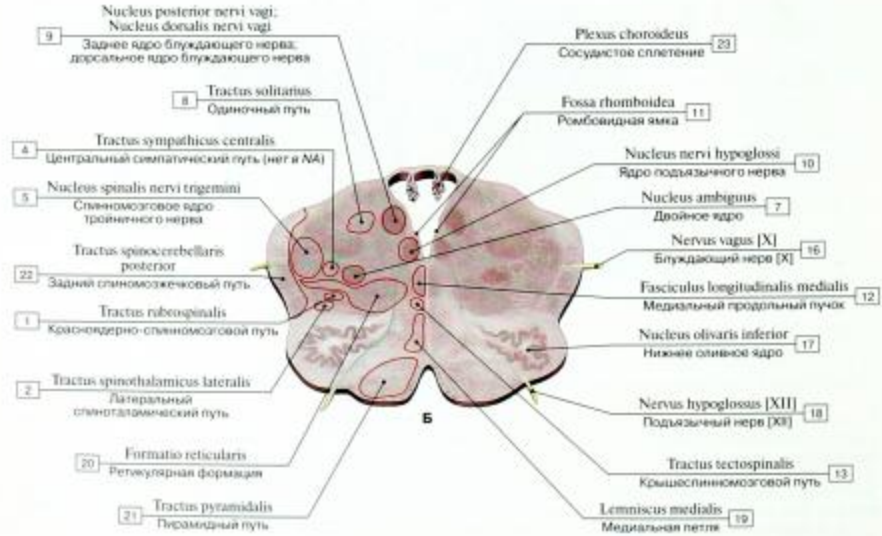
Nucleus posterior nervi vagi;
Nucleus dorsalis nervi vagi
Заднее ядро блуждающего нерва;
дорсальное ядро блуждающего нерва
9
Plexus chorioideus
Сосудистое сплетение
23
Tractus solitarius
Одиночный путь
8
Fossa rhomboidea
Ромбовидная ямка
11
Tractus sympathicus centralis
Центральный симпатический путь (нет в NA)
4
Nucleus nervi hypoglossi
Ядро подъязычного нерва
10
Nucleus spinalis nervi trigemini
Спинномозговое ядро
тройничного нерва
5
Nucleus ambiguus
Двойное ядро
7
Tractus spinocerebellaris
posterior
Задний спинномозжечковый путь
22
Nervus vagus [X]
Блуждающий нерв [X]
16
Fasciculus longitudinalis medialis
Медиальный продольный пучок
12
Tractus rubrospinalis
Красноядерно-спинномозговой путь
1
Nucleus olivaris inferior
Нижнее оливное ядро
17
Tractus spinothalamicus lateralis
Латеральный
спиноталамический путь
2
Б
Nervus hypoglossus [XII]
Подъязычный нерв [XII]
18
Tractus tectospinalis
Крышеспинномозговой путь
13
Formatio reticularis
Ретикулярная формация
20
Tractus pyramidalis
Пирамидный путь
21
Lemniscus medialis
Медиальная петля
19

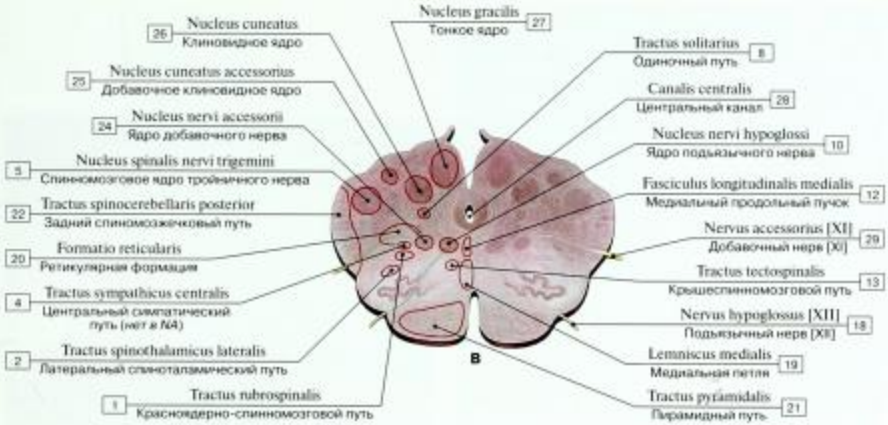

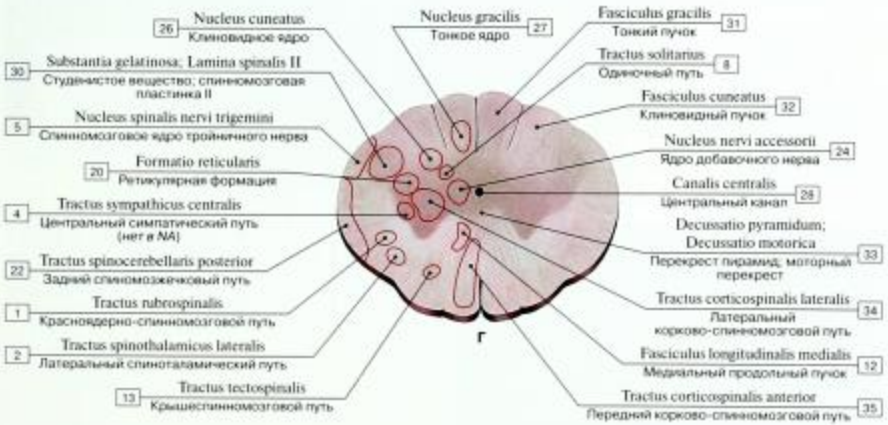

Рис. 203. Продолговатый мозг — поперечные разрезы на разных уровнях:

1 – Rubrospinal tract; 2 – Lateral spinothalamic tract; 3 – Anterior spinocerebellar tract; Ventral spinocerebellar tract; 4 – Central sympathetic tract; 5 – Spinal nucleus of trigeminal nerve; 6 – Anterior cochlear nucleus; Ventral cochlear nucleus; 7 – Nucleus ambiguus; 8 – Solitary tract; 9 – Posterior nucleus of vagus nerve; Dorsal nucleus of vagus nerve; 10 – Nucleus of hypoglossal nerve; 11 – Rhomboid fossa; Floor of fourth ventricle; 12 – Medial longitudinal fasciculus; 13 – Tectospinal tract; 14 – Inferior cerebellar peduncle; 15 – Vestibulocochlear nerve [VIII], cochlear root; 16 – Vagus nerve [X]; 17 – Inferior olivary nucleus; 18 – Hypoglossal nerve [XII]; 19 – Medial lemniscus; 20 – Reticular formation; 21 – Pyramidal tract; 22 – Posterior spinocerebellar tract; Dorsal spinocerebellar tract; 23 – Choroid plexus; 24 – Nucleus of accessory nerve; 25 – Accessory cuneate nucleus; 26 – Cuneate nucleus; 27 – Gracile nucleus; 28 – Central canal; 29 – Accessory nerve [XI]; 30 – Gelatinous substance; Spinal lamina II; 31 – Gracile fasciculus; 32 – Cuneate fasciculus; 33 – Decussation of pyramids; Motor decussation; 34 – Lateral corticospinal tract; 35 – Anterior corticospinal tract; Ventral corticospinal tract

Рис. 204. Поперечный срез, Т2-взвешенное изображение (магнитно-резонансная томография):

1 – верхний сагиттальный синус; 2 – затылочные извилины; 3 – таламус; 4 – бледный шар; 5 – наружная капсула; 6 – передняя ножка внутренней капсулы; 7 – боковой желудочек, лобный рог; передний рог; 8 – мозолистое тело, колено; 9 – серп большого мозга; 10 – прозрачная перегородка; 11 – головка хвостатого ядра; 12 – латеральная (сильвиева) щель; 13 – ограда; 14 – скорлупа; 15 – третий (III) желудочек; 16 – боковой желудочек, затылочный рог; задний рог; 17 – мозолистое тело, валик; 18 – затылочная доля
(по С.К. Терновому)

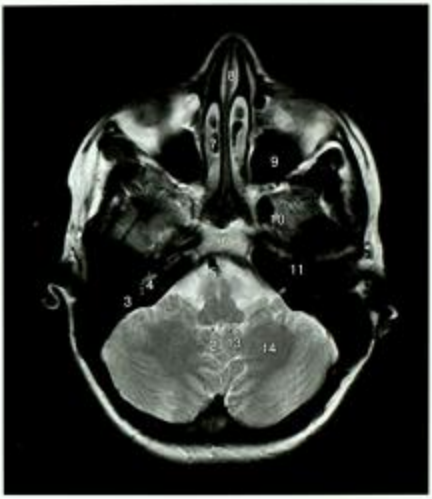

Рис. 205. Поперечный срез, Т2-взвешенное изображение (магнитно-резонансная томография):

1 – червь мозжечка [I–X]; 2 – продолговатый мозг; 3 – полукружный канал; 4 – улитка; 5 – основная артерия; 6 – зрительный перекрест; 7 – решетчатые ячейки; 8 – носовая перегородка; 9 – верхнечелюстная пазуха; 10 – медиальная крыловидная мышца; 11 – внутренний слуховой проход; 12 – нижняя ножка мозжечка; 13 – миндалина мозжечка; 14 – полушарие мозжечка
(по С.К. Терновому)

Рис. 206. Сагиттальный срез, Т1-взвешенное изображение (магнитно-резонансная томография):

1 – продолговатый мозг; 2 – обходящая цистерна; 3 – варолиев мост; 4 – цистерна моста; 5 – скат; 6 – клиновидная пазуха; 7 – гипофиз; 8 – воронка гипофиза; 9 – сосцевидное тело; 10 – гипоталамус; 11 – боковой желудочек, центральная часть; 12 – мозолистое тело, ствол; 13 – средний мозг; 14 – третий (III) желудочек; 15 – мозолистое тело, валик; 16 – шишковидное тело, эпифиз; 17 – намет мозжечка; 18 – шпорная борозда; 19 – четвертый (IV) желудочек; 20 – миндалина мозжечка
(по С.К. Терновому)

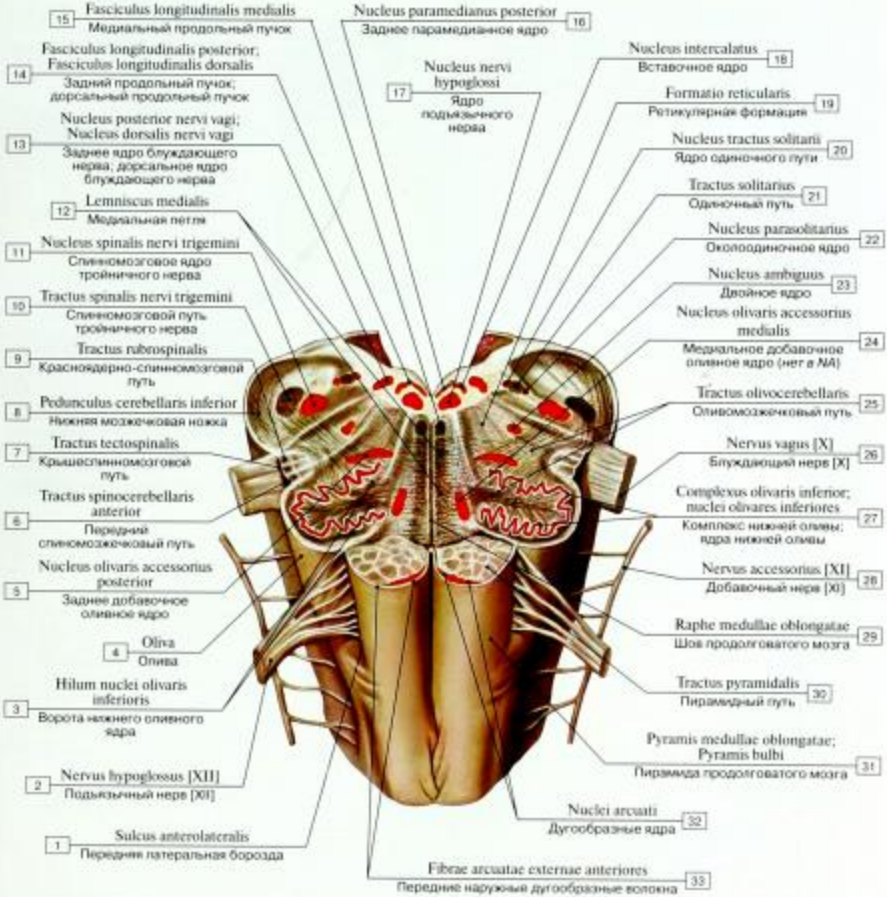

Рис. 207. Продолговатый мозг, вид спереди:

1 – Anterolateral sulcus; Ventrolateral sulcus; 2 – Hypoglossal nerve [XII]; 3 – Hilum of inferior olivary nucleus; 4 – Inferior olive; 5 – Posterior accessory olivary nucleus; Dorsal accessory olivary nucleus; 6 – Anterior spinocerebellar tract; Ventral spinocerebellar tract; 7 – Tectospinal tract; 8 – Inferior cerebellar peduncle; 9 – Rubrospinal tract; 10 – Spinal tract of trigeminal nerve; 11 – Spinal nucleus of trigeminal nerve; 12 – Medial lemniscus; 13 – Posterior nucleus of vagus nerve; Dorsal nucleus of vagus nerve; 14 – Posterior longitudinal fasciculus; Dorsal longitudinal fasciculus; 15 – Medial longitudinal fasciculus; 16 – Posterior paramedian nucleus; Dorsal paramedian nucleus; 17 – Nucleus of hypoglossal nerve; 18 – Intercalated nucleus; 19 – Reticular formation; 20 – Nucleus of solitary tract; Solitary nucleus; 21 – Solitary tract; 22 – Parasolitary nucleus; 23 – Nucleus ambiguus; 24 – Medial accessory olivary nucleus; 25 – Olivocerebellar tract; 26 – Vagus nerve [X]; 27 – Inferior olivary complex; 28 – Accessory nerve [XI]; 29 – Raphe of medulla oblongata; 30 – Pyramidal tract; 31 – Pyramid; 32 – Arcuate nuclei; 33 – Anterior external arcuate fibres; Ventral external arcuate fibres

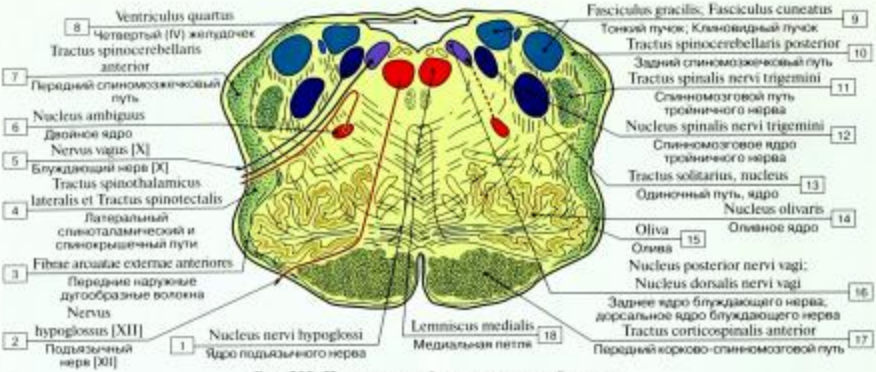

Рис. 208. Продолговатый мозг, поперечный разрез:

1 – Nucleus of hypoglossal nerve; 2 – Hypoglossal nerve [XII]; 3 – Anterior external arcuate fibres; Ventral external arcuate fibres; 4 – Lateral spinothalamic tract and Spinotectal tract; 5 – Vagus nerve [X]; 6 – Nucleus ambiguus; 7 – Anterior spinocerebellar tract; Ventral spinocerebellar tract; 8 – Fourth ventricle; 9 – Gracile fasciculus; Cuneate fasciculus; 10 – Posterior spinocerebellar tract; Dorsal spinocerebellar tract; 11 – Spinal tract of trigeminal nerve; 12 – Spinal nucleus of trigeminal nerve; 13 – Solitary tract, nucleus; 14 – Olivary nucleus; 15 – Inferior olive; 16 – Posterior nucleus of vagus nerve; Dorsal nucleus of vagus nerve; 17 – Anterior corticospinal tract; Ventral corticospinal tract; 18 – Medial lemniscus

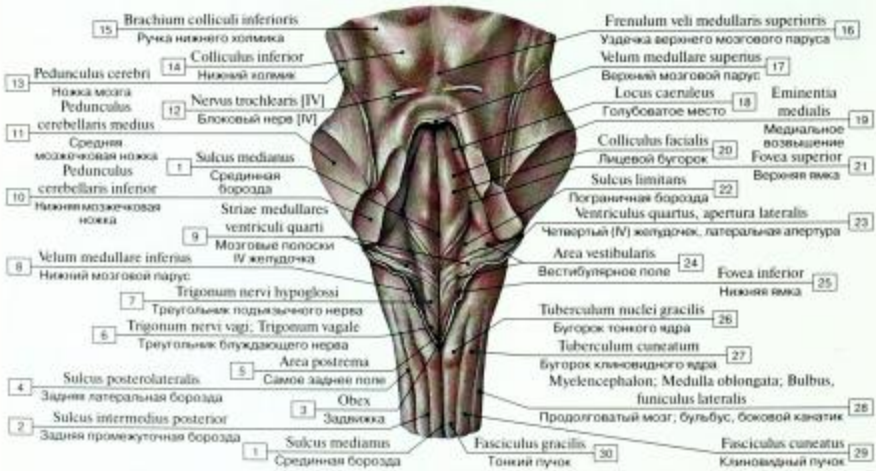

Рис. 209. Ромбовидная ямка:

1 – Median sulcus; 2 – Posterior intermediate sulcus; Dorsal intermediate sulcus; 3 – Obex; 4 – Posterolateral sulcus; Dorsolateral sulcus; 5 – Area postrema; 6 – Vagal trigone; Trigone of vagus nerve; 7 – Hypoglossal trigone; Trigone of hypoglossal nerve; 8 – Inferior medullary velum; 9 – Medullary striae of fourth ventricle; 10 – Inferior cerebellar peduncle; 11 – Middle cerebellar peduncle; 12 – Trochlear nerve [IV]; 13 – Cerebral peduncle; 14 – Inferior colliculus; 15 – Brachium of inferior colliculus; 16 – Frenulum of superior medullary velum; 17 – Superior medullary velum; 18 – Locus caeruleus; 19 – Medial eminence; 20 – Facial colliculus; 21 – Superior fovea; 22 – Sulcus limitans; 23 – Fourth ventricle, lateral aperture; 24 – Vestibular area; 25 – Inferior fovea; 26 – Gracile tubercle; 27 – Cuneate tubercle; 28 – Myelencephalon; Medulla oblongata; Bulb, lateral funiculus; 29 – Cuneate fasciculus; 30 – Gracile fasciculus

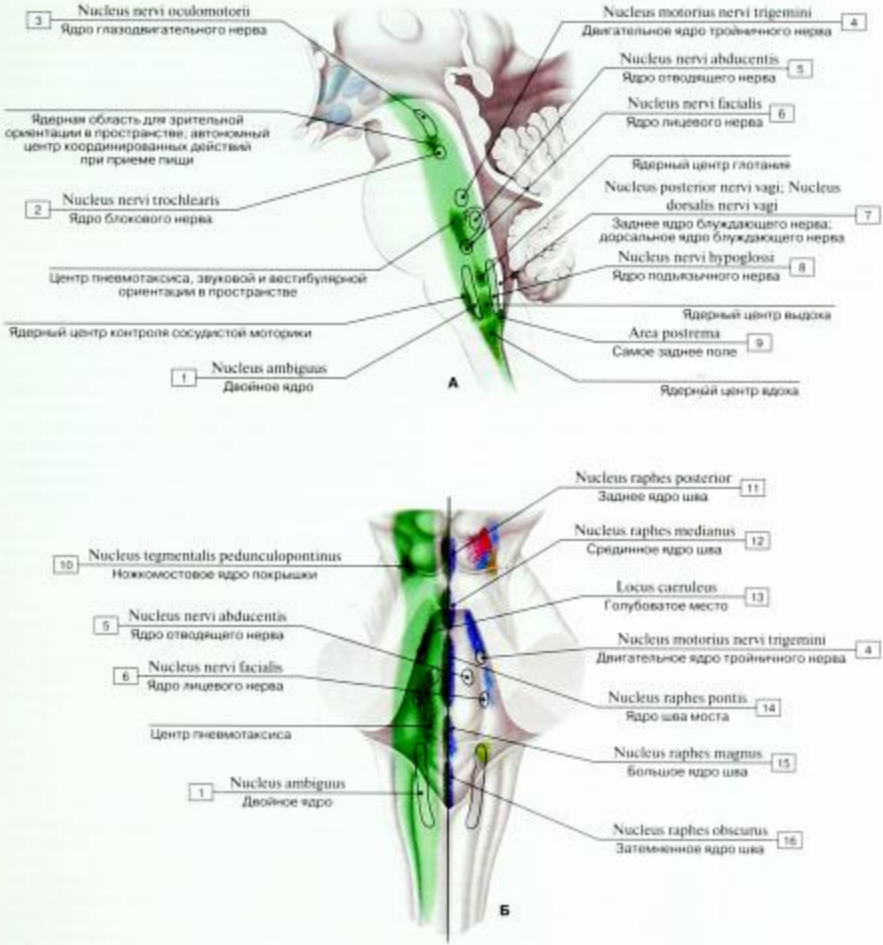

Рис. 210. Ядра продолговатого мозга (А – структурно-функциональные взаимоотношения в ретикулярной формации, Б – области ядер и нейромедиаторы в ретикулярной формации):

1 – Nucleus ambiguus; 2 – Nucleus of trochlear nerve; 3 – Nucleus of oculomotor nerve; 4 – Motor nucleus of trigeminal nerve; 5 – Nucleus of abducens nerve; 6 – Motor nucleus of facial nerve; 7 – Posterior nucleus of vagus nerve; Dorsal nucleus of vagus nerve; 8 – Nucleus of hypoglossal nerve; 9 – Area postrema; 10 – Pedunculopontine tegmental nucleus; 11 – Posterior raphe nucleus; Dorsal raphe nucleus; 12 – Median raphe nucleus; Superior central nucleus; 13 – Locus caeruleus; 14 – Pontine raphe nucleus; 15 – Magnus raphe nucleus; 16 – Obscurus raphe nucleus

Продолговатый мозг, являющийся непосредственным продолжением спинного мозга, состоит из серого и белого вещества. В нем находятся жизненно важные центры: дыхательный, сердечно-сосудистый, глотания, ядра IX–XII черепных нервов, ретикулярная формация, ядра оливы: нежное и клиновидное. Через продолговатый мозг проходят восходящие проводящие пути, связывающие спинной мозг с полушариями большого мозга, мозговым стволом и мозжечком. Вентральные отделы продолговатого мозга представлены нисходящими двигательными волокнами пирамидных путей. Несколько выше оливных ядер расположены структуры ретикулярной формации.

В продолговатом мозге передняя поверхность разделена передней срединной щелью, по бокам которой располагаются пирамиды, образованные пучками нервных волокон пирамидных проводящих путей. Эти волокна частично перекрещиваются в глубине описанной щели на границе со спинным мозгом – перекрест пирамид. Волокна пирамидных путей соединяют кору полушарий большого мозга с ядрами черепных нервов и передних рогов спинного мозга. Сбоку от пирамиды с каждой стороны располагается олива, отделенная от пирамиды передней латеральной бороздой.

В глубине оливы расположены ядра нижней оливы, участвующие в осуществлении координации движений и поддержания равновесия тела. В передней латеральной борозде из продолговатого мозга выходят корешки подъязычного нерва. Дорсальнее оливы из задней латеральной борозды продолговатого мозга (позадиоливная борозда) выходят корешки языкоглоточного, блуждающего и добавочного черепных нервов. Задняя поверхность продолговатого мозга разделена задней срединной бороздой. По бокам от нее расположены тонкий и клиновидный канатики – продолжения задних канатиков спинного мозга, которые кверху расходятся, переходя в нижние мозжечковые ножки, ограничивающие снизу ромбовидную ямку. Клиновидный пучок лежит латеральнее, тонкий пучок расположен медиальнее. Эти пучки вблизи нижнего угла ромбовидной ямки заканчиваются бугорками. Латеральнее находится бугорок клиновидного ядра, медиальнее лежит бугорок тонкого ядра. В бугорках залегают одноименные ядра, на нейронах которых заканчиваются волокна клиновидного и тонкого пучков, проходящих в задних канатиках спинного мозга. От этих ядер к таламусу идут волокна (внутренние дугообразные волокна), которые сразу же перекрещиваются (медиальная петля). Медиальная петля состоит из волокон проприоцептивного пути коркового направления. В дорсальном отделе продолговатого мозга существует перекрест медиальных петель. Над перекрестом медиальных петель располагается задний продольный пучок.

Ретикулярная формация представляет собой совокупность клеток, клеточных скоплений и соединяющих их нервных волокон, расположенных в стволе мозга (продолговатый мозг, мост, средний мозг) и образующих сеть. Ретикулярная формация связана со всеми органами чувств, двигательными и чувствительными областями коры полушарий большого мозга, таламусом и гипоталамусом, спинным мозгом. Она регулирует уровень возбудимости и тонус различных отделов центральной нервной системы, включая кору полушарий большого мозга; участвует в регуляции сознания, эмоций, сна и бодрствования, вегетативных функций, целенаправленных движений. Большинство нейронов ретикулярной формации связаны синапсами с двумя или тремя афферентными волокнами различного происхождения.

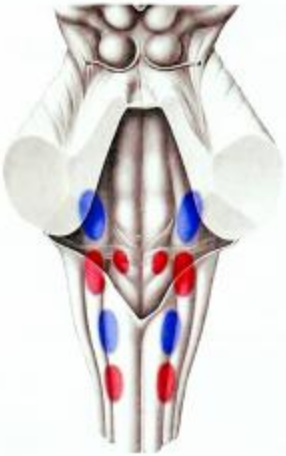

Рис. 211. Дыхательный центр ретикулярной формации, вид сзади, мозжечок удален

Важная функция ретикулярной формации – регуляция дыхания и кровообращения. Дыхательный центр, по-видимому, включает нейроны инспираторные (красные области на рис.) и экспираторные (синие). Эти нейроны автоматически обеспечивают регулярное чередование вдоха и выдоха. Их аксоны направляются к двигательным нейронам спинного мозга, иннервирующим дыхательные мышцы. Нейроны, регулирующие кровообращение, также расположены диффузно. Полагают, что одни вызывают повышение артериального давления, другие – его снижение.

IV желудочек. Полостью заднего мозга является IV желудочек. Это полость ромбовидного мозга, книзу она продолжается в центральный канал спинного мозга, вверху через водопровод мозга соединяется с III желудочком. Крыша IV желудочка образована верхним мозговым парусом, натянутым между верхними мозжечковыми ножками, и нижним мозговым парусом, который прикрепляется к ножкам клочка мозжечка. Со стороны полости IV желудочка к нижнему мозговому парусу прилежит сосудистая основа IV желудочка, которая образуется за счет впячивания мягкой оболочки головного мозга в щель между нижней поверхностью мозжечка вверху и нижним мозговым парусом внизу. Сосудистая основа, покрытая со стороны полости IV желудочка эпителиальной пластинкой, образует сосудистое сплетение IV желудочка.

Паруса, соединяясь вверху, образуют угол, который несколько вдается в мозжечок. Через три отверстия в крыше IV желудочка его полость сообщается с подпаутинным пространством головного мозга. Сзади находится срединная апертура IV желудочка. По бокам находится парная латеральная апертура.

Дно IV желудочка благодаря своей форме называется ромбовидной ямкой. Она образована задней поверхностью продолговатого мозга и моста. Границей между продолговатым мозгом и мостом на поверхности ромбовидной ямки служат мозговые полоски (IV желудочка). Они берут начало в области боковых углов ромбовидной ямки, идут в поперечном направлении и погружаются в срединную борозду.

Ромбовидная ямка представляет собой вдавление, которое ограничено с боков в верхнем отделе верхними мозжечковыми ножками. Вдоль ромбовидной ямки, от ее верхнего угла к нижнему, проходит неглубокая срединная борозда; по бокам от нее расположено парное медиальное возвышение, ограниченное с латеральной стороны пограничной бороздой. В верхних отделах возвышения, относящегося к мосту, находится лицевой бугорок, соответствующий залегающему в этом месте в толще мозга ядру отводящего нерва (VI) и огибающему его колено лицевого нерва [VII], ядро которого лежит несколько глубже.

В передних (верхних) отделах ромбовидной ямки, латеральнее срединного возвышения, находится небольшой участок, получивший название голубоватого места. В нижних отделах ромбовидной ямки, относящихся к продолговатому мозгу, срединное возвышение постепенно суживается и переходит в треугольник подъязычного нерва. Латеральнее его находится меньший по размеру треугольник блуждающего нерва, в глубине которого залегает вегетативное ядро блуждающего нерва [X]. В боковых углах ромбовидной ямки залегают ядра преддверно-улиткового нерва [VIII]. Этот участок получил название вестибулярного (преддверного) поля, отсюда берут начало мозговые полоски IV желудочка.

Проекция ядер черепных нервов на ромбовидную ямку. Серое вещество в области ромбовидной ямки располагается в виде отдельных скоплений или ядер, которые отделены друг от друга белым веществом. Чувствительные ядра занимают в ромбовидной ямке самое латеральное положение. Медиальнее лежат ядра автономной (вегетативной) части нервной системы. Еще медиальнее располагаются двигательные ядра черепных нервов. В сером веществе продолговатого мозга и моста (в ромбовидной ямке) залегают ядра V–XII пар черепных нервов. В области верхней части ромбовидной ямки лежат парные ядра тройничного [V], отводящего [VI], лицевого [VII] и преддверно-улиткового [VIII] нервов.

Тройничный нерв (четыре ядра)

Двигательное ядро тройничного нерва располагается в верхних отделах ромбовидной ямки области верхней (краниальной) ямки. Отростки клеток этого ядра формируют двигательный корешок тройничного нерва.

Чувствительное ядро, к которому подходят волокна чувствительного корешка этого нерва, состоит из трех частей:

а) мостовое ядро тройничного нерва залегает латеральнее и несколько кзади от двигательного ядра. Проекция мостового ядра соответствует голубоватому месту;

б) спинномозговое (нижнее) ядро тройничного нерва является продолжением предыдущего ядра, имеет вытянутую форму, залегает на всем протяжении продолговатого мозга и заходит в верхние сегменты спинного мозга;

в) ядро среднемозгового пути тройничного нерва располагается краниальнее двигательного ядра этого нерва рядом с водопроводом среднего мозга.

Отводящий нерв – двигательное ядро отводящего нерва, которое расположено в петле колена лицевого нерва, в глубине лицевого холмика.

Лицевой нерв (три ядра)

1. Ядро лицевого нерва, двигательное, залегает глубоко в ретикулярной формации моста, латеральнее одноименного бугорка. Отростки клеток этого ядра образуют двигательный корешок лицевого нерва, который огибает с дорсальной стороны ядро отводящего нерва, образуя колено лицевого нерва.

2. Ядро одиночного пути, чувствительное, общее для лицевого, языкоглоточного и блуждающего нервов, лежит в глубине ромбовидной ямки, проецируется латеральнее пограничной борозды, в покрышке на всем протяжении дорсальных отделов продолговатого мозга, вплоть до первого шейного сегмента спинного мозга.

3. Верхнее слюноотделительное ядро – парасимпатическое ядро лицевого нерва, расположено в ретикулярной формации моста несколько дорсальнее и латеральнее двигательного ядра этого нерва.

Преддверно-улитковый нерв (две группы ядер): два улитковых (слуховых) и четыре вестибулярных (преддверных), которые лежат в латеральных отделах моста и проецируются в области вестибулярного поля ромбовидной ямки.

Улитковые ядра:

1. Переднее улитковое ядро.
2. Заднее улитковое ядро.

На клетках этих ядер заканчиваются синапсами отростки нейронов улиткового узла (спирального узла улитки), образующие улитковую часть преддверно-улиткового нерва. Эти ядра лежат одно вентральнее другого и сбоку от вестибулярных ядер.

Вестибулярные ядра получают нервные импульсы от чувствительных областей (ампулярных гребешков и пятен) перепончатого лабиринта внутреннего уха.

1. Медиальное вестибулярное ядро (ядро Швальбе).
2. Латеральное вестибулярное ядро (ядро Дейтерса).
3. Верхнее вестибулярное ядро (ядро Бехтерева).
4. Нижнее вестибулярное ядро (ядро Роллера).

Ядра IX, X, XI и XII черепных нервов залегают в нижней половине ромбовидной ямки, образованной дорсальным отделом продолговатого мозга.

Языкоглоточный нерв [IX] – три ядра, одно из которых (двойное, двигательное) является общим для IX и X черепных нервов.

1. Двойное ядро, двигательное, располагается в ретикулярной формации, в нижней половине ромбовидной ямки, и проецируется в области нижней (каудальной) ямки.

2. Ядро одиночного пути, чувствительное – общее для VII, IX и X черепных нервов.

3. Нижнее слюноотделительное ядро, вегетативное (парасимпатическое), находится в ретикулярной формации продолговатого мозга между нижним оливным ядром и двойным ядром.

Блуждающий нерв [X] – три ядра: двигательное, чувствительное и вегетативное (парасимпатическое).

1. Двойное ядро, двигательное, общее для IX и X черепных нервов.

2. Ядро одиночного пути, чувствительное, общее для VII, IX и X нервов.

3. Заднее ядро блуждающего нерва, парасимпатическое, залегает поверхностно в области треугольника блуждающего нерва.

Добавочный нерв [XI] – двигательное ядро добавочного нерва, залегает в толще ромбовидной ямки, ниже двойного ядра, и продолжается в сером веществе спинного мозга на протяжении верхних 5–6 сегментов (между задним и передним рогом, ближе к переднему).

Подъязычный нерв [XII] – ядро расположено в нижнем углу ромбовидной ямки, в глубине треугольника подъязычного нерва. Отростки его клеток участвуют в иннервации мышц языка и вместе с нервами, отходящими от шейного сплетения, – в иннервации мышц передней области шеи (подъязычные мышцы).

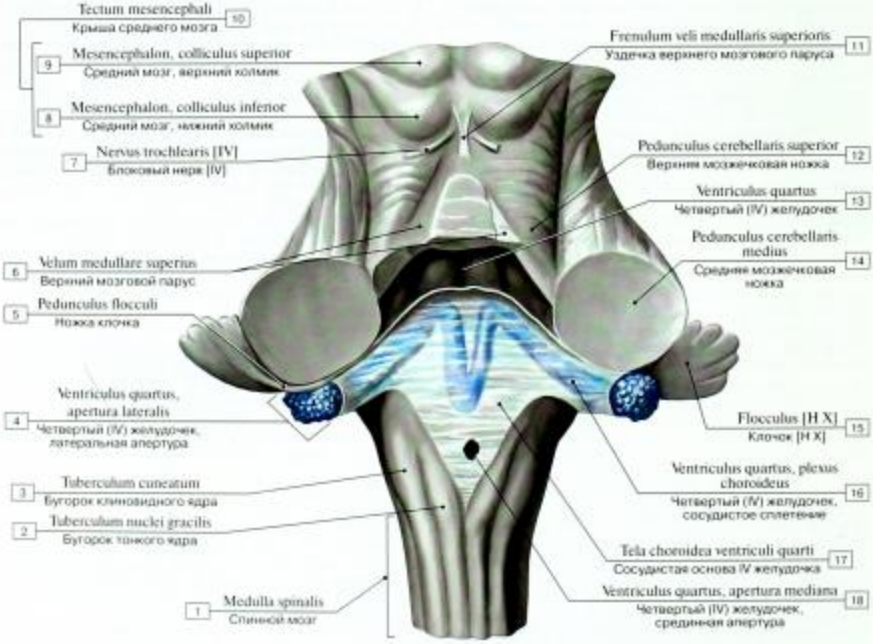

Рис. 212. Сосудистая основа четвертого (IV) желудочка:

1 – Spinal cord; 2 – Gracile tubercle; 3 – Cuneate tubercle; 4 – Fourth ventricle, lateral aperture; 5 – Peduncle of flocculus; 6 – Superior medullary velum; 7 – Trochlear nerve [IV]; 8 – Mesencephalon; Midbrain, inferior colliculus; 9 – Mesencephalon; Midbrain, superior colliculus; 10 – Tectum of midbrain; 11 – Frenulum of superior medullary velum; 12 – Superior cerebellar peduncle; 13 – Fourth ventricle; 14 – Middle cerebellar peduncle; 15 – Flocculus [H X]; 16 – Fourth ventricle, choroid plexus; 17 – Tela choroidea of fourth ventricle; 18 – Fourth ventricle, median aperture

Спинной и головной мозг покрыты тремя оболочками мезенхимного происхождения: наружная – твердая оболочка мозга; средняя – паутинная; внутренняя – мягкая оболочка мозга.

Непосредственно к наружной поверхности головного и спинного мозга прилежит мягкая оболочка, которая проникает во все щели и борозды мозга.

Снаружи от мягкой оболочки располагается *паутинная оболочка*. Паутинная и мягкая мозговые оболочки связаны между собой трехмерной сетью соединительнотканных перекладин. Паутинная оболочка не проникает в щели и борозды мозга.

Между покрытым мягкой оболочкой веществом мозга и паутинной оболочкой находится *подпаутинное пространство*, заполненное спинномозговой жидкостью. В подпаутинном пространстве проходят кровеносные сосуды, проникающие в ткань мозга. В нижней части позвоночного канала в подпаутинном пространстве свободно плавают корешки спинномозговых нервов. На уровне ниже II поясничного позвонка, где уже нет спинного мозга, удобно проводить пункцию для получения спинномозговой жидкости.

Над крупными щелями и бороздами головного мозга подпаутинное пространство образует цистерны: мозжечково-мозговую, цистерну латеральной ямки большого мозга, цистерну перекреста, межножковую цистерну. Подпаутинные пространства головного и спинного мозга сообщаются между собой в месте перехода спинного мозга в головной.

В подпаутинное пространство оттекает спинномозговая жидкость, образующаяся в желудочках головного мозга их сосудистыми сплетениями. Из боковых желудочков через правое и левое межжелудочковые отверстия спинномозговая жидкость поступает в III желудочек, где также имеется сосудистое сплетение. Из III желудочка через водопровод мозга спинномозговая жидкость течет в IV желудочек, а из него через непарное отверстие в задней стенке и парную латеральную апертуру – в мозжечково-мозговую цистерну подпаутинного пространства.

В боковых, III и IV, желудочках мозга находятся сосудистые сплетения.

Спинномозговая жидкость образуется из плазмы крови, фильтрующейся через стенки кровеносных капилляров и через эпителиоциты. Выведение спинномозговой жидкости из подпаутинного пространства осуществляется через грануляции паутинной оболочки, проникающие в просвет сагиттального синуса твердой оболочки головного мозга.

Благодаря этому механизму спинномозговая жидкость постоянно образуется и всасывается в кровь с одинаковой скоростью.

Снаружи от паутинной оболочки находится *твердая оболочка* мозга. В позвоночном канале твердая оболочка спинного мозга представляет собой продолговатый мешок, содержащий спинной мозг с корешками спинномозговых нервов, спинномозговыми узлами и остальными оболочками. Наружная поверхность твердой оболочки спинного мозга отделена от надкостницы, выстилающей изнутри позвоночный канал, надоболочечным (эпидуральным) пространством, заполненным жировой клетчаткой и венозным сплетением.

От паутинной оболочки спинного мозга твердая оболочка отделена субдуральным пространством. Вверху субдуральное пространство спинного мозга свободно сообщается с аналогичным пространством в полости черепа, внизу оно слепо заканчивается на уровне II крестцового позвонка.

Твердая оболочка спинного мозга прочно срастается с краями большого (затылочного) отверстия и вверху переходит в твердую оболочку головного мозга. Твердая оболочка головного мозга срастается с надкостницей внутренней поверхности костей основания мозгового черепа.

В некоторых участках твердая оболочка головного мозга глубоко впячивается в виде отростков в щели, отделяющие части мозга друг от друга (серп большого мозга, намет мозжечка и др.). В местах отхождения отростков и в зонах прикрепления оболочки к костям внутреннего основания черепа оболочка расщепляется, образуя каналы треугольной формы – синусы твердой мозговой оболочки. Листки, образующие стенки синусов, туго натянуты и не спадаются. В синусы, лишенные клапанов, из мозга по венам оттекает венозная кровь, которая поступает затем во внутренние яремные вены.

Серп большого мозга, расположенный в сагиттальной плоскости, является самым крупным отростком, который проникает в продольную щель большого мозга, не достигая мозолистого тела. Серп отделяет полушария большого мозга друг от друга. *Намет мозжечка* внедряется в поперечную щель мозга и отделяет затылочные доли полушарий большого мозга от мозжечка. Над гипофизарной ямкой натянута *диафрагма седла*, которая отделяет гипофизарную ямку вместе с лежащим в ней гипофизом от полости черепа.

В твердой мозговой оболочке имеются следующие синусы.

1. *Верхний сагиттальный синус* (непарный) проходит вдоль всего наружного (верхнего) края серпа большого мозга и впадает в поперечный синус.

2. *Нижний сагиттальный синус* (непарный) находится на нижнем крае серпа большого мозга, впадает в прямой синус.

3. *Прямой синус* (непарный) расположен на стыке серпа большого мозга и намета мозжечка. Он соединяет нижний и верхний сагиттальные синусы и впадает в поперечный синус.

4. *Затылочный синус* (непарный) лежит в основании серпа мозжечка по ходу внутреннего затылочного гребня. У заднего края большого затылочного отверстия синус разделяется на две ветви, каждая из которых впадает в сигмовидный синус соответствующей стороны. Верхний конец затылочного синуса сообщается с поперечным синусом.

5. *Поперечный синус* (непарный) залегает в основании намета мозжечка. В него впадают верхний сагиттальный, затылочный и прямой синусы. Место впадения синусов – это синусный сток, расположенный в области внутреннего затылочного выступа. Поперечный синус вправо и влево продолжается в сигмовидный синус своей стороны.

6. *Сигмовидный синус* (парный), расположенный в одноименной борозде височной кости, в области яремного отверстия переходит во внутреннюю яремную вену.

7. *Пещеристый синус* (парный) расположен по бокам от турецкого седла. Через него проходят внутренняя сонная артерия и VI пара нервов; III, IV пары и глазной нерв V пары лежат в толще его боковой стенки. Оба пещеристых синуса соединяются между собой передним и задним межпещеристыми синусами. Через верхний и нижний каменистые синусы, лежащие вдоль одноименных краев пирамиды височной кости, пещеристые синусы соединяются (соответственно) с поперечным и сигмовидным синусами.

8. *Клиновидно-теменной синус* (парный) проходит вдоль свободного заднего края малого крыла клиновидной кости и впадает в пещеристый.

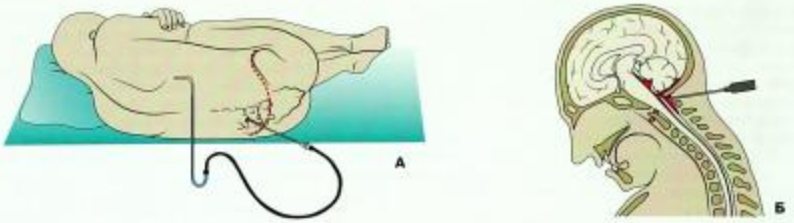

Рис. 213. Пункция цереброспинальной жидкости

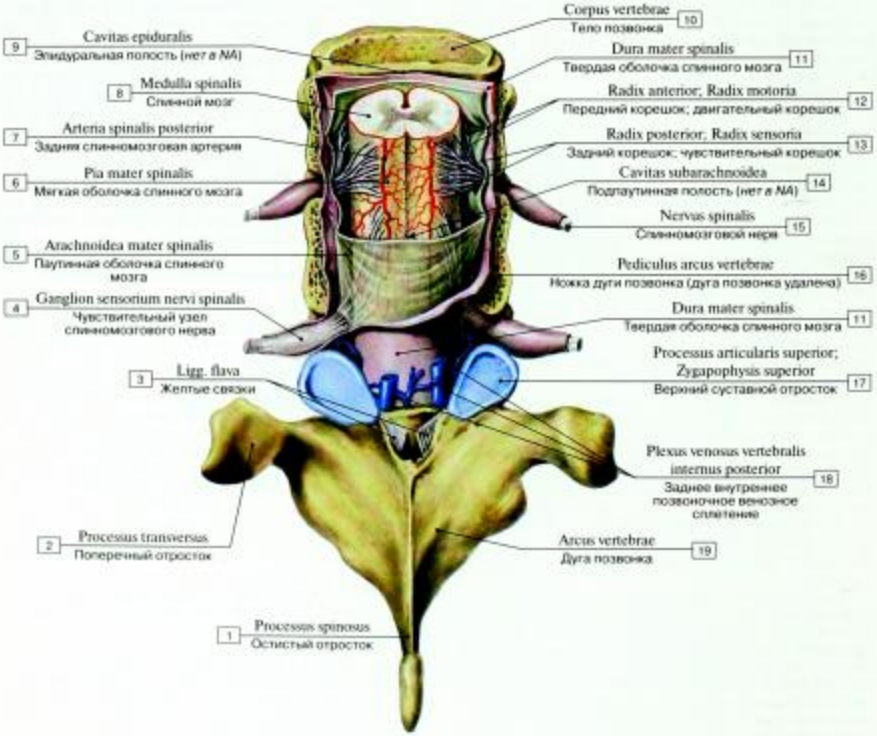

Рис. 214. Оболочки спинного мозга, вид сзади (дуги и остистые отростки двух позвонков удалены):

1 – Spinous process; 2 – Transverse process; 3 – Ligamenta flava; 4 – Spinal ganglion; Dorsal root ganglion; 5 – Spinal arachnoid mater; 6 – Spinal pia mater; 7 – Posterior spinal artery; 8 – Spinal cord; 9 – Epidural cavity; 10 – Vertebral body; 11 – Spinal dura mater; 12 – Anterior root; Motor root; Ventral root; 13 – Posterior root; Sensory root; Dorsal root; 14 – Subarachnoid cavity; 15 – Spinal nerve; 16 – Pedicle of vertebral arch; 17 – Superior articular process; 18 – Posterior internal vertebral venous plexus; 19 – Vertebral arch

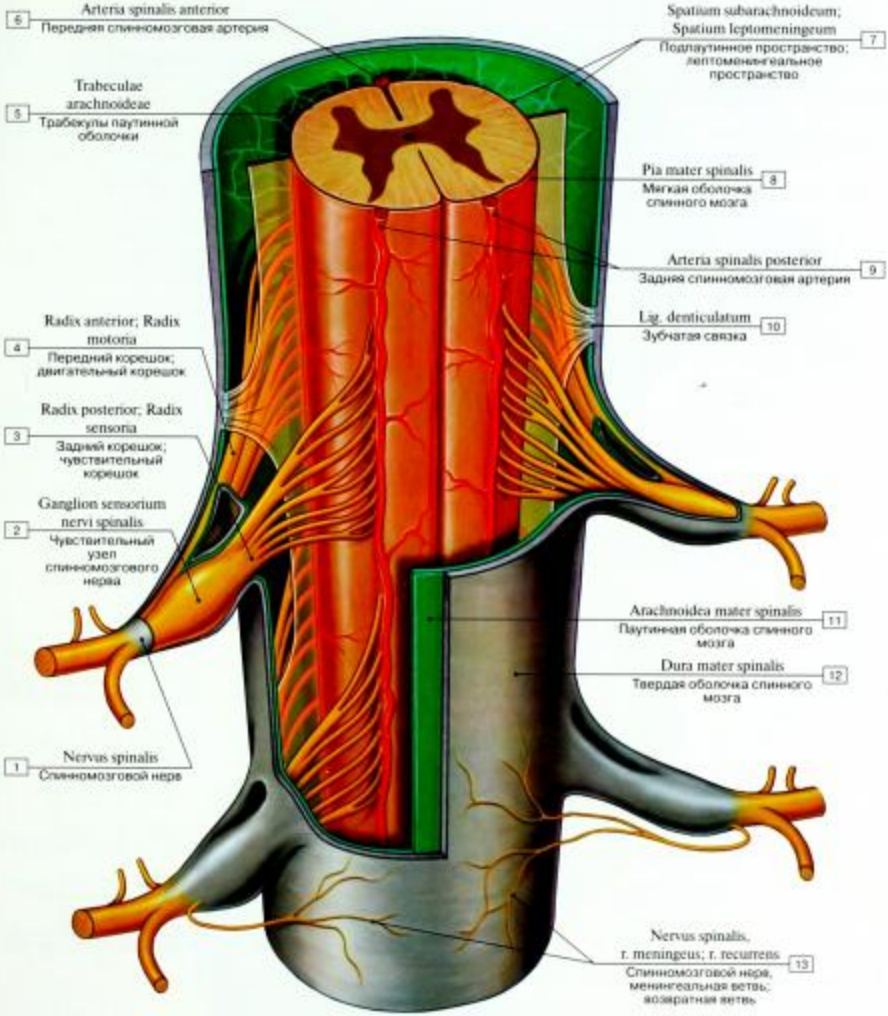

Рис. 215. Оболочки спинного мозга, грудная часть, вид сзади:

1 – Spinal nerve; 2 – Spinal ganglion; Dorsal root ganglion; 3 – Posterior root; Sensory root; Dorsal root; 4 – Anterior root; Motor root; Ventral root; 5 – Arachnoid trabeculae; 6 – Anterior spinal artery; 7 – Subarachnoid space; Leptomeningeal space; 8 – Spinal pia mater; 9 – Posterior spinal artery; 10 – Denticulate ligament; 11 – Spinal arachnoid mater; 12 – Spinal dura mater; 13 – Spinal nerve, meningeal branch; recurrent branch

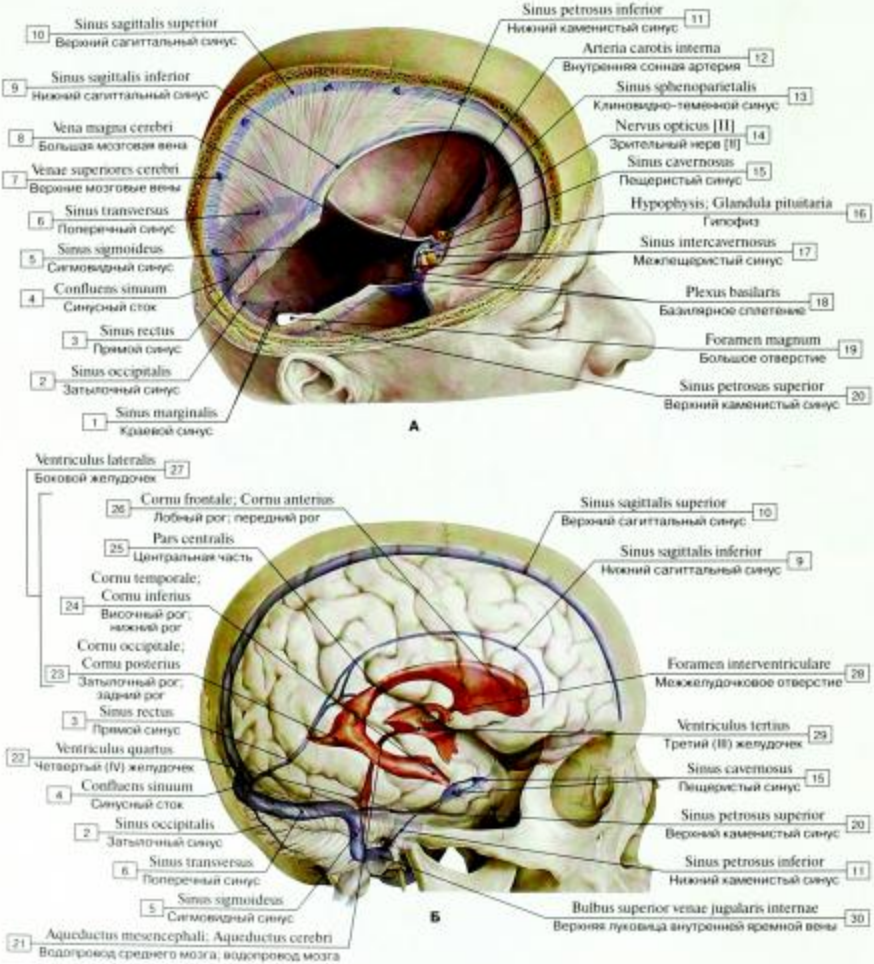

Рис. 216. Синусы твердой оболочки головного мозга, вид сбоку (А – головной мозг удален, Б – головной мозг сохранен, видны желудочки мозга):

1 – Marginal sinus; 2 – Occipital sinus; 3 – Straight sinus; 4 – Confluence of sinuses; 5 – Sigmoid sinus; 6 – Transverse sinus; 7 – Superior cerebral veins; 8 – Great cerebral vein; 9 – Inferior sagittal sinus; 10 – Superior sagittal sinus; 11 – Inferior petrosal sinus; 12 – Internal carotid artery; 13 – Sphenoparietal sinus; 14 – Optic nerve [II]; 15 – Cavernous sinus; 16 – Pituitary gland; 17 – Intercavernous sinus; 18 – Basilar plexus; 19 – Foramen magnum; 20 – Superior petrosal sinus; 21 – Aqueduct of midbrain; Cerebral aqueduct; 22 – Fourth ventricle; 23 – Occipital horn; Posterior horn; 24 – Temporal horn; Inferior horn; 25 – Central part; Body; 26 – Frontal horn; Anterior horn; 27 = 23 + 24 + 25 + 26 – Lateral ventricle; 28 – Interventricular foramen; 29 – Third ventricle; 30 – Superior bulb of internal jugular vein

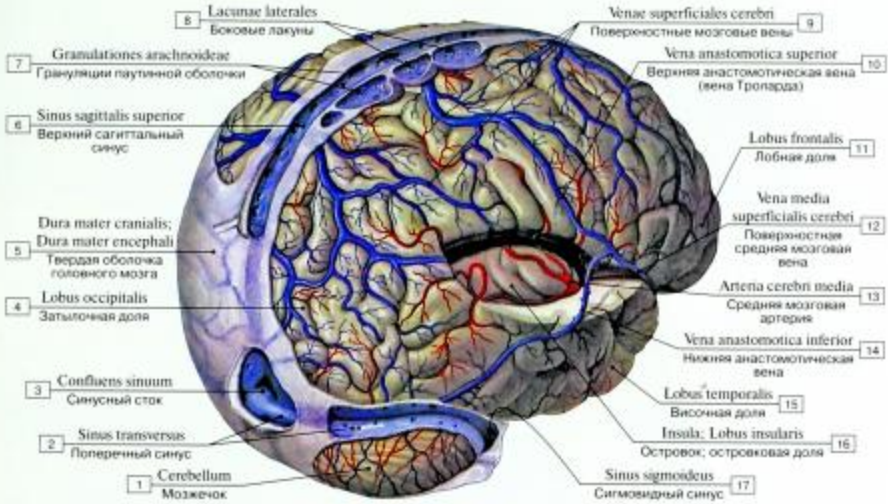

Рис. 217. Синусы твердой оболочки головного мозга и впадающие в них вены большого мозга, часть твердой оболочки и височной доли мозга удалена, часть верхнего сагиттального и поперечного синусов, а также синусный сток вскрыты, вид сбоку (справа) и сзади:

1 – Cerebellum; 2 – Transverse sinus; 3 – Confluence of sinuses; 4 – Occipital lobe; 5 – Cranial dura mater; 6 – Superior sagittal sinus; 7 – Arachnoid granulations; 8 – Lateral lacunae; 9 – Superficial cerebral veins; 10 – Superior anastomotic vein; 11 – Frontal lobe; 12 – Superficial middle cerebral vein; 13 – Middle cerebral artery; 14 – Inferior anastomotic vein; 15 – Temporal lobe; 16 – Insula; Insular lobe; 17 – Sigmoid sinus

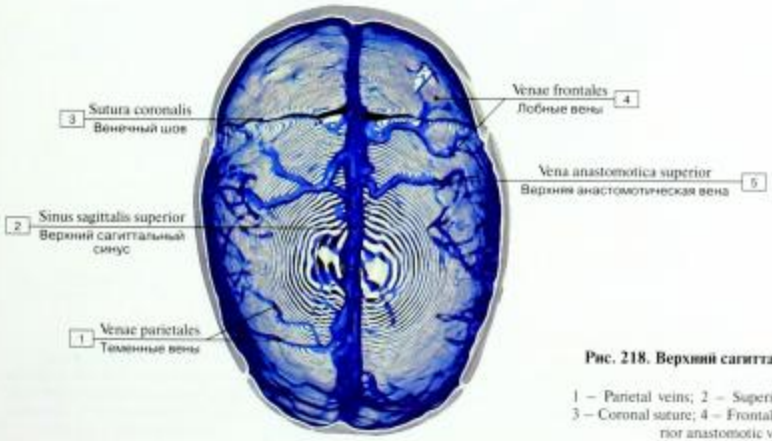

Рис. 218. Верхний сагиттальный синус:

1 – Parietal veins; 2 – Superior sagittal sinus; 3 – Coronal suture; 4 – Frontal veins; 5 – Superior anastomotic vein

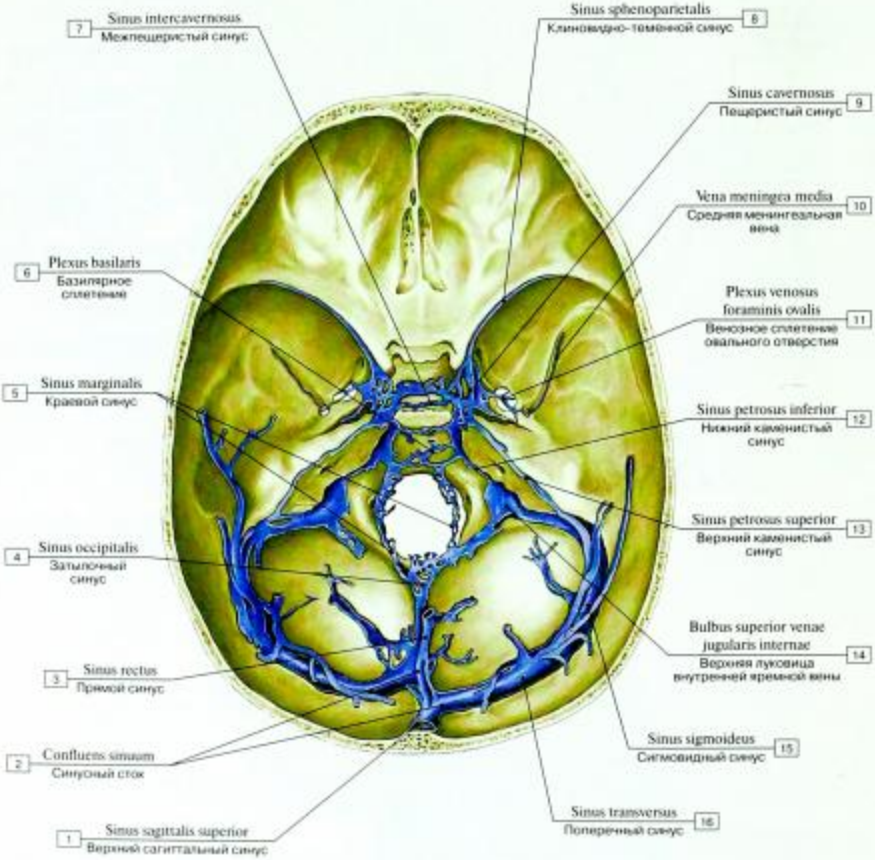

Рис. 219. Синусы твердой оболочки головного мозга, внутреннее основание черепа:

1 – Superior sagittal sinus; 2 – Confluence of sinuses; 3 – Straight sinus; 4 – Occipital sinus; 5 – Marginal sinus; 6 – Basilar plexus; 7 – Intercavernous sinus; 8 – Sphenoparietal sinus; 9 – Cavernous sinus; 10 – Middle meningeal vein; 11 – Venous plexus of foramen ovale; 12 – Inferior petrosal sinus; 13 – Superior petrosal sinus; 14 – Superior bulb of internal jugular vein; 15 – Sigmoid sinus; 16 – Transverse sinus

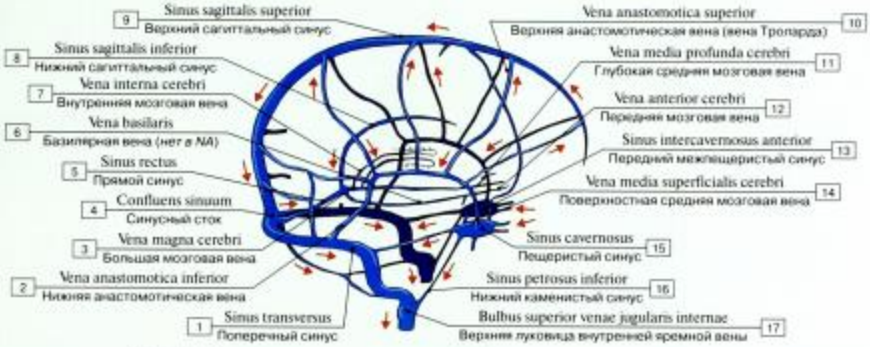

Рис. 220. Движение крови по синусам твердой оболочки головного мозга (схема):

1 – Transverse sinus; 2 – Inferior anastomotic vein; 3 – Great cerebral vein; 4 – Confluence of sinuses; 5 – Straight sinus; 6 – Basilar vein; 7 – Internal cerebral vein; 8 – Inferior sagittal sinus; 9 – Superior sagittal sinus; 10 – Superior anastomotic vein (of Trolard); 11 – Deep middle cerebral vein; 12 – Anterior cerebral vein; 13 – Anterior intercavernous sinus; 14 – Superficial middle cerebral vein; 15 – Cavernous sinus; 16 – Inferior petrosal sinus; 17 – Superior bulb of internal jugular vein

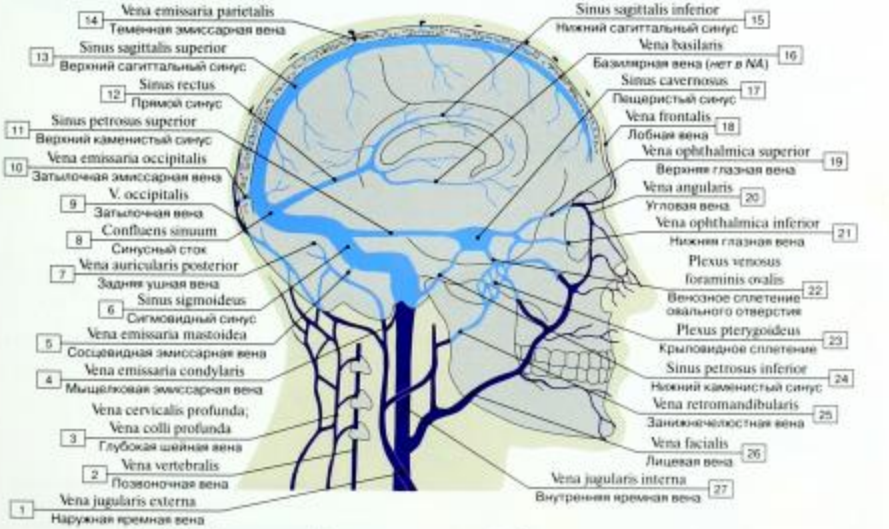

Рис. 221. Дополнительный дренаж синусов твердой оболочки головного мозга (схема):

1 – External jugular vein; 2 – Vertebral vein; 3 – Deep cervical vein; 4 – Condylar emissary vein; 5 – Mastoid emissary vein; 6 – Sigmoid sinus; 7 – Posterior auricular vein; 8 – Confluence of sinuses; 9 – Occipital vein; 10 – Occipital emissary vein; 11 – Superior petrosal sinus; 12 – Straight sinus; 13 – Superior sagittal sinus; 14 – Parietal emissary vein; 15 – Inferior sagittal sinus; 16 – Basilar vein; 17 – Cavernous sinus; 18 – Frontal vein; 19 – Superior ophthalmic vein; 20 – Angular vein; 21 – Inferior ophthalmic vein; 22 – Venous plexus of foramen ovale; 23 – Pterygoid plexus; 24 – Inferior petrosal sinus; 25 – Retromandibular vein; 26 – Facial vein; 27 – Internal jugular vein

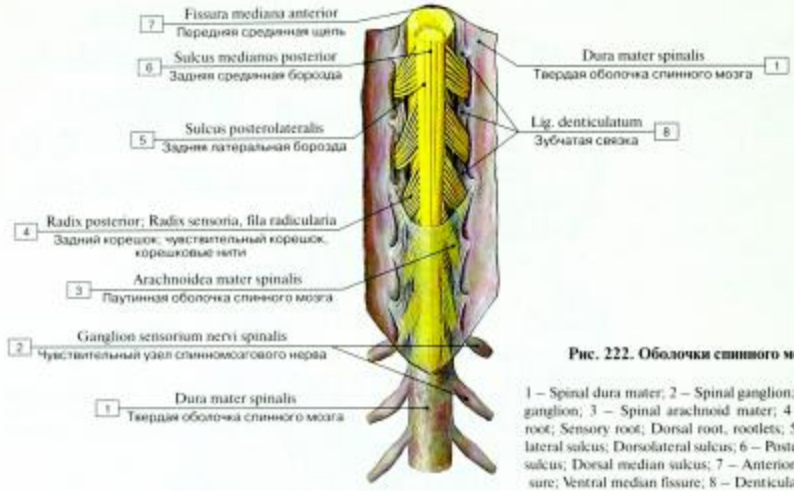

Рис. 222. Оболочки спинного мозга:

1 – Spinal dura mater; 2 – Spinal ganglion; Dorsal root ganglion; 3 – Spinal arachnoid mater; 4 – Posterior root; Sensory root; Dorsal root, rootlets; 5 – Posterolateral sulcus; Dorsolateral sulcus; 6 – Posterior median sulcus; Dorsal median sulcus; 7 – Anterior median fissure; Ventral median fissure; 8 – Denticulate ligament

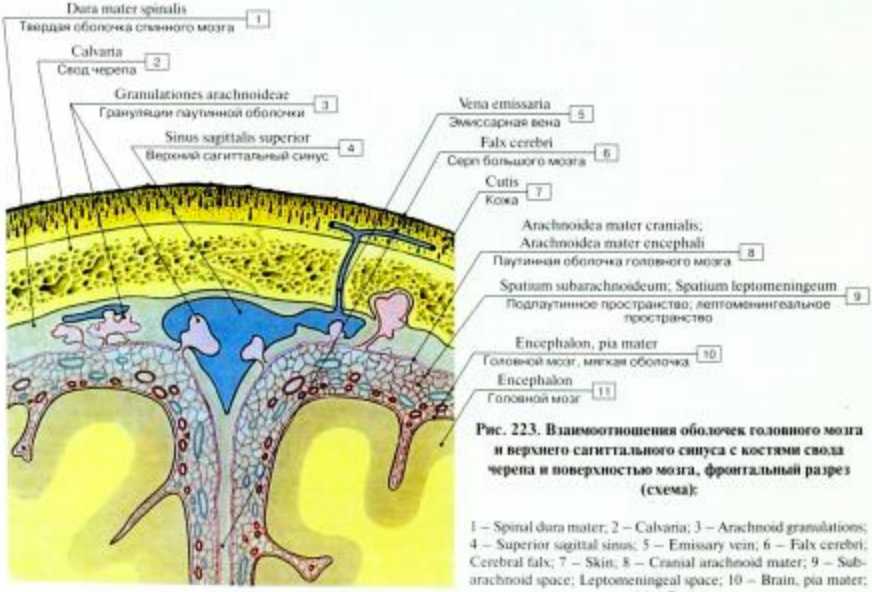

Рис. 223. Взаимоотношения оболочек головного мозга и верхнего сагиттального синуса с костями свода черепа и поверхностью мозга, фронтальный разрез (схема):

1 – Spinal dura mater; 2 – Calvaria; 3 – Arachnoid granulations; 4 – Superior sagittal sinus; 5 – Emissary vein; 6 – Falx cerebri; Cerebral falx; 7 – Skin; 8 – Cranial arachnoid mater; 9 – Subarachnoid space; Leptomeningeal space; 10 – Brain, pia mater; 11 – Brain

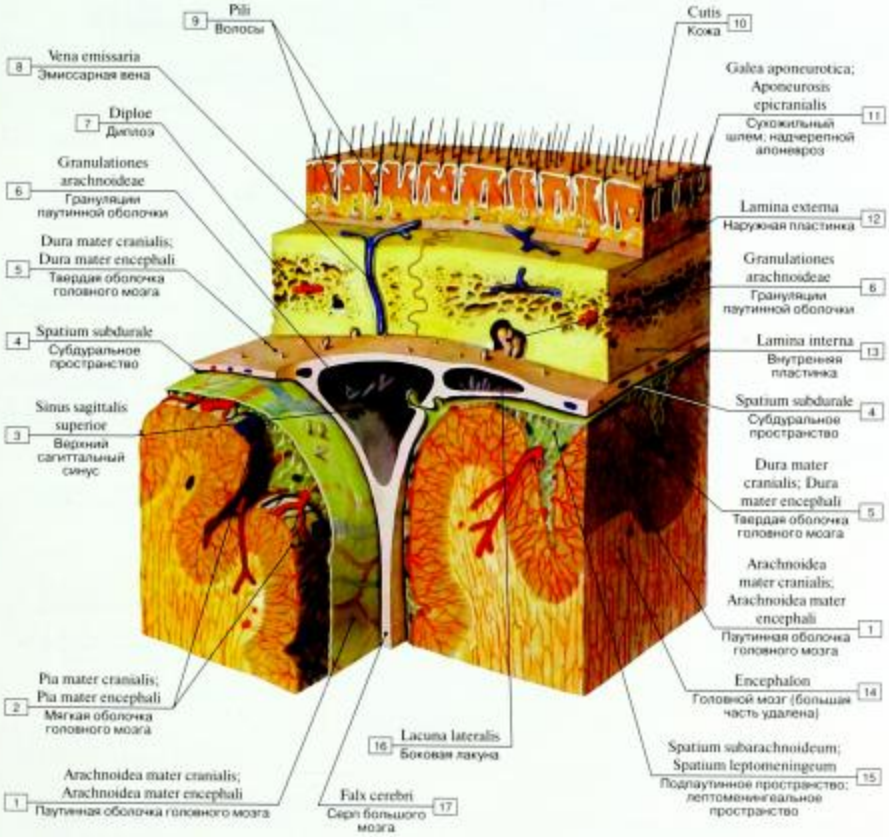

Рис. 224. Взаиморасположение оболочек мозга и свода черепа:

1 – Cranial arachnoid mater; 2 – Cranial pia mater; 3 – Superior sagittal sinus; 4 – Subdural space; 5 – Cranial dura mater; 6 – Arachnoid granulations; 7 – Diploe; 8 – Emissary vein; 9 – Hairs; 10 – Skin; 11 – Epicranial aponeurosis; 12 – External table; 13 – Internal table; 14 – Brain; 15 – Subarachnoid space; Leptomeningeal space; 16 – Lateral lacunae; 17 – Falx cerebri; Cerebral falx

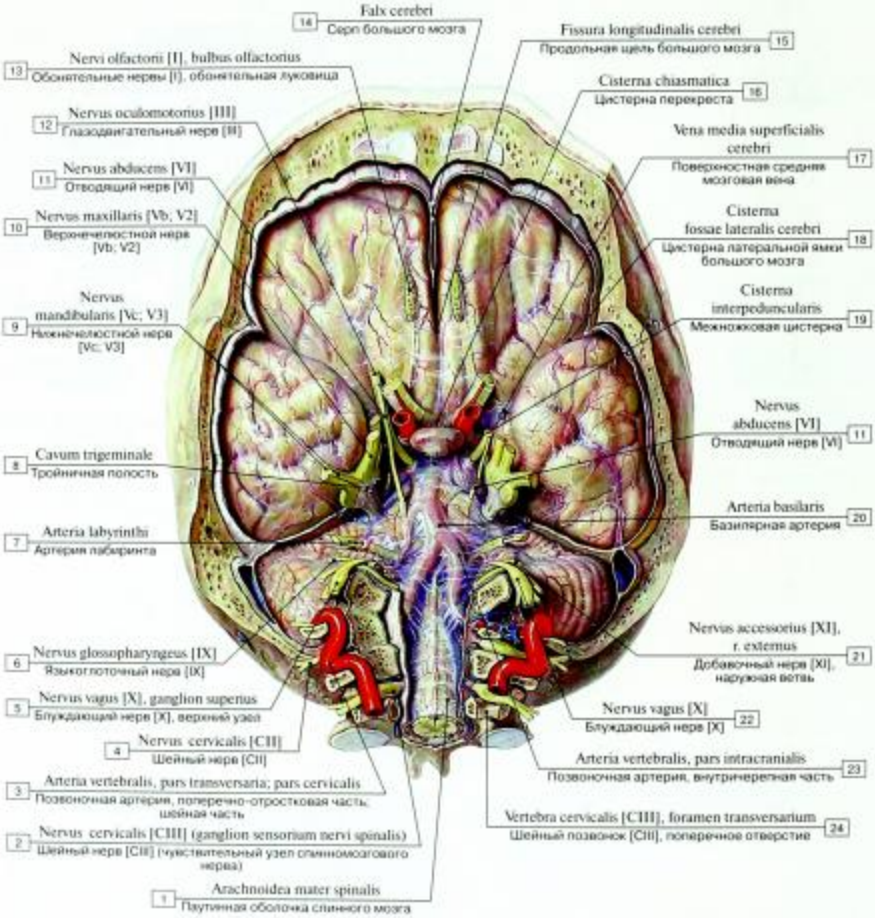

Рис. 225. Мозг, твердая оболочка удалена, паутинная оболочка сохранена, вид снизу:

1 – Spinal arachnoid mater; 2 – Cervical nerve [CIII] (spinal ganglion; dorsal root ganglion); 3 – Vertebral artery, cervical part; 4 – Cervical nerve [CII]; 5 – Vagus nerve [X], superior ganglion; 6 – Glossopharyngeal nerve [IX]; 7 – Labyrinthine artery; 8 – Trigeminal cave; Trigeminal cavity; 9 – Mandibular nerve; Mandibular division [Vc; V3]; 10 – Maxillary nerve; Maxillary division [Vb; V2]; 11 – Abducent nerve; Abducens nerve [VI]; 12 – Oculomotor nerve [III]; 13 – Olfactory nerves [I], olfactory bulb; 14 – Falx cerebri; Cerebral falx; 15 – Longitudinal cerebral fissure; 16 – Chiasmatic cistern; 17 – Superficial middle cerebral vein; 18 – Cistern of lateral cerebral fossa; 19 – Interpeduncular cistern; 20 – Basilar artery; 21 – Accessory nerve [XI], external branch; 22 – Vagus nerve [X]; 23 – Vertebral artery, intracranial part;

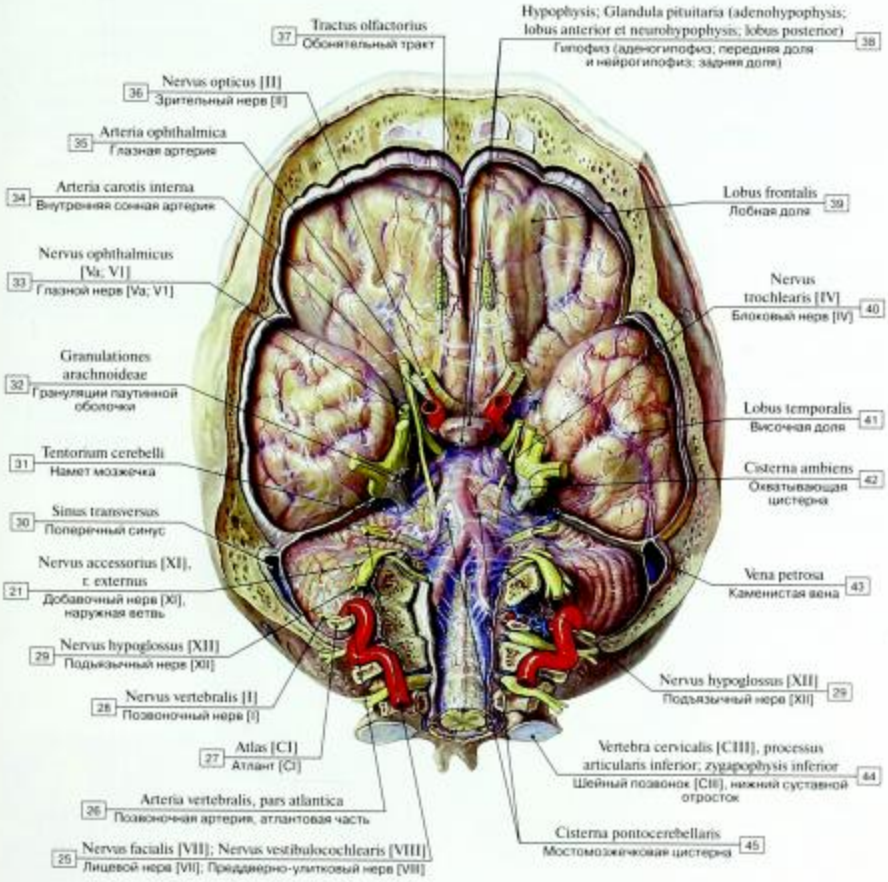

24 – Cervical vertebra [CIII], foramen transversarium; 25 – Facial nerve [VII] ; Vestibulocochlear nerve [VIII]; 26 – Vertebral artery, atlantic part; 27 – Atlas [CI]; 28 – Vertebral nerve [I]; 29 – Hypoglossal nerve [XII]; 30 – Transverse sinus; 31– Tentorium cerebelli; Cerebellar tentorium; 32 – Arachnoid granulations; 33 – Ophthalmic nerve; Ophthalmic division [Va; V1]; 34 – Internal carotid artery; 35 – Ophthalmic artery; 36 – Optic nerve [II]; 37 – Olfactory tract; 38 – Pituitary gland (adenohypophysis; anterior lobe and neurohypophysis; posterior lobe); 39 – Frontal lobe; 40 – Trochlear nerve [IV]; 41 – Temporal lobe; 42 – Cisterna ambiens; Ambient cistern; 43 – Petrosal vein; 44 – Cervical vertebra [CIII], inferior articular process; 45 – Pontocerebellar cistern

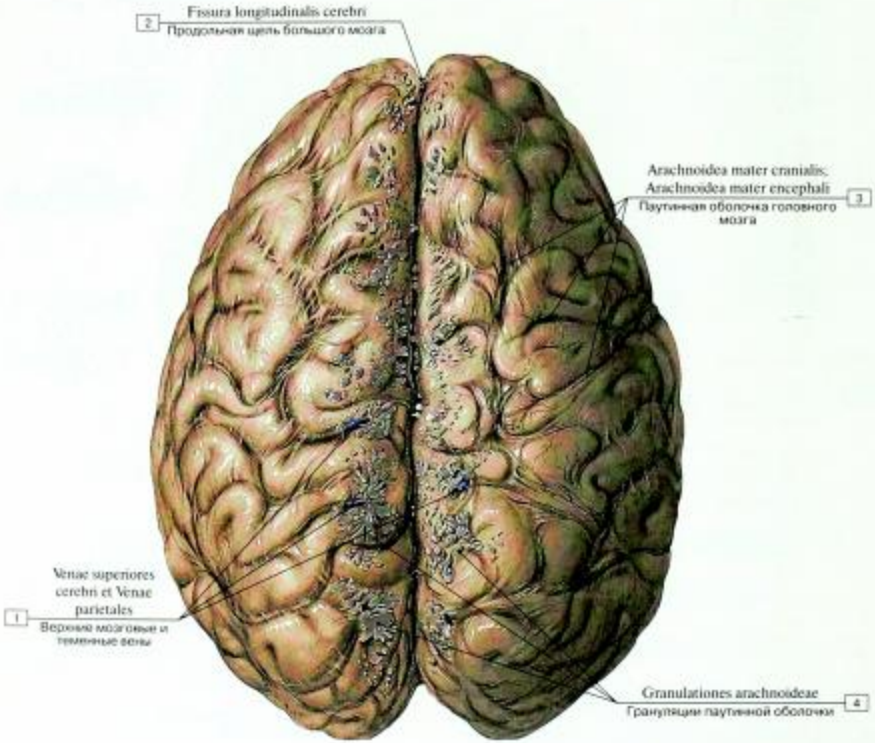

Рис. 226. Паутинная оболочка головного мозга, вид сверху:

1 – Superior cerebral veins and Parietal veins; 2 – Longitudinal cerebral fissure; 3 – Cranial arachnoid mater; 4 – Arachnoid granulations

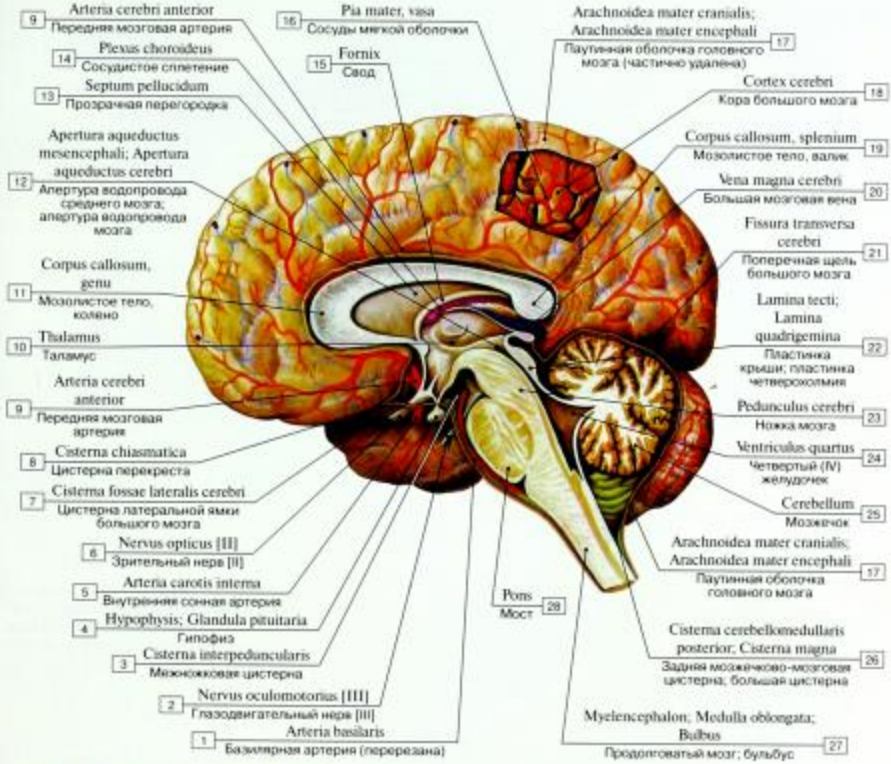

Рис. 227. Паутинная оболочка головного мозга с медиальной стороны:

1 – Basilar artery; 2 – Oculomotor nerve [III]; 3 – Interpeduncular cistern; 4 – Pituitary gland; 5 – Internal carotid artery; 6 – Optic nerve [II]; 7 – Cistern of lateral cerebral fossa; 8 – Chiasmatic cistern; 9 – Anterior cerebral artery; 10 – Thalamus; Dorsal thalamus; 11 – Corpus callosum, genu; 12 – Opening of aqueduct of midbrain; Opening of cerebral aqueduct; 13 – Septum pellucidum; 14 – Choroid plexus; 15 – Fornix; 16 – Pia mater vessels; 17 – Cranial arachnoid mater; 18 – Cerebral cortex; 19 – Corpus callosum, splenium; 20 – Great cerebral vein; 21 – Transverse cerebral fissure; 22 – Tectal plate; Quadrigeminal plate; 23 – Cerebral peduncle; 24 – Fourth ventricle; 25 – Cerebellum; 26 – Posterior cerebellomedullary cistern; Cisterna magna; 27 – Myelencephalon; Medulla oblongata; Bulb; 28 – Pons

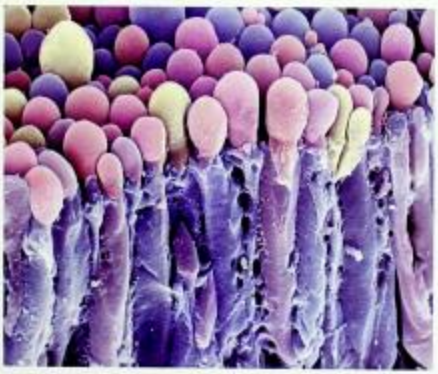

Рис. 228. Секреторные клетки сосудистого сплетения мозга (сканирующая электронограмма)

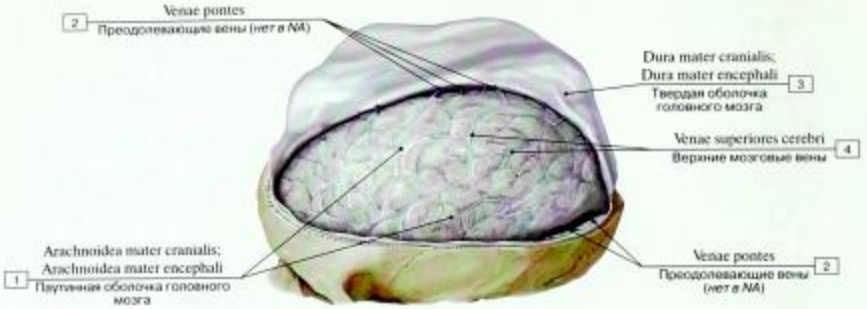

Рис. 229. Головной мозг и его оболочки, твердая мозговая оболочка частично отделена от паутинной, вид сверху, намет мозжечка справа удален:

1 – Cranial arachnoid mater; 2 – Bridging veins; 3 – Cranial dura mater; 4 – Superior cerebral veins

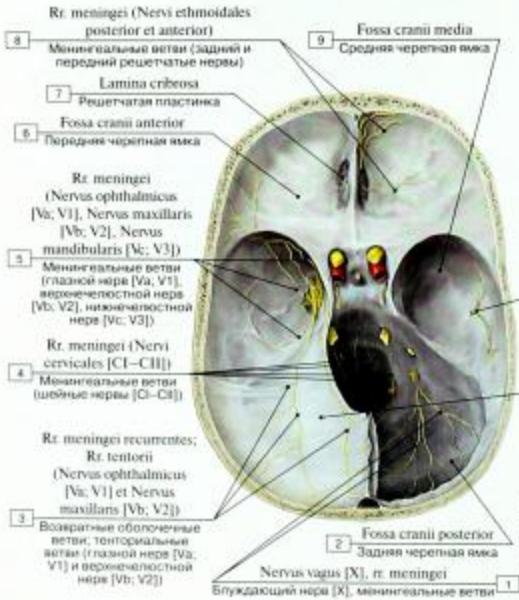

Оболочки головного мозга иннервируются менингеальными ветвями всех трех ветвей тройничного нерва, а также ветвями блуждающего нерва и первых двух шейных нервов.

Рис. 230. Иннервация твердой оболочки головного мозга:

1 – Vagus nerve [X], meningeal branches; 2 – Posterior cranial fossa; 3 – Tentorial nerves (Ophthalmic nerve; ophthalmic division [Va; V1] and Maxillary nerve; maxillary division [Vb; V2]); 4 – Meningeal branches (Cervical nerves [CI–CII]); 5 – Meningeal branches (Ophthalmic nerve; Ophthalmic division [Va; V1], Maxillary nerve; Maxillary division [Vb; V2], Mandibular nerve; Mandibular division [Vc; V3]); 6 – Anterior cranial fossa; 7 – Cribriform plate; 8 – Meningeal branches (Posterior and anterior ethmoidal nerves); 9 – Middle cranial fossa; 10 – Mandibular nerve; Mandibular division [Vc; V3], meningeal branch; nervus spinosus; 11 – Tentorium cerebelli; Cerebellar tentorium

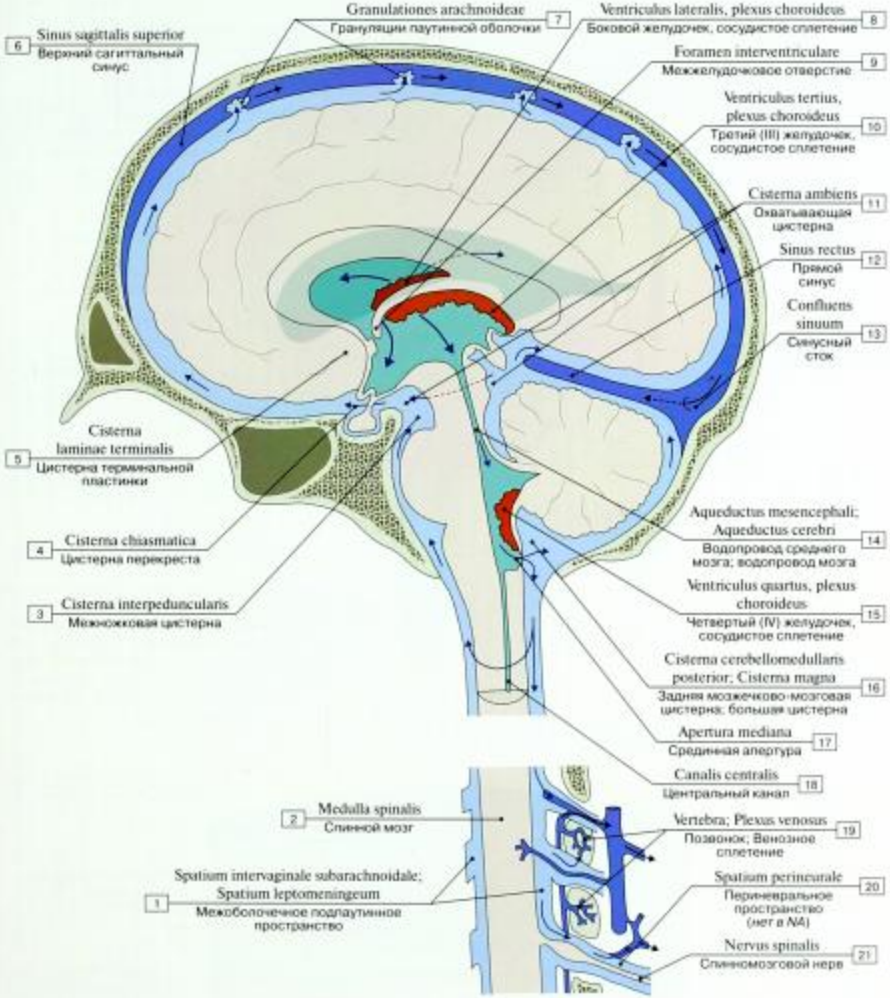

Рис. 231. Циркуляция спинномозговой жидкости, цистерны (схема):

1 – Subarachnoid space; Leptomeningeal space; 2 – Spinal cord; 3 – Interpeduncular cistern; 4 – Chiasmatic cistern; 5 – Cistern of lamina terminalis; 6 – Superior sagittal sinus; 7 – Arachnoid granulations; 8 – Lateral ventricle, choroid plexus; 9 – Interventricular foramen; 10 – Third ventricle, choroid plexus; 11 – Cisterna ambiens; Ambient cistern; 12 – Straight sinus; 13 – Confluence of sinuses; 14 – Aqueduct of midbrain; Cerebral aqueduct; 15 – Fourth ventricle, choroid plexus; 16 – Posterior cerebellomedullary cistern; Cisterna magna; 17 – Median aperture; 18 – Central canal; 19 – Vertebra; Venous plexus; 20 – Perineural space; 21 – Spinal nerve

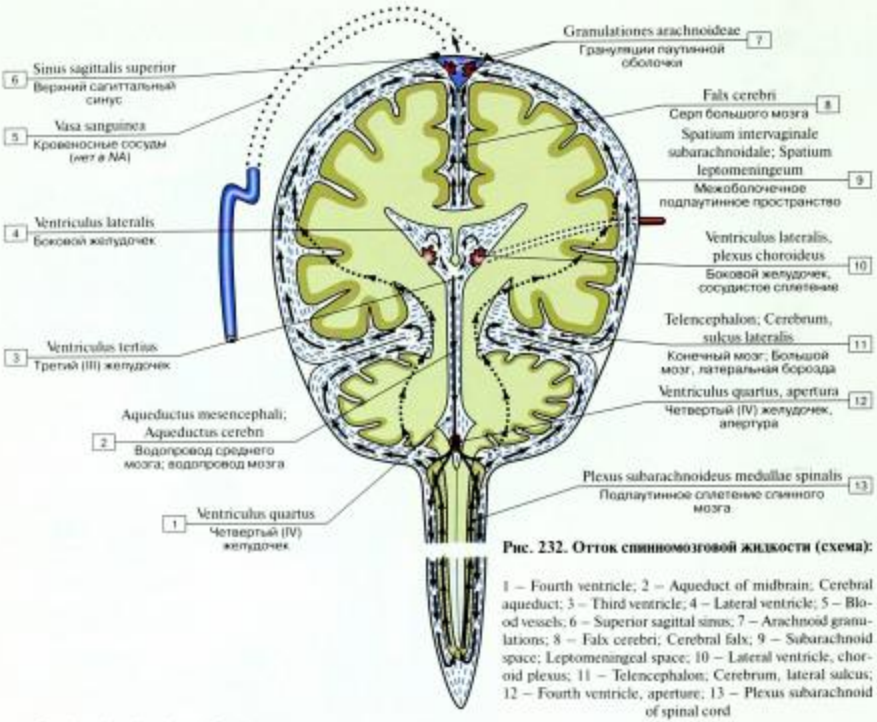

Рис. 232. Отток спинномозговой жидкости (схема):

1 – Fourth ventricle; 2 – Aqueduct of midbrain; Cerebral aqueduct; 3 – Third ventricle; 4 – Lateral ventricle; 5 – Blood vessels; 6 – Superior sagittal sinus; 7 – Arachnoid granulations; 8 – Falx cerebri; Cerebral falx; 9 – Subarachnoid space; Leptomeningeal space; 10 – Lateral ventricle, choroid plexus; 11 – Telencephalon; Cerebrum, lateral sulcus; 12 – Fourth ventricle, aperture; 13 – Plexus subarachnoid of spinal cord

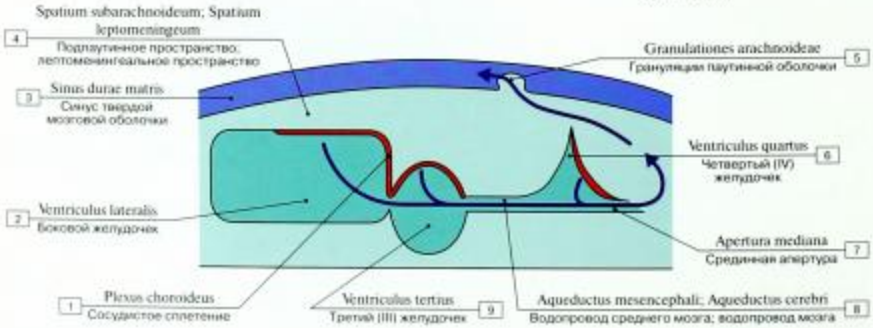

Рис. 233. Отток спинномозговой жидкости в синус твердой мозговой оболочки (схема):

1 – Choroid plexus; 2 – Lateral ventricle; 3 – Dural venous sinus; 4 – Subarachnoid space; Leptomeningeal space; 5 – Arachnoid granulations; 6 – Fourth ventricle; 7 – Median aperture; 8 – Aqueduct of midbrain; Cerebral aqueduct; 9 – Third ventricle

Таблица 16. Восходящие проекционные (чувствительные) проводящие пути головного и спинного мозга

Проводящие пути	I нейрон	II нейрон	Белое вещество спинного и головного мозга	III нейрон	Корковый конец (окончание проводящего пути)
Экстероцептивные пути					
Латеральный спиноталамический путь, путь болевой и температурной чувствительности	Тела нейронов (псевдоуниполярных клеток) спинномозговых узлов; периферические отростки – в составе спинномозговых нервов; рецепторы – в коже и слизистых оболочках; центральные отростки в составе задних корешков спинномозговых нервов направляются в задний рог	Тела нейронов – в заднем роге спинного мозга, их аксоны переходят на противоположную сторону через переднюю серую спайку в боковой канатик спинного мозга	Аксоны II нейрона проходят в боковом канатике спинного мозга, продолговатом мозге (кзади от ядра оливы), покрышке моста и среднего мозга – у наружного край медиальной петли	Тела нейронов – в заднелатеральном ядре таламуса, их отростки проходят через заднюю ножку внутренней капсулы, в составе лучистого венца направляются к коре полушария (таламотеменные волокна)	Аксоны III нейрона образуют синапсы с нейронами четвертого слоя коры постцентральной извилины (внутренняя зернистая пластинка)
Передний спиноталамический путь, путь осязания и давления – тактильная чувствительность		Тела нейронов – в заднем роге спинного мозга, большинство аксонов переходят на противоположную сторону через переднюю серую спайку в передний канатик спинного мозга	Аксоны II нейрона проходят в переднем канатике спинного мозга (часть волокон в составе заднего канатика спинного мозга), продолговатом мозге, где присоединяются к волокнам медиальной петли		
Проприоцептивные пути					
Путь проприоцептивной чувствительности коркового направления – тонкий и клиновидный пучки (пучки Голля и Бурдаха)	Тела нейронов (псевдоуниполярных клеток) спинномозговых узлов; периферические отростки – в составе спинномозговых нервов; рецепторы – в мышцах, сухожилиях, суставных капсулах, связках; центральные отростки в составе задних корешков спинномозговых нервов направляются в задний канатик, минуя задний рог	Тела нейронов – в ядрах тонкого и клиновидного пучков продолговатого мозга, аксоны переходят на противоположную сторону в мезолеммном слое продолговатого мозга, образуют перекрест медиальных петель. От нейронов ядер тонкого и клиновидного пучков волокна идут также в кору червя мозжечка своей и противоположной стороны	Аксоны II нейронов образуют волокна медиальной петли, которые проходят через покрышку моста между пучками трапециевидного тела, через покрышку среднего мозга и направляются в таламус. Часть аксонов II нейронов разделяется на два пучка: один пучок образует задние наружные дугообразные мозжечковые волокна, которые идут в кору червя мозжечка своей стороны; передние наружные дуговые волокна проходят на противоположную сторону и через нижнюю мозжечковую ножку идут в кору червя мозжечка	Аксоны II нейрона (волокна медиальной петли) образуют синапсы с нейронами заднелатерального ядра таламуса; отростки проходят через заднюю ножку внутренней капсулы и в составе лучистого венца направляются к коре	Аксоны III нейрона образуют синапсы с нейронами четвертого слоя коры постцентральной извилины (внутренняя зернистая пластинка)
Задний спиномозжечковый путь (пучок Флексига) мозжечкового направления	Тела нейронов (псевдоуниполярных клеток) спинномозговых узлов; периферические отростки – в составе спинномозговых нервов; рецепторы – в мышцах, сухожилиях, суставных капсулах, связках; центральные отростки в составе задних корешков спинномозговых нервов направляются в задний рог	Тела нейронов грудного ядра спинного мозга (столб Кларка) лежат в медиальной части основания заднего рога	Аксоны II нейронов проходят в задней части бокового канатика спинного мозга своей стороны, поднимаются вверх, через нижнюю мозжечковую ножку направляются в мозжечок		Аксоны II нейронов образуют синапсы с клетками коры червя мозжечка (заднежние отделы)
Передний спиномозжечковый путь (пучок Говерса)	Тела нейронов (псевдоуниполярных клеток) спинномозговых узлов; периферические отростки – в составе спинномозговых нервов; рецепторы – в мышцах, сухожилиях, суставных капсулах; центральные отростки в составе задних корешков спинномозговых нервов направляются в задний рог	Тела нейронов лежат в центральном промежуточном (сером) веществе спинного мозга; аксоны переходят на противоположную сторону через переднюю серую спайку в переднюю часть бокового канатика	Аксоны II нейрона проходят в боковом канатике спинного мозга противоположной стороны, поднимаются вверх до уровня перешейка ромбовидного мозга, где образуют второй перекрест и возвращаются на свою сторону, через верхнюю мозжечковую ножку направляются в мозжечок		Аксоны II нейронов образуют синапсы с клетками коры червя мозжечка (передневерхние отделы)

Таблица 17. Нисходящие проекционные (двигательные) проводящие пути головного и спинного мозга

Проводящие пути	I нейрон	Белое вещество головного мозга	Место перекреста путей	Белое вещество спинного мозга	II нейрон	Корешки нервов
Пирамидные пути						
Корково-ядерный путь управляет осознанными движениями мышц головы	Большие пирамидные нейроны (V слой коры большого мозга) нижней трети прецентральной извилины	Аксоны пирамидных нейронов проходят через колено внутренней капсулы, основание ножки мозга (медиальную часть)	В среднем мозге, мосту и продолговатом мозге переходят на противоположную сторону к двигательным ядрам черепных нервов		Клетки двигательных ядер III, IV (средний мозг), V, VI, VII (мост), IX, X, XI, XII (продолговатый мозг) пар черепных нервов	Аксоны вторых нейронов образуют двигательные корешки соответствующих черепных нервов
Латеральный и передний корково-спинномозговые пути управляют осознанными движениями мышц туловища и конечностей	Большие пирамидные нейроны (V слой коры большого мозга) средней и верхней третей прецентральной извилины	Аксоны больших пирамидных клеток проходят через переднюю часть задней ножки внутренней капсулы (позади волокон корково-ядерного пути), основание ножки мозга (латеральнее волокон корково-ядерного пути) и мост в пирамиды продолговатого мозга	Волокна латерального корково-спинномозгового пути переходят на противоположную сторону на границе продолговатого и спинного мозга (перекрест пирамид). Волокна переднего корково-спинномозгового пути переходят на противоположную сторону через белую спайку спинного мозга на уровне окончания волокон на клетках ядер передних столбов спинного мозга (посегментно)	Волокна латерального спинномозгового пути после перекреста идут в составе бокового канатика спинного мозга; волокна переднего пути из пирамид спускаются в составе переднего канатика своей стороны	Волокна образуют синапсы с двигательными нейронами ядер передних рогов спинного мозга (передний путь заканчивается в шейных и грудных сегментах спинного мозга). Аксоны вторых нейронов образуют передние (двигательные) корешки спинномозговых нервов	
Экстрапирамидные пути						
Красноядерно-спинномозговой путь (пучок Монакова) поддерживает тонус скелетных мышц и управляет автоматическими привычными движениями	Нейроны красного ядра среднего мозга	Аксоны нейронов красных ядер проходят через покрышку ножек мозга, покрышку моста и продолговатый мозг	Аксоны нейронов красных ядер переходят на противоположную сторону (перекрест Фореля) в среднем мозге	В составе бокового канатика спинного мозга (противоположной стороны)	Волокна образуют синапсы с двигательными нейронами ядер передних рогов спинного мозга	Аксоны II нейронов образуют передние (двигательные) корешки спинномозговых нервов
Преддверно (вестибуло)-спинномозговой путь (пучок Левенталя) поддерживает равновесие тела и головы в пространстве, обеспечивает установочные реакции тела при нарушении равновесия	Нейроны латерального (Дейтерса) и нижнего вестибулярных ядер продолговатого мозга и моста (преддверно-улитковый нерв)	Аксоны нейронов вестибулярных ядер проходят в продолговатом мозге		В составе переднего канатика спинного мозга на границе с боковым (своей стороны)		
Ретикулоспинномозговой путь поддерживает тонус скелетных мышц, регулирует состояние спинномозговых вегетативных центров	Нейроны ретикулярной формации ствола мозга (промежуточное ядро Кахаля, ядро эпиталамической – задней спайки (Даркшевича)	Аксоны нейронов ядер проходят через средний мозг, мост, продолговатый мозг	Аксоны нейронов промежуточного ядра не перекрещиваются; аксоны клеток ядра эпиталамической спайки проходят на противоположную сторону через эпиталамическую (заднюю) спайку	Аксоны нейронов ретикулярной формации и промежуточного ядра проходят в составе переднего канатика спинного мозга своей стороны; аксоны нейронов ядра эпиталамической (задней) спайки – в составе переднего канатика противоположной стороны	Волокна образуют синапсы с двигательными нейронами ядер передних рогов спинного мозга	Аксоны II нейронов образуют передние (двигательные) корешки спинномозговых нервов

Проводящие пути	I нейрон	Белое вещество головного мозга	Место перекреста путей	Белое вещество спинного мозга	II нейрон	Корешки нервов
Тектоспинальный путь осуществляет связи четверохолмия со спинным мозгом, передает влияние подкорковых центров зрения и слуха на тонус скелетной мускулатуры, защитные рефлексы	Нейроны ядер верхних и нижних холмиков четверохолмия среднего мозга	Аксоны нейронов ядер проходят через мост, продолговатый мозг	Аксоны нейронов ядер переходят на противоположную сторону под водопроводом мозга – фонтановидный (мейнертовский) перекрест	Аксоны нейронов ядер проходят в составе переднего канатика спинного мозга противоположной стороны	Волокна образуют синапсы с двигательными нейронами ядер передних рогов спинного мозга	Аксоны II нейронов образуют передние (двигательные) корешки спинномозговых нервов
Корково-мостомозжечковый путь управляет функциями мозжечка, участвующего в координации движения головы, туловища и конечностей	Нейроны коры лобной, височной, теменной и затылочной долей	Аксоны нейронов лобной доли (лобно-мостовой – пучок Арнольда) проходят через переднюю ножку внутренней капсулы; аксоны нейронов височной, теменной и затылочной долей (теменно-височно-затылочно-мостовые – пучок Тюрка) проходят через заднюю ножку внутренней капсулы	Аксоны II нейронов (ядер основания моста) переходят на противоположную сторону (поперечные волокна моста), через среднюю мозжечковую ножку следуют в полушарие мозжечка и затылочной противоположной стороны		Аксоны образуют синапсы с нейронами ядер основания моста своей стороны	

Проводящими путями называют пучки функционально однородных нервных волокон, соединяющие различные структуры центральной нервной системы, занимающие в белом веществе головного и спинного мозга определенное место и проводящие одинаковые импульсы.

Импульсы, возникающие при воздействии на рецепторы, передаются по отросткам нейронов к их телам. Благодаря многочисленным синапсам нейроны контактируют друг с другом, образуя цепи, по которым нервные импульсы распространяются только в определенном направлении – от рецепторных нейронов через вставочные к эффекторным нейронам.

По одним цепям нейронов импульс распространяется центростремительно – от места возникновения в коже, слизистых оболочках, органах движения, сосудах к спинному или головному мозгу. По другим цепям нейронов импульс проводится центробежно – из мозга на периферию к рабочим органам, т.е. мышцам и железам. Отростки нейронов направляются из спинного мозга к различным структурам головного мозга, а от них – в обратном направлении, к спинному мозгу, и образуют пучки, соединяющие между собой нервные центры. Эти пучки и образуют проводящие пути.

Ассоциативные нервные волокна (короткие и длинные) соединяют между собой группы нейронов (нервные центры), расположенные в одной половине мозга. В спинном мозге ассоциативные волокна соединяют между собой нейроны, расположенные в различных сегментах, и образуют собственные пучки спинного мозга (межсегментарные пучки), которые располагаются вблизи серого вещества. Короткие пучки перекидываются через два-три сегмента, длинные соединяют далеко отстоящие друг от друга сегменты спинного мозга.

Комиссуральные (спаечные) нервные волокна соединяют одинаковые центры (серое вещество) правого и левого полушарий большого мозга, образуя мозолистое тело, спайку свода и переднюю спайку.

Проекционные нервные волокна (проводящие пути) подразделяются на восходящие и нисходящие. Восходящие связывают спинной мозг с головным, а также ядра мозгового ствола с базальными ядрами и корой полушарий большого мозга. Нисходящие идут в обратном направлении. Восходящие проекционные пути являются афферентными, чувствительными. По ним к коре большого мозга поступают нервные импульсы, возникшие в результате воздействия на организм различных факторов внешней среды, включая импульсы, идущие от органов чувств, опорно-двигательного аппарата, внутренних органов и сосудов. В зависимости от этого восходящие проекционные пути делятся на три группы: экстероцептивные, проприоцептивные и интероцептивные проводящие пути.

Экстероцептивные проводящие пути несут импульсы от кожного покрова (болевые, температурные, осязания и давления), от органов чувств (зрения, слуха, вкуса, обоняния).

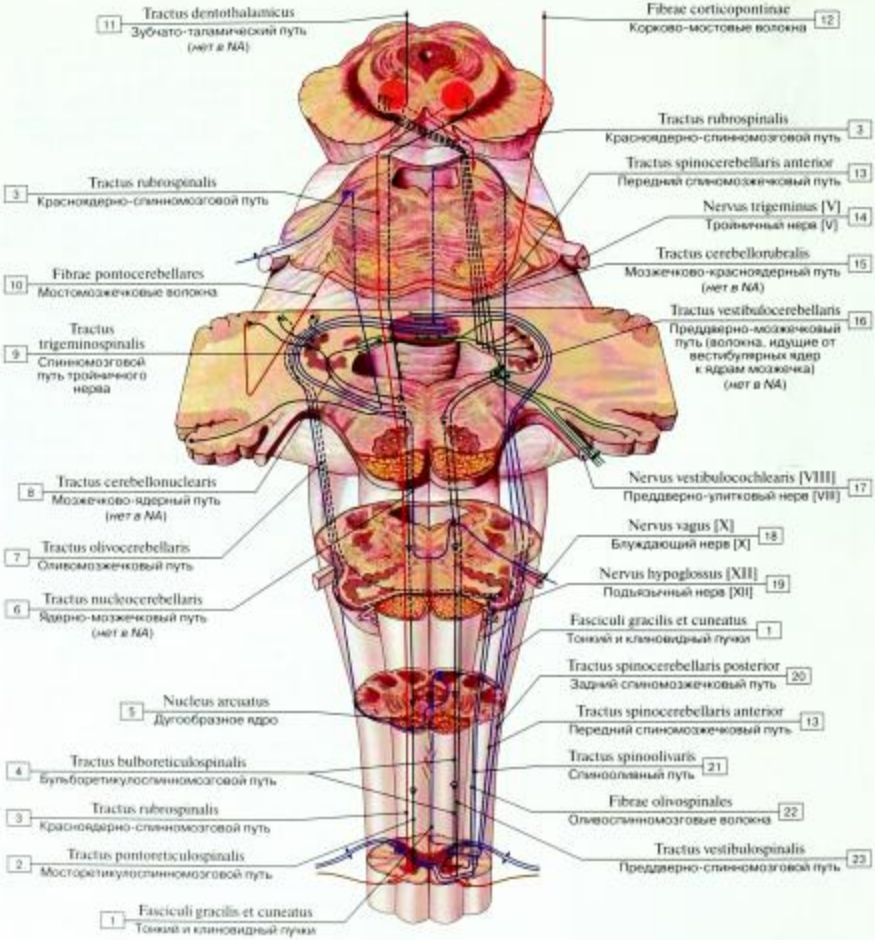

Рис. 234. Восходящие и нисходящие пути ствола головного мозга (схема):

1 – Gracile and cuneate fascicles; 2 – Pontoreticulospinal tract; Medial reticulospinal tract; 3 – Rubrospinal tract; 4 – Reticulospinal tract; Lateral reticulospinal tract; 5 – Arcuate nucleus; 6 – Nucleocerebellar tract; 7 – Olivocerebellar tract; 8 – Cerebellonuclear tract; 9 – Trigeminospinal tract; 10 – Pontocerebellar fibres; 11 – Dentothalamic tract; 12 – Corticopontine fibres; 13 – Anterior spinocerebellar tract; Ventral spinocerebellar tract; 14 – Trigeminal nerve [V]; 15 – Cerebellorubral tract; 16 – Vestibulocerebellar tract; 17 – Vestibulocochlear nerve [VIII]; 18 – Vagus nerve [X]; 19 – Hypoglossal nerve [XII]; 20 – Posterior spinocerebellar tract; Dorsal spinocerebellar tract; 21 – Spino-olivary tract; 22 – Olivospinal fibres; 23 – Vestibulospinal tract

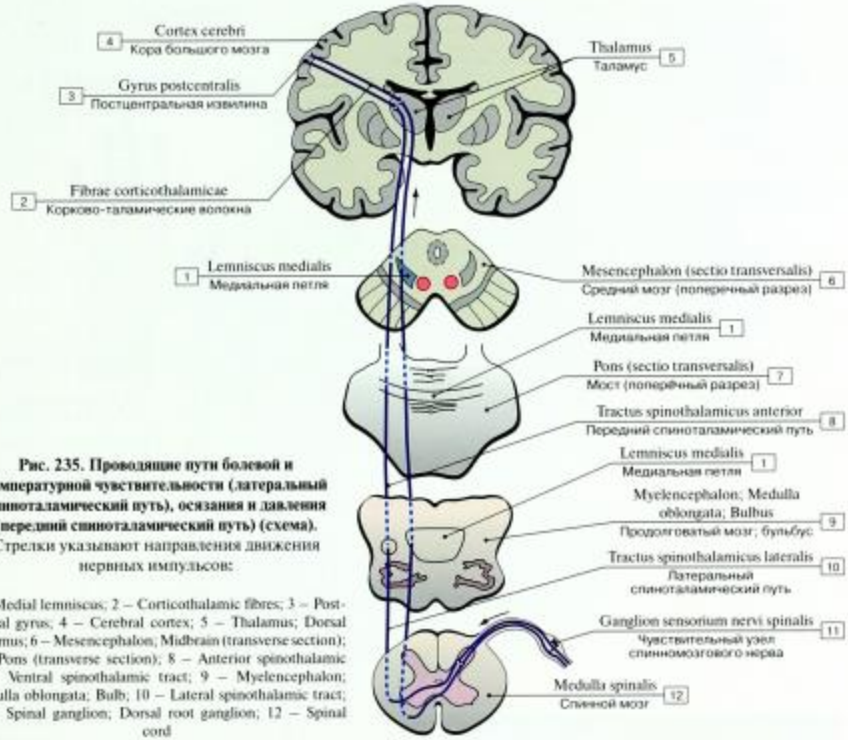

Рис. 235. Проводящие пути болевой и температурной чувствительности (латеральный спиноталамический путь), осязания и давления (передний спиноталамический путь) (схема). Стрелки указывают направления движения нервных импульсов:

1 – Medial lemniscus; 2 – Corticothalamic fibres; 3 – Postcentral gyrus; 4 – Cerebral cortex; 5 – Thalamus; Dorsal thalamus; 6 – Mesencephalon; Midbrain (transverse section); 7 – Pons (transverse section); 8 – Anterior spinothalamic tract; Ventral spinothalamic tract; 9 – Myelencephalon; Medulla oblongata; Bulb; 10 – Lateral spinothalamic tract; 11 – Spinal ganglion; Dorsal root ganglion; 12 – Spinal cord

Рис. 236. Качества боли
(по Р. Шмидту)

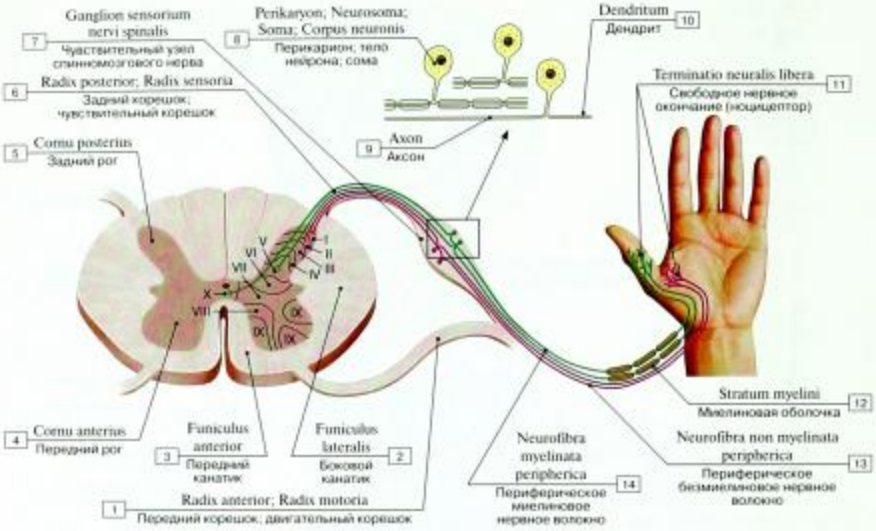

Рис. 237. Проведение соматической боли от периферических органов (схема):

1 – Anterior root; Motor root; Ventral root; 2 – Lateral funiculus; 3 – Anterior funiculus; Ventral funiculus; 4 – Anterior horn; Ventral horn; 5 – Posterior horn; Dorsal horn; 6 – Posterior root; Sensory root; Dorsal root; 7 – Spinal ganglion; Dorsal root ganglion; 8 – Nerve cell body; 9 – Axon; 10 – Dendrite; 11 – Free nerve ending; 12 – Myelin sheath; 13 – Peripheral nonmyelinated nerve fibre; 14 – Peripheral myelinated nerve fibre

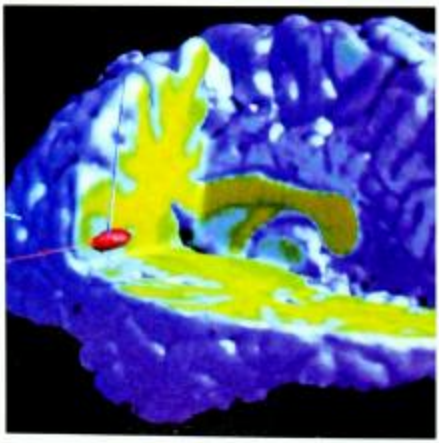

Соматические болевые импульсы от тела и конечностей проводятся по миелиновым (температура, боль, позиция) и безмиелиновым волокнам (температура, боль). Тела афферентных нейронов расположены в спинномозговом узле (псевдоуниполярные нейроны). Их аксоны оканчиваются в заднем роге спинного мозга на вставочных нейронах, их афферентные волокна направляются вверх.

Большая часть соматосенсорных болевых волокон – миелиновые, висцеросенсорные волокна – безмиелиновые.

Рис. 238. Увеличение притока крови к мозговым центрам, воспринимающим боль (МРТ)

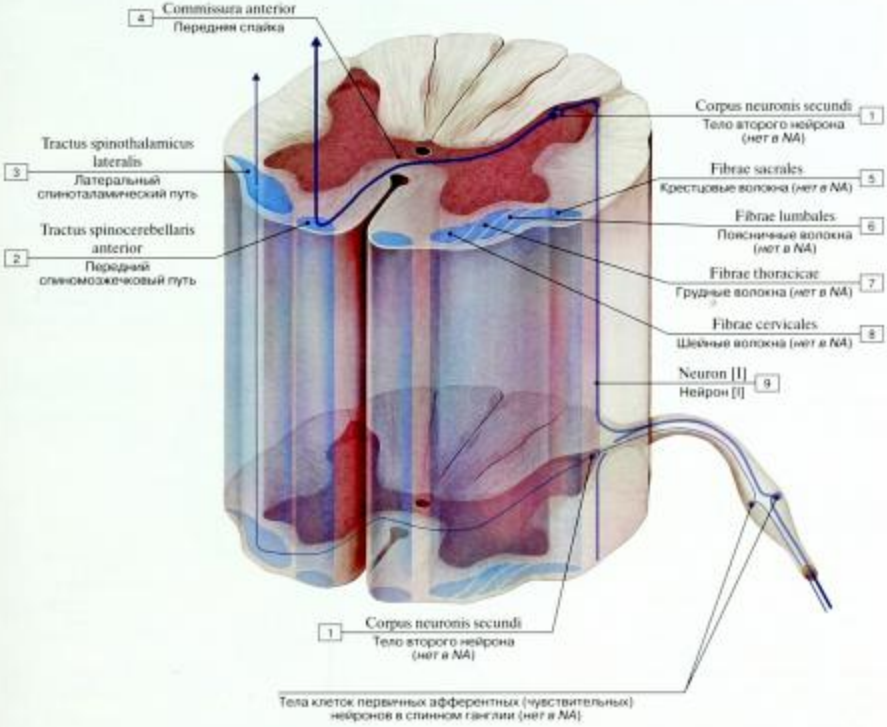

Рис. 239. Передний и боковой спиноталамические пути (поперечное сечение спинного мозга) (реконструкция):

1 – Cell body of second neuron; 2 – Anterior spinocerebellar tract; Ventral spinocerebellar tract; 3 – Lateral spinothalamic tract; 4 – Anterior commissure; 5 – Sacral fibres; 6 – Lumbar fibres; 7 – Thoracic fibres; 8 – Cervical fibres; 9 – Neuron [I]

Аксоны переднего спиноталамического пути проходят в переднем канатике спинного мозга, аксоны латерального – в переднем и боковом канатике. Передний спиноталамический путь проводит ощущения осязания и давления, латеральный спиноталамический путь – болевую и температурную чувствительность, щекотку, зуд и половые ощущения. Тела клеток первых нейронов обоих путей расположены в чувствительных узлах спинномозговых нервов. Аксоны вторых (вставочных) нейронов перекрещиваются в передней спайке. Соматотопическая организация латерального спиноталамического пути показана на левой половине рисунка.

Тела третьих нейронов чувствительных проводящих путей расположены в таламусе. Их аксоны проецируются на постцентральную извилину, где расположена первичная соматосенсорная кора. Постцентральная извилина имеет соматотопическую организацию – это означает, что каждая область тела имеет представительство в определенной зоне коры. Области тела в коре отображены не пропорционально их действительным размерам, а пропорционально плотности их сенсорной иннервации. Пальцы и голова имеют большое количество чувствительных рецепторов, поэтому их корковое представительство соответствующим образом велико. Сенсорная иннервация меньшей плотности в ягодицах и ногах приводит к меньшим размерам зоны коркового представительства. Основываясь на различных количествах периферических рецепторов, мы можем представить «сенсорного гомункула», части которого соответствуют областям коры, которые связаны с их ощущением. Голова гомункула направлена вертикально вверх, а тело перевернуто.

Аксоны сенсорных нейронов, восходящие из таламуса, в дорсальной части внутренней капсулы идут бок о бок с аксонами, образующими пирамидный путь (на рис. 240 отмечен красным цветом). Из-за такой организации обширное мозговое кровоизлияние, затрагивающее внутреннюю капсулу, приводит как к чувствительным, так и к двигательным расстройствам.

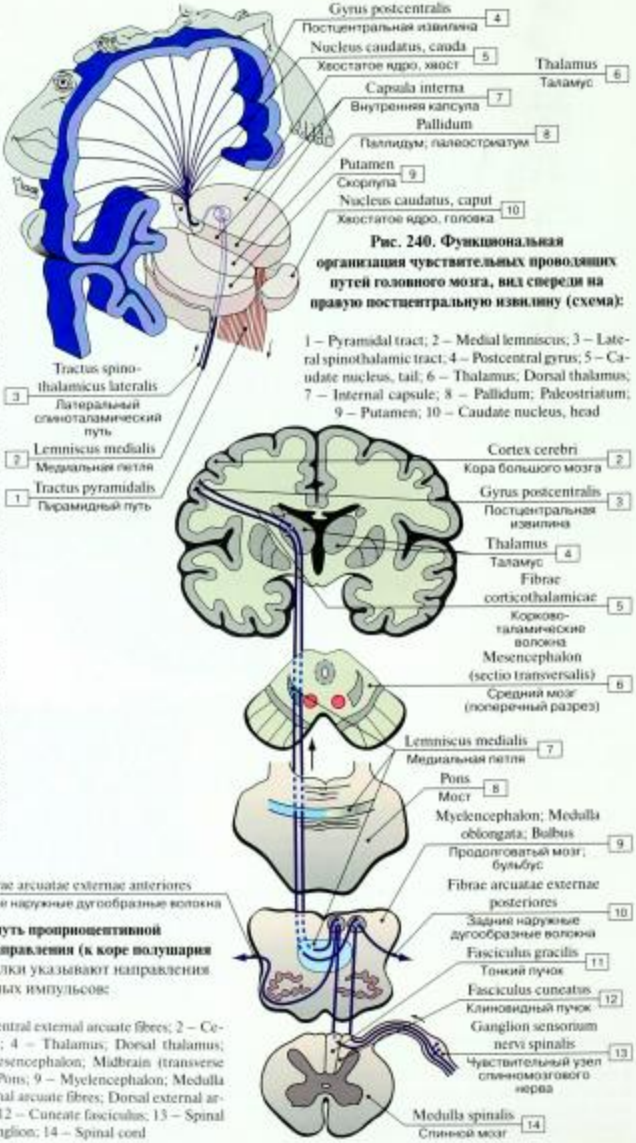

Рис. 240. Функциональная организация чувствительных проводящих путей головного мозга, вид спереди на правую постцентральную извилину (схема):

1 – Pyramidal tract; 2 – Medial lemniscus; 3 – Lateral spinothalamic tract; 4 – Postcentral gyrus; 5 – Caudate nucleus, tail; 6 – Thalamus; Dorsal thalamus; 7 – Internal capsule; 8 – Pallidum; Paleostriatum; 9 – Putamen; 10 – Caudate nucleus, head

Рис. 241. Проводящий путь проприоцептивной чувствительности коркового направления (к коре полушария головного мозга) (схема). Стрелки указывают направления движения нервных импульсов

1 – Anterior external arcuate fibres; Ventral external arcuate fibres; 2 – Cerebral cortex; 3 – Postcentral gyrus; 4 – Thalamus; Dorsal thalamus; 5 – Corticothalamic fibres; 6 – Mesencephalon; Midbrain (transverse section); 7 – Medial lemniscus; 8 – Pons; 9 – Myelencephalon; Medulla oblongata; Bulb; 10 – Posterior external arcuate fibres; Dorsal external arcuate fibres; 11 – Gracile fasciculus; 12 – Cuneate fasciculus; 13 – Spinal ganglion; Dorsal root ganglion; 14 – Spinal cord

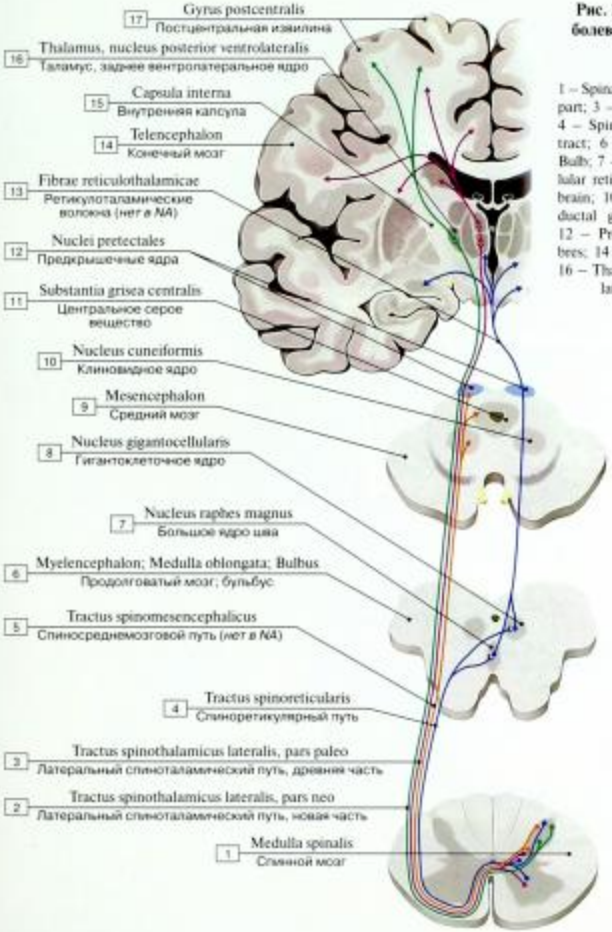

Рис. 242. Восходящие проводящие пути болевой чувствительности от туловища и конечностей (схема):

1 – Spinal cord; 2 – Lateral spinothalamic tract, new part; 3 – Lateral spinothalamic tract, ancient part; 4 – Spinoreticular tract; 5 – Spinomesencephalic tract; 6 – Myelencephalon; Medulla oblongata; Bulb; 7 – Magnus raphe nucleus; 8 – Gigantocellular reticular nucleus; 9 – Mesencephalon; Midbrain; 10 – Cuneiform nucleus; 11 – Periaqueductal grey substance; Central grey substance; 12 – Pretectal nuclei; 13 – Reticulothalamic fibres; 14 – Telencephalon; 15 – Internal capsule; 16 – Thalamus; Dorsal thalamus, posterior ventrolateral nucleus; 17 – Postcentral gyrus

Аксоны первых афферентных нейронов болевой чувствительности туловища и конечностей оканчиваются на ассоциативных нейронах, расположенных в заднем роге серого вещества спинного мозга. Латеральный спиноталамический тракт делится на нео- и палеоспиноталамическую части. Второй нейрон неоспиноталамической части проводящего пути болевой чувствительности (на рис. – красный) направляет аксон в вентральное заднелатеральное ядро таламуса. Аксон третьего нейрона заканчивается на клетках первичной соматосенсорной коры (постцентральная извилина) больших полушарий. Аксон второго нейрона палеоспиноталамического тракта (синий) образует синапс с клетками внутрипластинчатых и медиальных ядер таламуса (третий нейрон), их аксон заканчивается на различных областях мозга. Данный проводящий путь болевой чувствительности отвечает, в основном, за эмоциональный компонент боли. Существуют и пути болевой чувствительности, которые оканчиваются в подкорковых областях – спиносреднемозговой тракт и спиноретикулярный тракт. Второй нейрон спиносреднемозгового пути (зеленый) направляет аксон чаще всего к центральному серому веществу, окружающему водопровод мозга. Другие аксоны оканчиваются в клиновидном ядре или переднем предкрышечном ядре. Второй нейрон спиноретикулярного тракта (оранжевый) направляет аксон в ретикулярную формацию, представленную в данной области большим ядром шва и гигантоклеточным ядром. Ретикулоталамические волокна проводят болевые импульсы далее в медиальный таламус, гипоталамус и лимбическую систему.

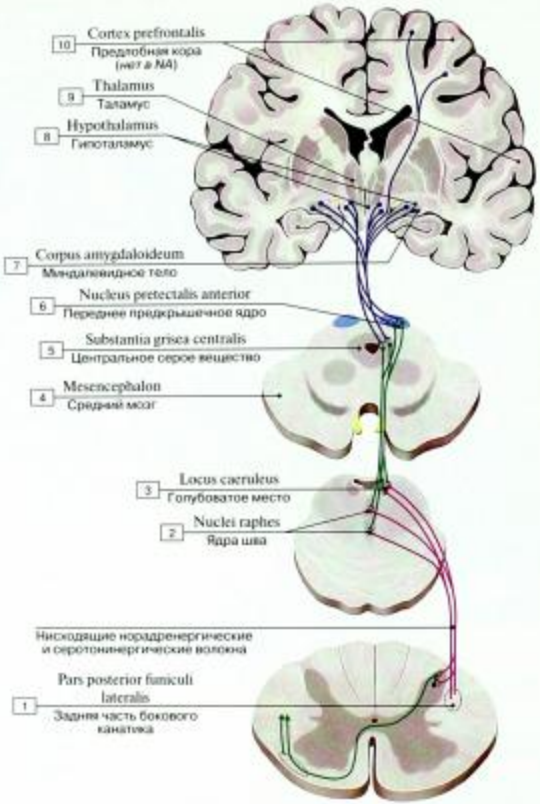

Рис. 243. Проводящие пути центральной нисходящей обезболивающей системы (схема):

1 – Posterior part of lateral funiculus; 2 – Raphe nuclei; 3 – Locus caeruleus; 4 – Mesencephalon; Midbrain; 5 – Periaqueductal grey substance; Central grey substance; 6 – Anterior pretectal nucleus; 7 – Amygdaloid body; Amygdaloid complex; 8 – Hypothalamus; 9 – Thalamus; Dorsal thalamus; 10 – Prefrontal cortex

Помимо восходящих путей, которые проводят болевые ощущения к первичной соматосенсорной коре, имеются также и нисходящие тракты, способные подавлять болевые импульсы. Центральное звено передачи в нисходящей анальгезирующей системе – это центральное серое вещество среднего мозга. Оно активируется афферентными импульсами, идущими от гипоталамуса, предлобной коры и миндалевидных тел (часть лимбической системы); получает афферентные импульсы от спинного мозга. Аксоны возбуждающих глутаминергических нейронов (на рис. – фиолетовые) центрального серого вещества оканчиваются на серотонинергических нейронах ядра шва и норадренергических нейронах голубоватого места (оба выделены на рис. синим цветом). Аксоны этих двух типов нейронов следуют по заднебоковому канатику и оканчиваются непосредственно или опосредованно (через тормозные нейроны) на проекционных нейронах анальгезирующей системы (вторых афферентных нейронах пути проведения болевой чувствительности).

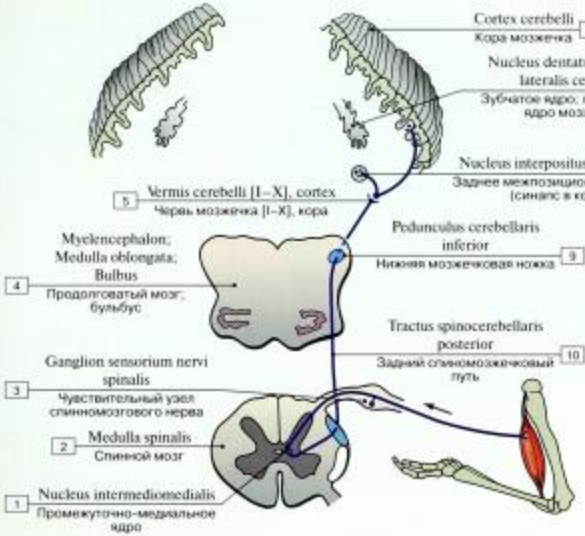

Рис. 244. Задний (дорсальный) спиномозжечковый проводящий путь (схема). Стрелки указывают направления движения нервных импульсов:

1 – Intermediomedial nucleus; 2 – Spinal cord; 3 – Spinal ganglion; Dorsal root ganglion; 4 – Myelencephalon; Medulla oblongata; Bulb; 5 – Vermis of cerebellum [I–X], cortex; 6 – Cerebellar cortex; 7 – Dentate nucleus; Nucleus lateralis cerebelli; 8 – Posterior interpositus nucleus; Globose nucleus; 9 – Inferior cerebellar peduncle; 10 – Posterior spinocerebellar tract; Dorsal spinocerebellar tract

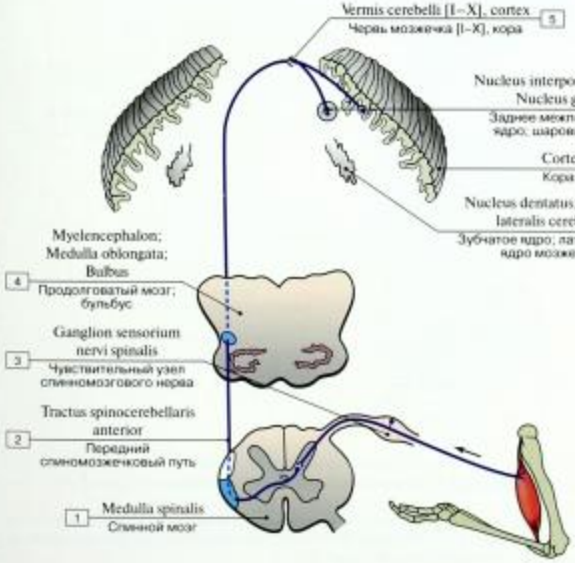

Рис. 245. Передний (вентральный) спиномозжечковый проводящий путь (схема). Стрелки указывают направления движения нервных импульсов:

1 – Spinal cord; 2 – Anterior spinocerebellar tract; Ventral spinocerebellar tract; 3 – Spinal ganglion; Dorsal root ganglion; 4 – Myelencephalon; Medulla oblongata; Bulb; 5 – Vermis of cerebellum [I–X], cortex; 6 – Posterior interpositus nucleus; Globose nucleus; 7 – Cerebellar cortex; 8 – Dentate nucleus; Nucleus lateralis cerebelli

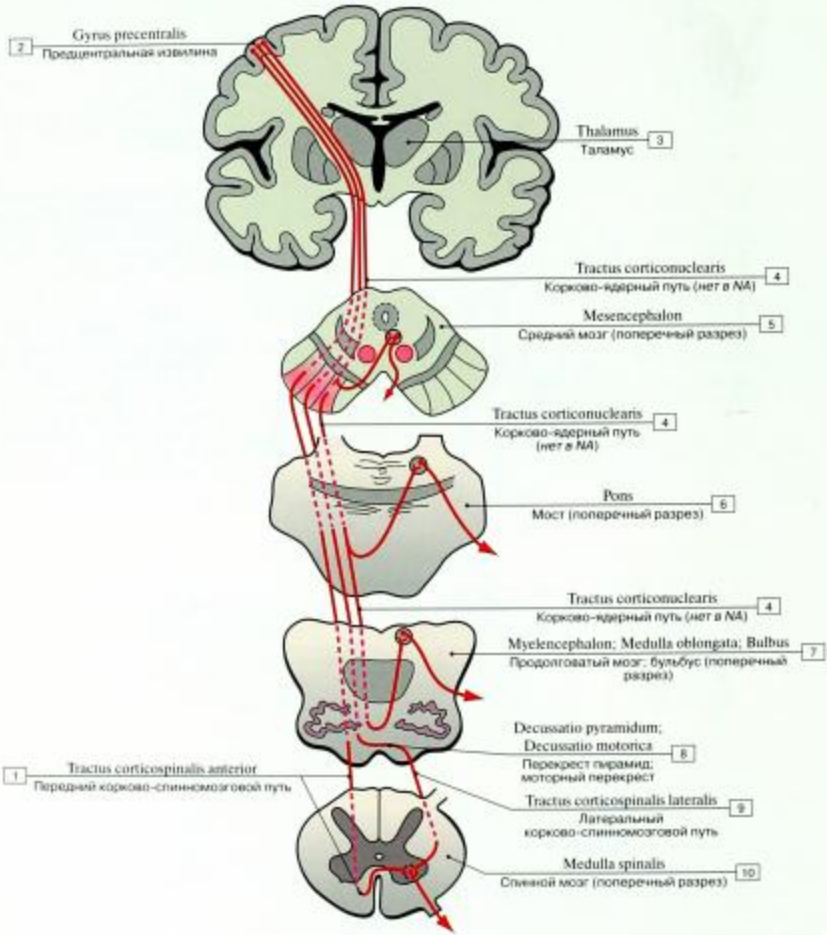

Рис. 246. Пирамидный путь, стрелками показано направление движения нервных импульсов (схема):

1 – Anterior corticospinal tract; Ventral corticospinal tract; 2 – Precentral gyrus; 3 – Thalamus; Dorsal thalamus; 4 – Corticonuclear tract; 5 – Mesencephalon; Midbrain; 6 – Pons; 7 – Myelencephalon; Medulla oblongata; Bulb; 8 – Decussation of pyramids; Motor decussation; 9 – Lateral corticospinal tract; 10 – Spinal cord

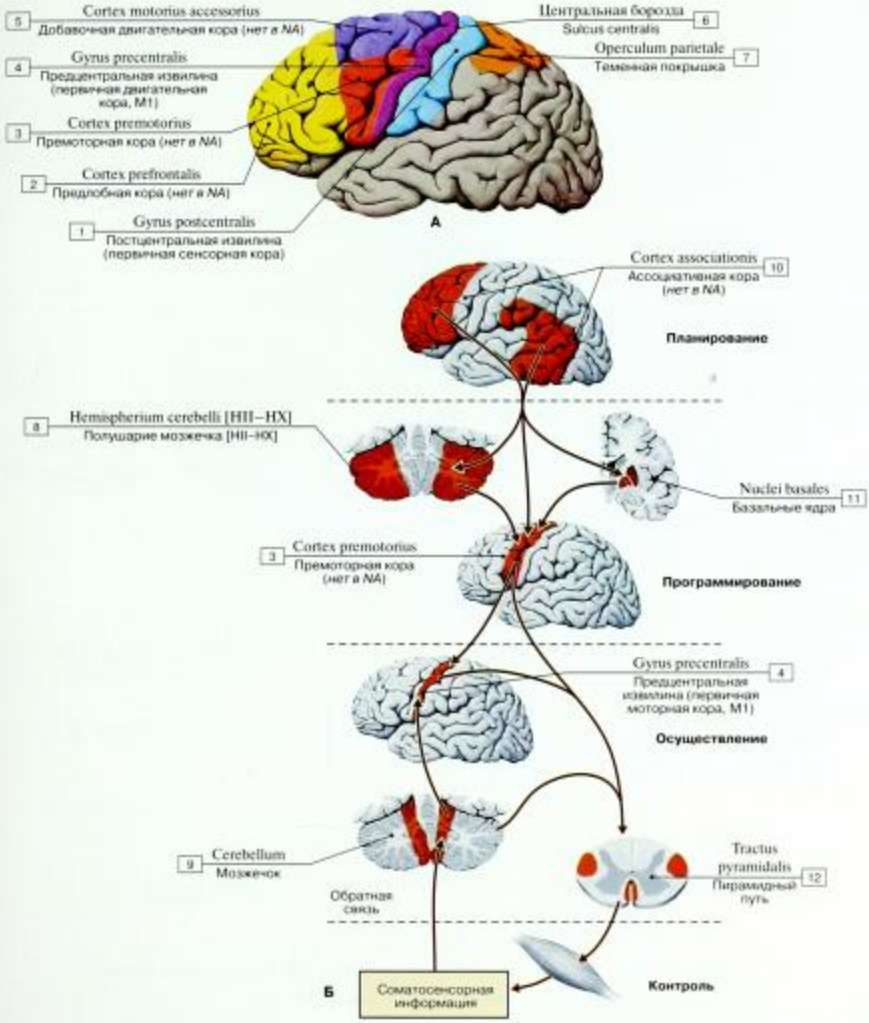

Рис. 247. Двигательная система (схема) (А – двигательные центры коры, Б – анатомические структуры пирамидного пути):

1 – Postcentral gyrus; 2 – Prefrontal cortex; 3 – Premotor cortex; 4 – Precentral gyrus; 5 – Accessory motor cortex; 6 – Central sulcus; 7 – Parietal operculum; 8 – Hemisphere of cerebellum [HII–HX]; 9 – Cerebellallum; 10 – Association cortex; 11 – Basal nuclei; 12 – Pyramidal tract

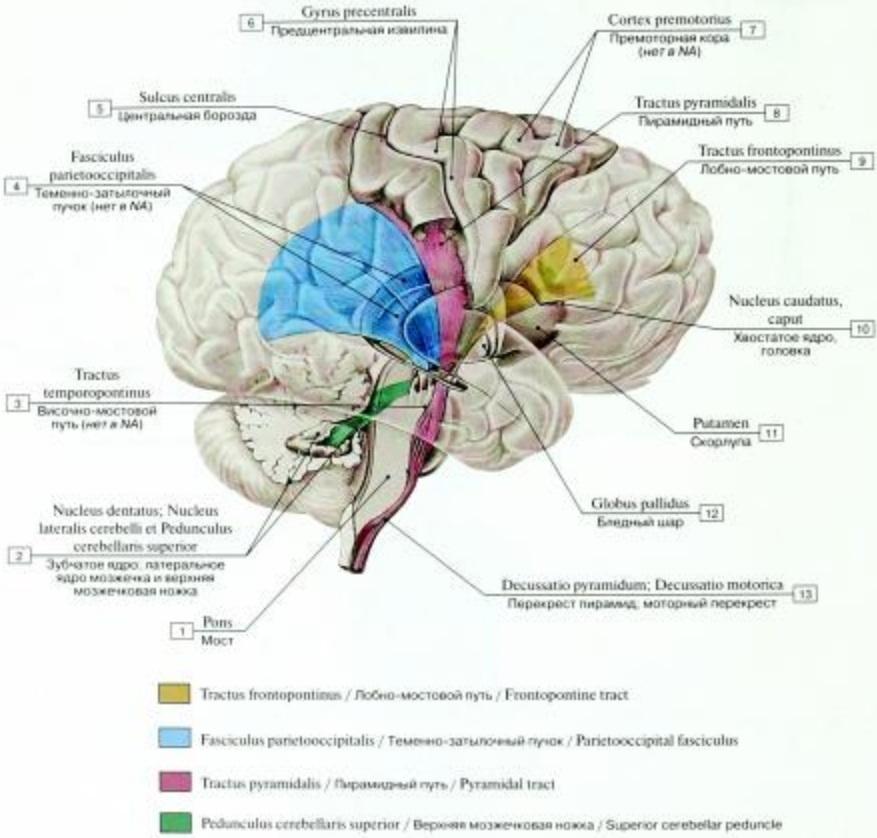

Рис. 248. Двигательные пути головного мозга, вид справа:

1 – Pons; 2 – Dentate nucleus; Nucleus lateralis cerebelli and Superior cerebellar peduncle; 3 – Temporopontine tract; 4 – Parieto-occipital fasciculus; 5 – Central sulcus; 6 – Precentral gyrus; 7 – Premotor cortex; 8 – Pyramidal tract; 9 – Frontopontine tract; 10 – Caudate nucleus, head; 11 – Putamen; 12 – Globus pallidus; 13 – Decussation of pyramids; Motor decussation

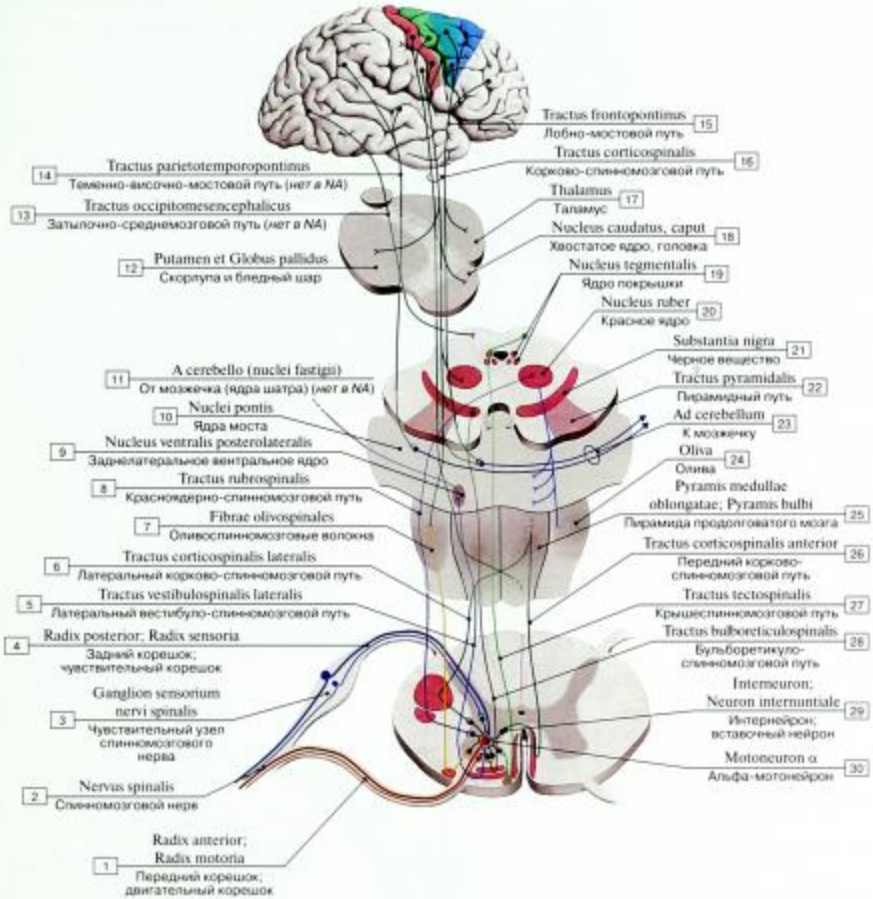

Рис. 249. Основные экстрапирамидные пути (схема):

1 – Anterior root; Motor root; Ventral root; 2 – Spinal nerve; 3 – Spinal ganglion; Dorsal root ganglion; 4 – Posterior root; Sensory root; Dorsal root; 5 – Lateral vestibulospinal tract; 6 – Lateral corticospinal tract; 7 – Olivospinal fibres; 8 – Rubrospinal tract; 9 – Ventral posterolateral nucleus; 10 – Pontine nuclei; 11 – From cerebellum (fastigial nucleus); 12 – Putamen and Globus pallidus; 13 – Occipitomesencephalic tract; 14 – Parietotemporopontine tract; 15 – Frontopontine tract; 16 – Corticospinal tract; 17 – Thalamus; Dorsal thalamus; 18 – Caudate nucleus, head; 19 – Tegmental nucleus;20 – Red nucleus; 21 – Substantia nigra; 22 – Pyramidal tract; 23 – To cerebellum; 24 – Inferior olive; 25 – Pyramid; 26 – Anterior corticospinal tract; Ventral corticospinal tract; 27 – Tectospinal tract; 28 – Reticulospinal tract; Lateral reticulospinal tract; 29 – Interneuron; Internuncial neuron; 30 – Alpha motor neuron

Рис. 250. Соматотопическая организация корково-спинномозговых путей:

1 – Lateral corticospinal tract; 2 – Anterior corticospinal tract; Ventral corticospinal tract; 3 – Corticonuclear fibres

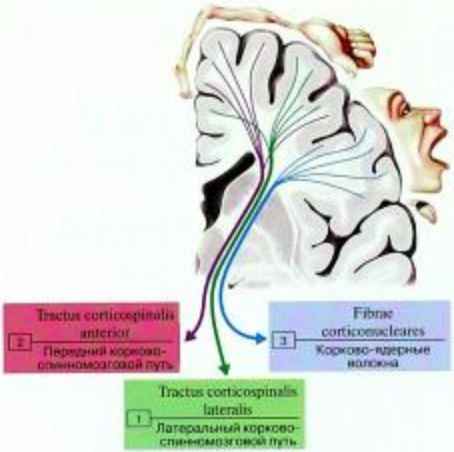

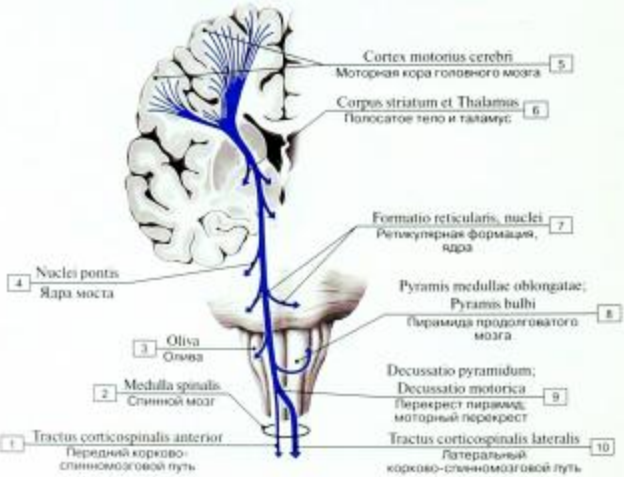

Рис. 251. Связи коры полушарий большого мозга с подкорковыми структурами (схема):

1 – Anterior corticospinal tract; Ventral corticospinal tract; 2 – Spinal cord; 3 – Inferior olive; 4 – Pontine nuclei; 5 – Motor cerebral cortex; 6 – Corpus striatum and Thalamus; Dorsal thalamus; 7 – Reticular formation, nuclei; 8 – Pyramid; 9 – Decussation of pyramids; Motor decussation; 10 – Lateral corticospinal tract

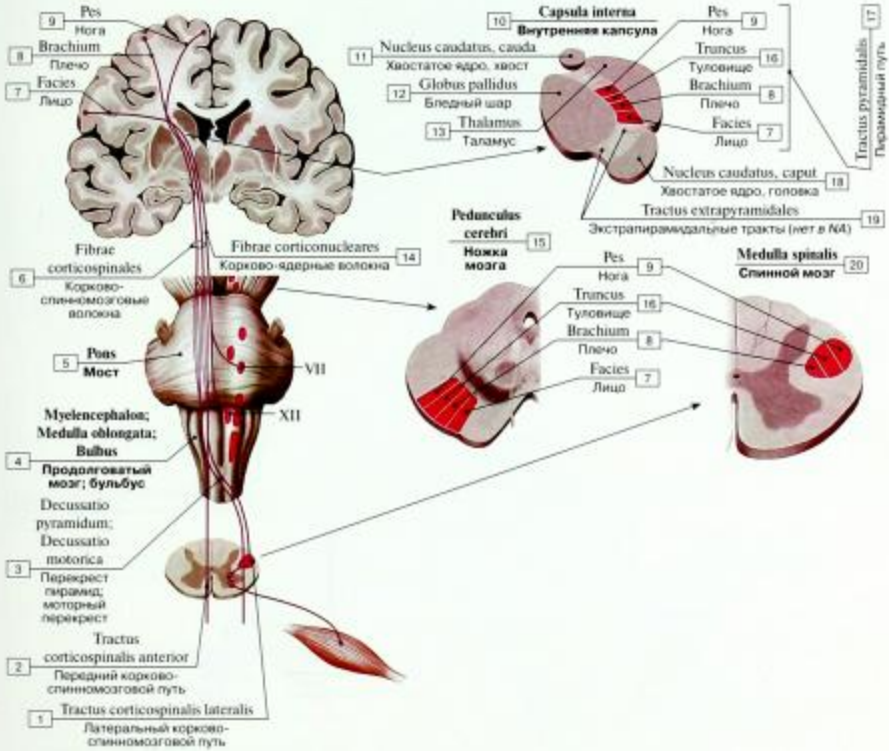

Рис. 252. Ход пирамидных путей (схема):

1 – Lateral corticospinal tract; 2 – Anterior corticospinal tract; Ventral corticospinal tract; 3 – Decussation of pyramids; Motor decussation; 4 – Myelencephalon; Medulla oblongata; Bulb; 5 – Pons; 6 – Corticospinal fibres; 7 – Face; 8 – Arm; 9 – Leg; 10 – Internal capsule; 11 – Caudate nucleus, tail; 12 – Globus pallidus segment; 13 – Thalamus; Dorsal thalamus; 14 – Corticonuclear fibres; 15 – Cerebral peduncle; 16 – Trunk; 17 – Pyramidal tract; 18 – Caudate nucleus, head; 19 – Extrapyramidal tracts; 20 – Spinal cord

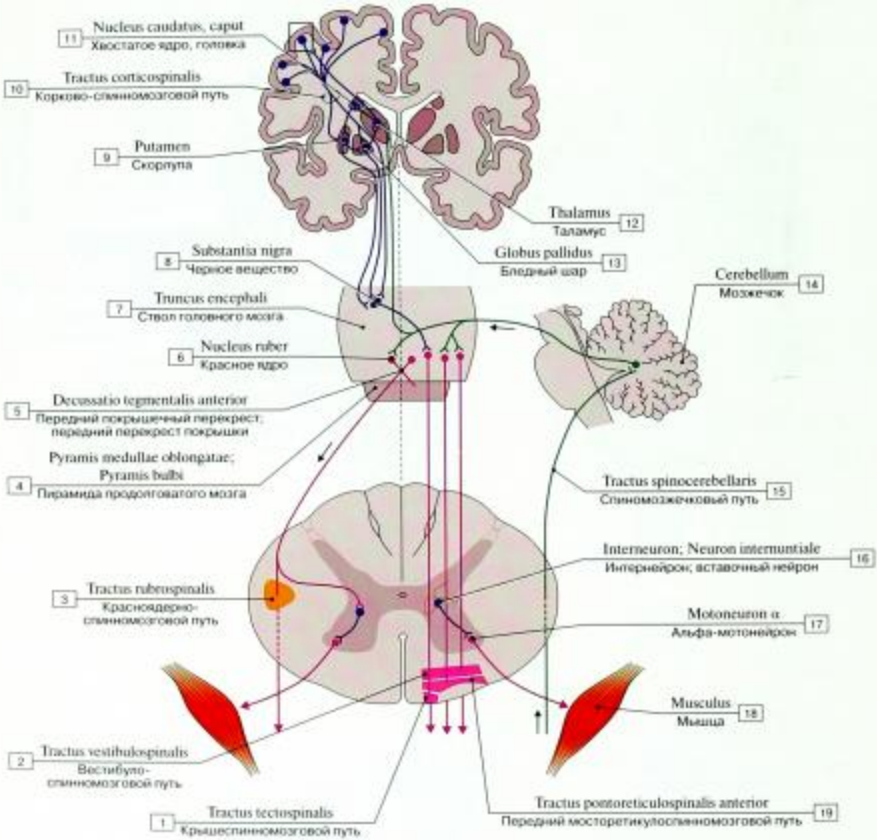

Рис. 253. Основные экстрапирамидные пути (схема):

1 – Tectospinal tract; 2 – Vestibulospinal tract; 3 – Rubrospinal tract; 4 – Pyramid; 5 – Anterior tegmental decussation; Ventral tegmental decussation; 6 – Red nucleus; 7 – Brainstem; 8 – Substantia nigra; 9 – Putamen; 10 – Corticospinal tract; 11 – Caudate nucleus, head; 12 – Thalamus; Dorsal thalamus; 13 – Globus pallidus; 14 – Cerebellum; 15 – Spinocerebellar tract; 16 – Interneuron; Internuncial neuron; 17 – Alpha motor neuron; 18 – Muscle; 19 – Anterior pontoreticulospinal tract; Ventral pontoreticulospinal tract

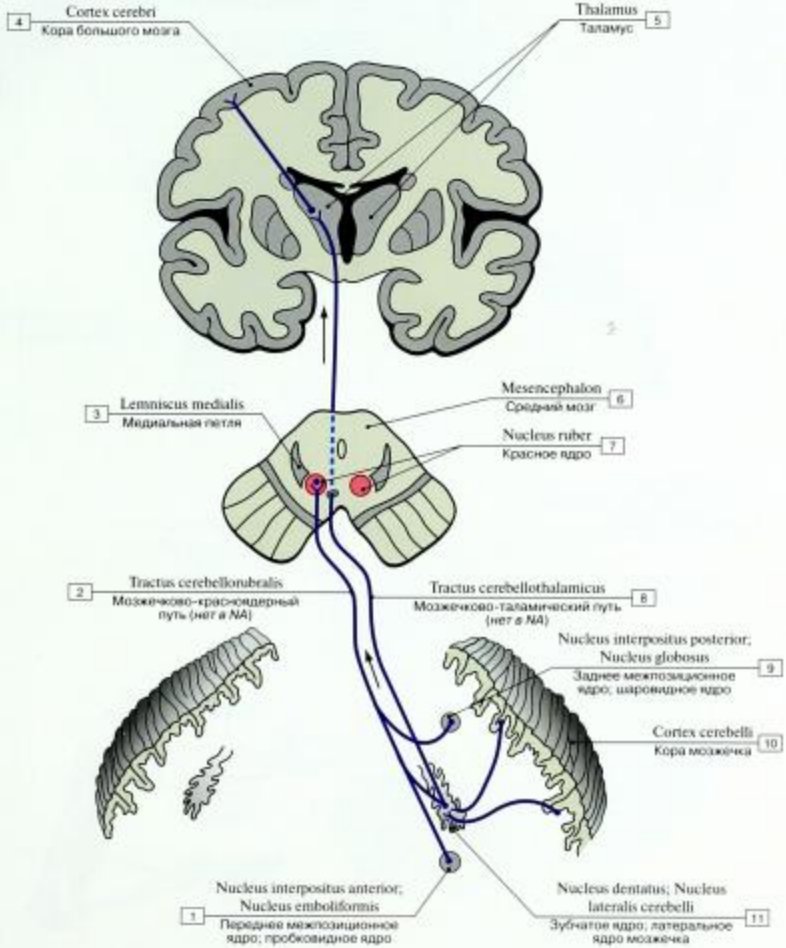

Рис. 254. Мозжечково-покрышечный и мозжечково-таламический проводящие пути (схема):

1 – Anterior interpositus nucleus; Emboliform nucleus; 2 – Cerebellorubral tract; 3 – Medial lemniscus; 4 – Cerebral cortex; 5 – Thalamus; Dorsal thalamus; 6 – Mesencephalon; Midbrain; 7 – Red nucleus; 8 – Cerebellothalamic tract; 9 – Posterior interpositus nucleus; Globose nucleus; 10 – Cerebellar cortex; 11 – Dentate nucleus; Nucleus lateralis cerebelli

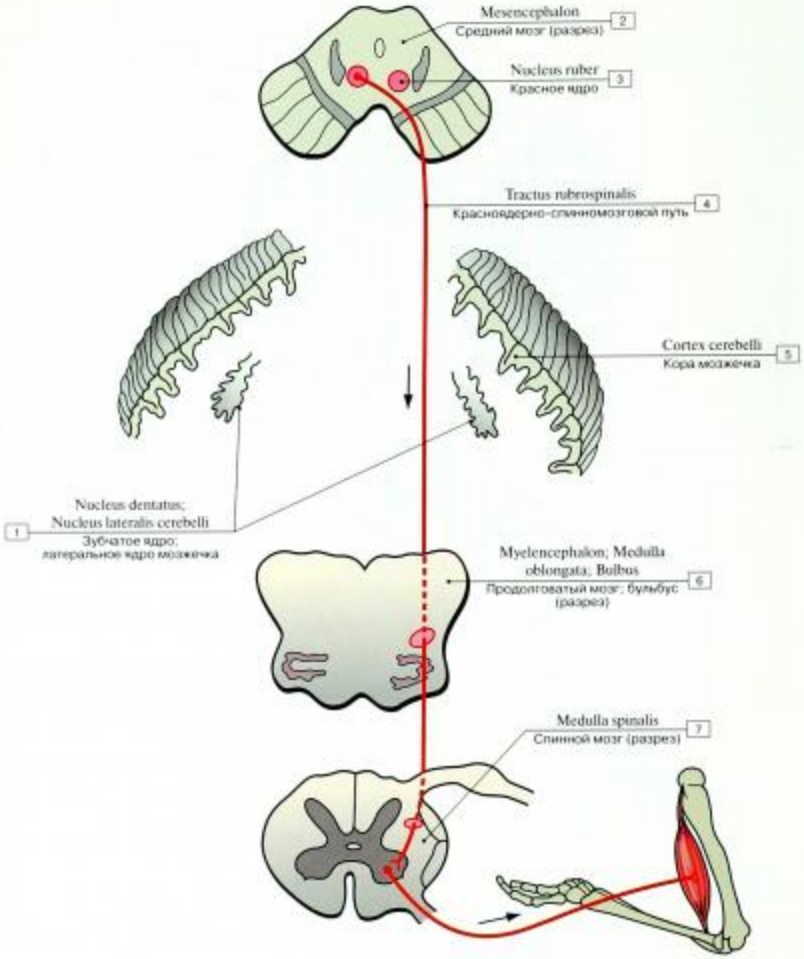

Рис. 255. Красноядерно-спинномозговой путь (стрелками показано направление движения нервных импульсов) (схема):

1 – Dentate nucleus; Nucleus lateralis cerebelli; 2 – Mesencephalon; Midbrain; 3 – Red nucleus; 4 – Rubrospinal tract; 5 – Cerebellar cortex; 6 – Myelencephalon; Medulla oblongata; Bulb; 7 – Spinal cord

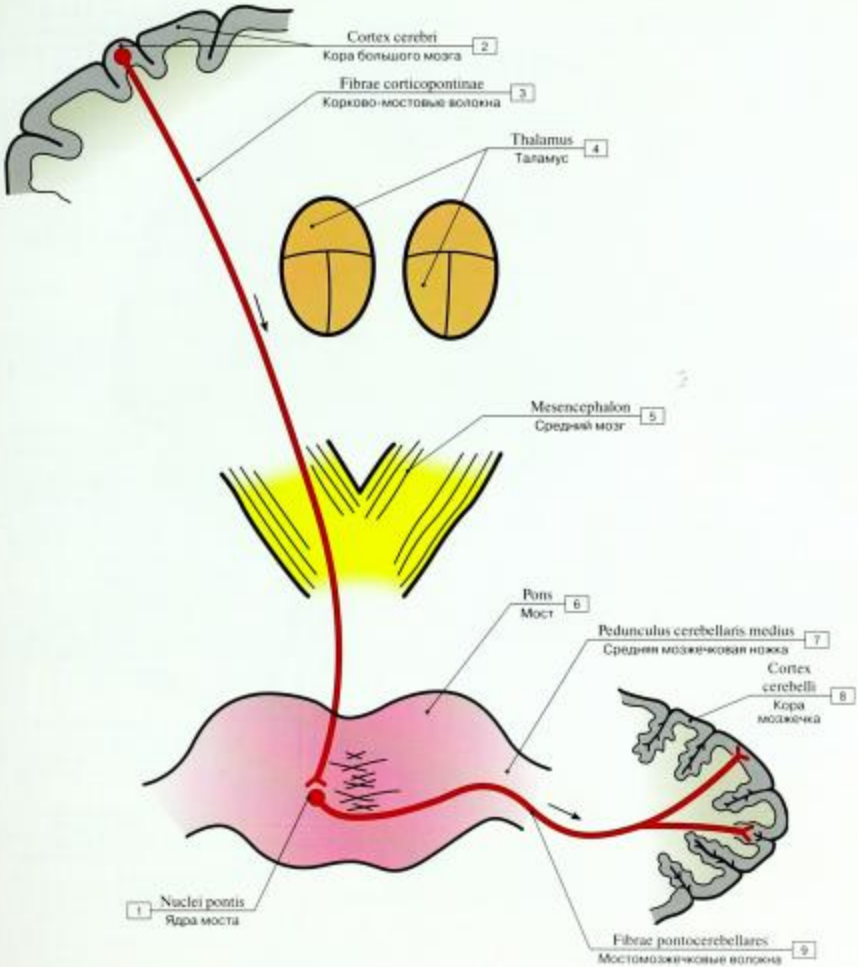

Рис. 256. Корково-мостомозжечковый проводящий путь (схема).
Стрелки указывают направления движения нервных импульсов:

1 – Pontine nuclei; 2 – Cerebral cortex; 3 – Corticopontine fibres; 4 – Thalamus; Dorsal thalamus; 5 – Mesencephalon; Midbrain; 6 – Pons; 7 – Middle cerebellar peduncle; 8 – Cerebellar cortex; 9 – Pontocerebellar fibres

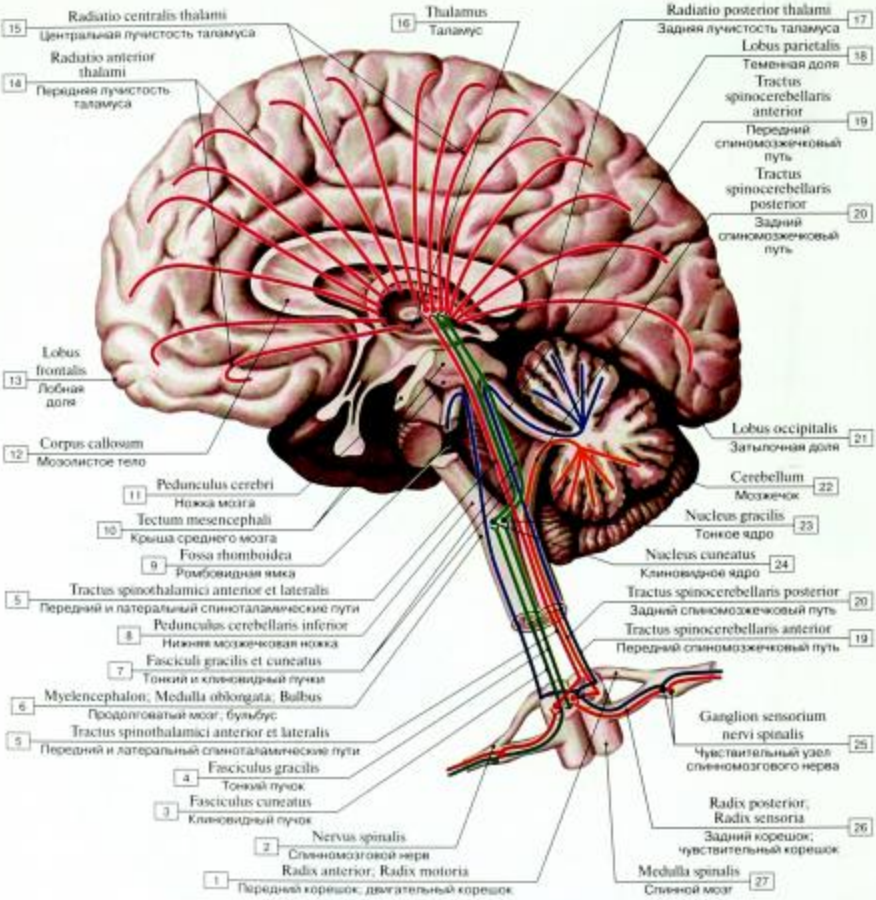

Рис. 257. Восходящие пути ствола мозга, правое полушарие (схема):

1 – Anterior root; Motor root; Ventral root; 2 – Spinal nerve; 3 – Cuneate fasciculus; 4 – Gracile fasciculus; 5 – Anterior spinothalamic tract; Ventral spinothalamic tract; Lateral spinothalamic tract; 6 – Myelencephalon; Medulla oblongata; Bulb; 7 – Gracile and cuneate fascicles; 8 – Inferior cerebellar peduncle; 9 – Rhomboid fossa; Floor of fourth ventricle; 10 – Tectum of midbrain; 11 – Cerebral peduncle; 12 – Corpus callosum; 13 – Frontal lobe; 14 – Anterior thalamic radiation; 15 – Central thalamic radiation; 16 – Thalamus; Dorsal thalamus; 17 – Posterior thalamic radiation; 18 – Parietal lobe; 19 – Anterior spinocerebellar tract; Ventral spinocerebellar tract; 20 – Posterior spinocerebellar tract; Dorsal spinocerebellar tract; 21 – Occipital lobe; 22 – Cerebellum; 23 – Gracile nucleus; 24 – Cuneate nucleus; 25 – Spinal ganglion; Dorsal root ganglion; 26 – Posterior root; Sensory root; Dorsal root; 27 – Spinal cord

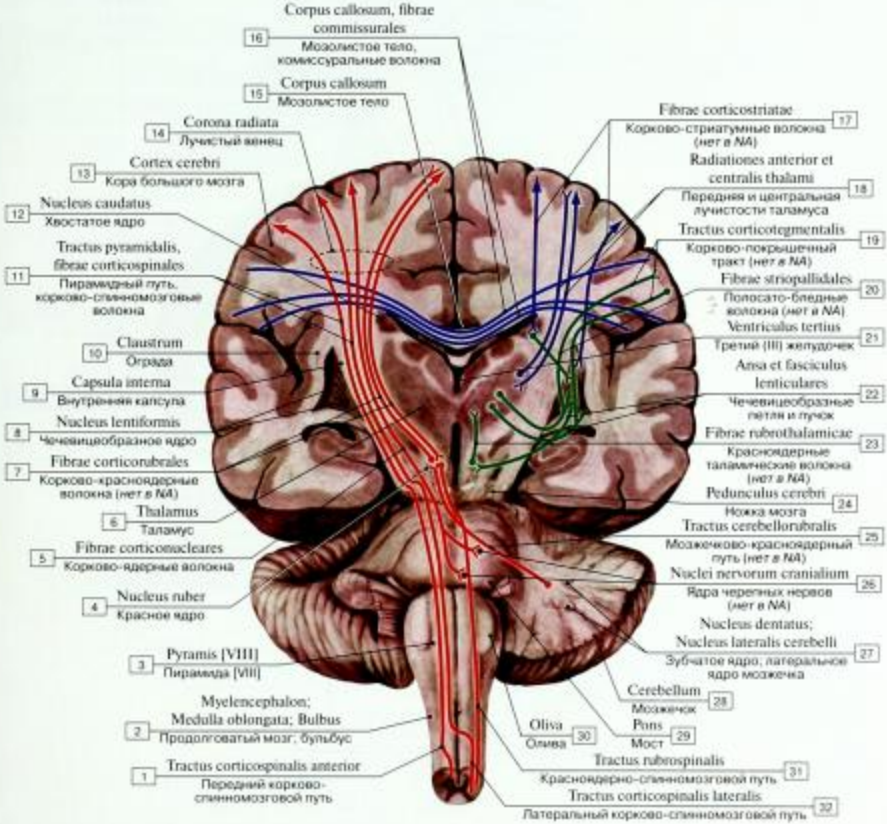

Рис. 258. Нисходящие пути ствола мозга, фронтальный разрез (схема):

1 – Anterior corticospinal tract; Ventral corticospinal tract; 2 – Myelencephalon; Medulla oblongata; Bulb; 3 – Pyramid [VIII]; 4 – Red nucleus; 5 – Corticonuclear fibres; 6 – Thalamus; Dorsal thalamus; 7 – Corticorebral fibres; 8 – Lentiform nucleus; Lenticular nucleus; 9 – Internal capsule; 10 – Claustrum; 11 – Pyramidal tract, corticospinal fibres; 12 – Caudate nucleus; 13 – Cerebral cortex; 14 – Corona radiata; 15 – Corpus callosum; 16 – Corpus callosum, commissural fibres; 17 – Corticostate fibres; 18 – Anterior and central thalamic radiations; 19 – Corticotegmental tract; 20 – Striopallidal fibres; 21 – Third ventricle; 22 – Ansa lenticularis and Lenticular fasciculus; 23 – Rubrothalamic fibres; 24 – Cerebral peduncle; 25 – Cerebellorubral tract; 26 – Nuclei of cranial nerves; 27 – Dentate nucleus; Nucleus lateralis cerebelli; 28 – Cerebellum; 29 – Pons; 30 – Inferior olive; 31 – Rubrospinal tract; 32 – Lateral corticospinal tract

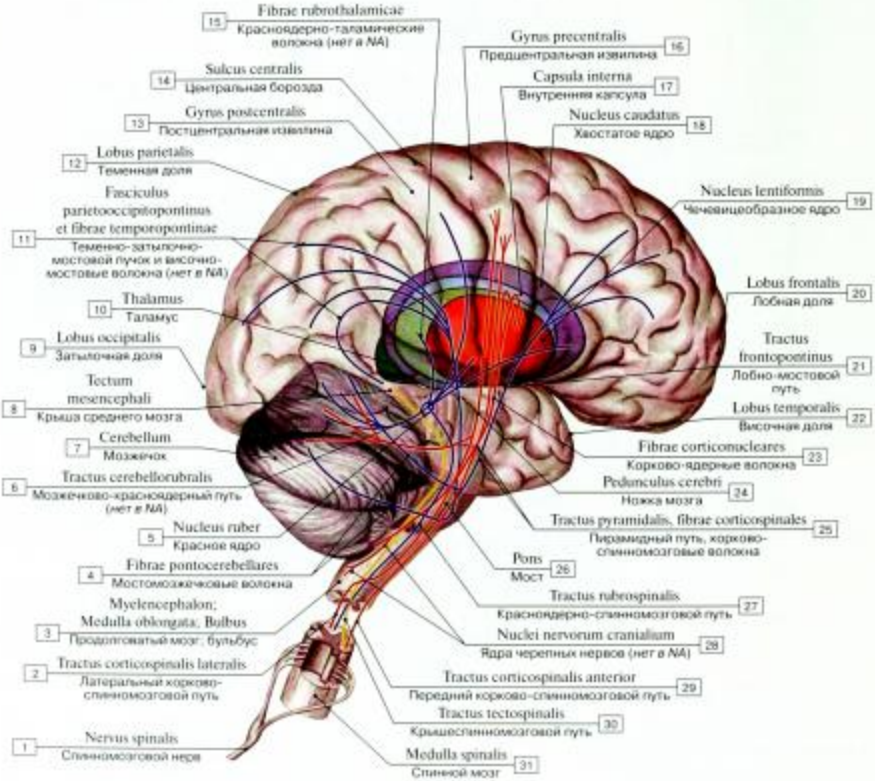

Рис. 259. Нисходящие пути ствола мозга, вид сбоку:

1 – Spinal nerve; 2 – Lateral corticospinal tract; 3 – Myelencephalon; Medulla oblongata; Bulb; 4 – Pontocerebellar fibres; 5 – Red nucleus; 6 – Cerebellorubral tract; 7 – Cerebellum; 8 – Tectum of midbrain; 9 – Occipital lobe; 10 – Thalamus; Dorsal thalamus; 11 – Parieto-occipitopontine fasciculus and Temporopontine fibres; 12 – Parietal lobe; 13 – Postcentral gyrus; 14 – Central sulcus; 15 – Rubrothalamic fibres; 16 – Precentral gyrus; 17 – Internal capsule; 18 – Caudate nucleus; 19 – Lentiform nucleus; Lenticular nucleus; 20 – Frontal lobe; 21 – Frontopontine tract; 22 – Temporal lobe; 23 – Corticonuclear fibres; 24 – Cerebral peduncle; 25 – Pyramidal tract, corticospinal fibres; 26 – Pons; 27 – Rubrospinal tract; 28 – Nuclei of cranial nerves; 29 – Anterior corticospinal tract; Ventral corticospinal tract; 30 – Tectospinal tract; 31 – Spinal cord

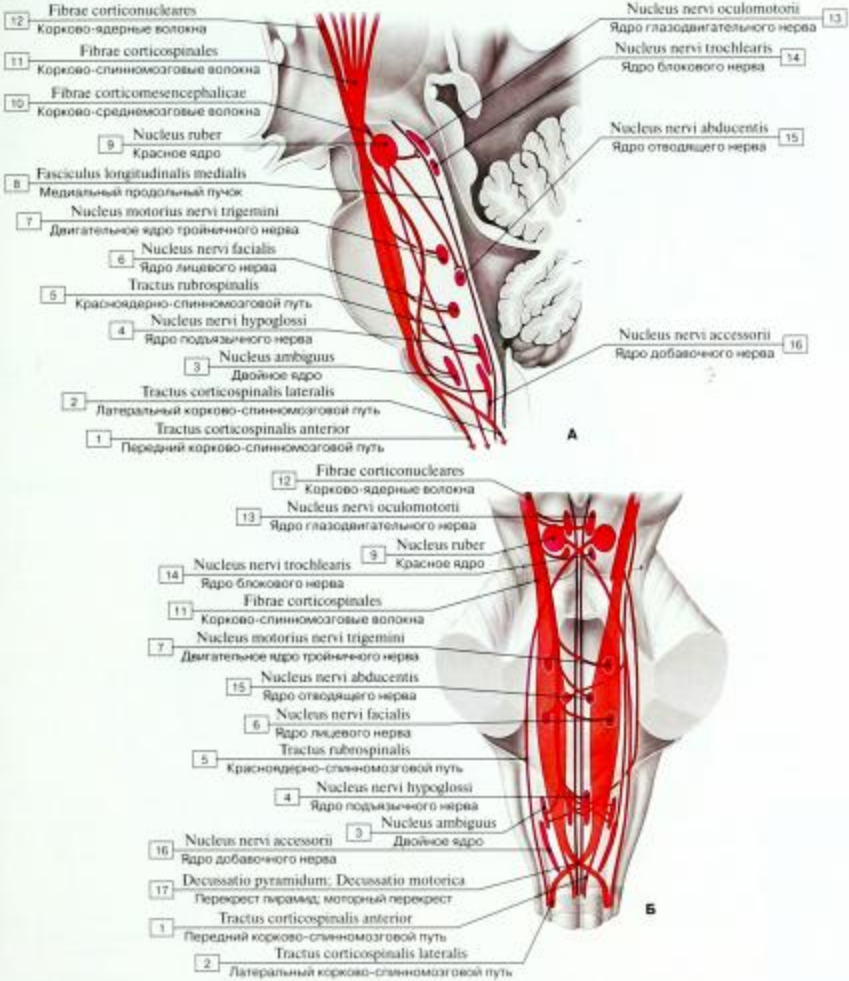

Рис. 260. Нисходящие пути ствола мозга (А – сагиттальный разрез, вид слева, Б – фронтальный разрез, вид сзади, мозжечок удален) (схема):

1 – Anterior corticospinal tract; Ventral corticospinal tract; 2 – Lateral corticospinal tract; 3 – Nucleus ambiguus; 4 – Nucleus of hypoglossal nerve; 5 – Rubrospinal tract; 6 – Motor nucleus of facial nerve; 7 – Motor nucleus of trigeminal nerve; 8 – Medial longitudinal fasciculus; 9 – Red nucleus; 10 – Corticomesencephalic fibres; 11 – Corticospinal fibres; 12 – Corticonuclear fibres; 13 – Nucleus of oculomotor nerve; 14 – Nucleus of trochlear nerve; 15 – Nucleus of abducens nerve; 16 – Nucleus of accessory nerve; 17 – Decussation of pyramids; Motor decussation

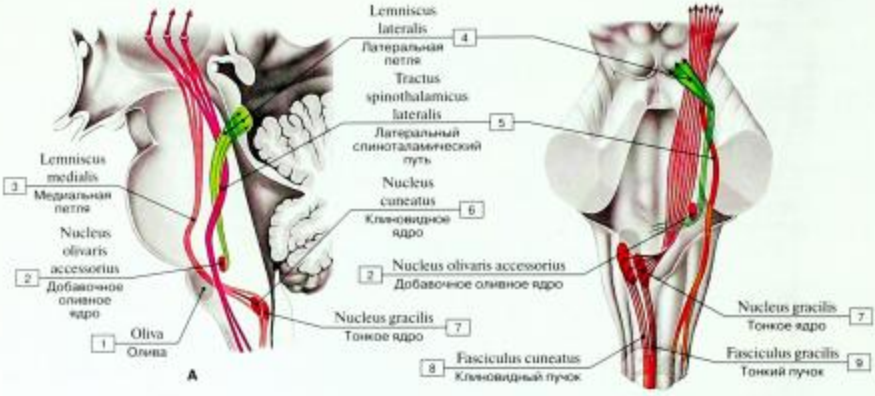

Рис. 261. Восходящие пути ствола мозга (А – вид слева, Б – вид сзади) (схема):

1 – Inferior olive; 2 – Accessory olivary nucleus; 3 – Medial lemniscus; 4 – Lateral lemniscus; 5 – Lateral spinothalamic tract; 6 – Cuneate nucleus; 7 – Gracile nucleus; 8 – Cuneate fasciculus; 9 – Gracile fasciculus

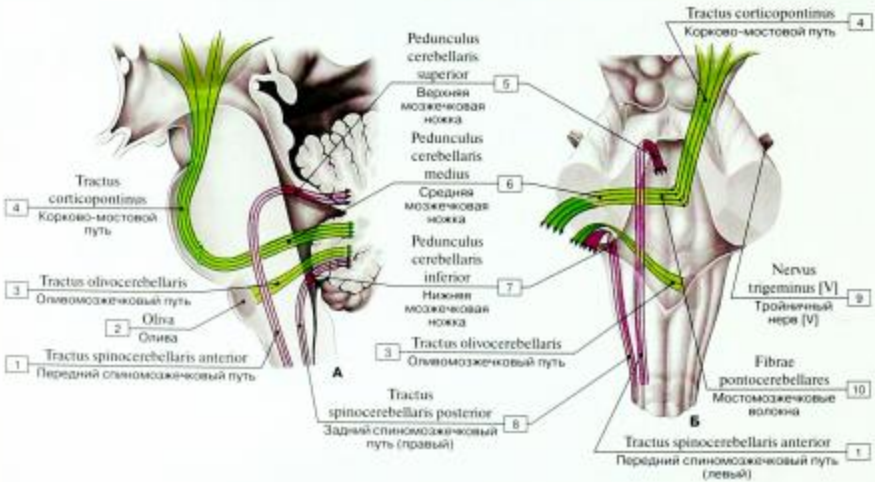

Рис. 262. Основные проводящие пути мозжечка в стволе мозга (А – сагиттальный разрез, вид слева, Б – вид сзади, мозжечок удален) (схема):

1 – Anterior spinocerebellar tract; Ventral spinocerebellar tract; 2 – Inferior olive; 3 – Olivocerebellar tract; 4 – Corticopontine tract; 5 – Superior cerebellar peduncle; 6 – Middle cerebellar peduncle; 7 – Inferior cerebellar peduncle; 8 – Posterior spinocerebellar tract; Dorsal spinocerebellar tract; 9 – Trigeminal nerve [V]; 10 – Pontocerebellar fibres

ПЕРИФЕРИЧЕСКАЯ НЕРВНАЯ СИСТЕМА

Черепные нервы

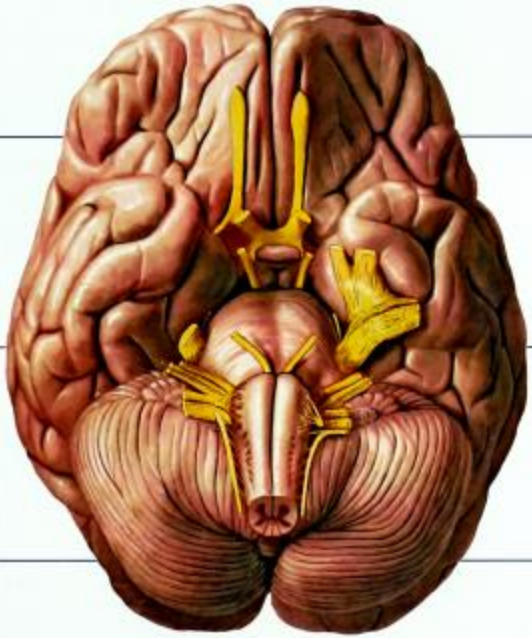

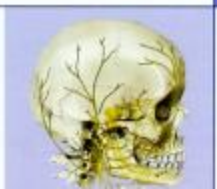

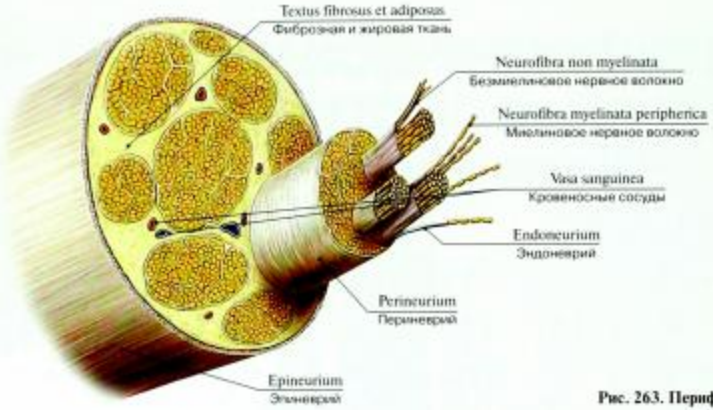

Рис. 263. Периферический нерв

Рис. 264. Строение периферического нерва (схема):

1 – Spinal nerve, roots; 2 – Spinal cord, anterior horn; ventral horn; 3 – Spinal ganglion; Dorsal root ganglion; 4 – Spinal cord; 5 – Dendrite; 6 – Peripheral myelinated nerve fibre; 7 – Neuromuscular synapse; Neuromuscular junction; Motor end plate; 8 – Free nerve ending; 9 – Spinal nerve

Периферическая нервная система является той частью нервной системы, которая находится за пределами головного и спинного мозга. Через периферическую нервную систему головной и спинной мозг осуществляет регуляцию функций всех систем, аппаратов, органов и тканей.

Периферическая нервная система образована узлами (спинномозговыми, черепными и вегетативными), нервами (31 пара спинномозговых и 12 пар черепных) и нервными окончаниями, а также рецепторами, которые воспринимают воздействия внешней и внутренней среды, и эффекторами, передающими нервные импульсы исполнительным органам. Каждый нерв состоит из нервных волокон (миелинизированных и немиелинизированных) различного диаметра. Это отростки нейронов передних рогов спинного мозга, спинномозговых узлов или узлов черепных нервов.

Снаружи нервы и их ветви покрыты рыхлой волокнистой соединительнотканной оболочкой – эпиневрием. В эпиневрии встречаются жировые клетки, проходят кровеносные, лимфатические сосуды и тонкие пучки нервных волокон. В свою очередь, нерв состоит из пучков нервных волокон, окруженных тонкой оболочкой, – периневрием. Между нервными волокнами имеются тонкие прослойки соединительной ткани – эндоневрий.

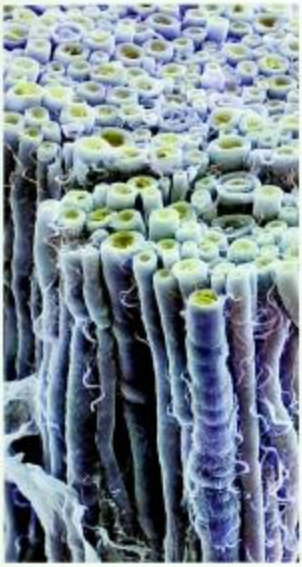

Рис. 265. Поперечный разрез нерва (сканирующая электронограмма)

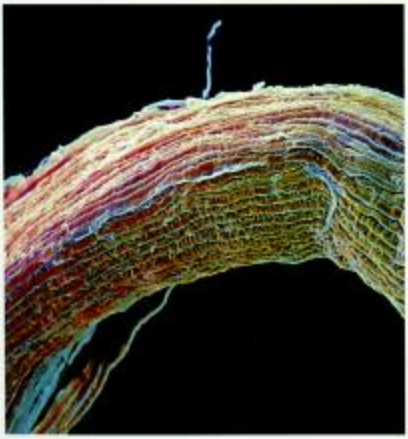

Рис. 266. Нерв, вид сбоку
(сканирующая электронограмма)

Рис. 267. Распространение нервных волокон
(сканирующая электронограмма)

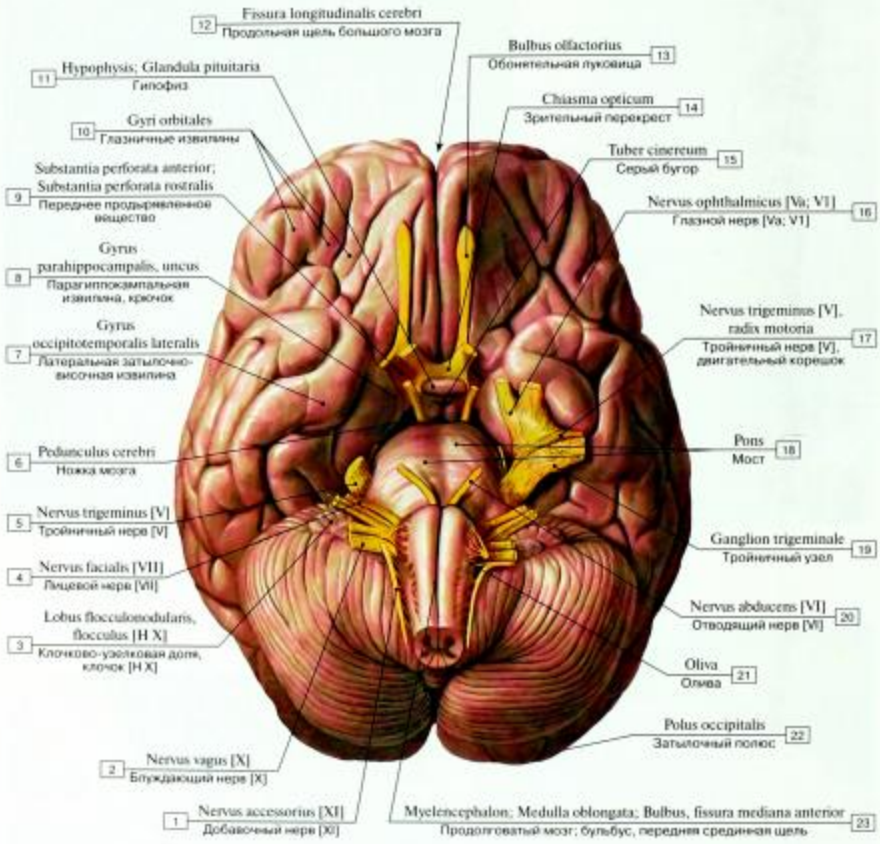

Рис. 268. Выход черепных нервов из ствола мозга, вид снизу:

1 – Accessory nerve [XI]; 2 – Vagus nerve [X]; 3 – Flocculonodular lobe, flocculus [H X]; 4 – Facial nerve [VII]; 5 – Trigeminal nerve [V]; 6 – Cerebral peduncle; 7 – Lateral occipitotemporal gyrus; 8 – Parahippocampal gyrus, uncus; 9 – Anterior perforated substance; 10 – Orbital gyri; 11 – Pituitary gland; 12 – Longitudinal cerebral fissure; 13 – Olfactory bulb; 14 – Optic chiasm; Optic chiasma; 15 – Tuber cinereum; 16 – Ophthalmic nerve; Ophthalmic division [Va; V1]; 17 – Trigeminal nerve [V], motor root; 18 – Pons; 19 – Trigeminal ganglion; 20 – Abducent nerve; Abducens nerve [VI]; 21 – Inferior olive; 22 – Occipital pole; 23 – Myelencephalon; Medulla oblongata; Bulb, anterior median fissure; ventral median fissure; 24 – Vermis of cerebellum [I–X];

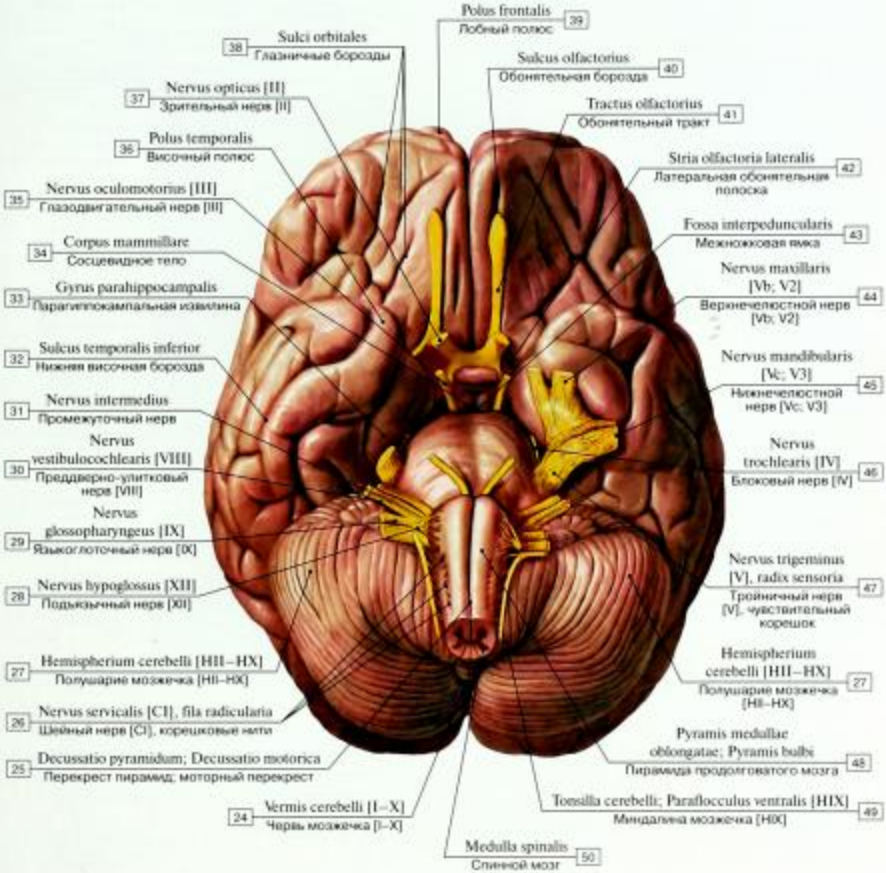

25 – Decussation of pyramids; Motor decussation; 26 – Cervical nerve [C1], rootlets; 27 – Hemisphere of cerebellum [HII–HX]; 28 – Hypoglossal nerve [XII]; 29 – Glossopharyngeal nerve [IX]; 30 – Vestibulocochlear nerve [VIII]; 31 – Intermediate nerve; 32 – Inferior temporal sulcus; 33 – Parahippocampal gyrus; 34 – Mammillary body; 35 – Oculomotor nerve [III]; 36 – Temporal pole; 37 – Optic nerve [II]; 38 – Orbital sulci; 39 – Frontal pole; 40 – Olfactory groove; 41 – Olfactory tract; 42 – Lateral olfactory stria; 43 – Interpeduncular fossa; 44 – Maxillary nerve; Maxillary division [Vb; V2]; 45 – Mandibular nerve; Mandibular division [Vc; V3]; 46 – Trochlear nerve [IV]; 47 – Trigeminal nerve [V], sensory root; 48 – Pyramid; 49 – Tonsil of cerebellum; Ventral paraflocculus [HIX]; 50 – Spinal cord

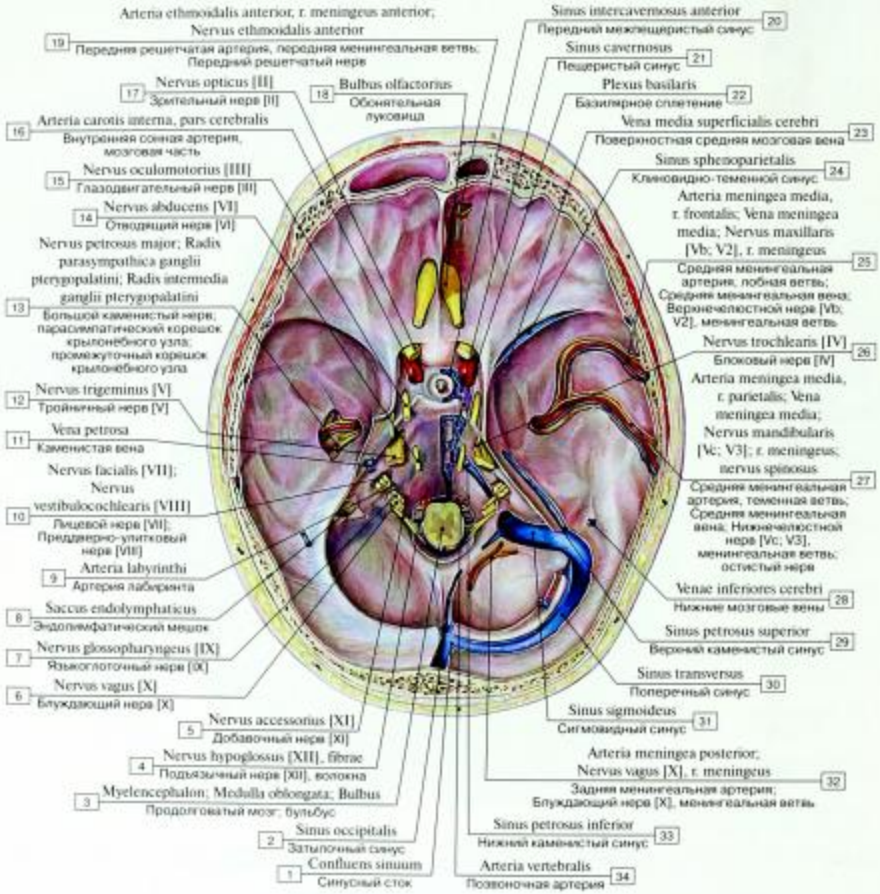

Рис. 269. Выход нервов из черепа:

1 – Confluence of sinuses; 2 – Occipital sinus; 3 – Myelencephalon; Medulla oblongata; Bulb; 4 – Hypoglossal nerve [XII], fibres; 5 – Accessory nerve [XI]; 6 – Vagus nerve [X]; 7 – Glossopharyngeal nerve [IX]; 8 – Endolymphatic sac; 9 – Labyrinthine artery; 10 – Facial nerve [VII]; Vestibulocochlear nerve [VIII]; 11 – Petrosal vein; 12 – Trigeminal nerve [V]; 13 – Greater petrosal nerve; Parasympathetic root of pterygopalatine ganglion; 14 – Abducent nerve; Abducens nerve [VI]; 15 – Oculomotor nerve [III]; 16 – Internal carotid artery, cerebral part; 17 – Optic nerve [II]; 18 – Olfactory bulb; 19 – Anterior ethmoidal artery, anterior meningeal branch; Anterior ethmoidal nerve; 20 – Anterior intercavernous sinus; 21 – Cavernous sinus; 22 – Basilar plexus; 23 – Superficial middle cerebral vein; 24 – Sphenoparietal sinus; 25 – Middle meningeal artery, frontal branch; Middle meningeal vein; Maxillary nerve; Maxillary division [Vb; V2], meningeal branch; 26 – Trochlear nerve [IV]; 27 – Middle meningeal artery, parietal branch; Middle meningeal vein; Mandibular nerve; Mandibular division [Vc; V3], meningeal branch; nervus spinosus; 28 – Inferior cerebral veins; 29 – Superior petrosal sinus; 30 – Transverse sinus; 31 – Sigmoid sinus; 32 – Posterior meningeal artery; Vagus nerve [X], meningeal branch; 33 – Inferior petrosal sinus; 34 – Vertebral artery

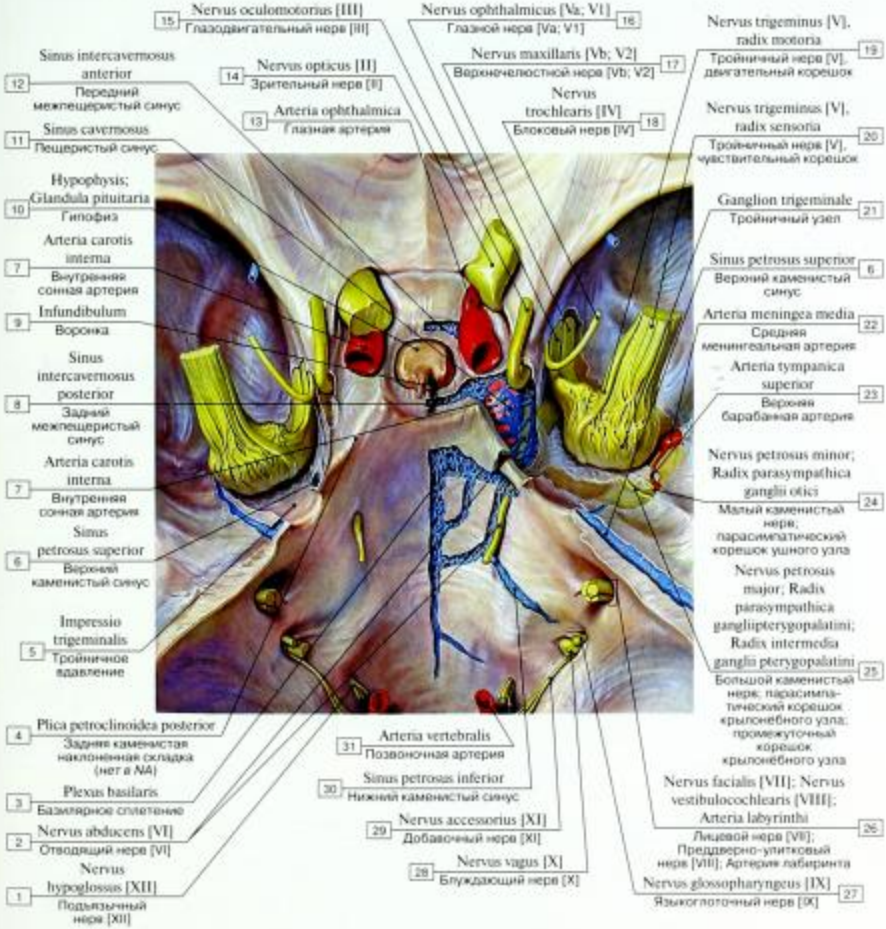

Рис. 270. Черепные нервы на внутреннем основании черепа:

1 – Hypoglossal nerve [XII]; 2 – Abducent nerve; Abducens nerve [VI]; 3 – Basilar plexus; 4 – Posterior petroclinoid fold; 5 – Trigeminal impression; 6 – Superior petrosal sinus; 7 – Internal carotid artery; 8 – Posterior intercavernous sinus; 9 – Infundibulum; 10 – Pituitary gland; 11 – Cavernous sinus; 12 – Anterior intercavernous sinus; 13 – Ophthalmic artery; 14 – Optic nerve [II]; 15 – Oculomotor nerve [III]; 16 – Ophthalmic nerve; Ophthalmic division [Va; V1]; 17 – Maxillary nerve; Maxillary division [Vb; V2]; 18 – Trochlear nerve [IV]; 19 – Trigeminal nerve [V], motor root; 20 – Trigeminal nerve [V], sensory root; 21 – Trigeminal ganglion; 22 – Middle meningeal artery; 23 – Superior tympanic artery; 24 – Lesser petrosal nerve; Parasympathetic root of otic ganglion; 25 – Greater petrosal nerve; Parasympathetic root of pterygopalatine ganglion; 26 – Facial nerve [VII]; Vestibulocochlear nerve [VIII]; Labyrinthine artery; 27 – Glossopharyngeal nerve [IX]; 28 – Vagus nerve [X]; 29 – Accessory nerve [XI]; 30 – Inferior petrosal sinus; 31 – Vertebral artery

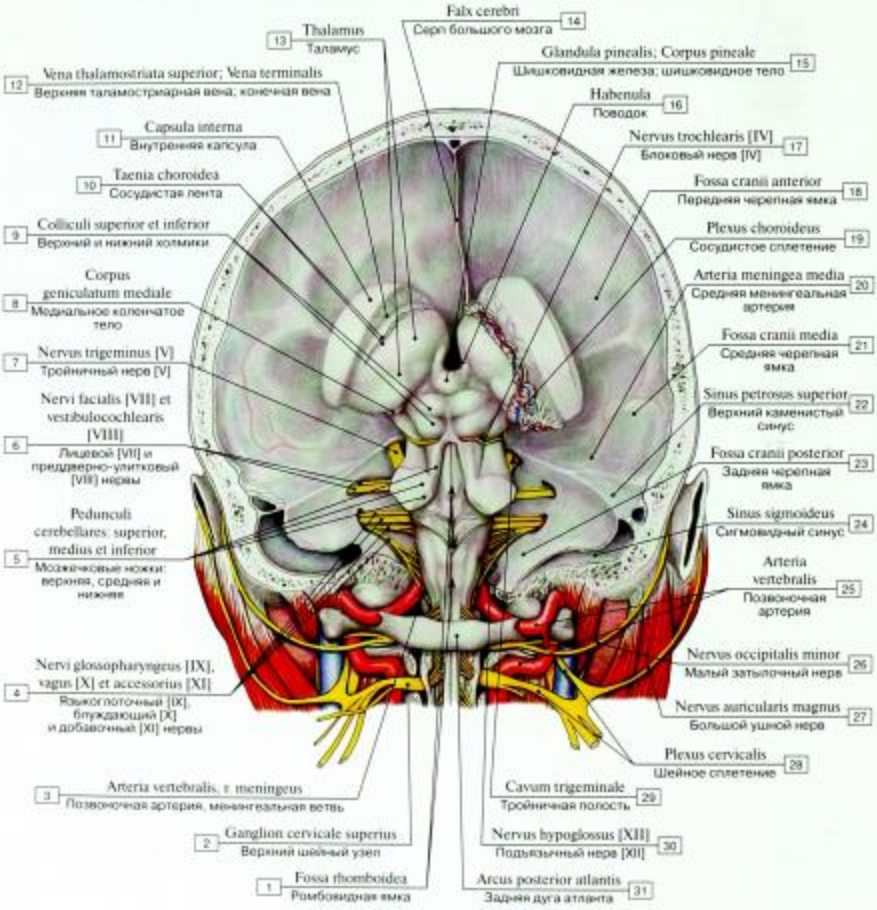

Рис. 271. Выход нервов из черепа, фронтальный разрез:

1 – Rhomboid fossa; Floor of fourth ventricle; 2 – Superior cervical ganglion; 3 – Vertebral artery, meningeal branch; 4 – Glossopharyngeal [IX], vagus [X] and accessory [XI] nerves; 5 – Cerebellar peduncles: superior, middle and inferior; 6 – Facial [VII] and vestibulocochlear [VIII] nerves; 7 – Trigeminal nerve [V]; 8 – Medial geniculate body; 9 – Superior and inferior colliculus; 10 – Choroid line; 11 – Internal capsule; 12 – Superior thalamostriate vein; 13 – Thalamus; Dorsal thalamus; 14 – Falx cerebri; Cerebral falx; 15 – Pineal gland; Pineal body; 16 – Habenula; 17 – Trochlear nerve [IV]; 18 – Anterior cranial fossa; 19 – Choroid plexus; 20 – Middle meningeal artery; 21 – Middle cranial fossa; 22 – Superior petrosal sinus; 23 – Posterior cranial fossa; 24 – Sigmoid sinus; 25 – Vertebral artery; 26 – Lesser occipital nerve; 27 – Great auricular nerve; 28 – Cervical plexus; 29 – Trigeminal cave; Trigeminal cavity; 30 – Hypoglossal nerve [XII]; 31 – Posterior arch

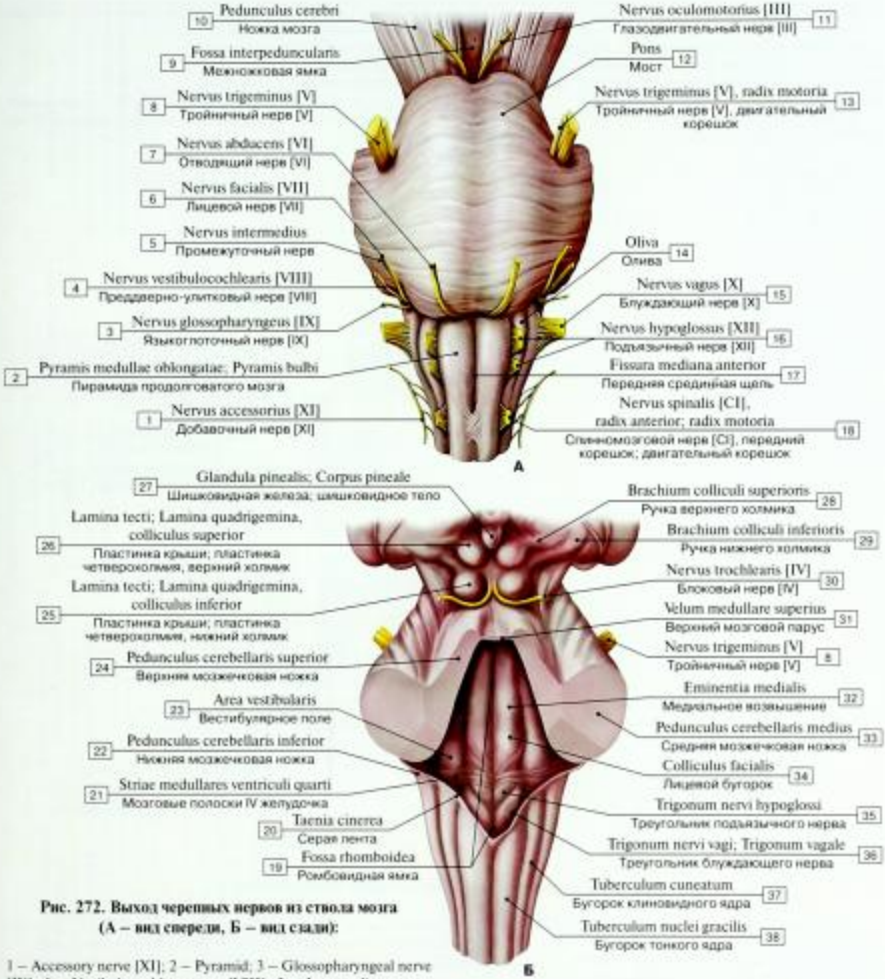

Рис. 272. Выход черепных нервов из ствола мозга (А – вид спереди, Б – вид сзади):

1 – Accessory nerve [XI]; 2 – Pyramid; 3 – Glossopharyngeal nerve [IX]; 4 – Vestibulocochlear nerve [VIII]; 5 – Intermediate nerve; 6 – Facial nerve [VII]; 7 – Abducent nerve; Abducens nerve [VI]; 8 – Trigeminal nerve [V]; 9 – Interpeduncular fossa; 10 – Cerebral peduncle; 11 – Oculomotor nerve [III]; 12 – Pons; 13 – Trigeminal nerve [V], motor root; 14 – Inferior olive; 15 – Vagus nerve [X]; 16 – Hypoglossal nerve [XII]; 17 – Anterior median fissure; Ventral median fissure; 18 – Spinal nerve [C1], anterior root; motor root; ventral root; 19 – Rhomboid fossa; Floor of fourth ventricle; 20 – Grey line; Taenia cinerea; 21 – Medullary stria of fourth ventricle; 22 – Inferior cerebellar peduncle; 23 – Vestibular area; 24 – Superior cerebellar peduncle; 25 – Tectal plate; Quadrigeminal plate, inferior colliculus; 26 – Tectal plate; Quadrigeminal plate, superior colliculus; 27 – Pineal gland; Pineal body; 28 – Brachium of superior colliculus; 29 – Brachium of inferior colliculus; 30 – Trochlear nerve [IV]; 31 – Superior medullary velum; 32 – Medial eminence; 33 – Middle cerebellar peduncle; 34 – Facial colliculus; 35 – Hypoglossal trigone; Trigone of hypoglossal nerve; 36 – Vagal trigone; Trigone of vagus nerve; 37 – Cuneate tubercle; 38 – Gracile tubercle

Мозговой ствол

А. На рис. 272 отображены места входа и выхода десяти пар черепных нервов (III–XII). Обращаем внимание: зрительный нерв является производным от промежуточного мозга.

Б. Удалены верхний и нижний паруса мозжечка, видна ромбовидная ямка, которая формирует дно IV желудочка.

Мозжечок связан со стволом мозга тремя мозжечковыми ножками с каждой стороны:

- верхняя мозжечковая ножка,
- средняя мозжечковая ножка,
- нижняя мозжечковая ножка.

Верхняя и нижняя мозжечковые ножки ограничивают ромбовидную ямку и тем самым формируют границы IV желудочка.

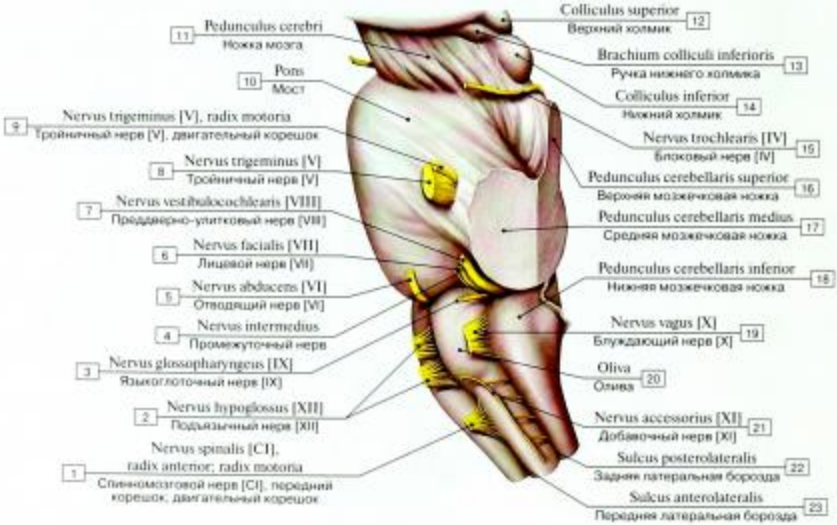

Рис. 273. Выход черепных нервов из ствола мозга, вид сбоку:

1 – Spinal nerve [C1], anterior root; motor root; ventral root; 2 – Hypoglossal nerve [XII]; 3 – Glossopharyngeal nerve [IX]; 4 – Intermediate nerve; 5 – Abducent nerve; Abducens nerve [VI]; 6 – Facial nerve [VII]; 7 – Vestibulocochlear nerve [VIII]; 8 – Trigeminal nerve [V]; 9 – Trigeminal nerve [V], motor root; 10 – Pons; 11 – Cerebral peduncle; 12 – Superior colliculus; 13 – Brachium of inferior colliculus; 14 – Inferior colliculus; 15 – Trochlear nerve [IV]; 16 – Superior cerebellar peduncle; 17 – Middle cerebellar peduncle; 18 – Inferior cerebellar peduncle; 19 – Vagus nerve [X]; 20 – Inferior olive; 21 – Accessory nerve [XI]; 22 – Posterolateral sulcus; Dorsolateral sulcus; 23 – Anterolateral sulcus; Ventrolateral sulcus

Здесь видны все мозжечковые ножки. Две верхние ножки являются частью зрительного пути, а нижняя ножка – часть слухового пути. Блоковый нерв (CN IV) направляется вперед ниже нижних холмиков крыши и выходит из ствола мозга. Оливы являются частью продолговатого мозга. Ядра олив участвуют в сохранении и поддержании двигательных рефлексов позы.

Таблица 18. Черепные нервы

Нерв, характер иннервации, происхождение	Начало нерва от ядра (I нейрон)	Место выхода (из мозга), входа (в мозг)	Место выхода (входа) из полости черепа	Основные ветви	Зона иннервации
Обонятельный нерв [I], чувствительный, конечный мозг	Периферические отростки обонятельных клеток, залегающих в обонятельной области слизистой оболочки полости носа, образуют 20–40 нитей, составляющих обонятельные нервы	Обонятельная луковица	Решетчатая пластинка решетчатой кости		Слизистая оболочка в области верхнего носового хода и прилежащей части перегородки носа (обонятельная область)
Зрительный нерв [II], чувствительный, промежуточный мозг	Аксоны ганглиозных нервных клеток сетчатки глазного яблока образуют толстый нервный ствол, который проводит сосудистую оболочку и склеру глазного яблока (внутриглазная часть), проходит в глазнице к зрительному каналу (глазничная часть)	На основании мозга оба нерва образуют зрительный перекрест (неполный). Зрительный тракт, образованный волокнами латеральной части сетчатки своей стороны и медиальной – другой стороны, направляется к подкорковым зрительным центрам: верхнему холмику крыши четверохолмия и латеральному коленчатому телу	Канал зрительного нерва (внутриканальная часть)		Сетчатка глазного яблока
Глазодвигательный нерв [III], смешанный, средний мозг		Глазодвигательная борозда на медиальной поверхности ножки мозга у переднего края моста			
Двигательная часть	Ядро глазодвигательного нерва, лежит ниже водопровода мозга (средний мозг) на уровне верхних холмиков четверохолмия			Верхняя ветвь Нижняя ветвь От нижней ветви отходит парасимпатический глазодвигательный корешок к ресничному узлу	Верхняя прямая мышца глаза, мышца, поднимающая верхнее веко Нижняя и медиальная прямые мышцы глазного яблока, нижняя косая мышца глазного яблока Ресничная мышца, сфинктер зрачка
Парасимпатическая часть	Добавочное ядро (Якубовича), лежит медиальнее от двигательного ядра глазодвигательного нерва				
Блоковый нерв [IV], двигательный, средний мозг	Ядро блокового нерва – в среднем мозге, ниже водопровода мозга, на уровне нижних холмиков	Позади нижних холмиков четверохолмия, латеральнее уздечки верхнего мозгового паруса, огибает ножку мозга сверху вниз с латеральной стороны			Верхняя косая мышца глазного яблока
Тройничный нерв [V], смешанный, мост		На переднелатеральной поверхности моста			
Глазной нерв (1-я ветвь), чувствительный	Периферические отростки псевдоуниполярных нервных клеток тройничного узла идут в составе ветвей нерва		Верхняя глазничная щель	Тенториальная ветвь Слезный нерв Лобный нерв Задний и передний решетчатые нервы Носоресничный нерв (отдает соединительную ветвь к ресничному узлу)	Намет мозжечка Слезная железа (чувствительная иннервация) и слезный мешок, конъюнктива и кожа верхнего века, кожа лба, слизистая оболочка пазух решетчатой кости, передней части полости носа, глазное яблоко

Нерв, характер иннервации, происхождение	Начало нерва от ядра (I нейрон)	Место выхода (из мозга), входа (в мозг)	Место выхода (входа) из полости черепа	Основные ветви	Зона иннервации
Верхнечелюстной нерв (2-я ветвь), чувствительный			Круглое отверстие	Средняя менингеальная ветвь Подглазничный нерв Скуловой нерв Ветви, отходящие от крылонёбного узла	Твердая оболочка головного мозга в области средней черепной ямки, кожа скуловой области, нижнего века, наружного носа, верхней губы. Зубы верхней челюсти и верхняя десна. Слизистая оболочка полости носа, твердого и мягкого нёба, придаточные пазухи носа
Нижнечелюстной нерв (3-я ветвь), смешанный Чувствительная часть			Овальное отверстие	Менингеальная ветвь Щечный нерв Ушно-височный нерв Язычный нерв Нижний альвеолярный нерв	Твердая оболочка головного мозга в области средней черепной ямки, барабанная перепонка, язык – общая чувствительность передних 2/3 языка, слизистая оболочка полости рта, нёбная миндалина, кожа ушной раковины, наружного слухового прохода, височной области подбородка и нижней губы, околоушная слюнная железа (чувствительная иннервация)
Двигательная часть	Двигательное ядро – в верхней части моста, латеральнее срединной борозды на уровне верхних отделов ромбовидной ямки			Жевательный нерв Глубокий височный нерв Латеральный и медиальный крыловидные нервы	Мышцы: височная, собственно жевательная, медиальная и латеральная крыловидные, челюстно-подъязычная, переднее брюшко двубрюшной, напрягающая нёбную занавеску и напрягающая барабанную перепонку
Отводящий нерв [VI], двигательный, мост	Ядро отводящего нерва – в дорсальной части моста (покрышке), в области лицевого бугорка ромбовидной ямки (в петле лицевого нерва)	Задний край моста, в борозде между мостом и пирамидой продолговатого мозга	Верхняя глазничная щель		Латеральная прямая мышца глазного яблока
Лицевой нерв [VII], смешанный, мост		Задний край моста, латеральнее оливы (кзади от средней мозжечковой ножки)			
Двигательная часть	Двигательное ядро лежит в глубоких отделах моста, латеральнее лицевого бугорка ромбовидной ямки		Внутренний слуховой проход, канал лицевого нерва, шилососцевидное отверстие	Стременной нерв (отходит в канале лицевого нерва) Задний ушной нерв Двубрюшная ветвь Височные ветви Скуловые ветви Щечные ветви Краевая ветвь нижней челюсти Шейная ветвь	Стременная мышца, заднее брюшко двубрюшной мышцы, шилоподъязычная мышца, мимические мышцы лица, подкожная мышца шеи
Промежуточный нерв (часть лицевого нерва)	Периферические отростки псевдоуниполярных клеток узла колена – в составе барабанной струны к язычному нерву		Пройдя через барабанную полость, выходит из каменисто-барабанной щели	Барабанная струна	Слизистая оболочка передних 2/3 языка и мягкого нёба (вкусовая чувствительность)

Нерв, характер иннервации, происхождение	Начало нерва от ядра (I нейрон)	Место выхода (из мозга), входа (в мозг)	Место выхода (входа) из полости черепа	Основные ветви	Зона иннервации
Чувствительная часть (вкусовая чувствительность) Парасимпатическая часть (секреторная)	Вегетативное верхнее слюноотделительное ядро лежит латеральнее и несколько кзади от двигательного ядра			Большой каменистый нерв (секреторная иннервация, переключение в крылонёбном узле). В составе барабанной струны (секреторная иннервация, переключение в подъязычном и подчелюстном узлах)	Слезная железа, железы слизистой оболочки полости носа, нёба и глотки. Подъязычная и подчелюстная слюнные железы
Преддверно-улитковый нерв (VIII), чувствительный, продолговатый мозг		Задний край моста, латеральнее корешка лицевого нерва	Во внутреннем слуховом проходе делится на преддверную и улитковую части		
Преддверная часть	Периферические отростки нервных клеток преддверного узла, лежащего на дне внутреннего слухового прохода, заканчиваются рецепторами в перепончатом лабиринте внутреннего уха			Передний, задний, латеральный ампулярные нервы	Вестибулярный аппарат внутреннего уха
Улитковая часть	Периферические отростки биполярных нейронов спирального (улиткового) узла, лежащего в спиральном канале улитки, заканчиваются в спиральном (кортиевом) органе				Слуховой (кортиев) орган внутреннего уха
Языкоглоточный нерв (IX), смешанный, продолговатый мозг		4–5 корешков из продолговатого мозга позади оливы (кзади от преддверно-улиткового нерва), рядом с корешками X и XI нервов	Корешки направляются к яремному отверстию, где лежит чувствительный верхний узел, по выходе из отверстия – крупный нижний узел		
Двигательная часть	Двойное ядро, располагается в продолговатом мозге и проецируется в области нижней половины ромбовидной ямки			Ветвь шилоглоточной мышцы	Шилоглоточная мышца
Чувствительная часть	Периферические отростки нейронов верхнего (в яремном отверстии) и нижнего (в каменистой ямочке) узлов в составе ветвей нерва			Синусная ветвь Глоточные ветви Язычные ветви Миндаликовые ветви	Слизистая оболочка глотки, задней трети языка (в том числе и вкусовая чувствительность), среднего уха, сонный синус и клубочек
Парасимпатическая часть (секреторная)	Вегетативное нижнее слюноотделительное ядро лежит в продолговатом мозге между двойным и нижним оливным ядрами		В барабанную полость через барабанный каналец, по выходе из барабанной полости через расщелину малого каменистого нерва направляется через рваное отверстие к ушному узлу	Барабанный нерв, его конечная ветвь – малый каменистый нерв (секреторная иннервация, переключение в ушном узле)	Слизистая оболочка барабанной полости и слуховой трубы, околоушная слюнная железа

Нерв, характер иннервации, происхождение	Начало нерва от ядра (I нейрон)	Место выхода (из мозга), входа (в мозг)	Место выхода (входа) из полости черепа	Основные ветви	Зона иннервации
Блуждающий нерв (X), смешанный, продолговатый мозг		Задняя боковая борозда продолговатого мозга, позади оливы, ниже языкоглоточного 10–15 корешками	Корешки соединяются, образуя ствол, который проходит через яремное отверстие, где лежат верхний и нижний узлы. Направляется вниз между внутренними яремной веной и сонной артерией, проходит через верхнюю апертуру в грудную полость. Правый проходит между подключичной артерией сзади и подключичной веной спереди, левый – между общей сонной и подключичной артериями, по передней поверхности дуги аорты, далее оба проходят позади корней легких, сопровождают пищевод, формируют пищеводное сплетение, из которого выходят правый и левый блуждающие стволы, проходящие в брюшную полость		
Чувствительная часть	Периферические отростки верхнего и нижнего узлов проходят в составе нерва и его ветвей			Головной отдел Менингеальная ветвь Ушная ветвь Шейный отдел Глоточные ветви Верхние шейные сердечные ветви Верхний гортанный нерв Возвратный гортанный нерв Грудной отдел Грудные сердечные, бронхиальные ветви Пищеводное сплетение Брюшной отдел Передний блуждающий ствол Передние желудочные, печёночные ветви Задний блуждающий ствол: задние желудочные ветви, чревные ветви	Твердая мозговая оболочка в области задней черепной ямки. Кожа слухового прохода и ушной раковины Сердце, слизистая оболочка глотки и мягкого неба, гортани Сердце, органы дыхания, пищевод Органы пищеварения (до сигмовидной ободочной кишки), их железы, печень, поджелудочная железа и почки
Двигательная часть Парасимпатическая часть	Двойное ядро в ретикулярной формации продолговатого мозга Заднее (дорсальное) ядро блуждающего нерва лежит вблизи поверхности ромбовидной ямки, в области треугольника блуждающего нерва				Поперечно-полосатые мышцы глотки и гортани Парасимпатическая иннервация внутренних органов шеи, груди, живота
Добавочный нерв (XI), двигательный, продолговатый мозг	Двигательное ядро в продолговатом мозге латеральнее двойного ядра, продолжается вниз в сером веществе спинного мозга на протяжении верхних пяти сегментов	Черепные корешки выходят из задней латеральной борозды продолговатого мозга. Спинномозговые корешки выходят на уровне верхних шейных сегментов спинного мозга	Корешки соединяются между собой, образуя ствол, который выходит через яремное отверстие	Внутренняя ветвь (присоединяется к стволу близлежащего нерва) Наружная ветвь	Трапециевидная и грудино-ключично-сосцевидная мышцы
Подъязычный нерв (XII), двигательный, продолговатый мозг	Ядро подъязычного нерва в глубине одноименного треугольника в нижнем углу ромбовидной ямки	Многочисленные корешки выходят из продолговатого мозга между пирамидой и оливой	Направляется вперед и латерально в канал подъязычного нерва, проходит между внутренней сонной артерией и внутренней яремной веной к языку		Мышцы языка

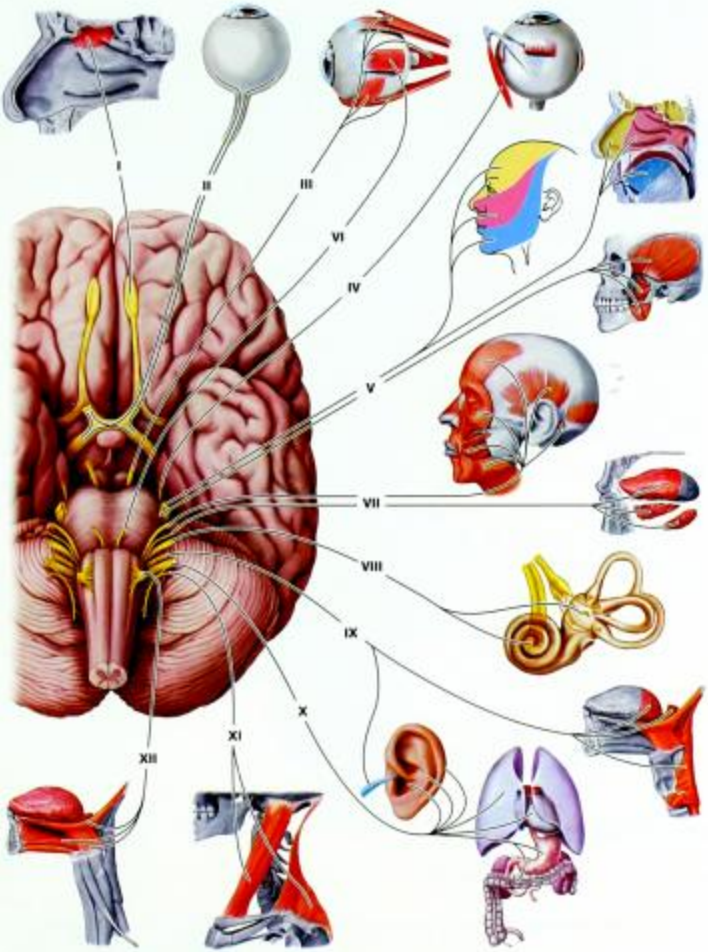

Рис. 274. Черепные нервы – управление органами (схема):

I – Nervus olfactorius [I]; Обонятельный нерв [I]; Olfactory nerve [I]; II – Nervus opticus [II]; Зрительный нерв [II]; Optic nerve [II]; III – Nervus oculomotorius [III]; Глазодвигательный нерв [III]; Oculomotor nerve [III]; IV – Nervus trochlearis [IV]; Блоковый нерв [IV]; Trochlear nerve [IV]; V – Nervus trigeminus [V]; Тройничный нерв [V]; Trigeminal nerve [V]; VI – Nervus abducens [VI]; Отводящий нерв [VI]; Abducent nerve; Abducens nerve [VI]; VII – Nervus facialis [VII]; Лицевой нерв [VII]; Facial nerve [VII]; VIII – Nervus vestibulocochlearis [VIII]; Преддверно-улитковый нерв [VIII]; Vestibulocochlear nerve [VIII]; IX – Nervus glossopharyngeus [IX]; Языкоглоточный нерв [IX]; Glossopharyngeal nerve [IX]; X – Nervus vagus [X]; Блуждающий нерв [X]; Vagus nerve [X]; XI – Nervus accessorius [XI]; Добавочный нерв [XI]; Accessory nerve [XI]; XII – Nervus hypoglossus [XII]; Подъязычный нерв [XII]; Hypoglossal nerve [XII]

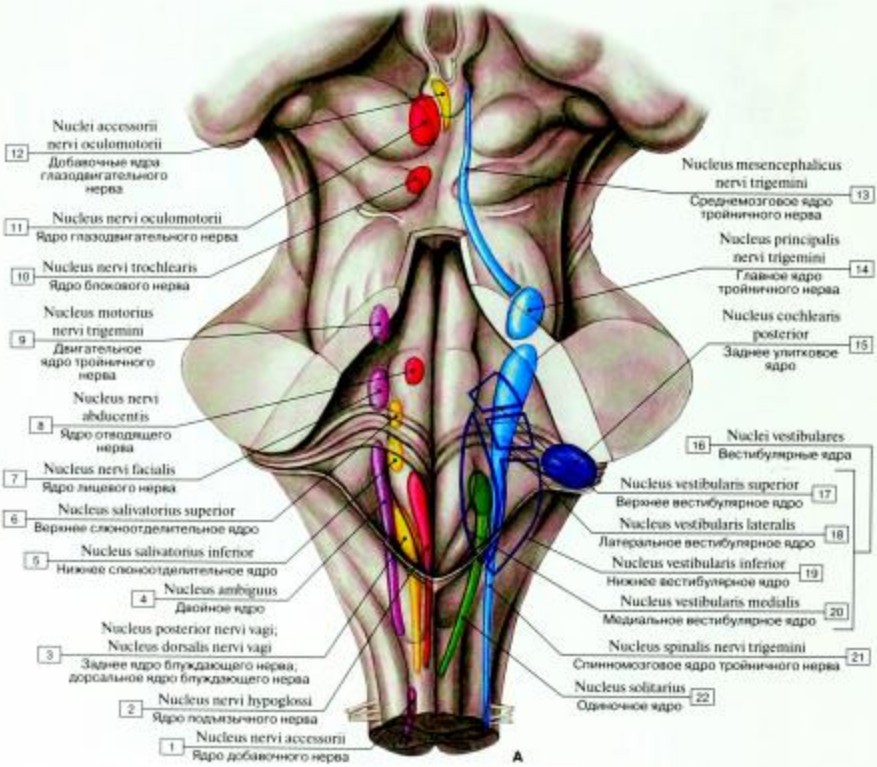

А

Общесоматические эфферентные ядра (GSE)

Общие висцеральные эфферентные ядра (GVE)

Специфические висцеральные эфферентные ядра (SVE)

Общие и специфические висцеральные эфферентные ядра (G/SVA)

Общесоматические эфферентные ядра (GSA)

Специфические соматические эфферентные ядра (SSA)

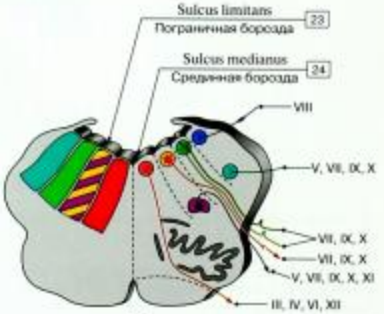

Б

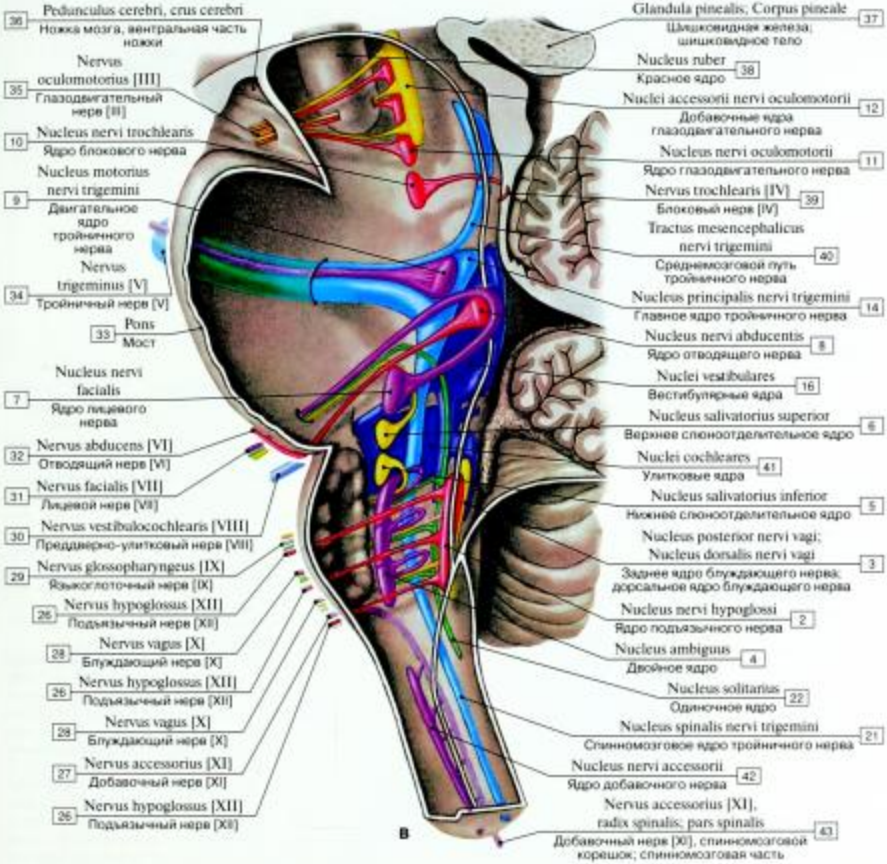

Рис. 275. Проекция ядер черепных нервов в стволе мозга (А – вид сзади, Б – вид на поперечном разрезе, В – вид сбоку):

1 – Nucleus of accessory nerve; 2 – Nucleus of hypoglossal nerve; 3 – Posterior nucleus of vagus nerve; Dorsal nucleus of vagus nerve; 4 – Nucleus ambiguus; 5 – Inferior salivatory nucleus; 6 – Superior salivatory nucleus; 7 – Motor nucleus of facial nerve; 8 – Nucleus of abducens nerve; 9 – Motor nucleus of trigeminal nerve; 10 – Nucleus of trochlear nerve; 11 – Nucleus of oculomotor nerve; 12 – Accessory nuclei of oculomotor nerve; 13 – Mesencephalic nucleus of trigeminal nerve; 14 – Principal sensory nucleus of trigeminal nerve; 15 – Posterior cochlear nucleus; Dorsal cochlear nucleus; 16 = 17 + 18 + 19 + 20 – Vestibular nuclei; 17 – Superior vestibular nucleus; 18 – Lateral vestibular nucleus; 19 – Inferior vestibular nucleus; 20 – Medial vestibular nucleus; 21 – Spinal nucleus of trigeminal nerve; 22 – Solitary nucleus; 23 – Sulcus limitans; 24 – Median sulcus; 25 – Hypoglossal nerve [XII]; 26 – Accessory nerve [XI]; 27 – Vagus nerve [X]; 28 – Glossopharyngeal nerve [IX]; 29 – Vestibulocochlear nerve [VIII]; 30 – Facial nerve [VII]; 31 – Abducent nerve; Abducens nerve [VI]; 32 – Pons; 33 – Trigeminal nerve [V]; 34 – Oculomotor nerve [III]; 35 – Cerebral peduncle, cerebral crus; 36 – Pineal gland; Pineal body; 37 – Red nucleus; 38 – Trochlear nerve [IV]; 39 – Mesencephalic tract of trigeminal nerve; 40 – Cochlear nuclei; 41 – Nucleus of accessory nerve; 42 – Accessory nerve [XI], spinal root; spinal part

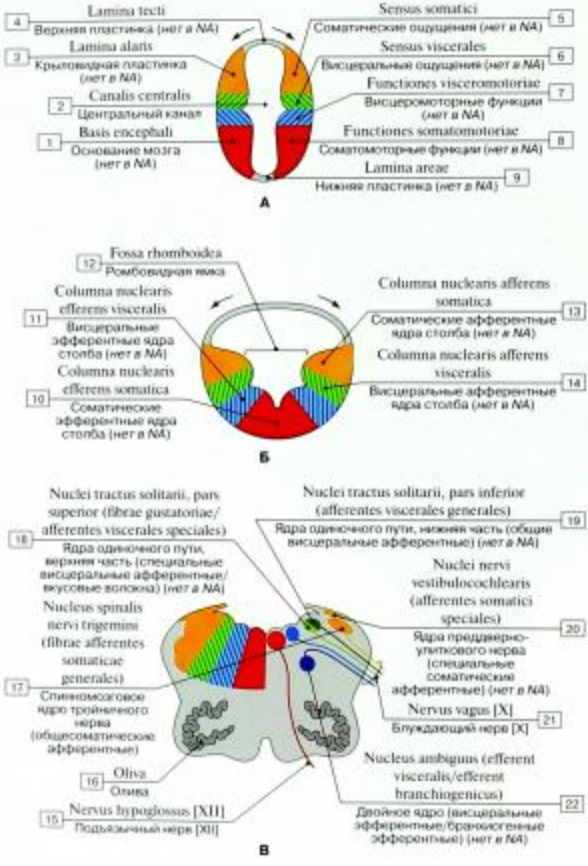

Рис. 276. Расположение ядер черепно-мозговых нервов в стволе мозга в процессе развития.
Поперечное сечение через спинной мозг и ствол мозга, вид сверху:

1 – Base of brain; 2 – Central canal; 3 – Alar plate; 4 – Roof plate; 5 – Somatic sensation; 6 – Visceral sensation; 7 – Visceromotor function; 8 – Somatomotor function; 9 – Floor plate; 10 – Somatic efferent nuclear column; 11 – Visceral efferent nuclear column; 12 – Rhomboid fossa; Floor of fourth ventricle; 13 – Somatic afferent nuclear column; 14 – Visceral afferent nuclear column; 15 – Hypoglossal nerve [XII]; 16 – Inferior olive; 17 – Spinal nucleus of trigeminal nerve (general somatic afferent); 18 – Nucleus of solitary tract, upper part (special visceral afferent/gustatory fibres); 19 – Nucleus of solitary tract, lower part (general visceral afferent); 20 – Nuclei of vestibulocochlear (special somatic afferent); 21 – Vagus nerve [X]; 22 – Nucleus ambiguus (visceral efferent/branchiogenic efferent)

Организация ствола мозга ядерного ствола во время эмбрионального развития (по Херику)

Функциональная организация ствола мозга определяется расположением ядер черепных нервов, которое можно объяснить миграцией популяций нейронов во время эмбрионального развития.

А. Начальная форма: двигательные нейроны – вентральные, чувствительные – дорсальные (дорсовентральная организация). Стрелки показывают направление миграции популяций нейронов.

Б. Ранние этапы эмбрионального развития: нейроны крыловидной пластинки (чувствительные ядра) мигрируют латерально, нейроны базальной пластинки (двигательные ядра) мигрируют медиально. Медиально-латеральная организация.

В. Ствол мозга взрослого человека: порядок расположения четырех продольных ядерных колонн (одна соматическая двигательная, одна висцеральная двигательная, одна соматическая чувствительная, одна висцеральная двигательная). В каждой из 4 колонн ядра выполняют одинаковые функции и расположены друг над другом в краниокаудальном направлении. Ядра в соматической чувствительной и висцеральной чувствительной колоннах делятся на общие и отдельные чувствительные ядра. Аналогично в висцеральных двигательных колоннах выделяют общие (парасимпатические) и отдельные двигательные ядра. Разделение на общие и отдельные ядра не представлено в соматических двигательных ядерных колоннах.

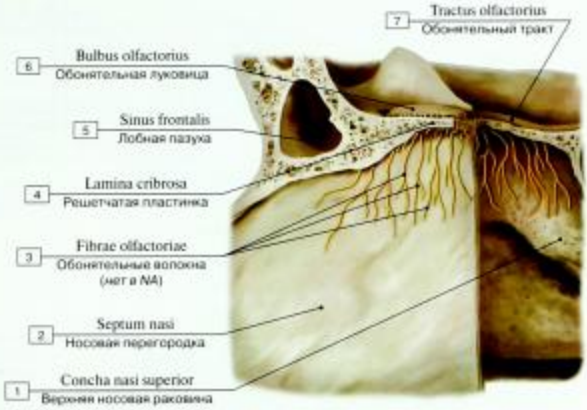

А

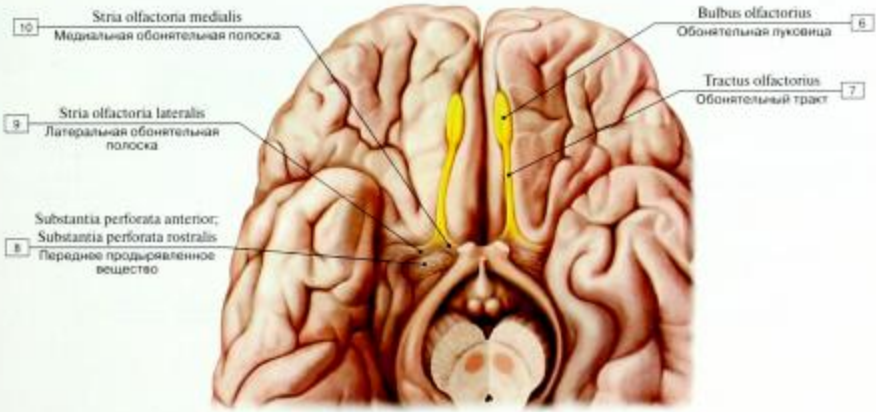

Б

Рис. 277. Обонятельные нервы, сагиттальный разрез (А), обонятельный тракт, вид снизу (Б):

1 – Superior nasal concha; 2 – Nasal septum; 3 – Olfactory fibres; 4 – Cribriform plate; 5 – Frontal sinus; 6 – Olfactory bulb; 7 – Olfactory tract; 8 – Anterior perforated substance; 9 – Lateral olfactory stria; 10 – Medial olfactory stria

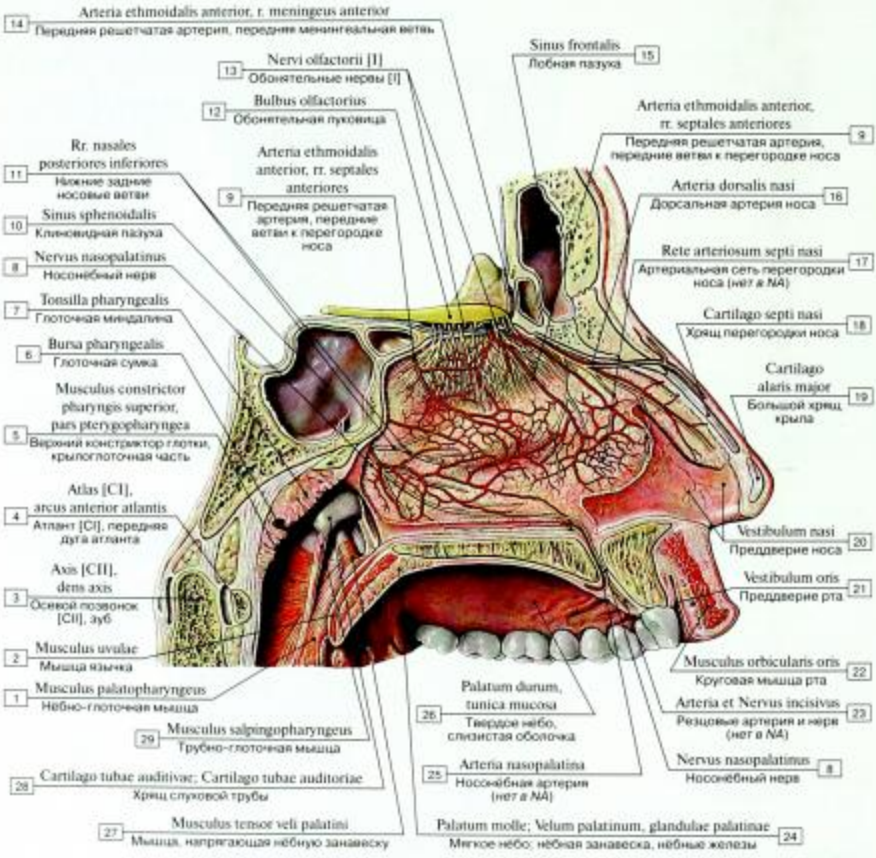

Рис. 278. Формирование обонятельных нервов:

1 – Palatopharyngeus; 2 – Musculus uvulae; 3 – Axis [CII], dens; 4 – Atlas [CI], anterior arch; 5 – Superior constrictor, pterygopharyngeal part; 6 – Pharyngeal bursa; 7 – Pharyngeal tonsil; 8 – Nasopalatine nerve; 9 – Anterior ethmoidal artery, anterior septal branches; 10 – Sphenoidal sinus; 11 – Posterior inferior nasal branches; 12 – Olfactory bulb; 13 – Olfactory nerves [I]; 14 – Anterior ethmoidal artery, anterior meningeal branch; 15 – Frontal sinus; 16 – Dorsal nasal artery; External nasal artery; 17 – Nasal septum (artyerial rete); 18 – Septal nasal cartilage; 19 – Major alar cartilage; 20 – Nasal vestibule; 21 – Oral vestibule; 22 – Orbicularis oris; 23 – Incisive artery and nerve; 24 – Soft palate, palatine glands; 25 – Nasopalatine artery; 26 – Hard palate, mucosa; mucous membrane; 27 – Tensor veli palatini; 28 – Cartilage of tube; 29 – Salpingopharyngeus

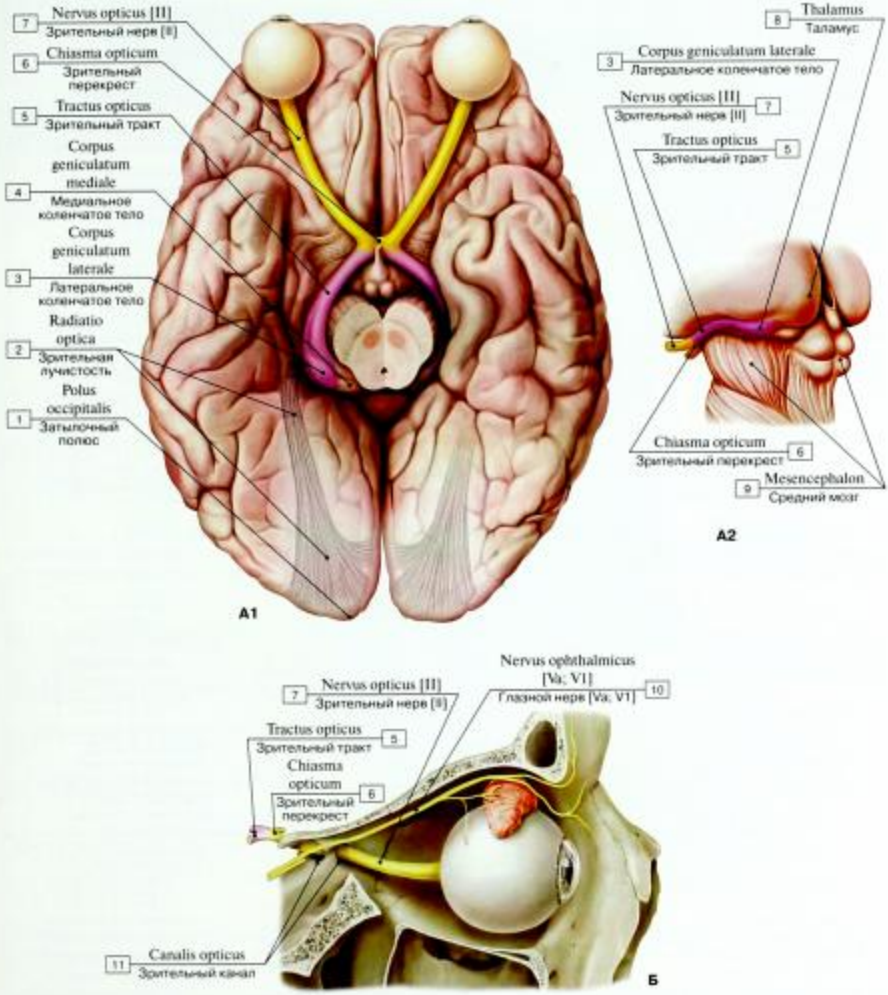

Рис. 279. Зрительный нерв (А – глаз, глазной нерв, оптический перекрест и зрительный тракт: А1 – вид со стороны основания черепа, А2 – заднелатеральный вид левой стороны ствола мозга; Б – прохождение зрительного нерва в правой глазнице):

1 – Occipital pole; 2 – Optic radiation; 3 – Lateral geniculate body; 4 – Medial geniculate body; 5 – Optic tract; 6 – Optic chiasm; Optic chiasma; 7 – Optic nerve [II]; 8 – Thalamus; Dorsal thalamus; 9 – Mesencephalon, Midbrain; 10 – Ophthalmic nerve; Ophthalmic division [Va; V1]; 11 – Optic canal

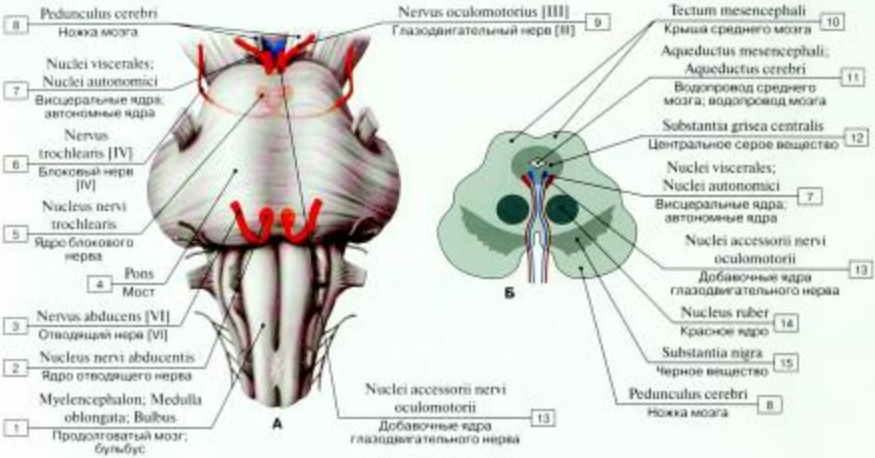

Рис. 280. Глазодвигательный, блоковый и отводящий нервы
(А – появление нервов из ствола мозга, Б – топография глазодвигательных ядер):

1 – Myelencephalon; Medulla oblongata; Bulb; 2 – Nucleus of abducens nerve; 3 – Abducent nerve; Abducens nerve [VI]; 4 – Pons; 5 – Nucleus of trochlear nerve; 6 – Trochlear nerve [IV]; 7 – Visceral nuclei; Autonomic nuclei; 8 – Cerebral peduncle; 9 – Oculomotor nerve [III]; 10 – Tectum of midbrain; 11 – Aqueduct of midbrain; Cerebral aqueduct; 12 – Periaqueductal grey substance; Central grey substance; 13 – Accessory nuclei of oculomotor nerve

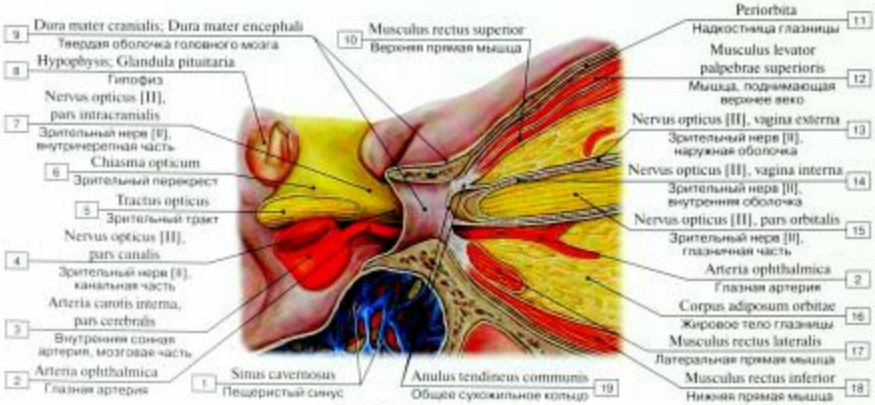

Рис. 281. Зрительный нерв:

1 – Cavernous sinus; 2 – Ophthalmic artery; 3 – Internal carotid artery, cerebral part; 4 – Optic nerve [II], part in canal; 5 – Optic tract; 6 – Optic chiasm; Optic chiasma; 7 – Optic nerve [II], intracranial part; 8 – Pituitary gland; 9 – Cranial dura mater; 10 – Superior rectus; 11 – Periorbita; 12 – Levator palpebrae superioris; 13 – Optic nerve [II], outer sheath; 14 – Optic nerve [II], inner sheath; 15 – Optic nerve [II], orbital part; 16 – Retrobulbar fat; Orbital fat body; 17 – Lateral rectus; 18 – Inferior rectus; 19 – Common tendinous ring; Common anular tendon

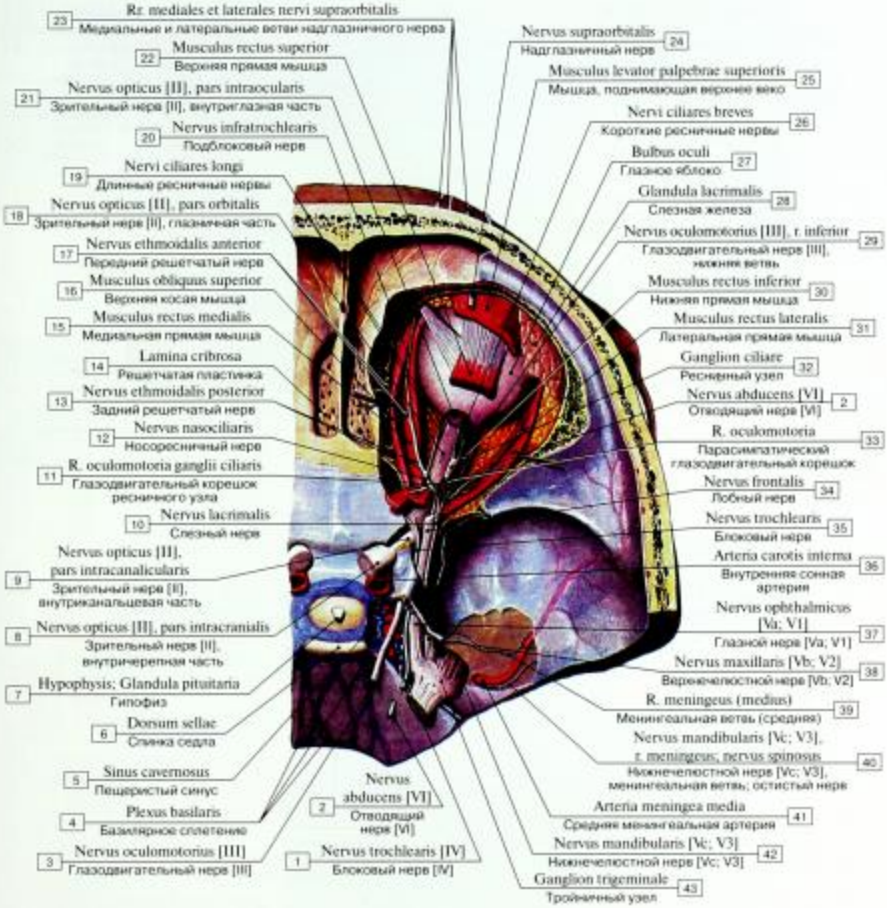

Рис. 282. Нервы глазницы, правой (вид сверху) (верхняя стенка глазницы и частично мышца, поднимающая верхнее веко, и верхняя прямая мышца удалены; пещеристый синус вскрыт, твердая оболочка головного мозга в области узла тройничного нерва удалена):

1 – Trochlear nerve [IV]; 2 – Abducent nerve; Abducens nerve [VI]; 3 – Oculomotor nerve [III]; 4 – Basilar plexus; 5 – Cavernous sinus; 6 – Dorsum sellae; 7 – Pituitary gland; 8 – Optic nerve [II], intracranial part; 9 – Optic nerve [II], intracanalicular part; 10 – Lacrimal nerve; 11 – Oculomotor root of ciliary ganglion; 12 – Nasociliary nerve; 13 – Posterior ethmoidal nerve; 14 – Cribriform plate; 15 – Medial rectus; 16 – Superior oblique; 17 – Anterior ethmoidal nerve; 18 – Optic nerve [II], orbital part; 19 – Long ciliary nerves; 20 – Infratrochlear nerve; 21 – Optic nerve [II], intra-ocular part; 22 – Superior rectus; 23 – Supra-orbital nerve, medial and lateral branches; 24 – Supra-orbital nerve; 25 – Levator palpebrae superioris; 26 – Short ciliary nerves; 27 – Eyeball; 28 – Lacrimal gland; 29 – Oculomotor nerve [III], inferior branch; 30 – Inferior rectus; 31 – Lateral rectus; 32 – Ciliary ganglion; 33 – Oculomotor root; 34 – Frontal nerve; 35 – Trochlear nerve; 36 – Internal carotid artery; 37 – Ophthalmic nerve; Ophthalmic division [Va; V1]; 38 – Maxillary nerve; Maxillary division [Vb; V2]; 39 – Middle meningeal branch; 40 – Mandibular nerve, meningeal branch; nervus spinosus; 41 – Middle meningeal artery; 42 – Mandibular nerve [Vc; V3]; 43 – Trigeminal ganglion

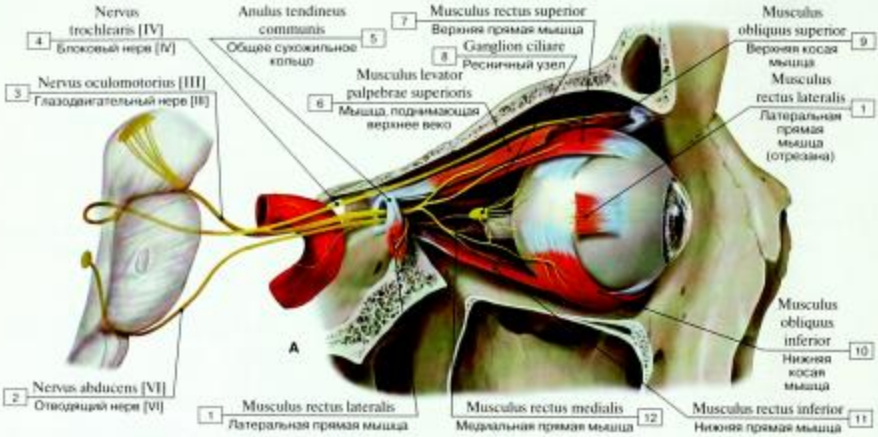

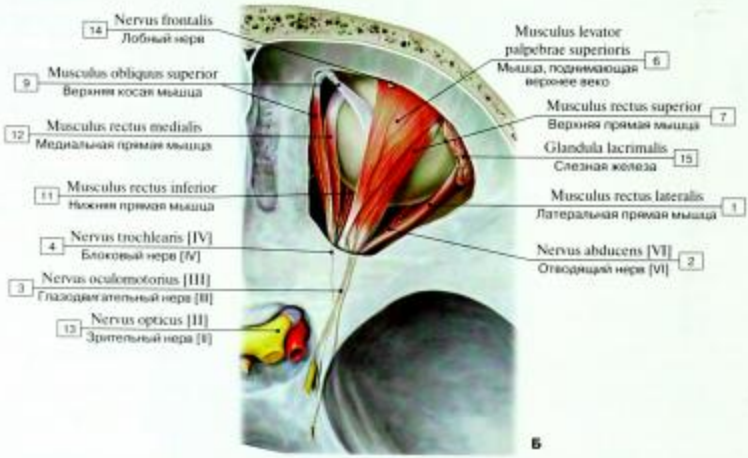

Глазодвигательный [III], блоковый [IV] и отводящий нервы отходят от ствола головного мозга и входят в глазницу через верхнюю глазничную щель, проходя сквозь общее сухожильное кольцо глазодвигательных мышц. Отводящий нерв совершает самый длинный вне твердой оболочки путь. В связи с этим паралич нерва может развиться из-за менингита или субарахноидального кровоизлияния. Транзиторный паралич может развиться даже в том случае, если при люмбальной пункции произошло чрезмерное падение давления, с опущением ствола мозга, – все это оказывает тягу на нерв. Глазодвигательный нерв снабжает парасимпатической иннервацией глазодвигательные мышцы (его парасимпатические волокна образуют синапс с ресничным телом), а также симпатической двигательной иннервацией – большинство глазодвигательных мышц и мышцу, поднимающую верхнее веко. Паралич глазодвигательного нерва может затрагивать как отдельно парасимпатические волокна или соматические двигательные волокна, так и оба типа волокон одновременно (см. рис. 283, Б). В связи с тем, что преганглионарные парасимпатические волокна зрачка лежат непосредственно под эпиневрием после отхождения от ствола головного мозга, они первыми подвергаются сдавливанию опухолью и аневризмой, а также травматическим воздействиям.

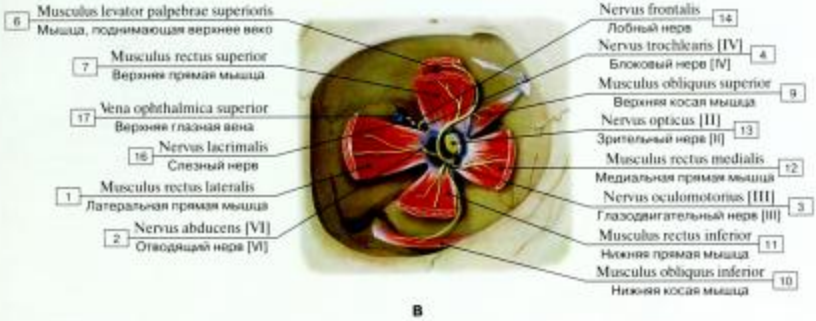

Рис. 283. Путь нервов, иннервирующих глазодвигательные мышцы, правая глазница (А – вид сбоку, Б – вид сверху, В – вид спереди):

1 – Lateral rectus; 2 – Abducent nerve; Abducens nerve [VI]; 3 – Oculomotor nerve [III]; 4 – Trochlear nerve [IV]; 5 – Common tendinous ring; Common anular tendon; 6 – Levator palpebrae superioris; 7 – Superior rectus; 8 – Ciliary ganglion; 9 – Superior oblique; 10 – Inferior oblique; 11 – Inferior recus; 12 – Medial rectus; 13 – Optic nerve [II]; 14 – Frontal nerve; 15 – Lacrimal gland, 16 – Lacrimal nerve; 17 – Superior ophthalmic vein

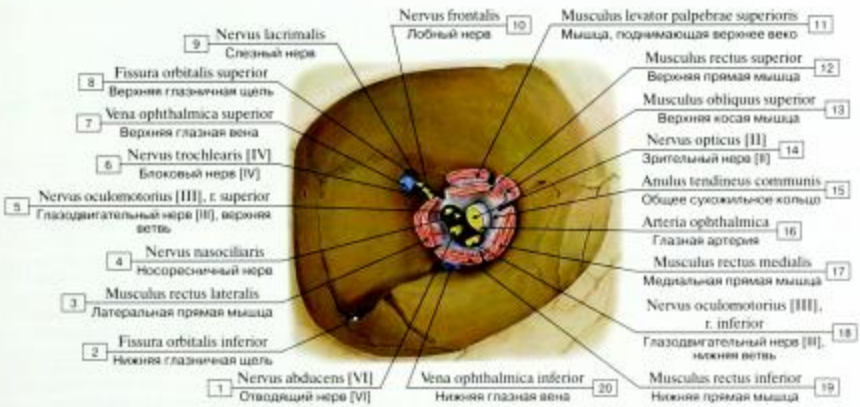

Рис. 284. Нервы глазницы, правой, вид спереди, сухожильное кольцо:

1 – Abducent nerve; Abducens nerve [VI]; 2 – Inferior orbital fissure; 3 – Lateral rectus; 4 – Nasociliary nerve; 5 – Oculomotor nerve [III], superior branch; 6 – Trochlear nerve [IV]; 7 – Superior ophthalmic vein; 8 – Superior orbital fissure; 9 – Lacrimal nerve; 10 – Frontal nerve; 11 – Levator palpebrae superioris; 12 – Superior rectus; 13 – Superior oblique; 14 – Optic nerve [II]; 15 – Common tendinous ring; Common anular tendon; 16 – Ophthalmic artery; 17 – Medial rectus; 18 – Oculomotor nerve [III], inferior branch; 19 – Inferior rectus; 20 – Inferior ophthalmic vein

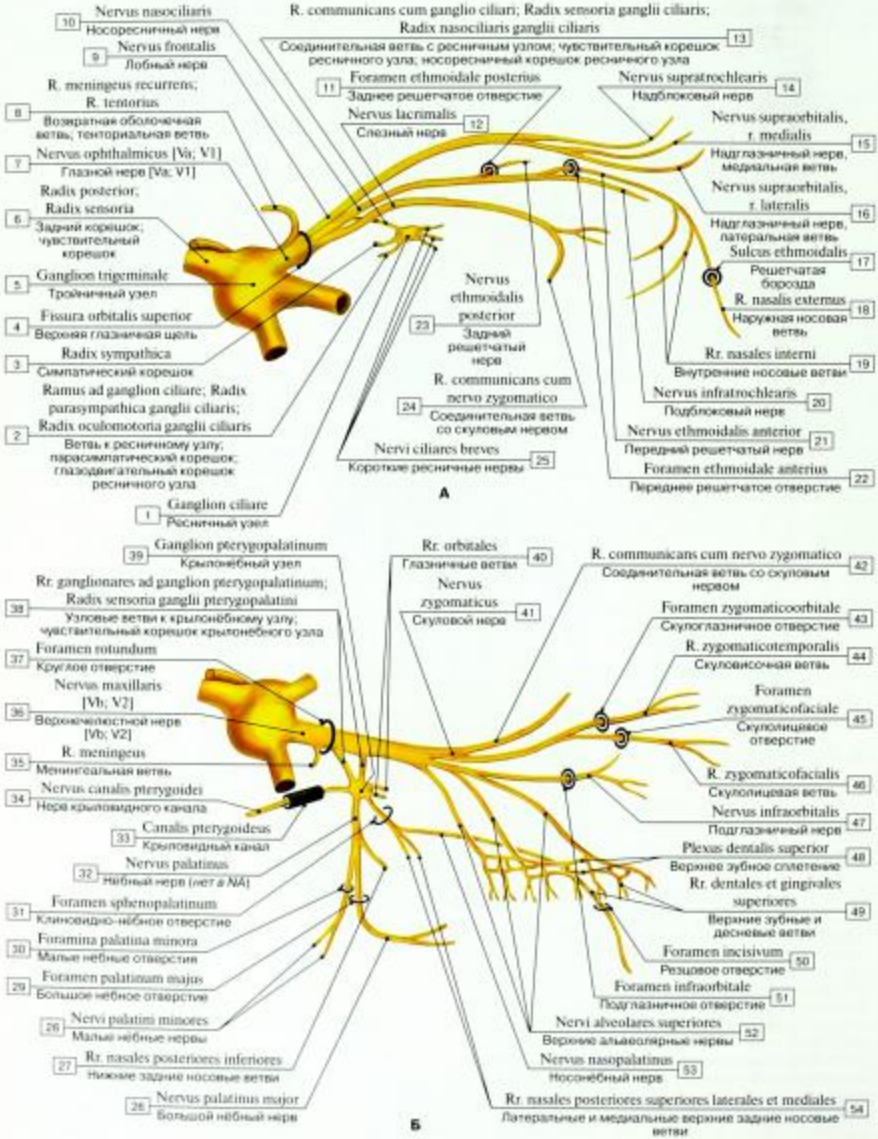
1 Ganglion ciliare
Ресничный узел
2 Radix oculomotoria ganglii ciliaris
Ветвь к ресничному узлу; парасимпатический корешок; глазодвигательный корешок ресничного узла
Ramus ad ganglion ciliare; Radix parasympathica ganglii ciliaris;
3 Radix sympathica
Симпатический корешок
4 Fissura orbitalis superior
Верхняя глазничная щель
5 Ganglion trigeminale
Тройничный узел
6 Radix posterior; Radix sensoria
Задний корешок; чувствительный корешок
7 Nervus ophthalmicus [Va; V1]
Глазной нерв [Va; V1]
8 R. meningeus recurrens; R. tentorius
Возвратная оболочечная ветвь; тенториальная ветвь
9 Nervus frontalis
Лобный нерв
10 Nervus nasociliaris
Носоресничный нерв
R. communicans cum ganglio ciliari; Radix sensoria ganglii ciliaris;
Radix nasociliaris ganglii ciliaris
13
Соединительная ветвь с ресничным узлом; чувствительный корешок ресничного узла; носоресничный корешок ресничного узла
11 Foramen ethmoidale posterius
Заднее решетчатое отверстие
12 Nervus lacrimalis
Слезный нерв
14 Nervus supratrochlearis
Надблоковый нерв
15 Nervus supraorbitalis, r. medialis
Надглазничный нерв, медиальная ветвь
16 Nervus supraorbitalis, r. lateralis
Надглазничный нерв, латеральная ветвь
17 Sulcus ethmoidalis
Решетчатая борозда
18 R. nasalis externus
Наружная носовая ветвь
19 Rr. nasales interni
Внутренние носовые ветви
20 Nervus infratrochlearis
Подблоковый нерв
21 Nervus ethmoidalis anterior
Передний решетчатый нерв
22 Foramen ethmoidale anterius
Переднее решетчатое отверстие
23 Nervus ethmoidalis posterior
Задний решетчатый нерв
24 R. communicans cum nervo zygomatico
Соединительная ветвь со скуловым нервом
25 Nervi ciliares breves
Короткие ресничные нервы
А
39 Ganglion pterygopalatinum
Крылонёбный узел
38 Rr. ganglionares ad ganglion pterygopalatinum; Radix sensoria ganglii pterygopalatini
Узловые ветви к крылонёбному узлу; чувствительный корешок крылонёбного узла
37 Foramen rotundum
Круглое отверстие
36 Nervus maxillaris [Vb; V2]
Верхнечелюстной нерв [Vb; V2]
35 R. meningeus
Менингеальная ветвь
34 Nervus canalis pterygoidei
Нерв крыловидного канала
33 Canalis pterygoideus
Крыловидный канал
32 Nervus palatinus
Нёбный нерв (нет в NA)
31 Foramen sphenopalatinum
Клиновидно-нёбное отверстие
30 Foramina palatina minora
Малые нёбные отверстия
29 Foramen palatinum majus
Большое нёбное отверстие
28 Nervi palatini minores
Малый нёбные нервы
27 Rr. nasales posteriores inferiores
Нижние задние носовые ветви
26 Nervus palatinus major
Большой нёбный нерв
Rr. orbitales
Глазничные ветви
40
Nervus zygomaticus
Скуловой нерв
41
R. communicans cum nervo zygomatico
Соединительная ветвь со скуловым нервом
42
Foramen zygomaticoorbitale
Скулоглазничное отверстие
43
R. zygomaticotemporalis
Скуловисочная ветвь
44
Foramen zygomaticofaciale
Скулолицевое отверстие
45
R. zygomaticofacialis
Скулолицевая ветвь
46
Nervus infraorbitalis
Подглазничный нерв
47
Plexus dentalis superior
Верхнее зубное сплетение
48
Rr. dentales et gingivales superiores
Верхние зубные и десневые ветви
49
Foramen incisivum
Резцовое отверстие
50
Foramen infraorbitale
Подглазничное отверстие
51
Nervi alveolares superiores
Верхние альвеолярные нервы
52
Nervus nasopalatinus
Носонёбный нерв
53
Rr. nasales posteriores superiores laterales et mediales
Латеральные и медиальные верхние задние носовые ветви
54
Б

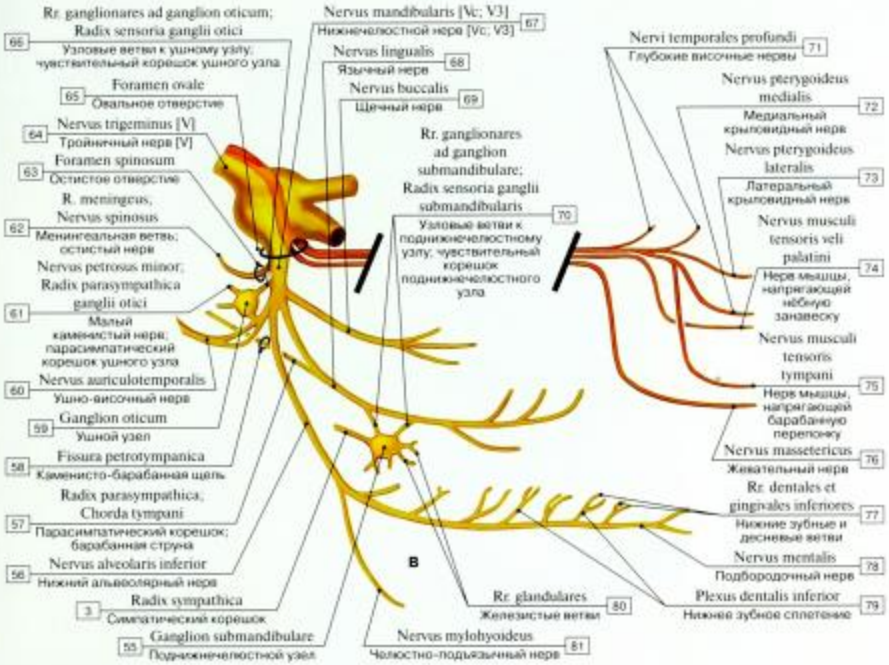

Рис. 285. Ветви тройничного нерва (А – глазной нерв, Б – верхнечелюстной нерв, В – нижнечелюстной нерв) (схема):

1 – Ciliary ganglion; 2 – Parasympathetic roof; Oculomotor root; Branch of oculomotor nerve to ciliary ganglion; 3 – Sympathetic root; 4 – Superior orbital fissure; 5 – Trigeminal ganglion; 6 – Posterior root; Sensory root; Dorsal root; 7 – Ophthalmic nerve; Ophthalmic division [Va; V1]; 8 – Tentorial nerve; 9 – Frontal nerve; 10 – Nasociliary nerve; 11 – Posterior ethmoidal foramen; 12 – Lacrimal nerve; 13 – Communicating branch with ciliary ganglion; Sensory root of ciliary ganglion; Nasociliary root of ciliary ganglion; 14 – Supratrochlear nerve; 15 – Supra-orbital nerve, medial branch; 16 – Supra-orbital nerve, lateral branch; 17 – Ethmoidal groove; 18 – External nasal nerve; 19 – Internal nasal branches; 20 – Infratrochlear nerve; 21 – Anterior ethmoidal nerve; 22 – Anterior ethmoidal foramen; 23 – Posterior ethmoidal nerve; 24 – Communicating branch with zygomatic nerve; 25 – Short ciliary nerves; 26 – Greater palatine nerve; 27 – Posterior inferior nasal nerves; 28 – Lesser palatine nerves; 29 – Greater palatine foramen; 30 – Lesser palatine foramina; 31 – Sphenopalatine foramen; 32 – Palatine nerve; 33 – Pterygoid canal; 34 – Nerve of pterygoid canal; 35 – Meningeal branch; 36 – Maxillary nerve; Maxillary division [Vb; V2]; 37 – Foramen rotundum; 38 – Ganglionic branches to pterygopalatine ganglion; Sensory root of pterygopalatine ganglion; 39 – Pterygopalatine ganglion; 40 – Orbital branches; 41 – Zygomatic nerve; 42 – Communicating branch with zygomatic nerve; 43 – Zygomatico-orbital foramen; 44 – Zygomaticotemporal branch; 45 – Zygomaticofacial foramen; 46 – Zygomaticofacial branch; 47 – Infra-orbital nerve; 48 – Superior dental plexus; 49 – Superior dental and gingival branches; 50 – Incisive foramen; 51 – Infra-orbital foramen; 52 – Superior alveolar nerves; 53 – Nasopalatine nerve; 54 – Posterior superior lateral and medial nasal branches; 55 – Submandibular ganglion; 56 – Inferior alveolar nerve; 57 – Parasympathetic root; Chorda tympani; 58 – Petrotympanic fissure; 59 – Otic ganglion; 60 – Auriculotemporal nerve; 61 – Lesser petrosal nerve; Parasympathetic root of otic ganglion; 62 – Meningeal branch; Nervus spinosus; 63 – Foramen spinosum; 64 – Trigeminal nerve [V]; 65 – Foramen ovale; 66 – Branches to otic ganglion; Sensory root of otic ganglion; 67 – Mandibular nerve; Mandibular division [Vc; V3]; 68 – Lingual nerve; 69 – Buccal nerve; 70 – Ganglionic branches to submandibular ganglion; Sensory root of submandibular ganglion; 71 – Deep temporal nerves; 72 – Nerve to medial pterygoid; 73 – Nerve to lateral pterygoid; 74 – Nerve to tensor veli palatini; 75 – Nerve to tensor tympani; 76 – Masseteric nerve; 77 – Inferior dental and gingival branches; 78 – Mental nerve; 79 – Inferior dental plexus; 80 – Glandular branches; 81 – Nerve to mylohyoid

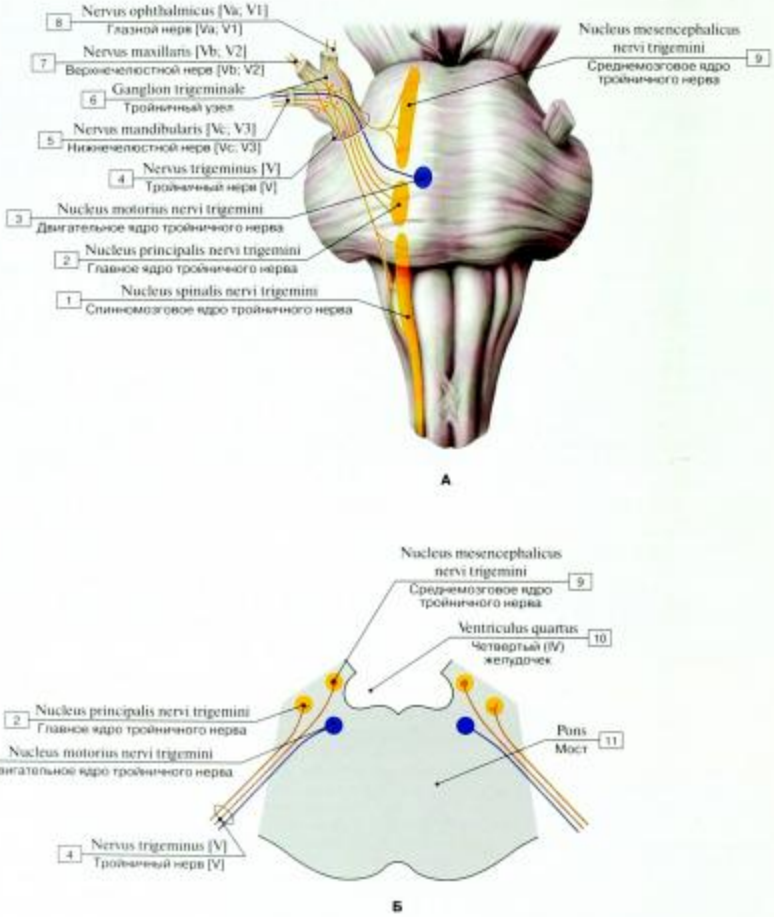

Рис. 286. Ядра моста и отходящие от него нервы
(А – вид спереди, Б – ядра тройничного нерва, поперечное сечение через мост):

1 – Spinal nucleus of trigeminal nerve; 2 – Principal sensory nucleus of trigeminal nerve; 3 – Motor nucleus of trigeminal nerve; 4 – Trigeminal nerve [V]; 5 – Mandibular nerve; Mandibular division [Vc; V3]; 6 – Trigeminal ganglion; 7 – Maxillary nerve; Maxillary division [Vb; V2]; 8 – Ophthalmic nerve; Ophthalmic division [Va; V1]; 9 – Mesencephalic nucleus of trigeminal nerve; 10 – Fourth ventricle; 11 – Pons

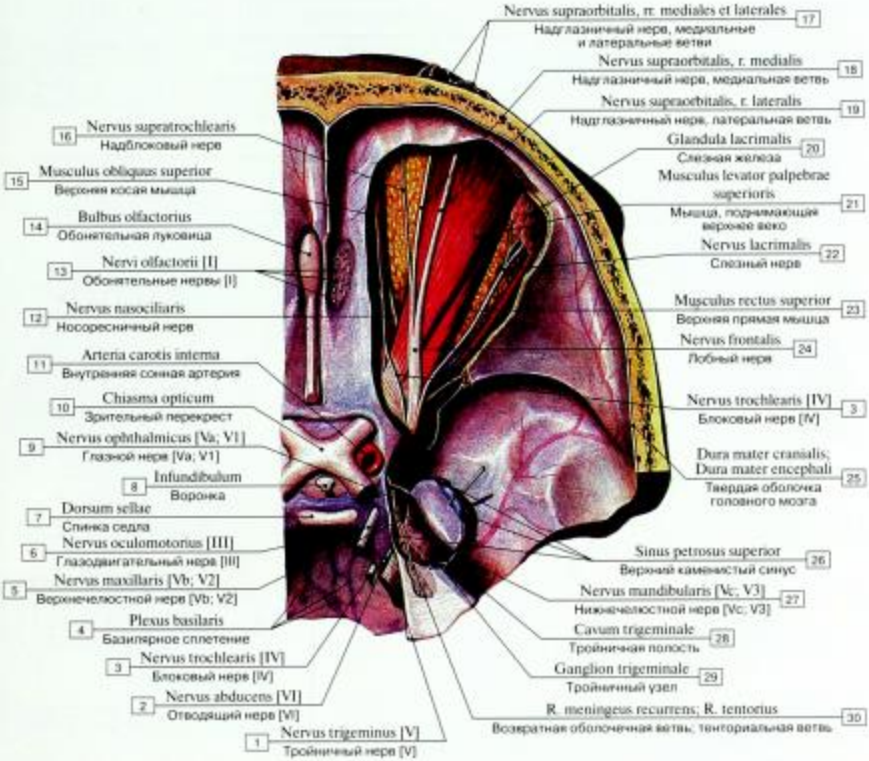

Рис. 287. Нервы первой ветви тройничного нерва (вид сверху):

1 – Trigeminal nerve [V]; 2 – Abducent nerve; Abducens nerve [VI]; 3 – Trochlear nerve [IV]; 4 – Basilar plexus; 5 – Maxillary nerve; Maxillary division [Vb; V2]; 6 – Oculomotor nerve [III]; 7 – Dorsum sellae; 8 – Infundibulum; 9 – Ophthalmic nerve; Ophthalmic division [Va; V1]; 10 – Optic chiasm; Optic chiasma; 11 – Internal carotid artery; 12 – Nasociliary nerve; 13 – Olfactory nerves [I]; 14 – Olfactory bulb; 15 – Superior oblique; 16 – Supratrochlear nerve; 17 – Supra-orbital nerve, medial and lateral branches; 18 – Supra-orbital nerve, medial branch; 19 – Supra-orbital nerve, lateral branch; 20 – Lacrimal gland; 21 – Levator palpebrae superioris; 22 – Lacrimal nerve; 23 – Superior rectus; 24 – Frontal nerve; 25 – Cranial dura mater; 26 – Superior petrosal sinus; 27 – Mandibular nerve; Mandibular division [Vc; V3]; 28 – Trigeminal cave; Trigeminal cavity; 29 – Trigeminal ganglion; 30 – Tentorial nerve

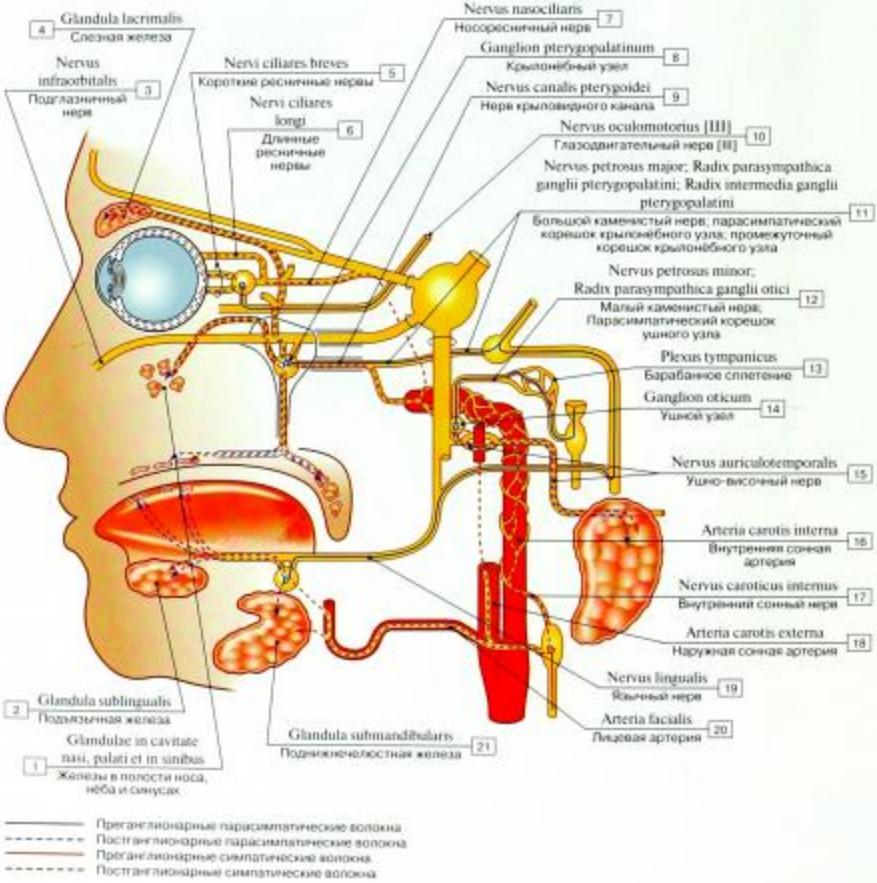

Рис. 288. Эфферентная иннервация черепными нервами (III, VII, IX) слезной и слюнных желез (схема):

1 – Glands in nasal cavity, palate and sinuses; 2 – Sublingual gland; 3 – Infra-orbital nerve; 4 – Lacrimal gland; 5 – Short ciliary nerves; 6 – Long ciliary nerves; 7 – Nasociliary nerve; 8 – Pterygopalatine ganglion; 9 – Nerve of pterygoid canal; 10 – Oculomotor nerve [III]; 11 – Greater petrosal nerve; Parasympathetic root of pterygopalatine ganglion; 12 – Lesser petrosal nerve; Parasympathetic root of otic ganglion; 13 – Tympanic plexus; 14 – Otic ganglion; 15 – Auriculotemporal nerve; 16 – Internal carotid artery; 17 – Internal caroid nerve; 18 – External carotid artery; 19 – Lingual nerve; 20 – Facial artery; 21 – Submandibular gland; 22 – Greater palatine nerve;

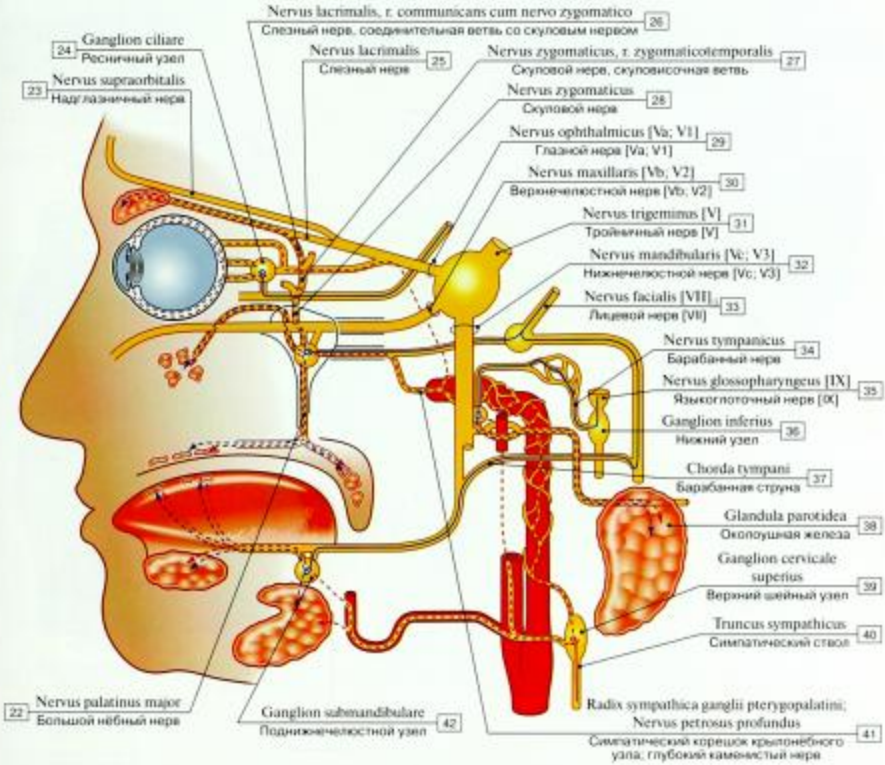

23 – Supra-orbital nerve; 24 – Ciliary ganglion; 25 – Lacrimal nerve; 26 – Lacrimal nerve, communicating branch with zygomatic nerve; 27 – Zygomatic nerve, zygomaticotemporal branch; 28 – Zygomatic nerve; 29 – Ophthalmic nerve; Ophthalmic division [Va; V1]; 30 – Maxillary nerve; Maxillary division [Vb; V2]; 31 – Trigeminal nerve [V]; 32 – Mandibular nerve; Mandibular division [Vc; V3]; 33 – Facial nerve [VII]; 34 – Tympanic nerve; 35 – Glossopharyngeal nerve [IX]; 36 – Inferior ganglion; 37 – Chorda tympani; 38 – Parotid gland; 39 – Superior cervical ganglion; 40 – Sympathetic trunk; 41 – Sympathetic root of pterygopalatine ganglion; Deep petrosal nerve; 42 – Submandibular ganglion

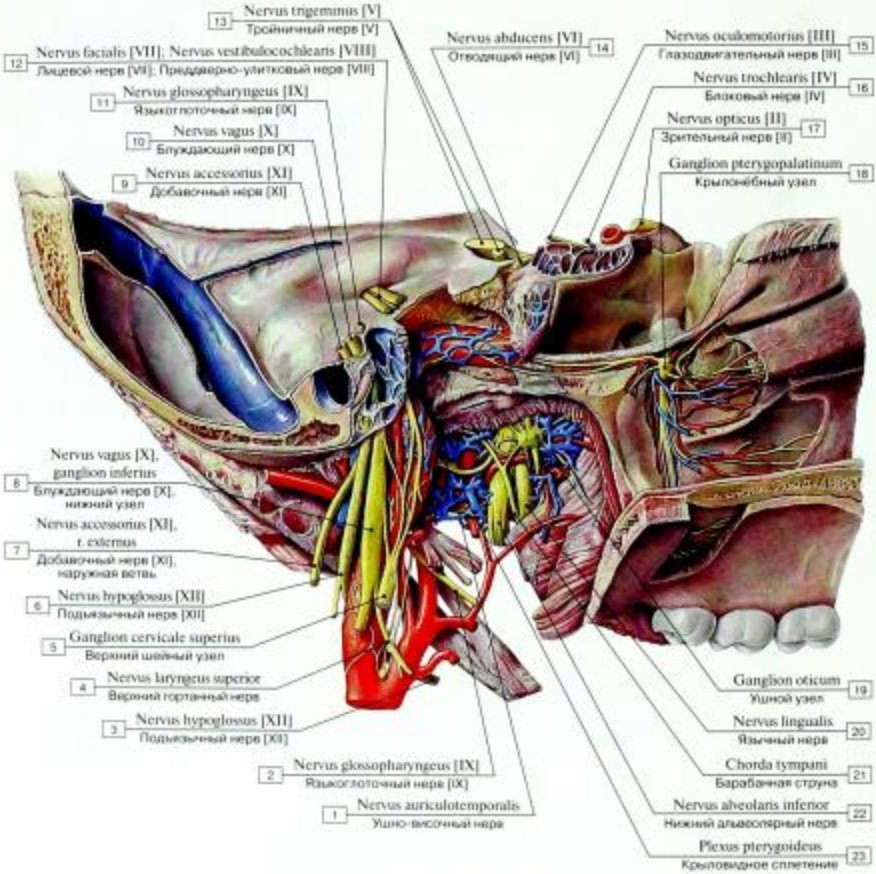

Рис. 289. Крылонёбный узел:

1 – Auriculotemporal nerve; 2 – Glossopharyngeal nerve [IX]; 3 – Hypoglossal nerve [XII]; 4 – Superior laryngeal nerve; 5 – Superior cervical ganglion; 6 – Hypoglossal nerve [XII]; 7 – Accessory nerve [XI], external branch; 8 – Vagus nerve [X], inferior ganglion; 9 – Accessory nerve [XI]; 10 – Vagus nerve [X]; 11 – Glossopharyngeal nerve [IX]; 12 – Facial nerve [VII]; Vestibulocochlear nerve [VIII]; 13 – Trigeminal nerve [V]; 14 – Abducent nerve; Abducens nerve [VI]; 15 – Oculomotor nerve [III]; 16 – Trochlear nerve [IV]; 17 – Optic nerve [II]; 18 – Pterygopalatine ganglion; 19 – Otic ganglion; 20 – Lingual nerve; 21 – Chorda tympani; 22 – Inferior alveolar nerve; 23 – Pterygoid plexus

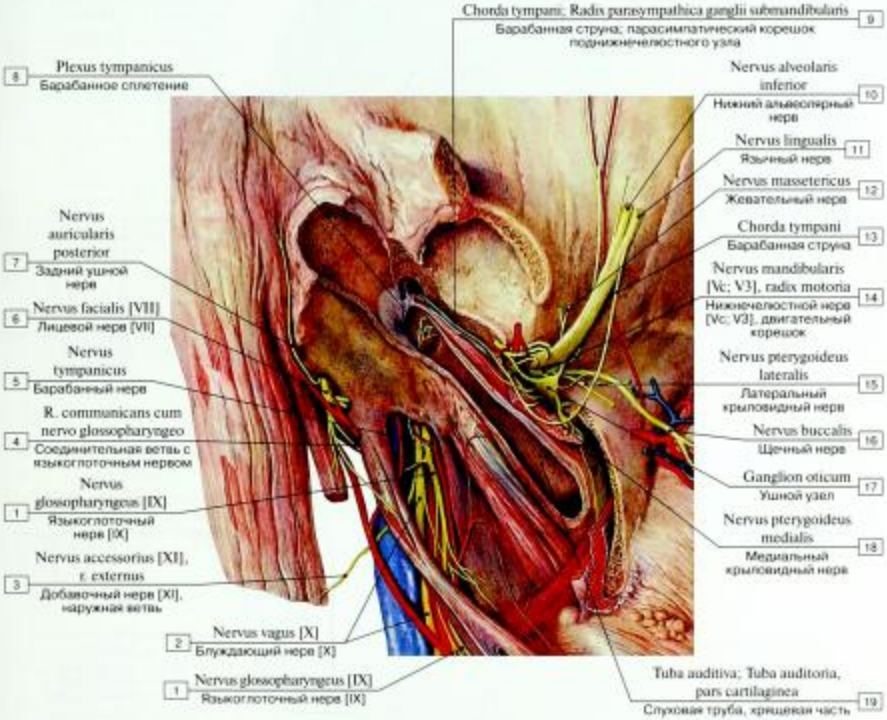

Рис. 290. Ушной узел:

1 – Glossopharyngeal nerve [IX]; 2 – Vagus nerve [X]; 3 – Accessory nerve [XI], external branch; 4 – Communicating branch with glossopharyngeal nerve; 5 – Tympanic nerve; 6 – Facial nerve [VII]; 7 – Posterior auricular nerve; 8 – Tympanic plexus; 9 – Chorda tympani; Parasympathetic root of submandibular ganglion; 10 – Inferior alveolar nerve; 11 – Lingual nerve; 12 – Masseteric nerve; 13 – Chorda tympani; 14 – Mandibular nerve [Vc; V3], motor root; 15 – Nerve to lateral pterygoid; 16 – Buccal nerve; 17 – Otic ganglion; 18 – Nerve to medial pterygoid; 19 – Pharyngotympanic tube; Auditory tube, cartilaginous part

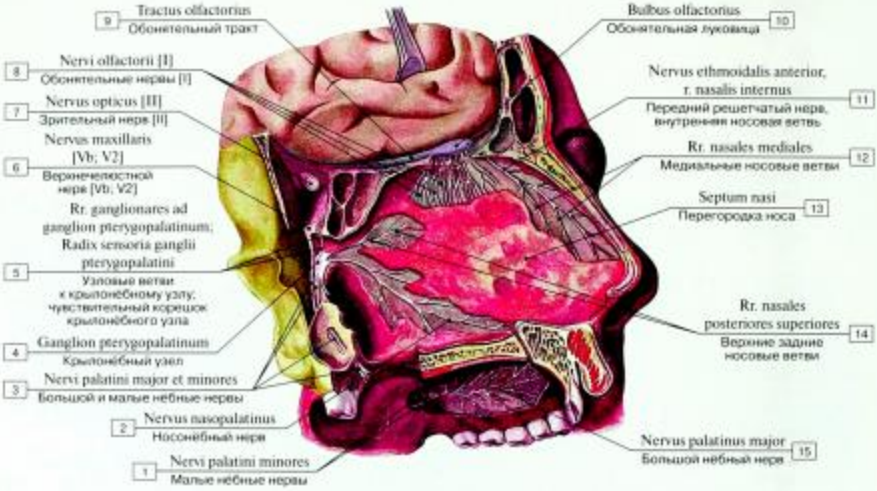

Рис. 291. Нервы перегородки носа и твердого нёба; правая поверхность перегородки носа; левая половина твердого нёба:

1 – Lesser palatine nerves; 2 – Nasopalatine nerve; 3 – Lesser and superior palatine nerves; 4 – Pterygopalatine ganglion; 5 – Ganglionic branches to pterygopalatine ganglion; 6 – Maxillary nerve; Maxillary division [Vb; V2]; 7 – Optic nerve [II]; 8 – Olfactory nerves [I]; 9 – Olfactory tract; 10 – Olfactory bulb; 11 – Anterior ethmoidal nerve, internal nasal branch; 12 – Medial nasal branches; 13 – Nasal septum; 14 – Posterior superior nasal branches; 15 – Greater palatine nerve

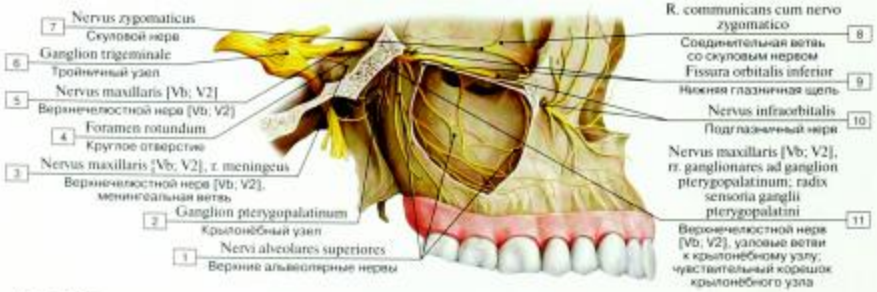

Рис. 292. Ветви верхнечелюстного нерва, вид сбоку, частично вскрыт верхнечелюстной синус, скуловая дуга удалена:

1 – Superior alveolar nerves; 2 – Pterygopalatine ganglion; 3 – Maxillary nerve; Maxillary division [Vb; V2], meningeal branch; 4 – Foramen rotundum; 5 – Maxillary nerve; Maxillary division [Vb; V2]; 6 – Trigeminal ganglion; 7 – Zygomatic nerve; 8 – Communicating branch with zygomatic nerve; 9 – Inferior orbital fissure; 10 – Infra-orbital nerve; 11 – Maxillary nerve; Maxillary division [Vb; V2], ganglionic branches to pterygopalatine ganglion; sensory root of pterygopalatine ganglion

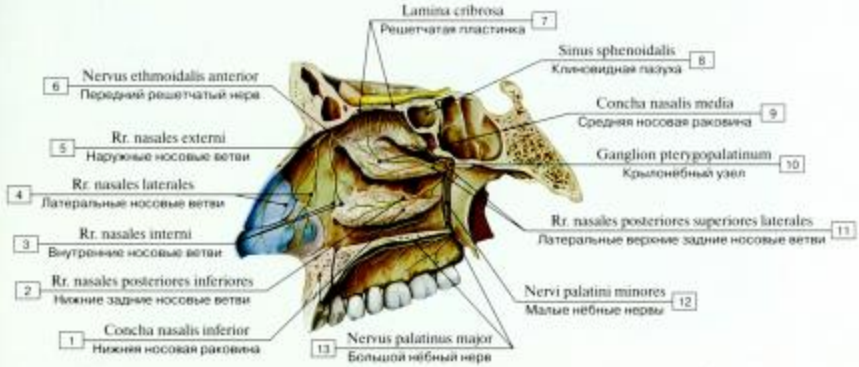

Рис. 293. Нервы латеральной стенки носовой полости, вид изнутри:

1 – Inferior nasal concha; 2 – Posterior inferior nasal branches; 3 – Internal nasal branches; 4 – Lateral nasal branches; 5 – External nasal branches; 6 – Anterior ethmoidal nerve; 7 – Cribriform plate; 8 – Sphenoidal sinus; 9 – Middle nasal concha; 10 – Pterygopalatine ganglion; 11 – Posterior superior lateral nasal branches; 12 – Lesser palatine nerves; 13 – Greater palatine nerve

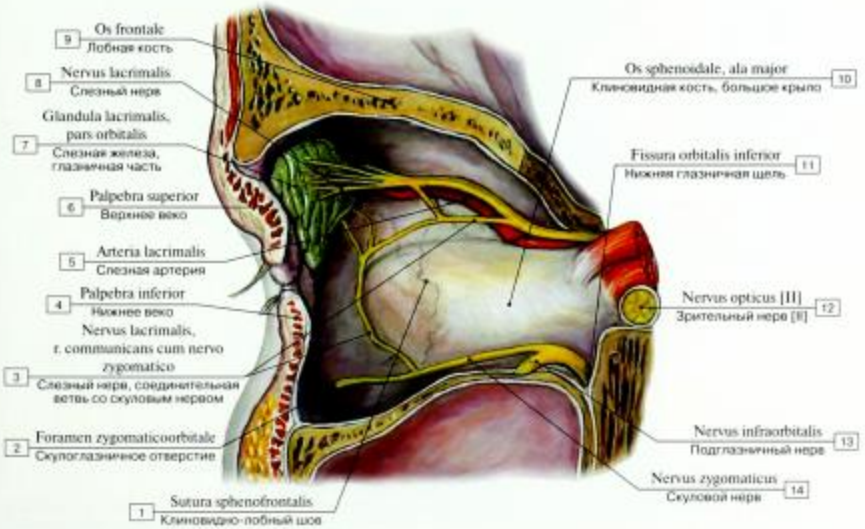

Рис. 294. Иннервация слезной железы, глазница, вид изнутри:

1 – Sphenofrontal suture; 2 – Zygomatico-orbital foramen; 3 – Lacrimal nerve, communicating branch with zygomatic nerve; 4 – Inferior eyelid; Lower eyelid; 5 – Lacrimal artery; 6 – Superior eyelid; Upper eyelid; 7 – Lacrimal gland, orbital part; 8 – Lacrimal nerve; 9 – Frontal bone; 10 – Sphenoid; Sphenoidal bone, greater wing; 11 – Inferior orbital fissure; 12 – Optic nerve [II]; 13 – Infra-orbital nerve; 14 – Zygomatic nerve

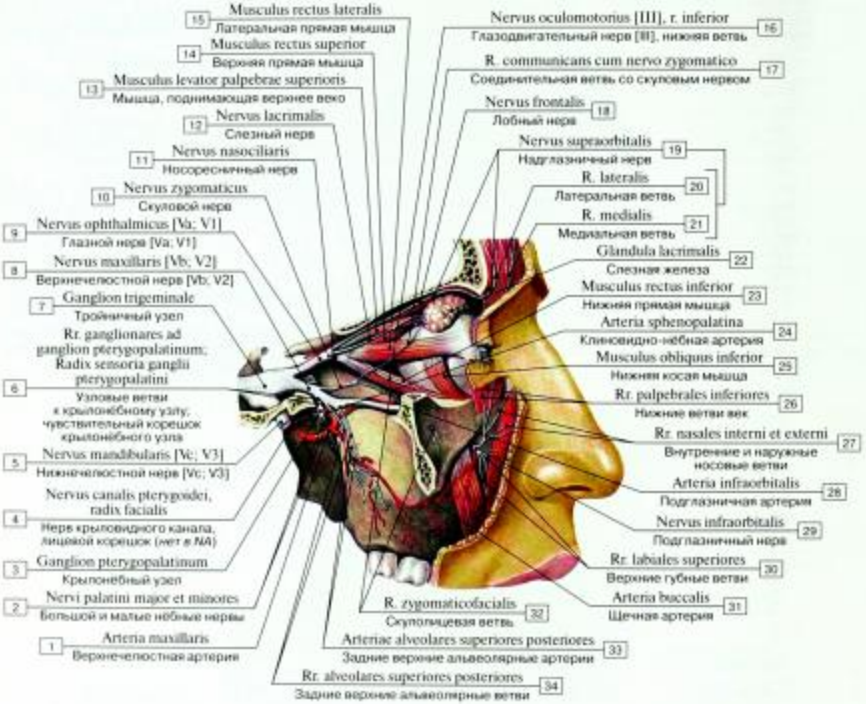

Рис. 295. Тройничный нерв (вид сбоку, боковая стенка глазницы удалена):

1 – Maxillary artery; 2 – Greater and lesser palatine nerves; 3 – Pterygopalatine ganglion; 4 – Nerve of pterygoid canal; 5 – Mandibular nerve; Mandibular division [Vc; V3]; 6 – Ganglionic branches to pterygopalatine ganglion; Sensory root of pterygopalatine ganglion; 7 – Trigeminal ganglion; 8 – Maxillary nerve; Maxillary division [Vb; V2]; 9 – Ophthalmic nerve; Ophthalmic division [Va; V1]; 10 – Zygomatic nerve; 11 – Nasociliary nerve; 12 – Lacrimal nerve; 13 – Levator palpebrae superioris; 14 – Superior rectus; 15 – Lateral rectus; 16 – Oculomotor nerve [III], inferior branch; 17 – Communicating branch with zygomatic nerve; 18 – Frontal nerve; 19 – Supraorbital nerve; 20 – Lateral branch; 21 – Medial branch; 22 – Lacrimal gland; 23 – Inferior rectus; 24 – Sphenopalatine artery; 25 – Inferior oblique; 26 – Inferior palpebral branches; 27 – Internal and external nasal branches; 28 – Infra-orbital artery; 29 – Infra-orbital nerve; 30 – Superior labial branches; 31 – Buccal artery; 32 – Zygomaticofacial branch; 33 – Posterior superior alveolar arteries; 34 – Posterior superior alveolar branches

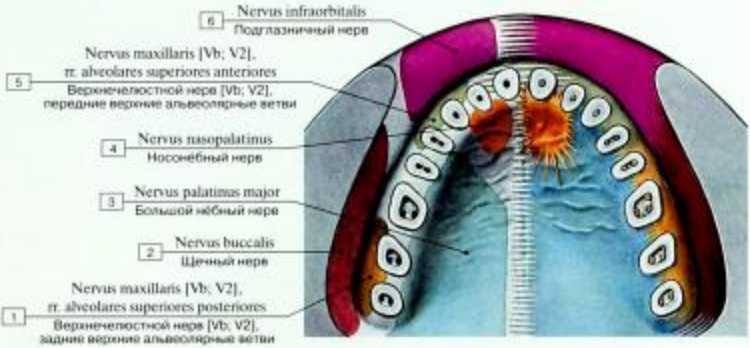

Рис. 296. Иннервация нёба (справа – область иннервации отдельных нервов, слева – максимальная область иннервации):

1 – Maxillary nerve; Maxillary division [Vb; V2], posterior superior alveolar branches; 2 – Buccal nerve; 3 – Greater palatine nerve; 4 – Nasopalatine nerve; 5 – Maxillary nerve; Maxillary division [Vb; V2], anterior superior alveolar branches; 6 – Infra-orbital nerve

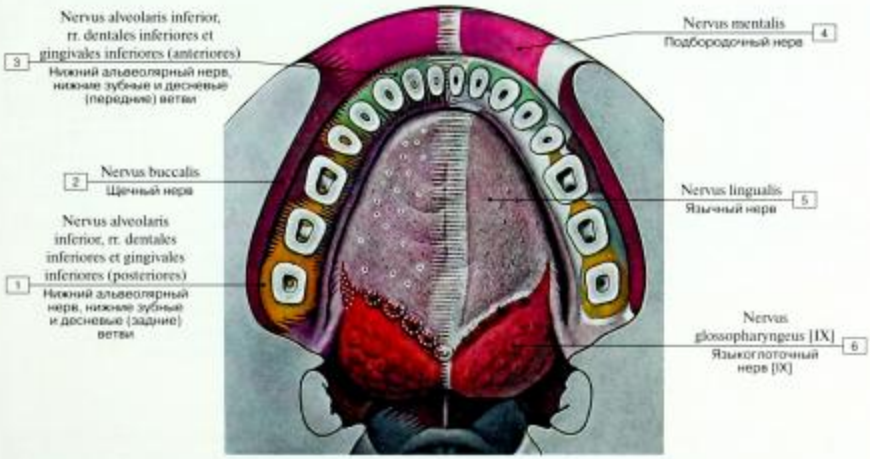

Рис. 297. Чувствительная иннервация языка и расположенных рядом структур:

1 – Inferior alveolar nerve, inferior dental and inferior gingival branches (posterior); 2 – Buccal nerve; 3 – Inferior alveolar nerve, inferior dental and inferior gingival branches (anterior); 4 – Mental nerve; 5 – Lingual nerve; 6 – Glossopharyngeal nerve [IX]

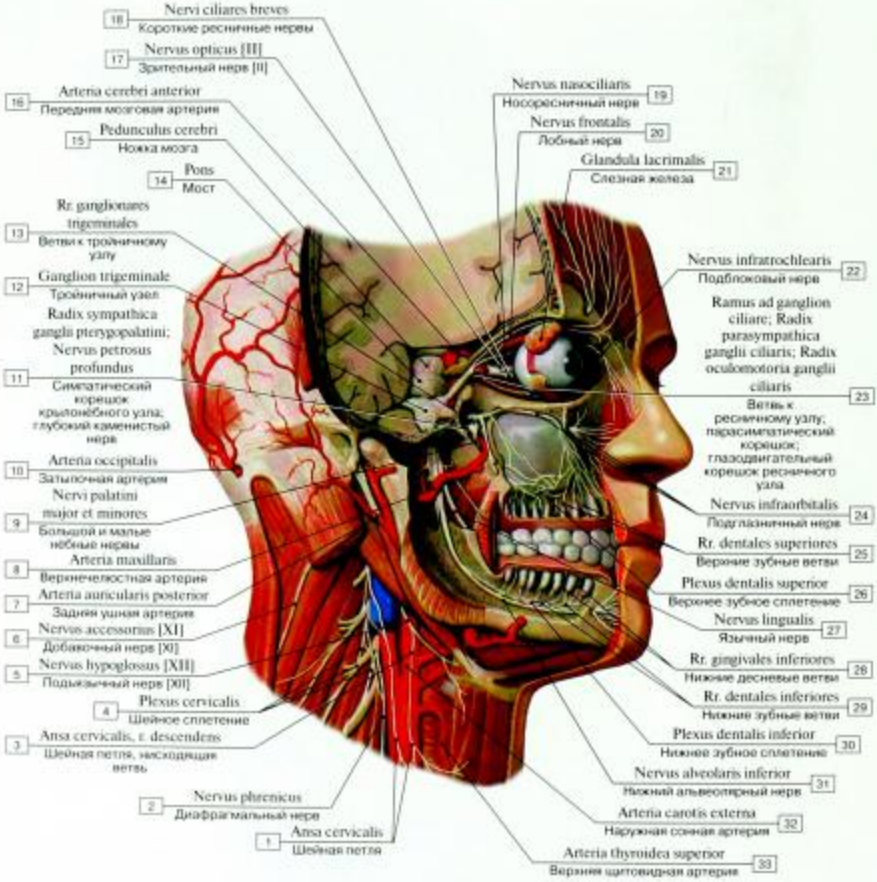

Рис. 298. Ветви тройничного нерва (схема):

1 – Ansa cervicalis; 2 – Phrenic nerve; 3 – Ansa cervicalis, descending branch; 4 – Cervical plexus; 5 – Hypoglossal nerve [XII]; 6 – Accessory nerve [XI]; 7 – Posterior auricular artery; 8 – Maxillary artery; 9 – Greater and lesser palatine nerves; 10 – Occipital artery; 11 – Sympathetic root of pterygopalatine ganglion; Deep petrosal nerve; 12 – Trigeminal ganglion; 13 – Branches to trigeminal ganglion; 14 – Pons; 15 – Cerebral peduncle; 16 – Anterior cerebral artery; 17 – Optic nerve [II]; 18 – Short ciliary nerves; 19 – Nasociliary nerve; 20 – Frontal nerve; 21 – Lacrimal gland; 22 – Infratrochlear nerve; 23 – Parasympathetic roof; Oculomotor root; Branch of oculomotor nerve to ciliary ganglion; 24 – Infra-orbital nerve; 25 – Superior dental branches; 26 – Superior dental plexus; 27 – Lingual nerve; 28 – Inferior gingival

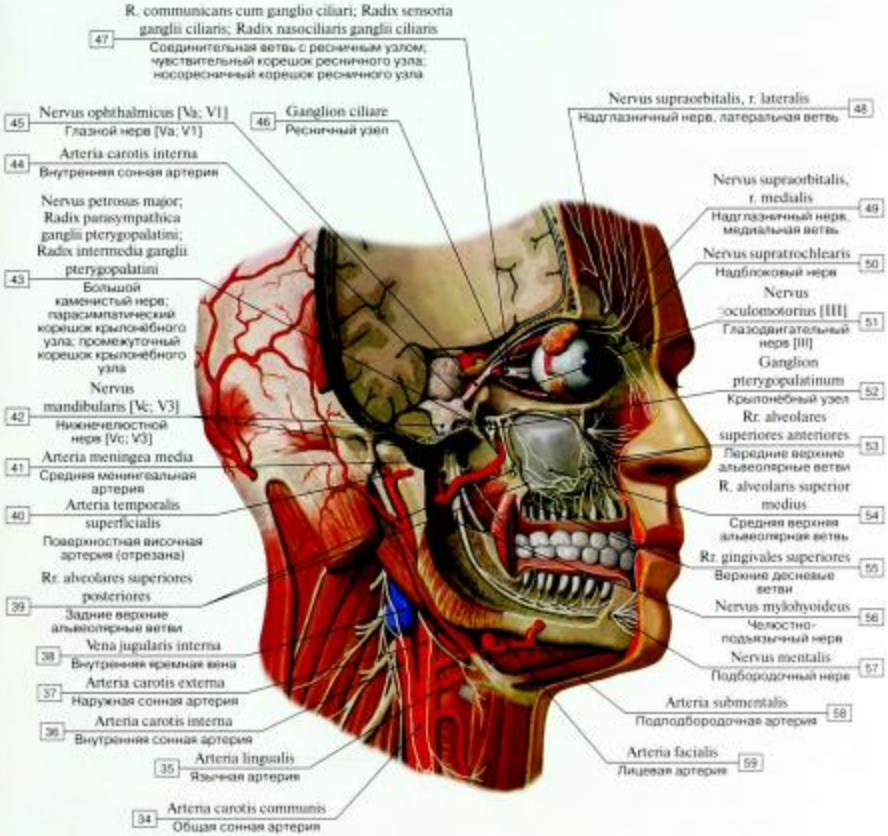

branches; 29 – Inferior dental branches; 30 – Inferior dental plexus; 31 – Inferior alveolar nerve; 32 – External carotid artery; 33 – Superior thyroid artery; 34 – Common carotid artery; 35 – Lingual artery; 36 – Internal carotid artery; 37 – External carotid artery; 38 – Internal jugular vein; 39 – Posterior superior alveolar branches; 40 – Superficial temporal artery; 41 – Middle meningeal artery; 42 – Mandibular nerve; Mandibular division [Vc; V3]; 43 – Greater petrosal nerve; Parasympathetic root of pterygopalatine ganglion; 44 – Internal carotid artery; 45 – Ophthalmic nerve; Ophthalmic division [Va; V1]; 46 – Ciliary ganglion; 47 – Communicating branch with ciliary ganglion; Sensory root of ciliary ganglion; Nasociliary root of ciliary ganglion; 48 – Supra-orbital nerve, lateral branch; 49 – Supra-orbital nerve, medial branch; 50 – Supratrochlear nerve; 51 – Oculomotor nerve [III]; 52 – Pterygopalatine ganglion; 53 – Anterior superior alveolar branches; 54 – Middle superior alveolar branch; 55 – Superior gingival branches; 56 – Nerve to mylohyoid; 57 – Mental nerve; 58 – Submental artery; 59 – Facial artery

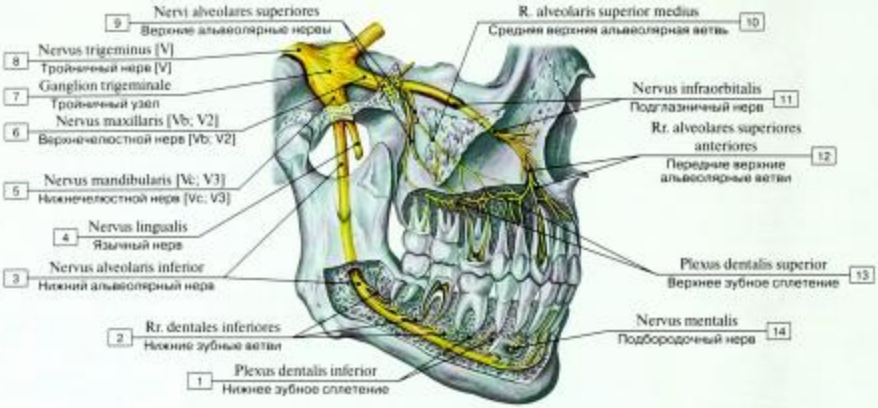

Рис. 299. Верхнечелюстной и нижнечелюстной нервы и их альвеолярные ветви, вид справа (наружная стенка верхнечелюстной кости и нижней челюсти удалены):

1 – Inferior dental plexus; 2 – Inferior dental branches; 3 – Inferior alveolar nerve; 4 – Lingual nerve; 5 – Mandibular nerve; Mandibular division [Vc; V3]; 6 – Maxillary nerve; Maxillary division [Vb; V2]; 7 – Trigeminal ganglion; 8 – Trigeminal nerve [V]; 9 – Superior alveolar nerves; 10 – Middle superior alveolar branch; 11 – Infra-orbital nerve; 12 – Anterior superior alveolar branches; 13 – Superior dental plexus; 14 – Mental nerve

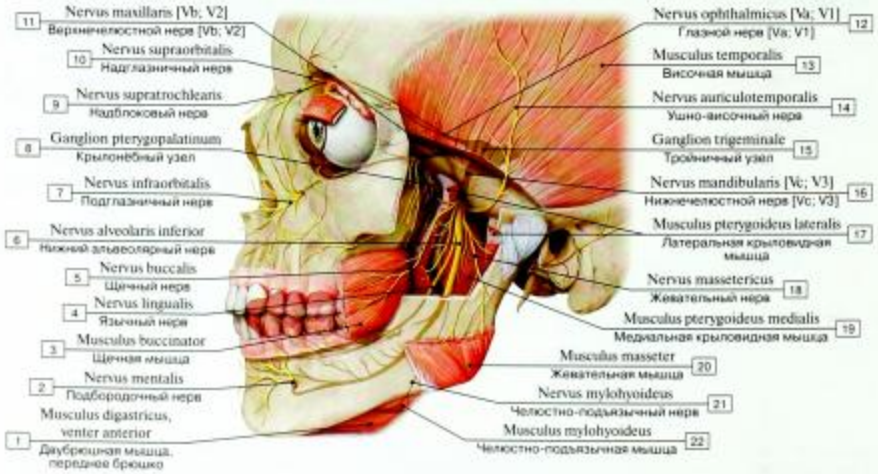

Рис. 300. Тройничный нерв, вид слева:

1 – Digastric, anterior belly; 2 – Mental nerve; 3 – Buccinator; 4 – Lingual nerve; 5 – Buccal nerve; 6 – Inferior alveolar nerve; 7 – Infra-orbital nerve; 8 – Pterygopalatine ganglion; 9 – Supratrochlear nerve; 10 – Supra-orbital nerve; 11 – Maxillary nerve; Maxillary division [Vb; V2]; 12 – Ophthalmic nerve; Ophthalmic division [Va; V1]; 13 – Temporalis; Temporal muscle; 14 – Auriculotemporal nerve; 15 – Trigeminal ganglion; 16 – Mandibular nerve; Mandibular division [Vc; V3]; 17 – Lateral pterygoid; 18 – Masseteric nerve; 19 – Medial pterygoid; 20 – Masseter; 21 – Nerve to mylohyoid; 22 – Mylohyoid

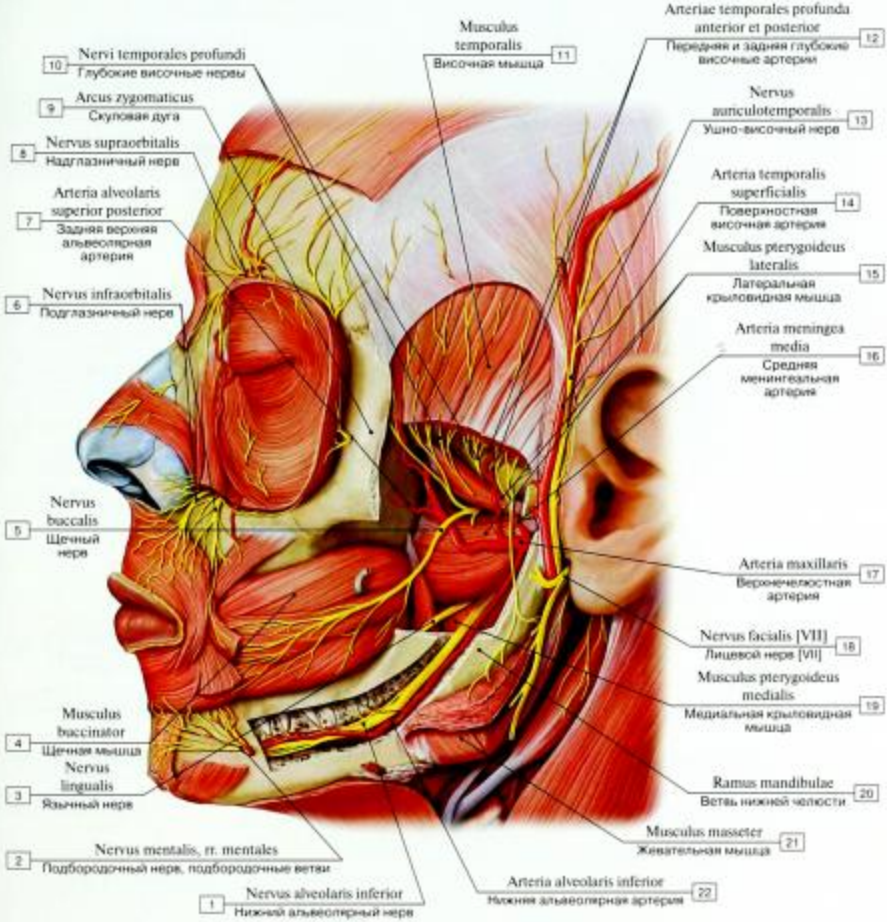

Рис. 301. Нижний альвеолярный нерв:

1 – Inferior alveolar nerve; 2 – Mental nerve, mental branches; 3 – Lingual nerve; 4 – Buccinator; 5 – Buccal nerve; 6 – Infra-orbital nerve; 7 – Posterior superior alveolar artery; 8 – Supra-orbital nerve; 9 – Zygomatic arch; 10 – Deep temporal nerves; 11 – Temporalis; Temporal muscle; 12 – Anterior and posterior deep temporal arteries; 13 – Auriculotemporal nerve; 14 – Superficial temporal artery; 15 – Lateral pterygoid; 16 – Middle meningeal artery; 17 – Maxillary artery; 18 – Facial nerve [VII]; 19 – Medial pterygoid; 20 – Ramus of mandible; 21 – Masseter; 22 – Inferior alveolar artery

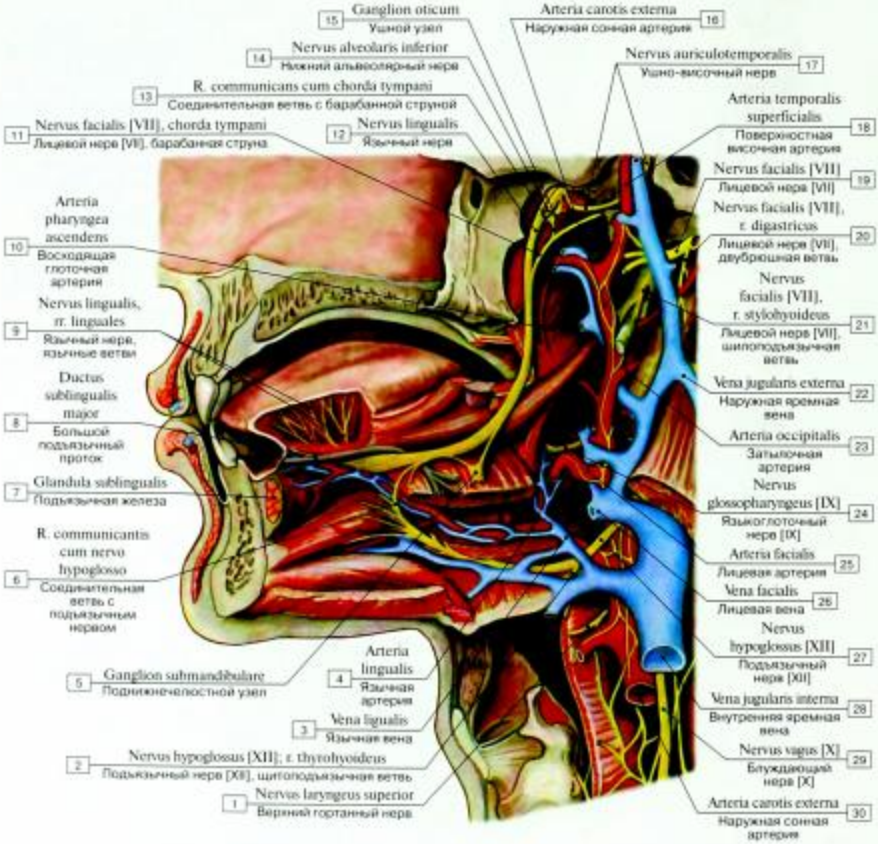

Рис. 302. Язычный нерв (схема):

1 – Superior laryngeal nerve; 2 – Hypoglossal nerve [XII], thyrohyoid branch; 3 – Lingual vein; 4 – Lingual artery; 5 – Submandibular ganglion; 6 – Communicating branch with hypoglossal nerve; 7 – Sublingual gland; 8 – Major sublingual duct; 9 – Lingual nerve, lingual branches; 10 – Ascending pharyngeal artery; 11 – Facial nerve [VII], chorda tympani; 12 – Lingual nerve; 13 – Communicating branch with chorda tympani; 14 – Inferior alveolar nerve; 15 – Otic ganglion; 16 – External carotid artery; 17 – Auriculotemporal nerve; 18 – Superficial temporal artery; 19 – Facial nerve [VII]; 20 – Facial nerve [VII], digastric branch; 21 – Facial nerve [VII], stylohyoid branch; 22 – External jugular vein; 23 – Occipital artery; 24 – Glossopharyngeal nerve [IX]; 25 – Facial artery; 26 – Facial vein; 27 – Hypoglossal nerve [XII]; 28 – Internal jugular vein; 29 – Vagus nerve [X]; 30 – External carotid artery

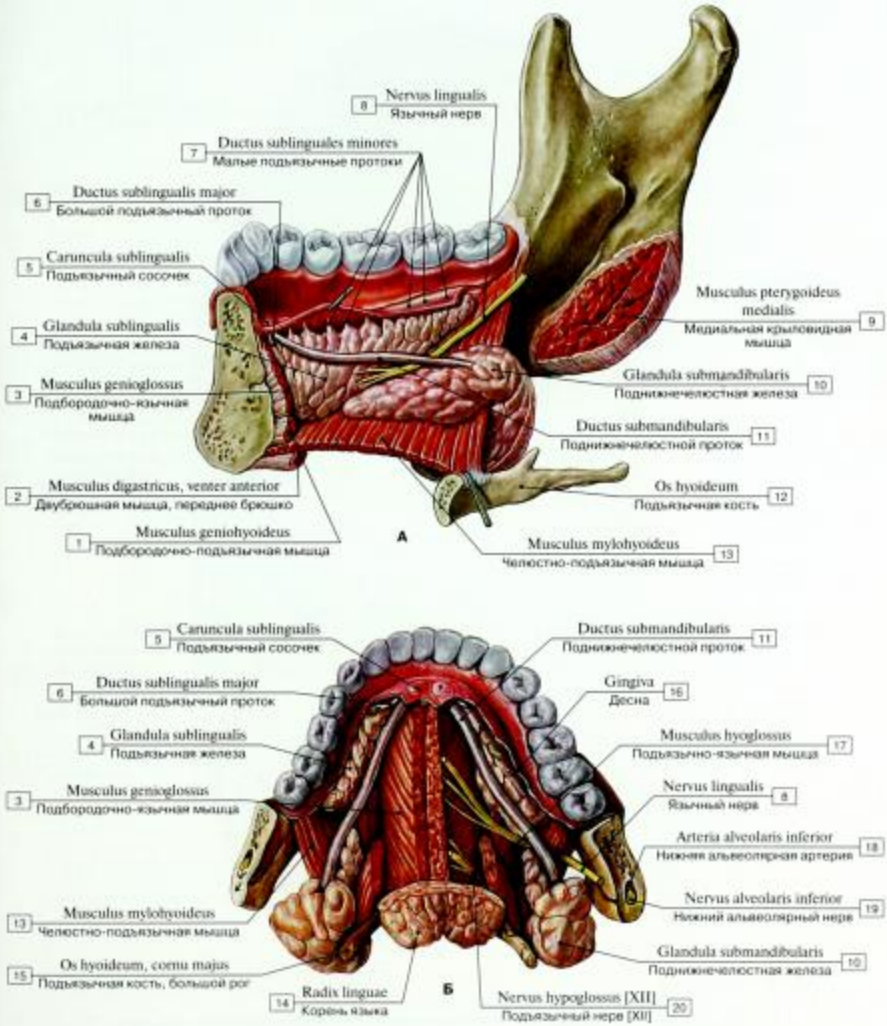

Рис. 303. Нервы диафрагмы рта (А – вид сбоку, Б – вид сверху):

1 – Geniohyoid; 2 – Digastric, anterior belly; 3 – Genioglossus; 4 – Sublingual gland; 5 – Sublingual caruncle; 6 – Major sublingual duct; 7 – Minor sublingual ducts; 8 – Lingual nerve; 9 – Medial pterygoid; 10 – Submandibular gland; 11 – Submandibular duct; 12 – Hyoid bone; 13 – Mylohyoid; 14 – Root of tongue; 15 – Hyoid bone, greater horn; 16 – Gingiva; 17 – Hyoglossus; 18 – Inferior alveolar artery; 19 – Inferior alveolar nerve; 20 – Hypoglossal nerve [XII]

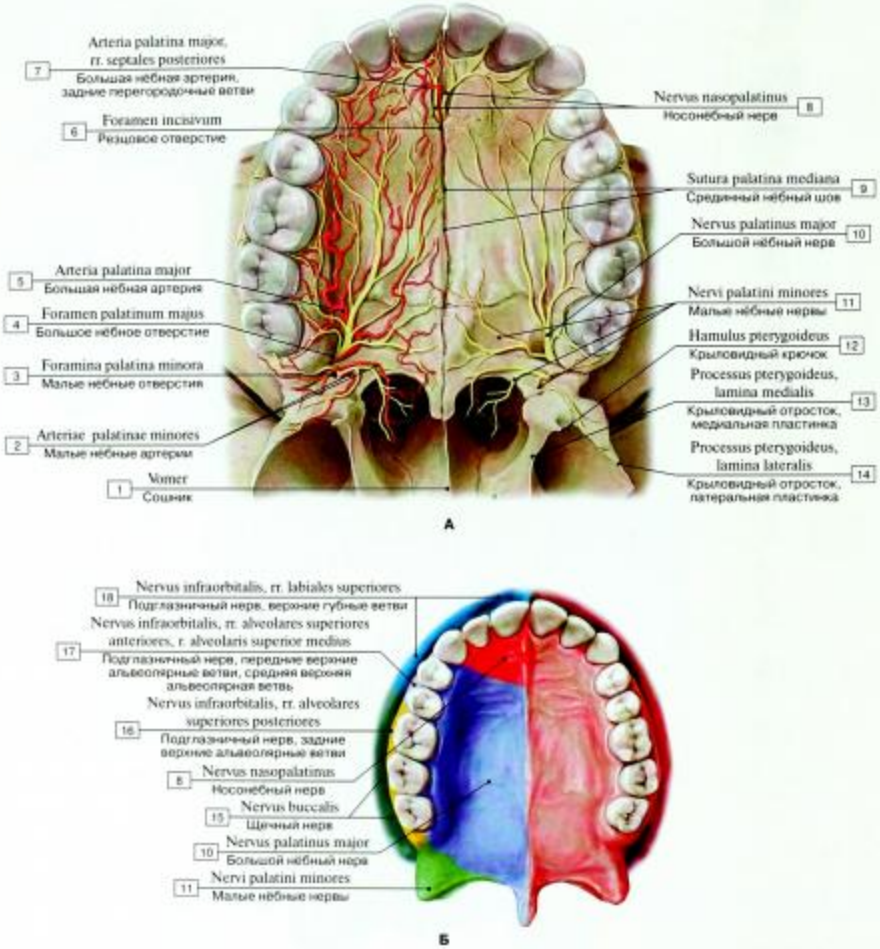

Рис. 304. Большой нёбный нерв (А – нейроваскулярные структуры твердого нёба, вид снизу, Б – чувствительная иннервация слизистой нёба, верхней губы, щеки и десны, вид снизу):

1 – Vomer; 2 – Lesser palatine arteries; 3 – Lesser palatine foramina; 4 – Greater palatine foramen; 5 – Greater palatine artery; 6 – Incisive foramen; 7 – Greater palatine artery, posterior septal branches; 8 – Nasopalatine nerve; 9 – Median palatine suture; 10 – Greater palatine nerve; 11 – Lesser palatine nerves; 12 – Pterygoid hamulus; 13 – Pterygoid process, medial plate; 14 – Pterygoid process, lateral plate; 15 – Buccal nerve; 16 – Infra-orbital nerve, posterior superior alveolar branches; 17 – Infra-orbital nerve, anterior superior alveolar branches, middle superior alveolar branch; 18 – Infra-orbital nerve, superior labial branches

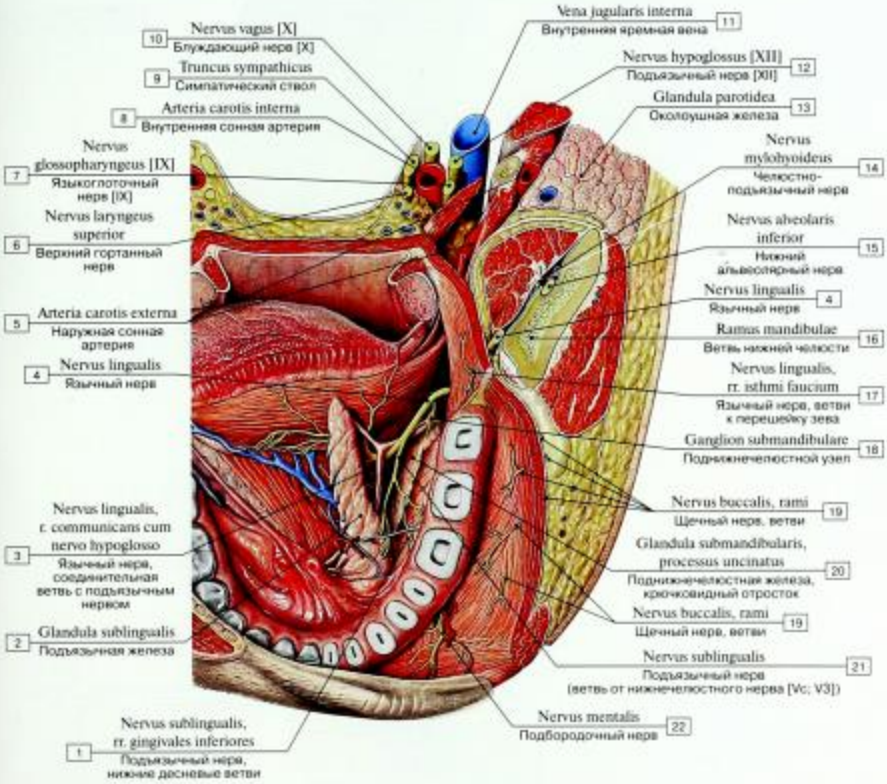

Рис. 305. Нервы дна ротовой полости:

1 – Sublingual nerve, inferior gingival branches; 2 – Sublingual gland; 3 – Lingual nerve, communicating branch with hypoglossal nerve; 4 – Lingual nerve; 5 – External carotid artery; 6 – Superior laryngeal nerve; 7 – Glossopharyngeal nerve [IX]; 8 – Internal carotid artery; 9 – Sympathetic trunk; 10 – Vagus nerve [X]; 11 – Internal jugular vein; 12 – Hypoglossal nerve [XII]; 13 – Parotid gland; 14 – Nerve to mylohyoid; 15 – Inferior alveolar nerve; 16 – Ramus of mandible; 17 – Lingual nerve, branches to isthmus of fauces; 18 – Submandibular ganglion; 19 – Buccal nerve, branches; 20 – Submandibular gland, uncinate process; 21 – Sublingual nerve; 22 – Mental nerve

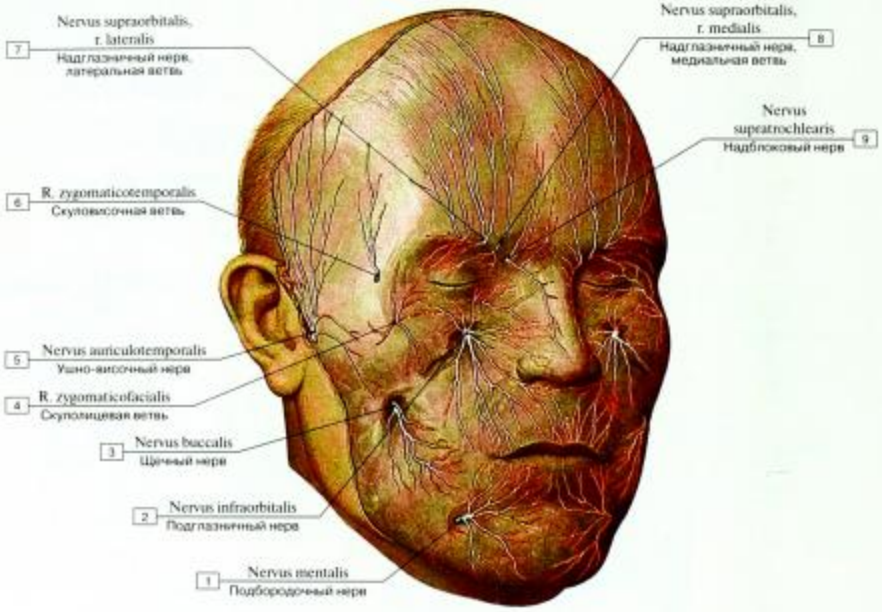

Рис. 306. Кожные ветви тройничного нерва:

1 – Mental nerve; 2 – Infra-orbital nerve; 3 – Buccal nerve; 4 – Zygomaticofacial branch; 5 – Auriculotemporal nerve; 6 – Zygomaticofacial branch; 7 – Supra-orbital nerve, lateral branch; 8 – Supra-orbital nerve, medial branch; 9 – Supratrochlear nerve

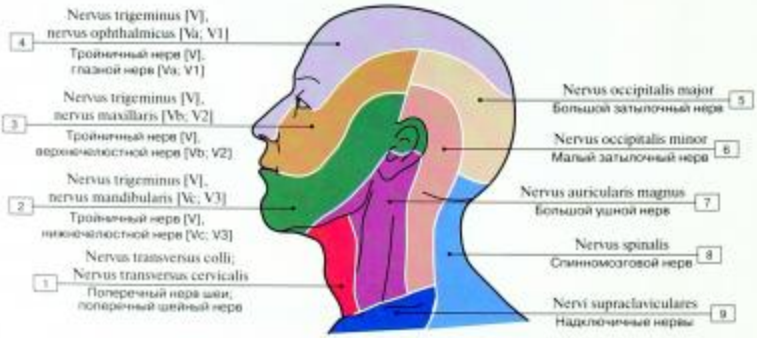

Рис. 307. Иннервация кожи лица, вид сбоку слева:

1 – Transverse cervical nerve; 2 – Trigeminal nerve [V], mandibular nerve; mandibular division [Vc; V3]; 3 – Trigeminal nerve [V], maxillary nerve; maxillary division [Vb; V2]; 4 – Trigeminal nerve [V], ophthalmic nerve; ophthalmic division [Va; V1]; 5 – Greater occipital nerve; 6 – Lesser occipital nerve; 7 – Great auricular nerve; 8 – Spinal nerve; 9 – Supraclavicular nerves

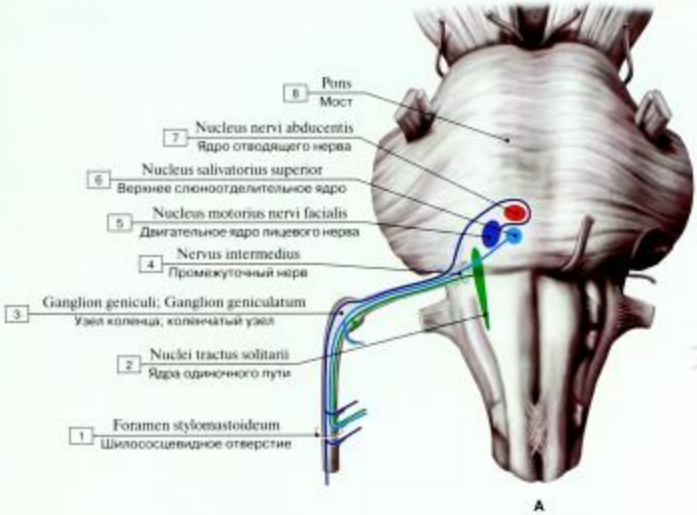

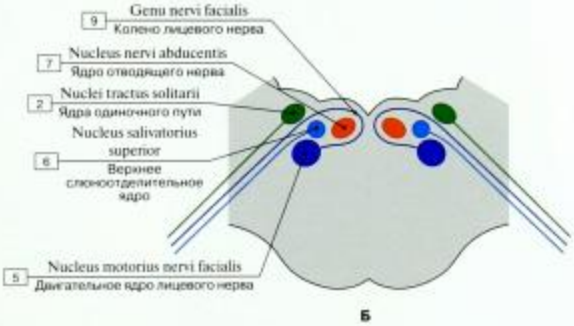

Рис. 308. Ядра лицевого нерва (схема)
(А – вид снизу, Б – поперечное сечение моста):

1 – Stylomastoid foramen; 2 – Nuclei of solitary tract; Solitary nuclei; 3 – Geniculate ganglion; 4 – Intermediate nerve; 5 – Motor nucleus of facial nerve; 6 – Superior salivatory nucleus; 7 – Nucleus of abducens nerve; 8 – Pons; 9 – Genu of facial nerve

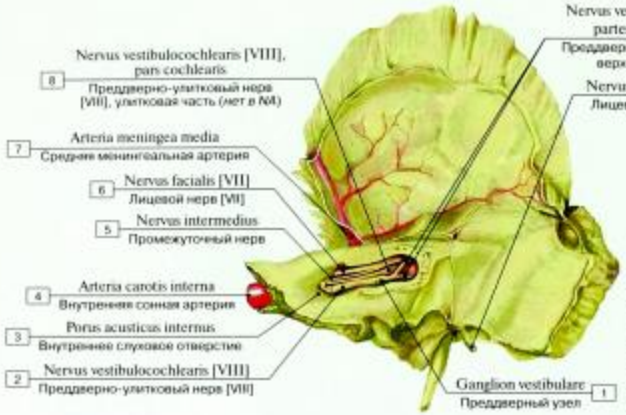

Рис. 309. Положение нервов во внутреннем слуховом проходе, вид изнутри (внутренняя стенка прохода частично удалена):

1 – Vestibular ganglion; 2 – Vestibulocochlear nerve [VIII]; 3 – Internal acoustic opening; 4 – Internal carotid artery; 5 – Intermediate nerve; 6 – Facial nerve [VII]; 7 – Middle meningeal artery; 8 – Vestibulocochlear nerve [VIII]; 9 – Vestibulocochlear nerve [VIII], superior and inferior parts

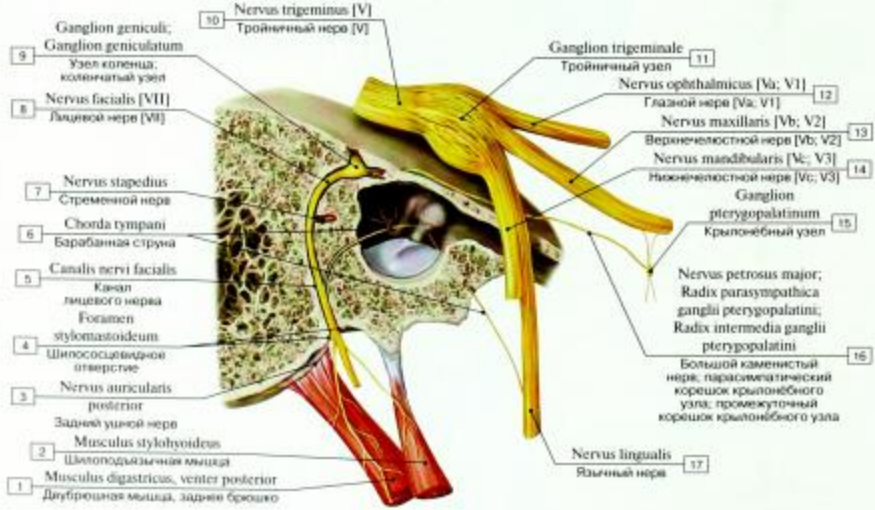

Рис. 310. Выход лицевого нерва из шилососцевидного отверстия:

1 – Digastric, posterior belly; 2 – Stylohyoid; 3 – Posterior auricular nerve; 4 – Stylomastoid foramen; 5 – Facial canal; 6 – Chorda tympani; 7 – Nerve to stapedius; 8 – Facial nerve [VII]; 9 – Geniculate ganglion; 10 – Trigeminal nerve [V]; 11 – Trigeminal ganglion; 12 – Ophthalmic nerve; Ophthalmic division [Va; V1]; 13 – Maxillary nerve; Maxillary division [Vb; V2]; 14 – Mandibular nerve; Mandibular division [Vc; V3]; 15 – Pterygopalatine ganglion; 16 – Greater petrosal nerve; Parasympathetic root of pterygopalatine ganglion; 17 – Lingual nerve

© 2007 University of Cagliari, from
A.Riva, Flesh & Wax, Ilisso Publisher

Рис. 311. Ветви тройничного нерва (восковая модель):

1 – Maxillary nerve; Maxillary division [Vb; V2]; 2 – Lingual nerve; 3 – Mandibular nerve; Mandibular division [Vc; V3]; 4 – Incus; 5 – Superior cervical ganglion; 6 – Chorda tympani; 7 – Internal acoustic meatus; 8 – Cochlea; 9 – Vestibule; 10 – Auditory ossicles; 11 – Common bony limb

© 2007 University of Cagliari, from
A. Rico, Flash & Wax, Ilsso Publisher

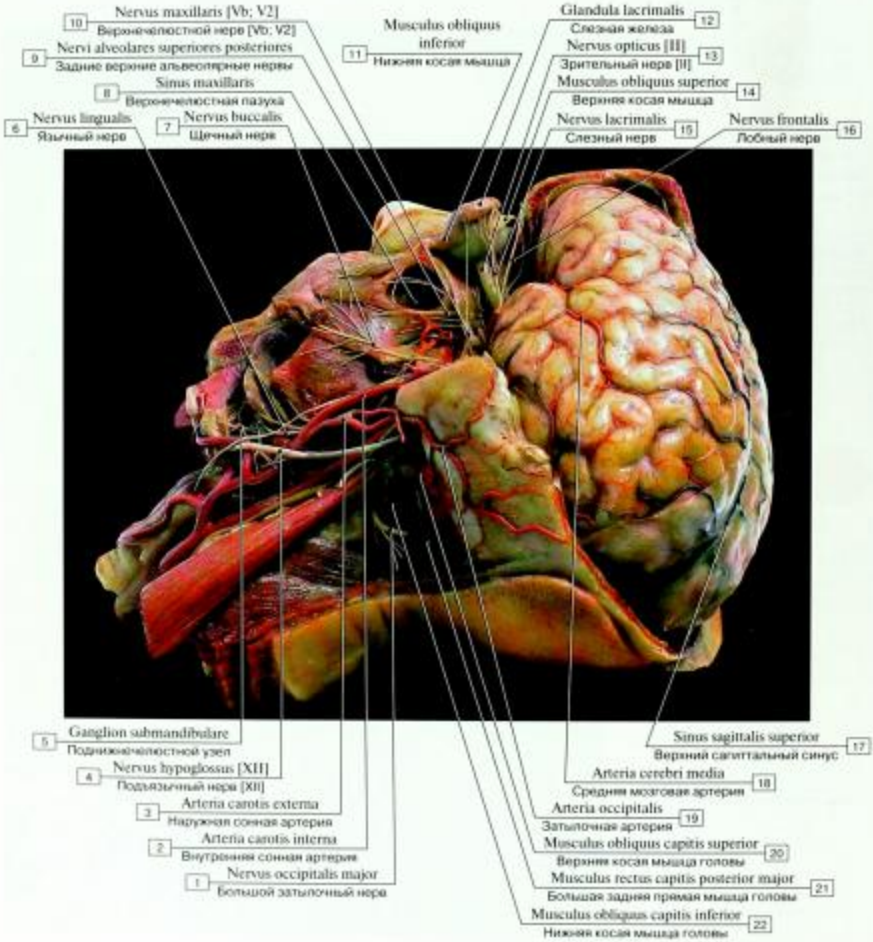

Рис. 312. Тройничный нерв (восковая модель):

1 – Greater occipital nerve; 2 – Internal carotid artery; 3 – External carotid artery; 4 – Hypoglossal nerve [XII]; 5 – Submandibular ganglion; 6 – Lingual nerve; 7 – Buccal nerve; 8 – Maxillary sinus; 9 – Posterior superior alveolar nerves; 10 – Maxillary nerve; Maxillary division [Vb; V2]; 11 – Inferior oblique; 12 – Lacrimal gland; 13 – Optic nerve [II]; 14 – Superior oblique; 15 – Lacrimal nerve; 16 – Frontal nerve; 17 – Superior sagittal sinus; 18 – Middle cerebral artery; 19 – Occipital artery; 20 – Obliquus capitis superior; 21 – Rectus capitis posterior major; 22 – Obliquus capitis inferior

© 2007 University of Cagliari, from A.Rea, Flesh & War, Ilisso Publisher

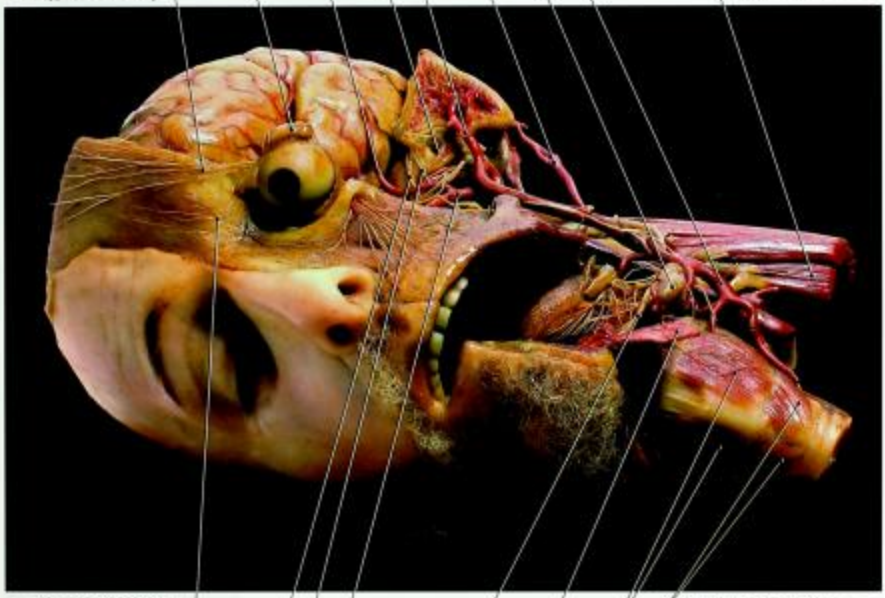

Рис. 313. Кожные ветви тройничного нерва (восковая модель):

1 – Maxillary artery; 2 – Chorda tympani; 3 – Facial nerve [VII]; 4 – Supratrochlear nerve; 5 – Supra-orbital nerve; 6 – Lacrimal gland; 7 – Middle meningeal artery; 8 – Tympanic cavity; 9 – Superficial temporal artery; 10 – Occipital artery; 11 – Submandibular gland; 12 – External carotid artery, anterior branches; 13 – Scaleni; 14 – Cricothyroid; 15 – Thyrohyoid; 16 – Mylohyoid; 17 – Hypoglossal nerve [XII]

© 2007 University of Cagliari, Italy:
A. Riva, Flesh & Wax, Ilisso Publisher

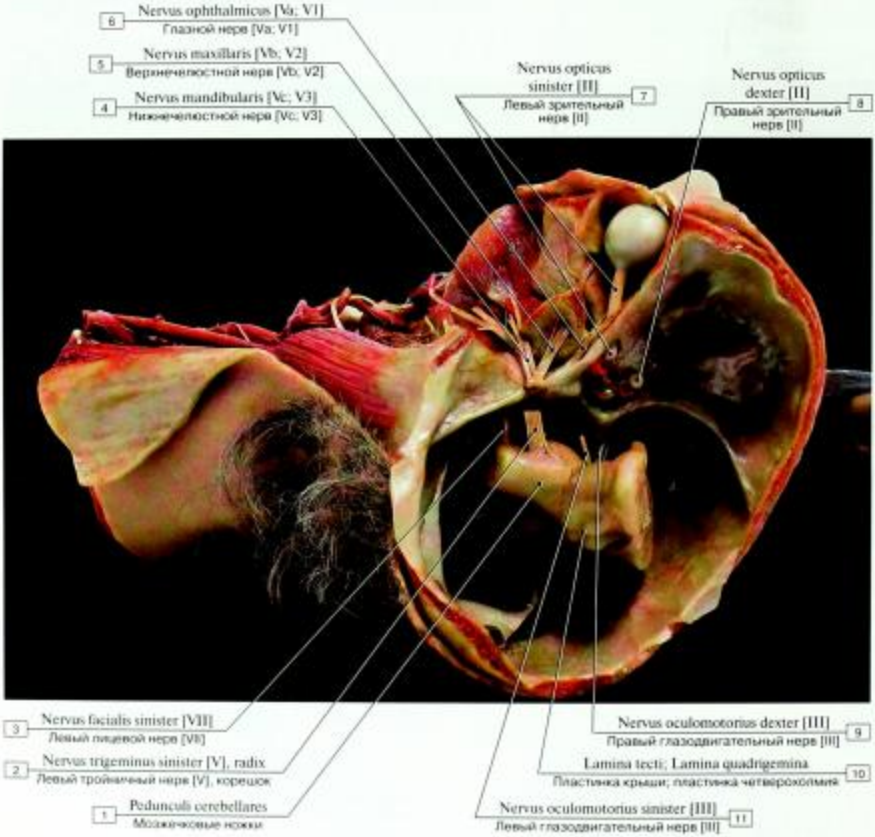

Рис. 314. Ствол мозга, черепные нервы, внутреннее основание черепа (восковая модель):

1 – Cerebellar peduncles; 2 – Left trigeminal nerve [V], root; 3 – Left facial nerve [VII]; 4 – Mandibular nerve; Mandibular division [Vc; V3]; 5 – Maxillary nerve; Maxillary division [Vb; V2]; 6 – Ophthalmic nerve; Ophthalmic division [Va; V1]; 7 – Left optic nerve [II]; 8 – Right optic nerve [II]; 9 – Right oculomotor nerve [III]; 10 – Tectal plate; Quadrigeminal plate; 11 – Left oculomotor nerve [III]

© 2007 University of Cagliari, from:
A.Rea. Flesh & Wax, Ibiso Publisher

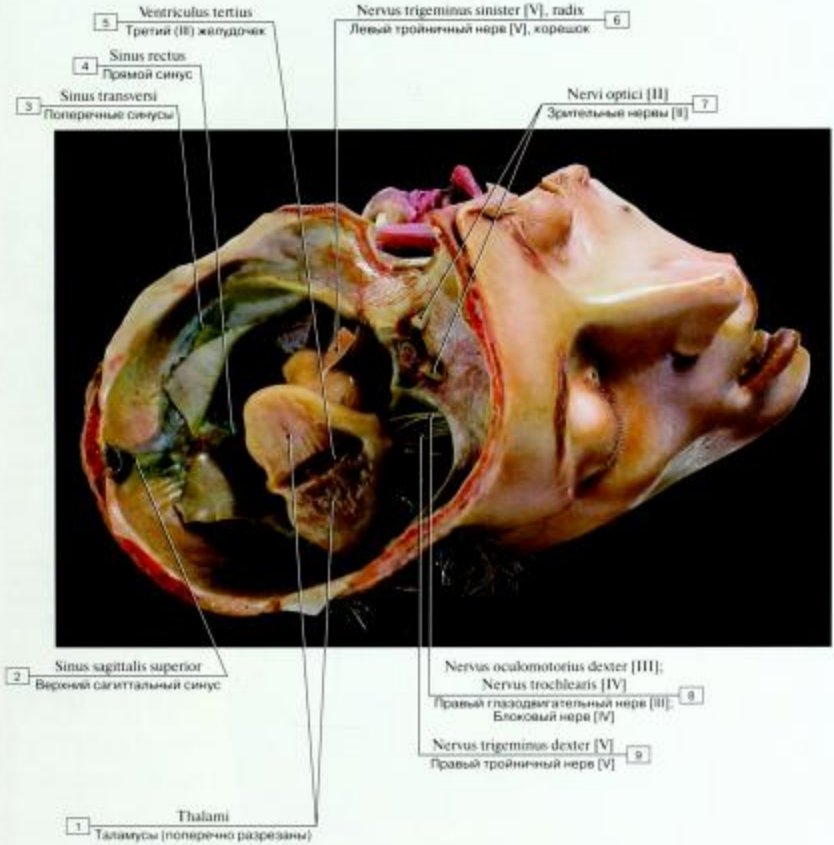

Рис. 315. Черепные нервы, места выхода из черепа (восковая модель):

1 – Thalami; Dorsals thalami; 2 – Superior sagittal sinus; 3 – Transverse sinuses; 4 – Straight sinus; 5 – Third ventricle; 6 – Left trigeminal nerve [V], root; 7 – Optic nerves [II]; 8 – Right oculomotor nerve [III]; Trochlear nerve [IV]; 9 – Right trigeminal nerve [V]

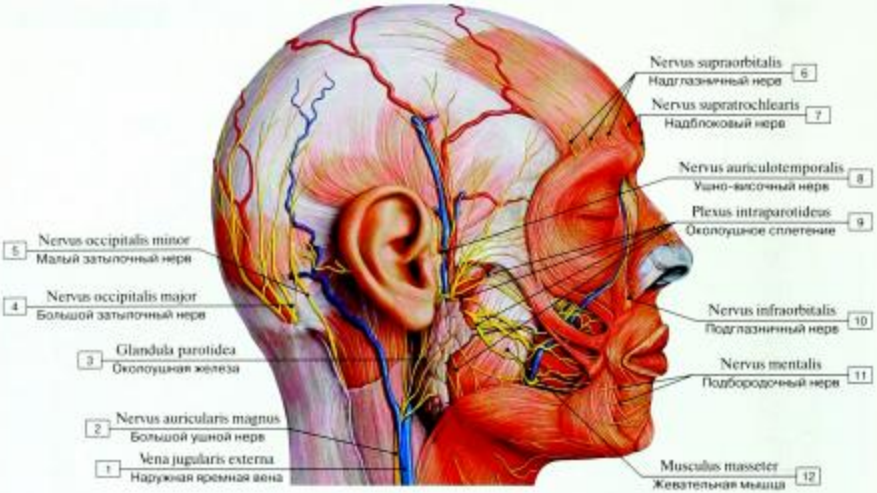

Рис. 316. Лицевой нерв и его ветви:

1 – External jugular vein; 2 – Great auricular nerve; 3 – Parotid gland; 4 – Greater occipital nerve; 5 – Lesser occipital nerve; 6 – Supraorbital nerve; 7 – Supratrochlear nerve; 8 – Auriculotemporal nerve; 9 – Parotid plexus; 10 – Infra-orbital nerve; 11 – Mental nerve; 12 – Masseter

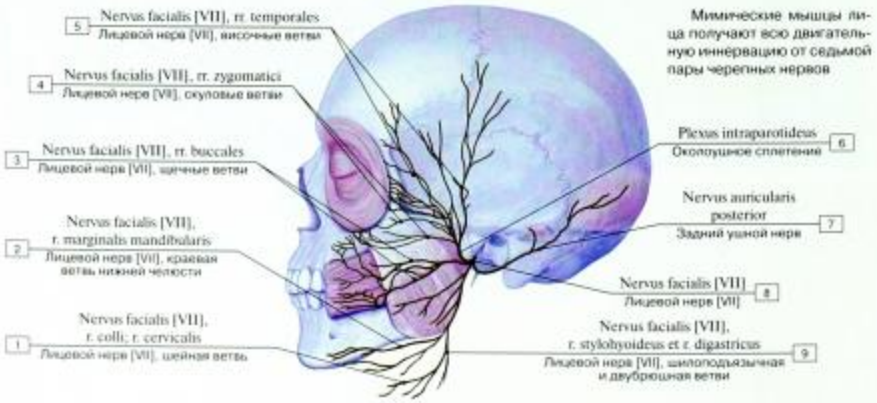

Рис. 317. Мышечные ветви лицевого нерва, вид сбоку и слева:

1 – Facial nerve [VII], cervical branch; 2 – Facial nerve [VII], marginal mandibular branch; 3 – Facial nerve [VII], buccal branches; 4 – Facial nerve [VII], zygomatic branches; 5 – Facial nerve [VII], temporal branches; 6 – Parotid plexus; 7 – Posterior auricular nerve; 8 – Facial nerve [VII]; 9 – Facial nerve [VII], stylohyoid and digastric branches

© 2007 University of Cagliari, from:
A Riva. Flesh & Wax, Ikiso Publisher

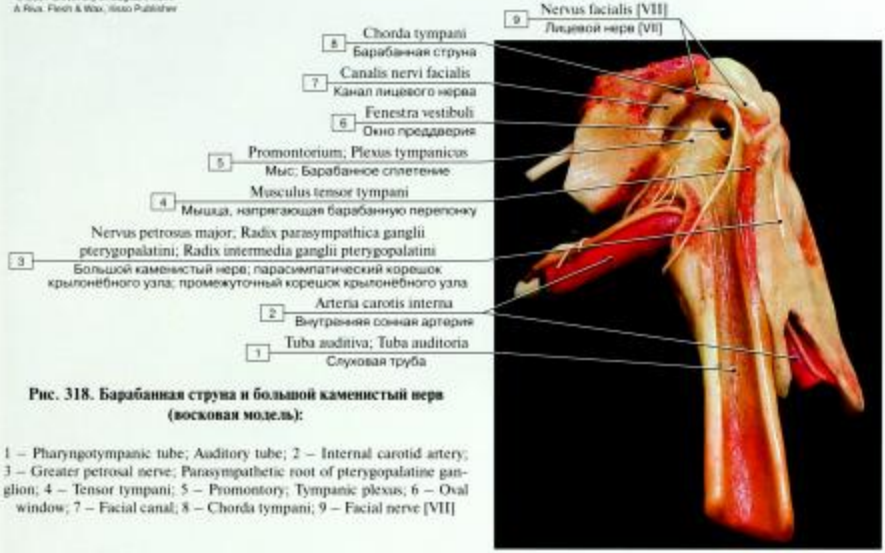

Рис. 318. Барабанная струна и большой каменистый нерв (восковая модель):

1 – Pharyngotympanic tube; Auditory tube; 2 – Internal carotid artery; 3 – Greater petrosal nerve; Parasympathetic root of pterygopalatine ganglion; 4 – Tensor tympani; 5 – Promontory; Tympanic plexus; 6 – Oval window; 7 – Facial canal; 8 – Chorda tympani; 9 – Facial nerve [VII]

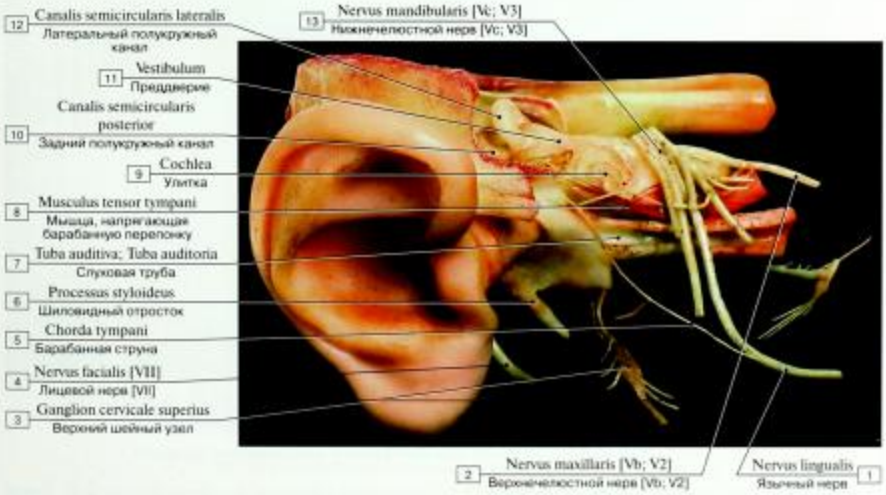

Рис. 319. Нервы каналов височной кости (восковая модель):

1 – Lingual nerve; 2 – Maxillary nerve; Maxillary division [Vb; V2]; 3 – Superior cervical ganglion; 4 – Facial nerve [VII]; 5 – Chorda tympani; 6 – Styloid process; 7 – Pharyngotympanic tube; Auditory tube; 8 – Tensor tympani; 9 – Cochlea; 10 – Posterior semicircular canal; 11 – Vestibule; 12 – Lateral semicircular canal; 13 – Mandibular nerve; Mandibular division [Vc; V3]

Рис. 320. Сосуды и нервы подвисочной ямки (натуральный фиксированный препарат):

1 – Posterior superior alveolar artery; 2 – Digastric, anterior belly; 3 – Facial artery; 4 – Facial vein; 5 – Submandibular gland; 6 – Parotid duct; 7 – Masseter; 8 – Hypoglossal nerve [XII]; 9 – Internal and external carotid arteries; 10 – Buccinator; 11 – Facial nerve [VII], marginal mandibular branch; 12 – Digastric, posterior belly; 13 – Lingual nerve; 14 – Inferior alveolar nerve; 15 – External carotid artery; 16 – Inferior alveolar artery; 17 – Medial pterygoid; 18 – Maxillary artery; 19 – Temporomandibular joint, articular disc; 20 – Facial nerve [VII], temporal branch; 21 – Middle meningeal artery; 22 – Auriculotemporal nerve; 23 – Superficial temporal artery

Рис. 321. Лицевой нерв (натуральный фиксированный препарат):

1 – Sternocleidomastoid; 2 – Submandibular gland; 3 – Facial vein; 4 – Facial artery; 5 – Parotid gland; 6 – Facial nerve; 7 – Auriculotemporal nerve; 8 – Superficial temporal artery; 9 – Orbicularis oculi (orbital part and palpebral part); 10 – Supra-orbital nerve; 11 – Supratrochlear nerve; 12 – Dorsal nasal artery; 13 – Angular artery; 14 – Levator labii superioris alaeque nasi; 15 – Zygomaticus minor; 16 – Parotid duct; 17 – Zygomaticus major; 18 – Superior labial artery; 19 – Orbicularis oris; 20 – Inferior labial artery

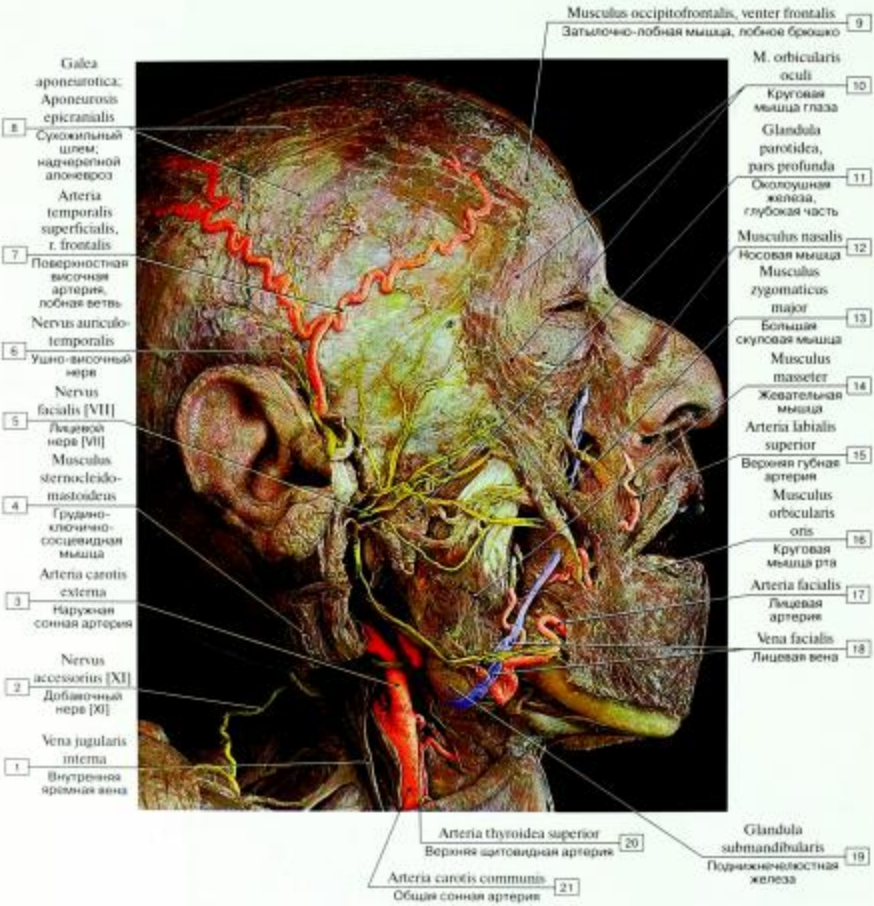

Рис. 322. Лицевой нерв (натуральный фиксированный препарат):

1 – Internal jugular vein; 2 – Accessory nerve [XI]; 3 – External carotid artery; 4 – Sternocleidomastoid; 5 – Facial nerve; 6 – Auriculo-temporal nerve; 7 – Superficial temporal artery, frontal branch; 8 – Epicranial aponeurosis; 9 – Occipitofrontalis, frontal belly; 10 – Orbicularis oculi; 11 – Parotid gland, deep part; 12 – Nasalis; 13 – Zygomaticus major; 14 – Masseter; 15 – Superior labial artery; 16 – Orbicularis oris; 17 – Facial artery; 18 – Facial vein; 19 – Submandibular gland; 20 – Superior thyroid artery; 21 – Common carotid artery

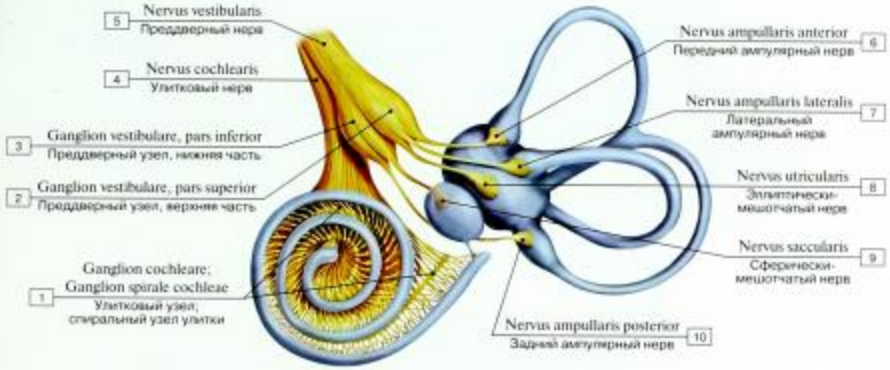

Рис. 323. Преддверный узел и улитковый узел (спиральный узел улитки):

1 – Cochlear ganglion; Spiral ganglion; 2 – Vestibular ganglion, superior part; 3 – Vestibular ganglion, inferior part; 4 – Cochlear nerve; 5 – Vestibular nerve; 6 – Anterior ampullary nerve; 7 – Lateral ampullary nerve; 8 – Utricular nerve; 9 – Saccular nerve; 10 – Posterior ampullary nerve

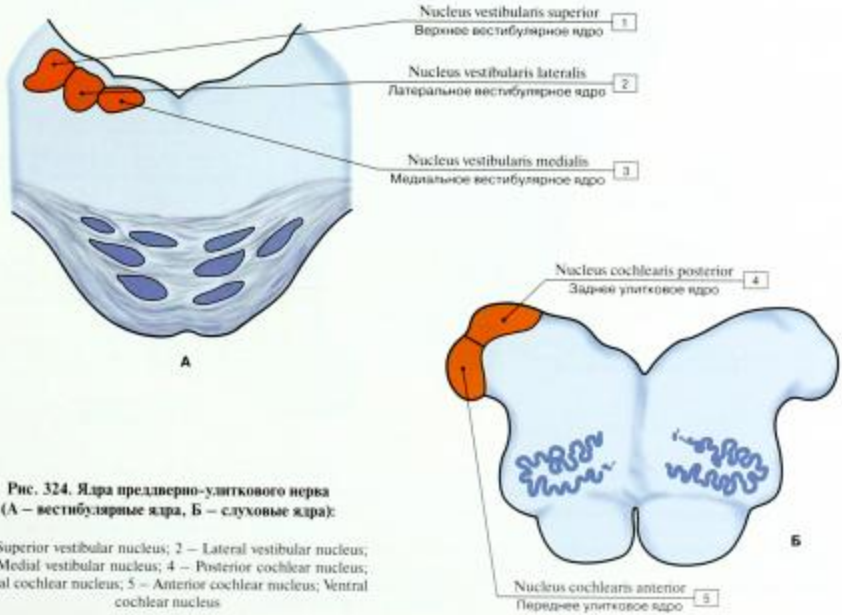

Рис. 324. Ядра преддверно-улиткового нерва (А – вестибулярные ядра, Б – слуховые ядра):

1 – Superior vestibular nucleus; 2 – Lateral vestibular nucleus; 3 – Medial vestibular nucleus; 4 – Posterior cochlear nucleus; Dorsal cochlear nucleus; 5 – Anterior cochlear nucleus; Ventral cochlear nucleus

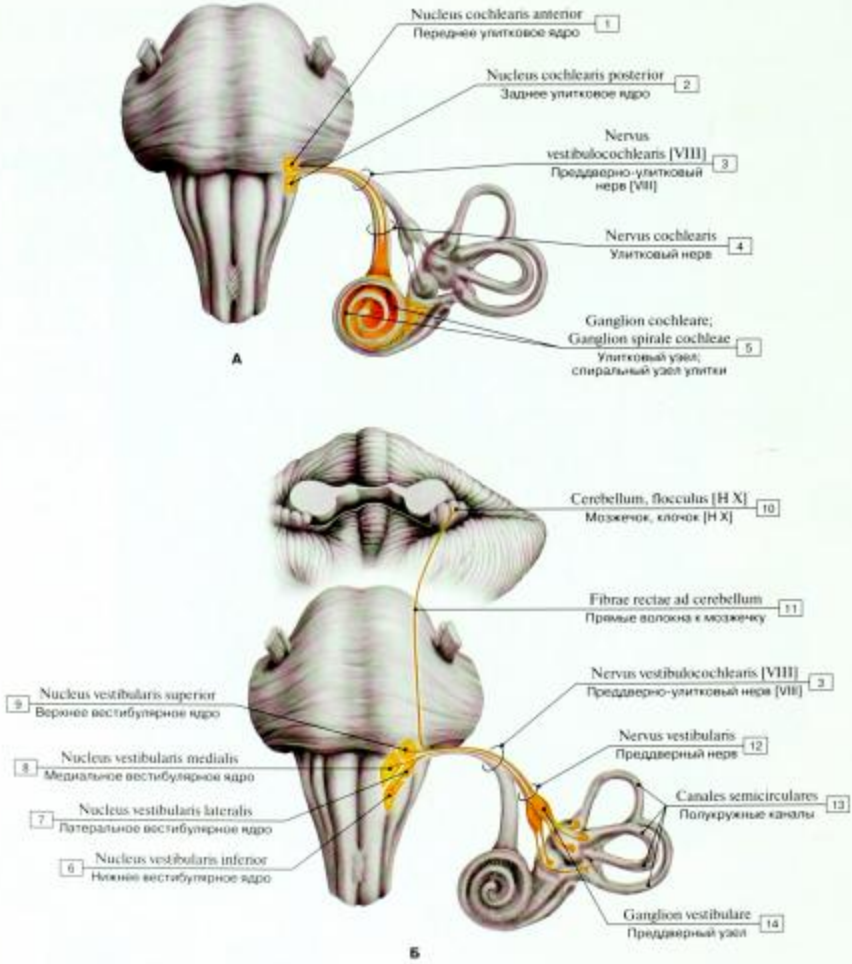

Рис. 325. Ядра преддверно-улиткового нерва в стволе мозга (А – улитковая часть, Б – вестибулярная часть) (схема):

1 – Anterior cochlear nucleus; Ventral cochlear nucleus; 2 – Posterior cochlear nucleus; Dorsal cochlear nucleus; 3 – Vestibulocochlear nerve [VIII]; 4 – Cochlear nerve; 5 – Cochlear ganglion; Spiral ganglion; 6 – Inferior vestibular nucleus; 7 – Lateral vestibular nucleus; 8 – Medial vestibular nucleus; 9 – Superior vestibular nucleus; 10 – Cerebellum, flocculus [H X]; 11 – Direct fibres to cerebellum; 12 – Vestibular nerve; 13 – Semicircular canals; 18 – Vestibular ganglion

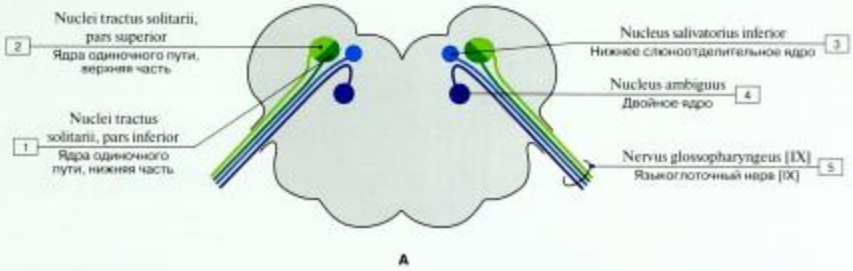

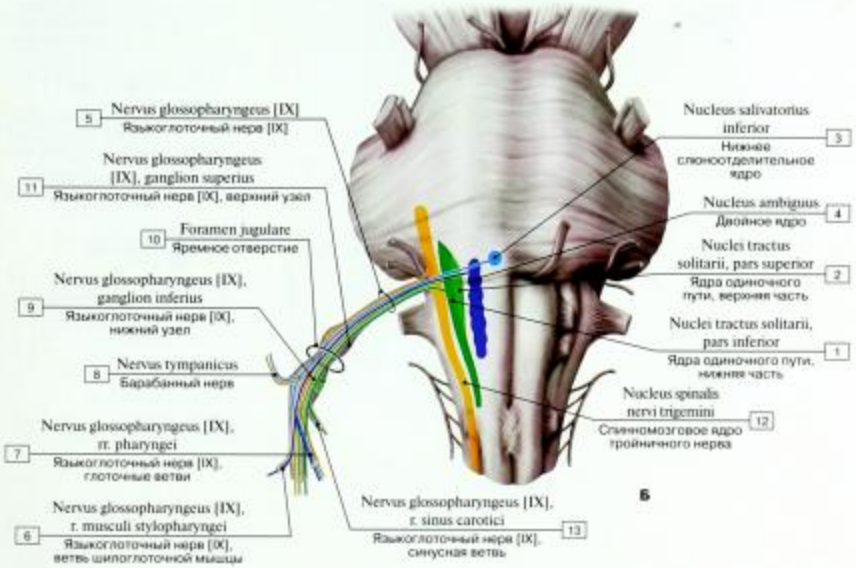

Рис. 326. Ядра языкоглоточного нерва (А – поперечный срез продолговатого мозга на уровне выхода языкоглоточного нерва, Б – продолговатый мозг, вид спереди) (схемы):

1 – Nuclei of solitary tract; Solitary nuclei, inferior part; 2 – Nuclei of solitary tract; Solitary nuclei, superior part; 3 – Inferior salivatory nucleus; 4 – Nucleus ambiguus; 5 – Glossopharyngeal nerve [IX]; 6 – Glossopharyngeal nerve [IX], stylopharyngeal branch; 7 – Glossopharyngeal nerve [IX], pharyngeal branches; 8 – Tympanic nerve; 9 – Glossopharyngeal nerve [IX], inferior ganglion; 10 – Jugular foramen; 11 – Glossopharyngeal nerve [IX], superior ganglion; 12 – Spinal nucleus of trigeminal nerve; 13 – Glossopharyngeal nerve [IX], carotid branch

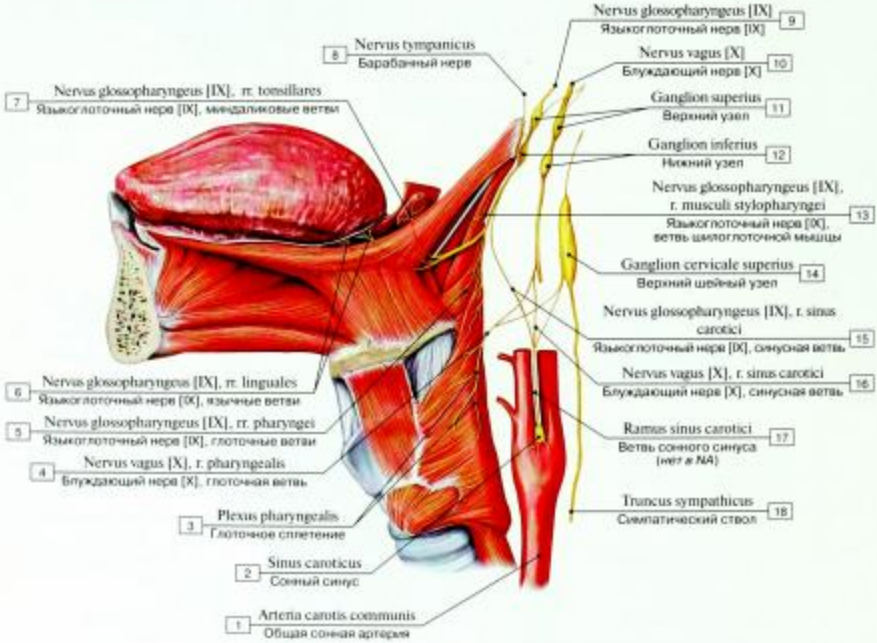

Рис. 327. Ветви языкоглоточного нерва за пределами основания черепа, вид слева:

1 – Common carotid artery; 2 – Carotid sinus; 3 – Pharyngeal plexus; 4 – Vagus nerve [X], pharyngeal branch; 5 – Glossopharyngeal nerve [IX], pharyngeal branches; 6 – Glossopharyngeal nerve [IX], lingual branches; 7 – Glossopharyngeal nerve [IX], tonsillar branches; 8 – Tympanic nerve; 9 – Glossopharyngeal nerve [IX]; 10 – Vagus nerve [X]; 11 – Superior ganglion; 12 – Inferior ganglion; 13 – Glossopharyngeal nerve [IX], stylopharyngeal branch; 14 – Superior cervical ganglion; 15 – Glossopharyngeal nerve [IX], carotid branch; 16 – Vagus nerve [X], carotid branch; 17 – Carotid branch; 18 – Sympathetic trunk

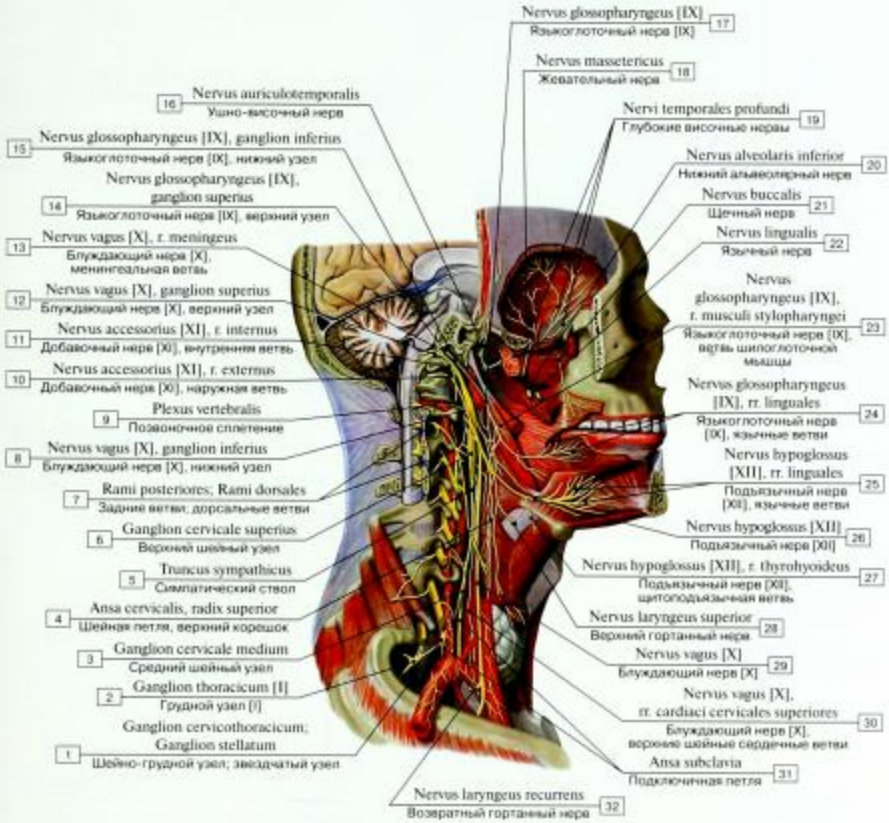

Рис. 328. Нервы головы и шеи, вид справа (позвоночный канал вскрыт; удалены задние отделы черепа и головного мозга, правая половина нижней челюсти, частично жевательные мышцы, общая сонная артерия):

1 – Cervicothoracic ganglion; Stellate ganglion; 2 – Thoracic ganglion [I]; 3 – Middle cervical ganglion; 4 – Ansa cervicalis, superior root; superior limb; 5 – Sympathetic trunk; 6 – Superior cervical ganglion; 7 – Posterior branches; Dorsal branches; 8 – Vagus nerve [X], inferior ganglion; 9 – Vertebral plexus; 10 – Accessory nerve [XI], external branch; 11 – Accessory nerve [XI], internal branch; 12 – Vagus nerve [X], superior ganglion; 13 – Vagus nerve [X], meningeal branch; 14 – Glossopharyngeal nerve [IX], superior ganglion; 15 – Glossopharyngeal nerve [IX], inferior ganglion; 16 – Auriculotemporal nerve; 17 – Glossopharyngeal nerve [IX]; 18 – Masseteric nerve; 19 – Deep temporal nerves; 20 – Inferior alveolar nerve; 21 – Buccal nerve; 22 – Lingual nerve; 23 – Glossopharyngeal nerve [IX], stylopharyngeal branch; 24 – Glossopharyngeal nerve [IX], lingual branches; 25 – Hypoglossal nerve [XII], lingual branches; 26 – Hypoglossal nerve [XII]; 27 – Hypoglossal nerve [XII], thyrohyoid branch; 28 – Superior laryngeal nerve; 29 – Vagus nerve [X]; 30 – Vagus nerve [X], superior cervical cardiac branches; 31 – Ansa subclavia; 32 – Recurrent laryngeal nerve

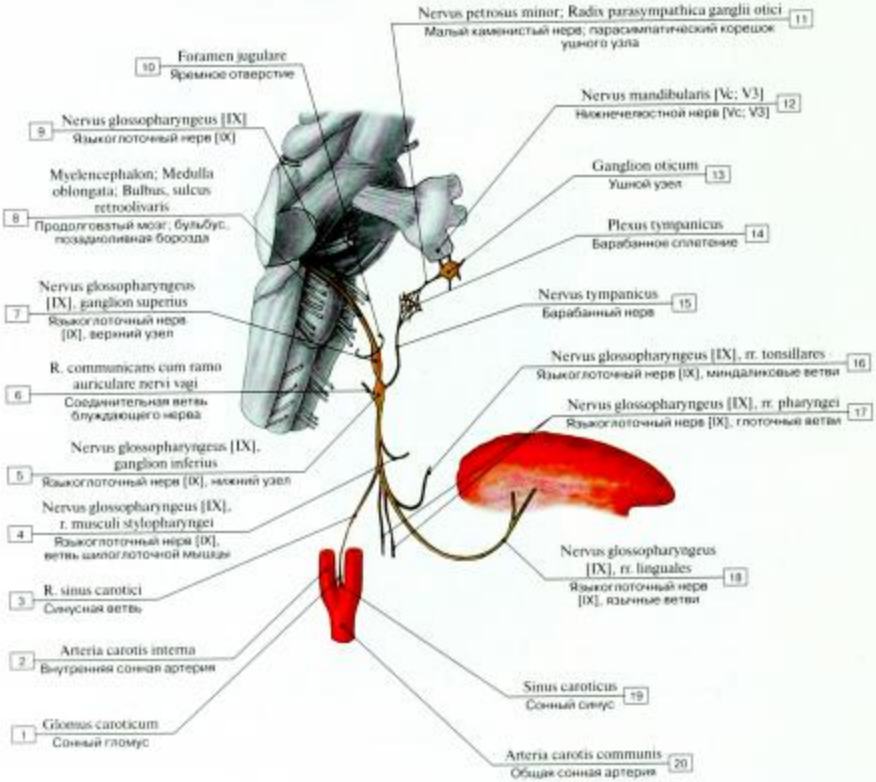

Рис. 329. Языкоглоточный нерв, вид справа:

1 – Carotid body; 2 – Internal carotid artery; 3 – Carotid branch; 4 – Glossopharyngeal nerve [IX], stylopharyngeal branch; 5 – Glossopharyngeal nerve [IX], inferior ganglion; 6 – Communicating branch with auricular branch of vagus nerve; 7 – Glossopharyngeal nerve [IX], superior ganglion; 8 – Myelencephalon; Medulla oblongata; Bulb, retro-olivary groove; 9 – Glossopharyngeal nerve [IX]; 10 – Jugular foramen; 11 – Lesser petrosal nerve; Parasympathetic root of otic ganglion; 12 – Mandibular nerve; Mandibular division [Vc; V3]; 13 – Otic ganglion; 14 – Tympanic plexus; 15 – Tympanic nerve; 16 – Glossopharyngeal nerve [IX], tonsillar branches; 17 – Glossopharyngeal nerve [IX], pharyngeal branches; 18 – Glossopharyngeal nerve [IX], lingual branches; 19 – Carotid sinus; 20 – Common carotid artery

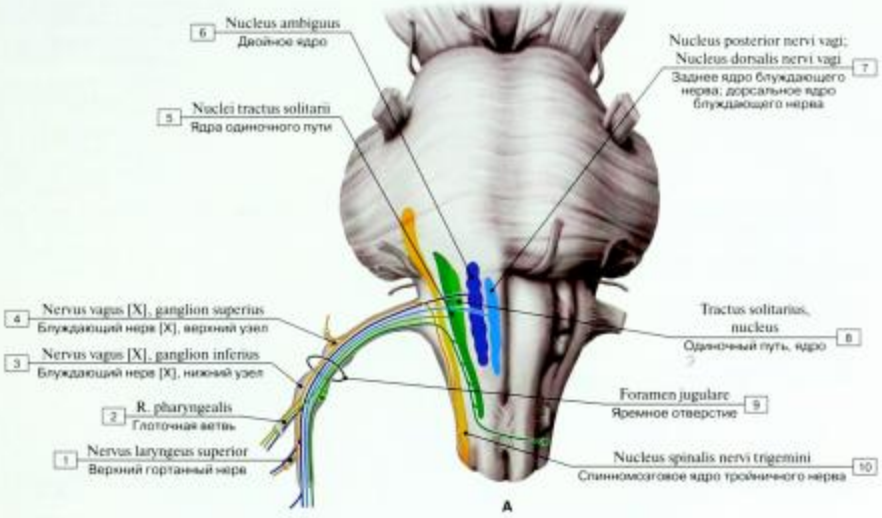

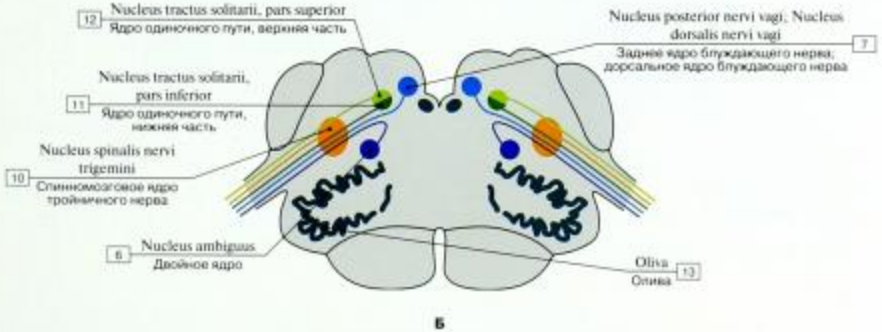

Рис. 330. Ядро блуждающего нерва (А – продолговатый мозг, вид спереди, показано место выхода блуждающего нерва, Б – поперечный срез продолговатого мозга на уровне верхней оливы):

1 – Superior laryngeal nerve; 2 – Pharyngeal branch; 3 – Vagus nerve [X], inferior ganglion; 4 – Vagus nerve [X], superior ganglion; 5 – Nuclei of solitary tract; Solitary nuclei; 6 – Nucleus ambiguus; 7 – Posterior nucleus of vagus nerve; Dorsal nucleus of vagus nerve; 8 – Solitary tract, nucleus; 9 – Jugular foramen; 10 – Spinal nucleus of trigeminal nerve; 11 – Nucleus of solitary tract; Solitary nucleus, inferior part; 12 – Nucleus of solitary tract; Solitary nucleus, superior part; 13 – Inferior olive

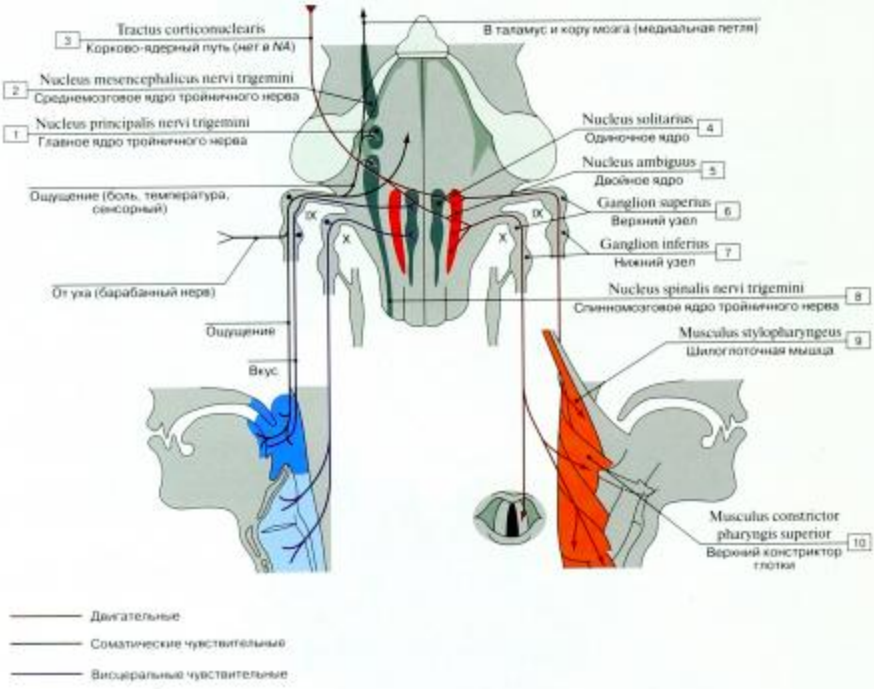

Рис. 331. Блуждающий нерв и языкоглоточный нерв: их периферическое распространение и ядра в продолговатом мозге, вид сзади:

1 – Principal sensory nucleus of trigeminal nerve; 2 – Mesencephalic nucleus of trigeminal nerve; 3 – Corticonuclear tract; 4 – Solitary nucleus; 5 – Nucleus ambiguus; 6 – Superior ganglion; 7 – Inferior ganglion; 8 – Spinal nucleus of trigeminal nerve; 9 – Stylopharyngeus; 10 – Superior constrictor

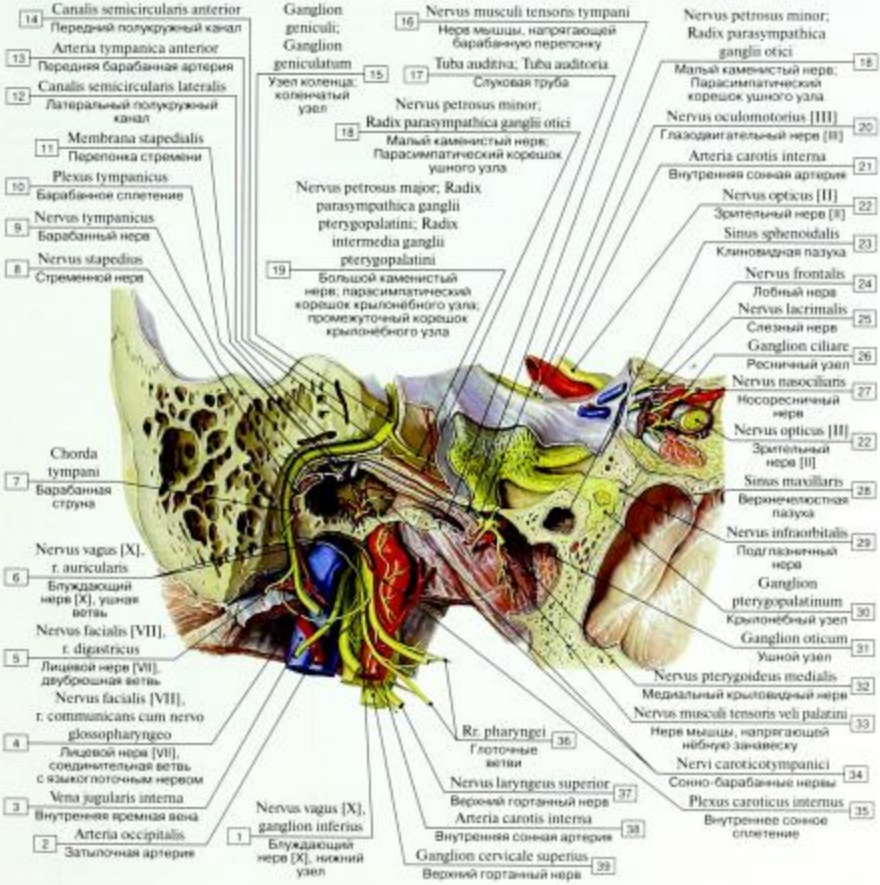

Рис. 332. Выход нервов из яремного отверстия:

1 – Vagus nerve [X], inferior ganglion; 2 – Occipital artery; 3 – Internal jugular vein; 4 – Facial nerve [VII], communicating branch with glossopharyngeal nerve; 5 – Facial nerve [VII], digastric branch; 6 – Vagus nerve [X], auricular branch; 7 – Chorda tympani; 8 – Nerve to stapedius; 9 – Tympanic nerve; 10 – Tympanic plexus; 11 – Stapedial membrane; 12 – Lateral semicircular canal; 13 – Anterior tympanic artery; 14 – Anterior semicircular canal; 15 – Geniculate ganglion; 16 – Nerve to tensor tympani; 17 – Pharyngotympanic tube; Auditory tube; 18 – Lesser petrosal nerve; Parasympathetic root of otic ganglion; 19 – Greater petrosal nerve; Parasympathetic root of pterygopalatine ganglion; 20 – Oculomotor nerve [III]; 21 – Internal carotid artery; 22 – Optic nerve [II]; 23 – Sphenoidal sinus; 24 – Frontal nerve; 25 – Lacrimal nerve; 26 – Ciliary ganglion; 27 – Nasociliary nerve; 28 – Maxillary sinus; 29 – Infra-orbital nerve; 30 – Pterygopalatine ganglion; 31 – Otic ganglion; 32 – Nerve to medial pterygoid; 33 – Nerve to tensor veli palatini; 34 – Caroticotympanic nerves; 35 – Internal carotid plexus; 36 – Pharyngeal branches; 37 – Superior laryngeal nerve; 38 – Internal carotid artery; 39 – Superior laryngeal nerve

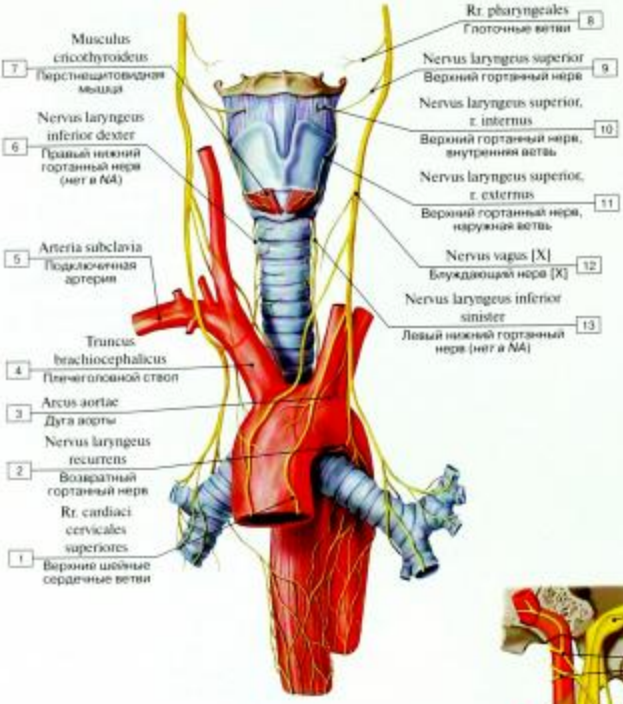

Рис. 333. Ветви блуждающего нерва на шее:

1 – Superior cervical cardiac branches; 2 – Recurrent laryngeal nerve; 3 – Arch of aorta; Aortic arch; 4 – Brachiocephalic trunk; 5 – Subclavian artery; 6 – Right inferior laryngeal nerve; 7 – Cricothyroid; 8 – Pharyngeal branches; 9 – Superior laryngeal nerve; 10 – Superior laryngeal nerve, internal branch; 11 – Superior laryngeal nerve, external branch; 12 – Vagus nerve [X]; 13 – Left inferior laryngeal nerve

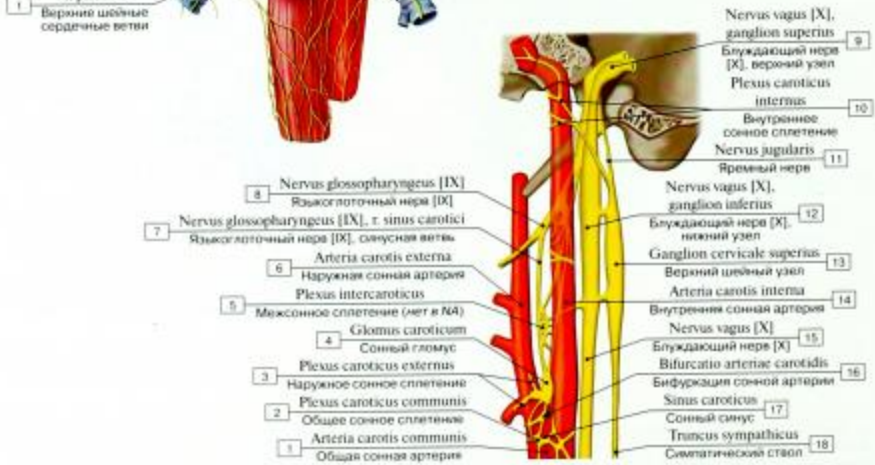

Рис. 334. Формирование блуждающего нерва:

1 – Common carotid artery; 2 – Common carotid plexus; 3 – External carotid plexus; 4 – Carotid body; 5 – Intercarotid plexus; 6 – External carotid artery; 7 – Glossopharyngeal nerve [IX], carotid branch; 8 – Glossopharyngeal nerve [IX]; 9 – Vagus nerve [X], superior ganglion; 10 – Internal carotid plexus; 11 – Jugular nerve; 12 – Vagus nerve [X], inferior ganglion; 13 – Superior cervical ganglion; 14 – Internal carotid artery; 15 – Vagus nerve [X]; 16 – Carotid bifurcation; 17 – Carotid sinus; 18 – Sympathetic trunk

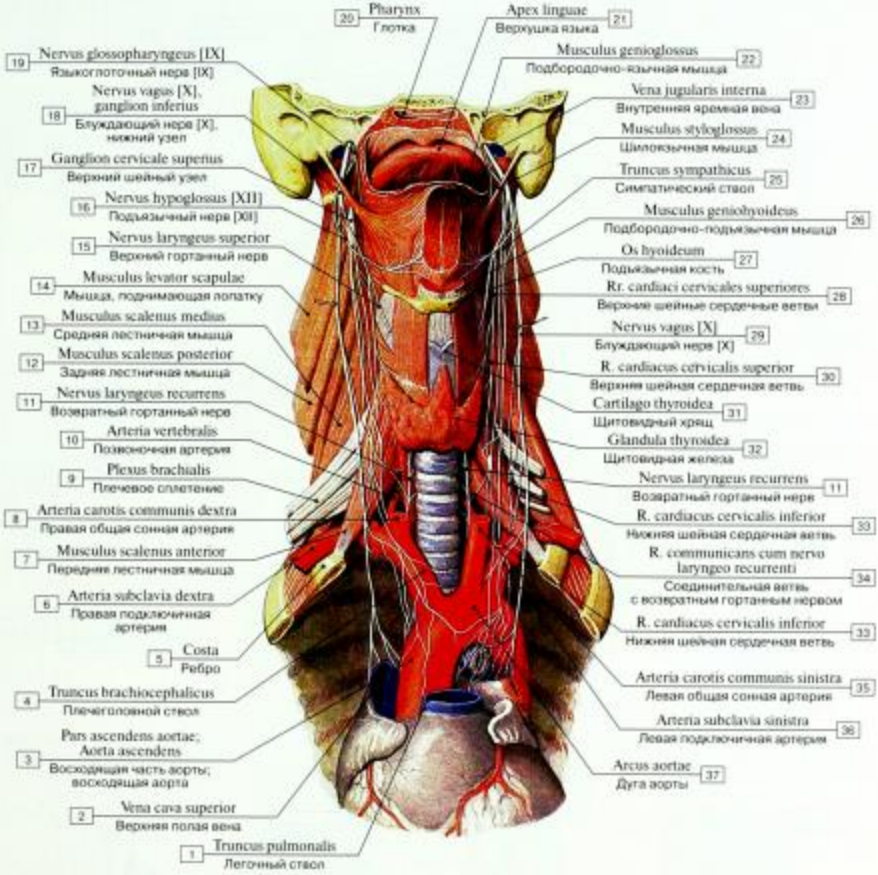

Рис. 335. Блуждающие нервы и другие нервы шеи, вид спереди (верхняя полая вена и легочная артерия удалены; на передней поверхности дуги аорты видна соединительная ветвь между правым и левым блуждающими нервами):

1 – Pulmonary trunk; 2 – Superior vena cava; 3 – Ascending aorta; 4 – Brachiocephalic trunk; 5 – Rib; 6 – Right subclavian artery; 7 – Scalenus anterior; Anterior scalene; 8 – Right common carotid artery; 9 – Brachial plexus; 10 – Vertebral artery; 11 – Recurrent laryngeal nerve; 12 – Scalenus posterior; Posterior scalene; 13 – Scalenus medius; Middle scalene; 14 – Levator scapulae; 15 – Superior laryngeal nerve; 16 – Hypoglossal nerve [XII]; 17 – Superior cervical ganglion; 18 – Vagus nerve [X], inferior ganglion; 19 – Glossopharyngeal nerve [IX]; 20 – Pharynx; 21 – Apex of tongue; Tip of tongue; 22 – Genioglossus; 23 – Internal jugular vein; 24 – Styloglossus; 25 – Sympathetic trunk; 26 – Geniohyoid; 27 – Hyoid bone; 28 – Superior cervical cardiac branches; 29 – Vagus nerve [X]; 30 – Superior cervical cardiac branch; 31 – Thyroid cartilage; 32 – Thyroid gland; 33 – Inferior cervical cardiac branch; 34 – Communicating branch with recurrent laryngeal nerve; 35 – Left common carotid artery; 36 – Left subclavian artery; 37 – Arch of aorta; Aortic arch

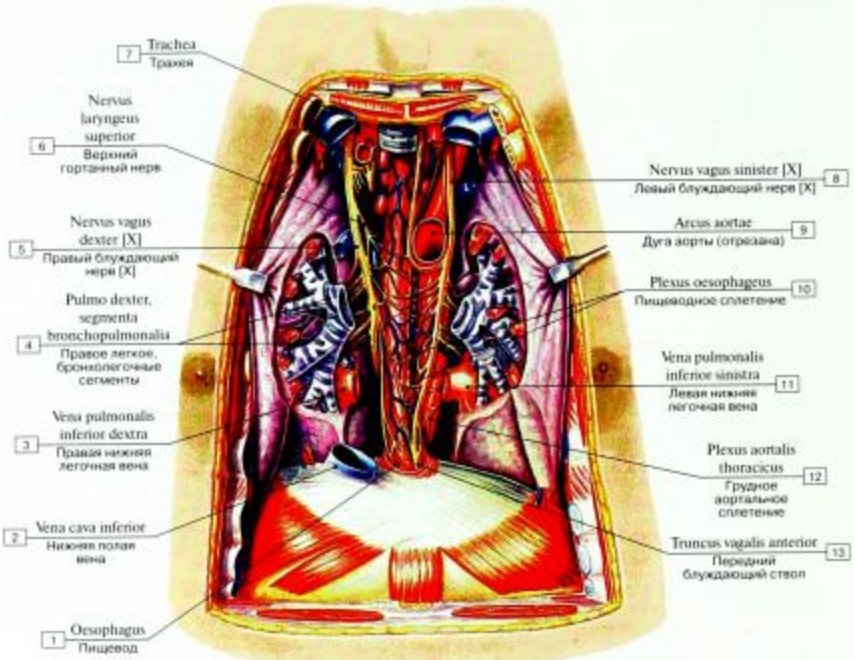

Рис. 336. Блуждающие нервы и их ветви в грудной полости:

1 – Oesophagus; 2 – Inferior vena cava; 3 – Right inferior pulmonary vein; 4 – Right lung, bronchopulmonary segments; 5 – Right vagus nerve [X]; 6 – Superior laryngeal nerve; 7 – Trachea; 8 – Left vagus nerve [X]; 9 – Arch of aorta; Aortic arch; 10 – Oesophageal plexus; 11 – Left inferior pulmonary vein; 12 – Thoracic aortic plexus; 13 – Anterior vagal trunk

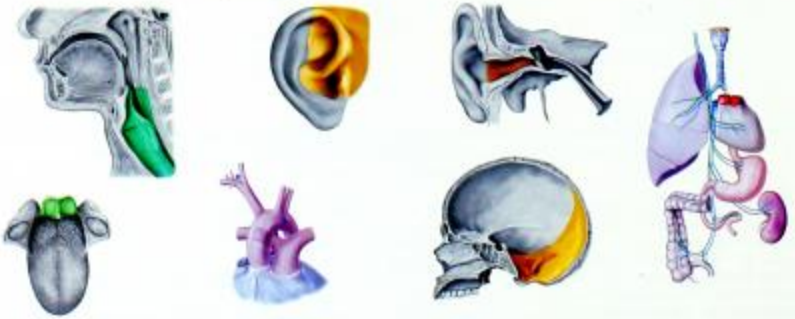

Рис. 337. Зоны чувствительной иннервации блуждающего нерва (схема)

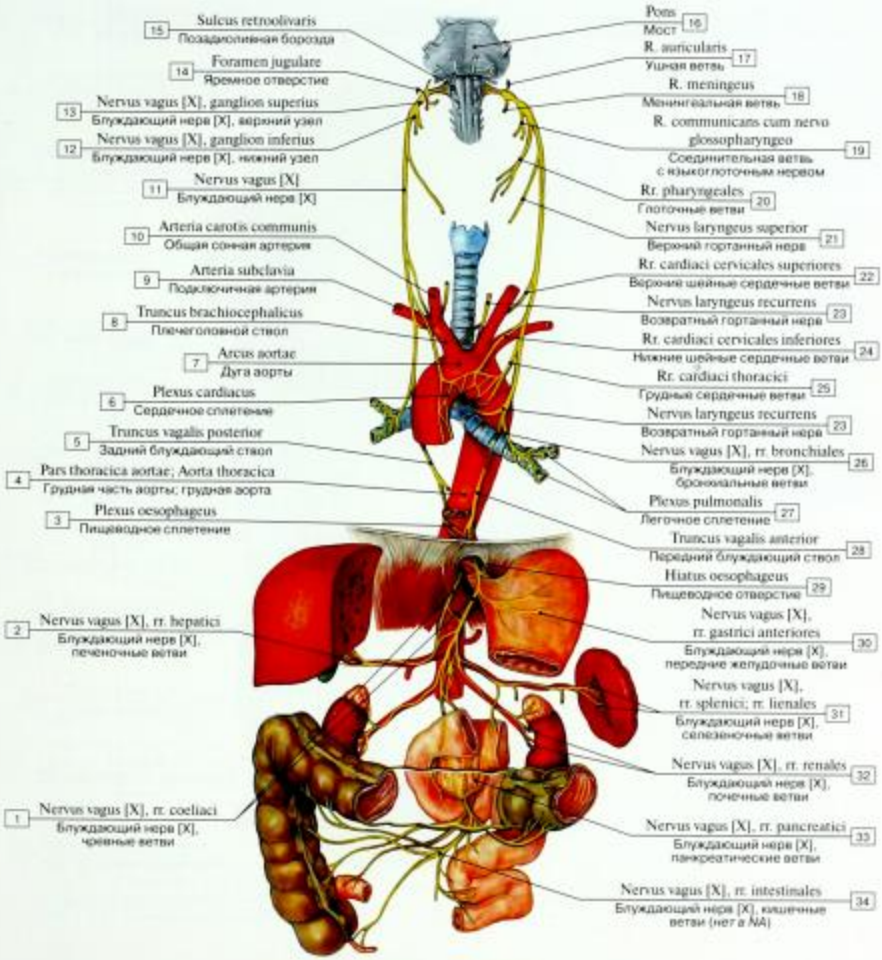

Рис. 338. Блуждающие нервы и их ветви, вид спереди (схема):

1 – Vagus nerve [X], coeliac branches; 2 – Vagus nerve [X], hepatic branches; 3 – Oesophageal plexus; 4 – Thoracic aorta; 5 – Posterior vagal trunk; 6 – Cardiac plexus; 7 – Arch of aorta; Aortic arch; 8 – Brachiocephalic trunk; 9 – Subclavian artery; 10 – Common carotid artery; 11 – Vagus nerve [X]; 12 – Vagus nerve [X], inferior ganglion; 13 – Vagus nerve [X], superior ganglion; 14 – Jugular foramen; 15 – Retro-olivary groove; 16 – Pons; 17 – Auricular branch; 18 – Meningeal branch; 19 – Communicating branch with glossopharyngeal nerve; 20 – Pharyngeal branches; 21 – Superior laryngeal nerve; 22 – Superior cervical cardiac branches; 23 – Recurrent laryngeal nerve; 24 – Inferior cervical cardiac branches; 25 – Thoracic cardiac branches; 26 – Vagus nerve [X], bronchial branches; 27 – Pulmonary plexus; 28 – Anterior vagal trunk; 29 – Oesophageal hiatus; 30 – Vagus nerve [X], anterior gastric branches; 31 – Vagus nerve [X], splenic branches; 32 – Vagus nerve [X], renal branches; 33 – Vagus nerve [X], pancreatic branches; 34 – Vagus nerve [X], intestinal branches

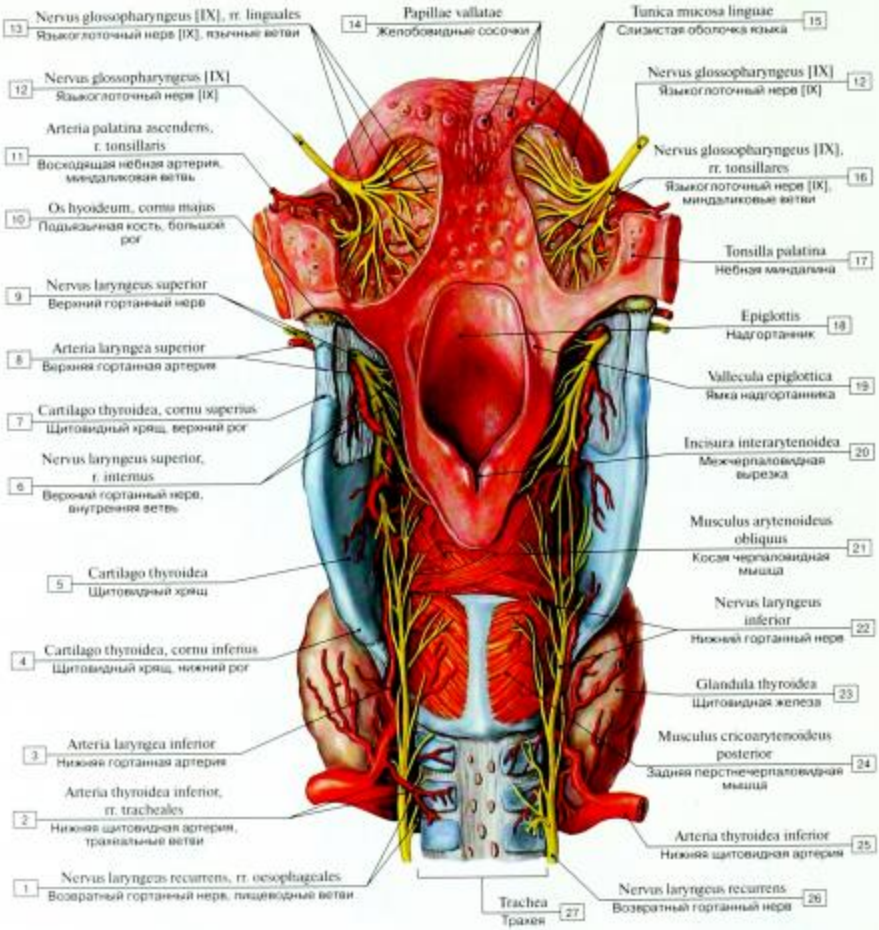

Рис. 339. Гортанные и другие нервы шеи, вид спереди:

1 – Recurrent laryngeal nerve, oesophageal branches; 2 – Inferior thyroid artery, tracheal branches; 3 – Inferior laryngeal artery; 4 – Thyroid cartilage, inferior horn; 5 – Thyroid cartilage; 6 – Superior laryngeal nerve, internal branch; 7 – Thyroid cartilage, superior horn; 8 – Superior laryngeal artery; 9 – Superior laryngeal nerve; 10 – Hyoid bone, greater horn; 11 – Ascending palatine artery, tonsillar branch; 12 – Glossopharyngeal nerve [IX]; 13 – Glossopharyngeal nerve [IX], lingual branches; 14 – Vallate papillae; 15 – Mucous membrane of tongue; 16 – Glossopharyngeal nerve [IX], tonsillar branches; 17 – Palatine tonsil; 18 – Epiglottis; 19 – Epiglottic vallecula; 20 – Interarytenoid notch; 21 – Oblique arytenoid; 22 – Inferior laryngeal nerve; 23 – Thyroid gland; 24 – Posterior crico-arytenoid; 25 – Inferior thyroid artery; 26 – Recurrent laryngeal nerve; 27 – Trachea

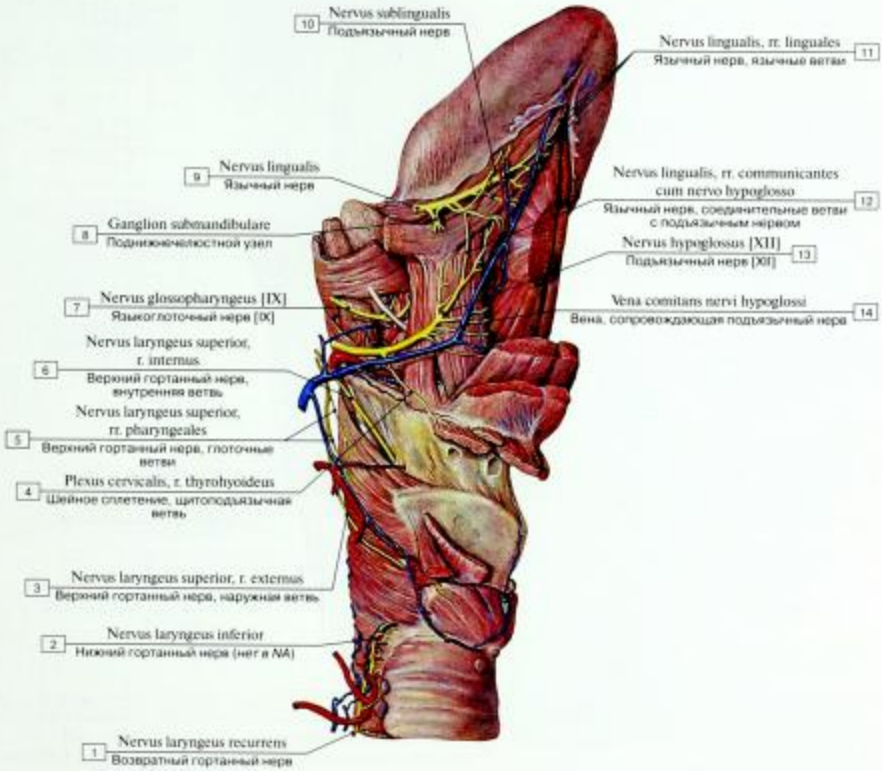

Рис. 340. Нервы языка, вид слева:

1 – Recurrent laryngeal nerve; 2 – Inferior laryngeal nerve; 3 – Superior laryngeal nerve, external branch; 4 – Cervical plexus, thyrohyoid branch; 5 – Superior laryngeal nerve, pharyngeal branches; 6 – Superior laryngeal nerve, internal branch; 7 – Glossopharyngeal nerve [IX]; 8 – Submandibular ganglion; 9 – Lingual nerve; 10 – Sublingual nerve; 11 – Lingual nerve, lingual branches; 12 – Lingual nerve, communicating branches with hypoglossal nerve; 13 – Hypoglossal nerve [XII]; 14 – Vena comitans of hypoglossal nerve

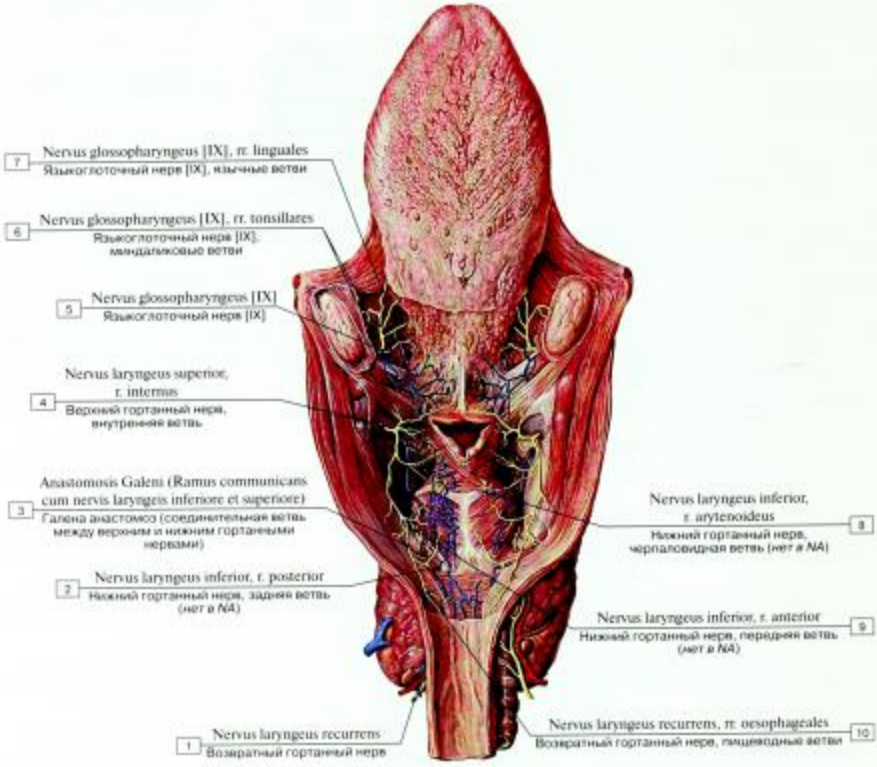

Рис. 341. Нервы языка, вид сверху:

1 – Recurrent laryngeal nerve; 2 – Inferior laryngeal nerve, posterior branch; 3 – Galen's anastomosis; 4 – Superior laryngeal nerve, internal branch; 5 – Glossopharyngeal nerve [IX]; 6 – Glossopharyngeal nerve [IX], tonsillar branches; 7 – Glossopharyngeal nerve [IX], lingual branches; 8 – Inferior laryngeal nerve, arytenoid branch; 9 – Inferior laryngeal nerve, anterior branch; 10 – Recurrent laryngeal nerve, oesophageal branches

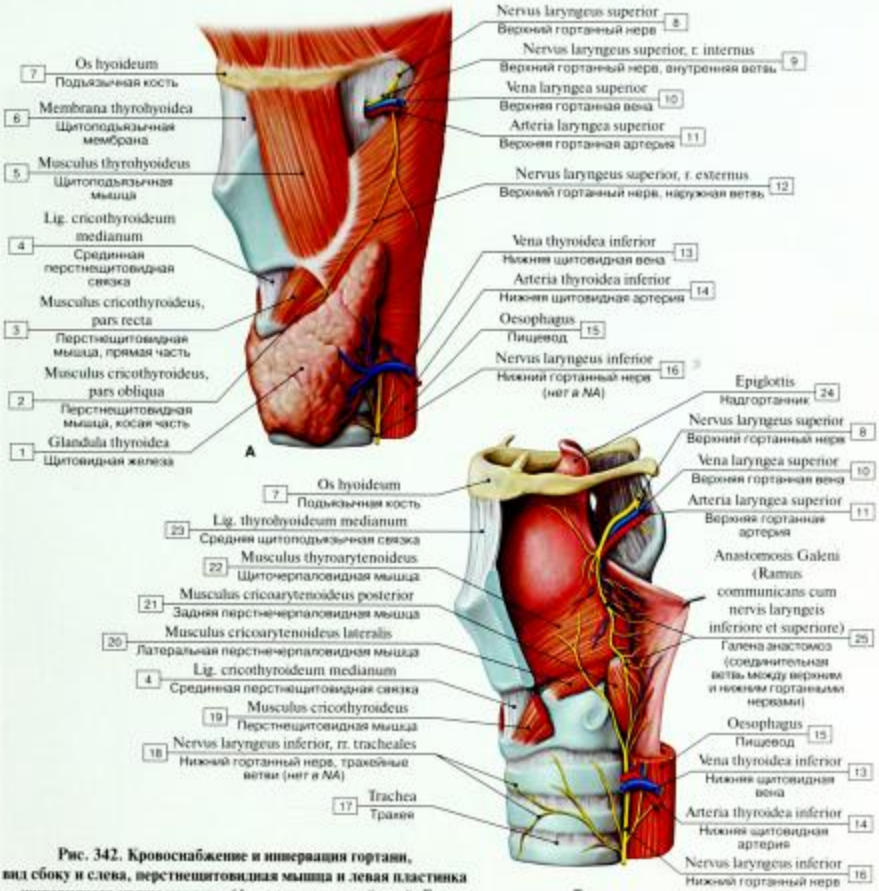

Рис. 342. Кровоснабжение и иннервация гортани, вид сбоку и слева, перстнещитовидная мышца и левая пластинка щитовидного хряща удалены (А – поверхностный слой, Б – глубокий слой):

1 – Thyroid gland; 2 – Cricothyroid, oblique part; 3 – Cricothyroid, straight part; 4 – Median cricothyroid ligament; 5 – Thyrohyoid; 6 – Thyrohyoid membrane; 7 – Hyoid bone; 8 – Superior laryngeal nerve; 9 – Superior laryngeal nerve, internal branch; 10 – Superior laryngeal vein; 11 – Superior laryngeal artery; 12 – Superior laryngeal nerve, external branch; 13 – Inferior thyroid vein; 14 – Inferior thyroid artery; 15 – Oesophagus; 16 – Inferior laryngeal nerve; 17 – Trachea; 18 – Inferior laryngeal nerve, tracheal branches; 19 – Cricothyroid; 20 – Lateral crico-arytenoid; 21 – Posterior crico-arytenoid; 22 – Thyro-arytenoid; 23 – Median thyrohyoid ligament; 24 – Epiglottis; 25 – Galen's anastomosis

Наружная (двигательная) ветвь верхнего гортанного нерва иннервирует перстнещитовидную мышцу, внутренняя (чувствительная) ветвь иннервирует слизистую гортани до уровня голосовой складки. Нижний гортанный нерв иннервирует все остальные мышцы гортани и слизистую оболочку гортани ниже голосовой складки.

Галена анастомоз — анастомоз внутренней ветви верхнего гортанного нерва с нижним гортанным нервом; содержит чувствительные волокна.

© 2007 University of Cagliari, from A.Riva, Flesh & Wax, Ilisso Publisher

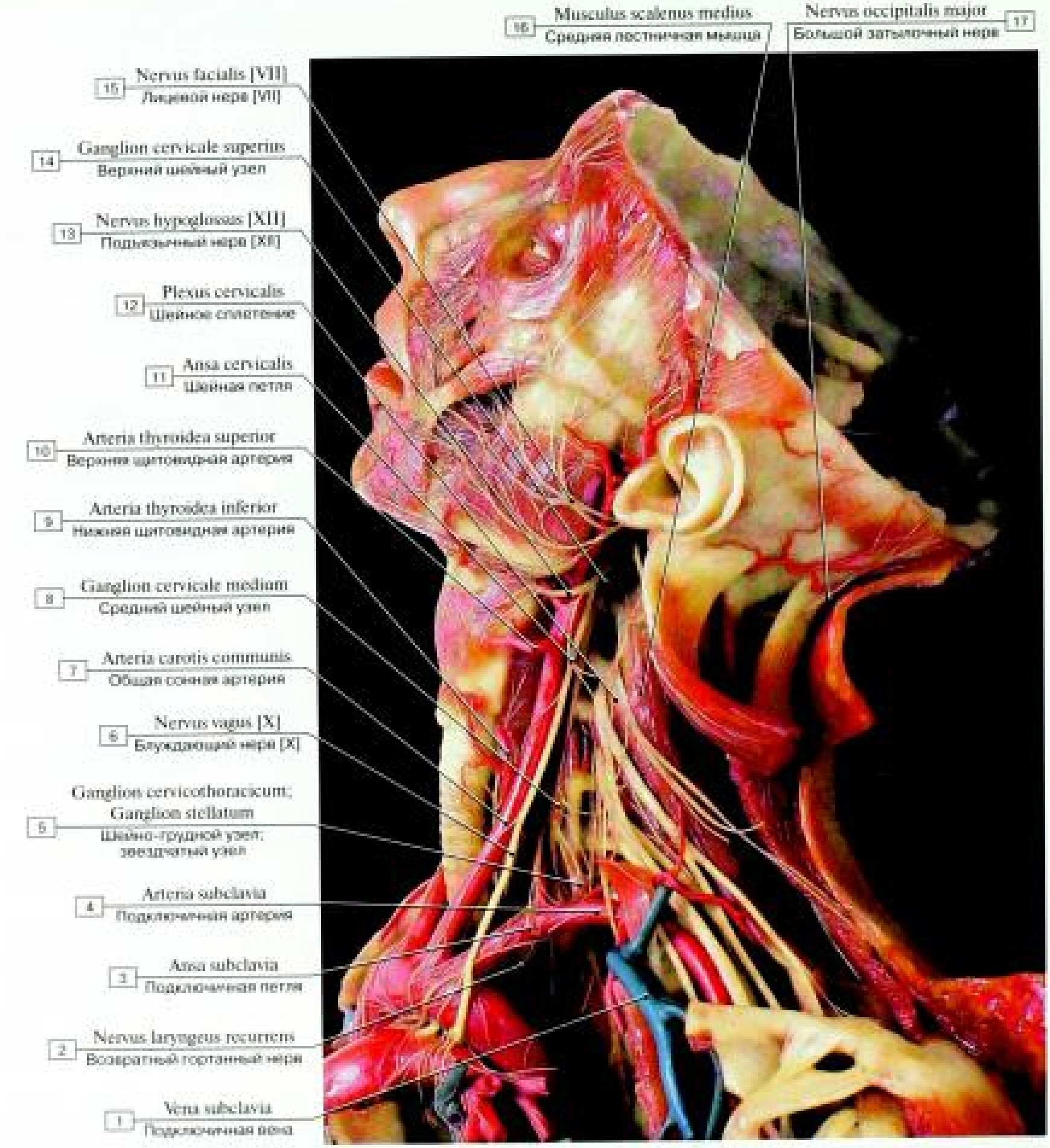

Рис. 343. Блуждающий нерв (восковая модель):

1 – Subclavian vein; 2 – Recurrent laryngeal nerve; 3 – Ansa subclavia; 4 – Subclavian artery; 5 – Cervicothoracic ganglion; Stellate ganglion; 6 – Vagus nerve [X]; 7 – Common carotid artery; 8 – Middle cervical ganglion; 9 – Inferior thyroid artery; 10 – Superior thyroid artery; 11 – Ansa cervicalis; 12 – Cervical plexus; 13 – Hypoglossal nerve [XII]; 14 – Superior cervical ganglion; 15 – Facial nerve [VII]; 16 – Scalenus medius; Middle scalene; 17 – Greater occipital nerve

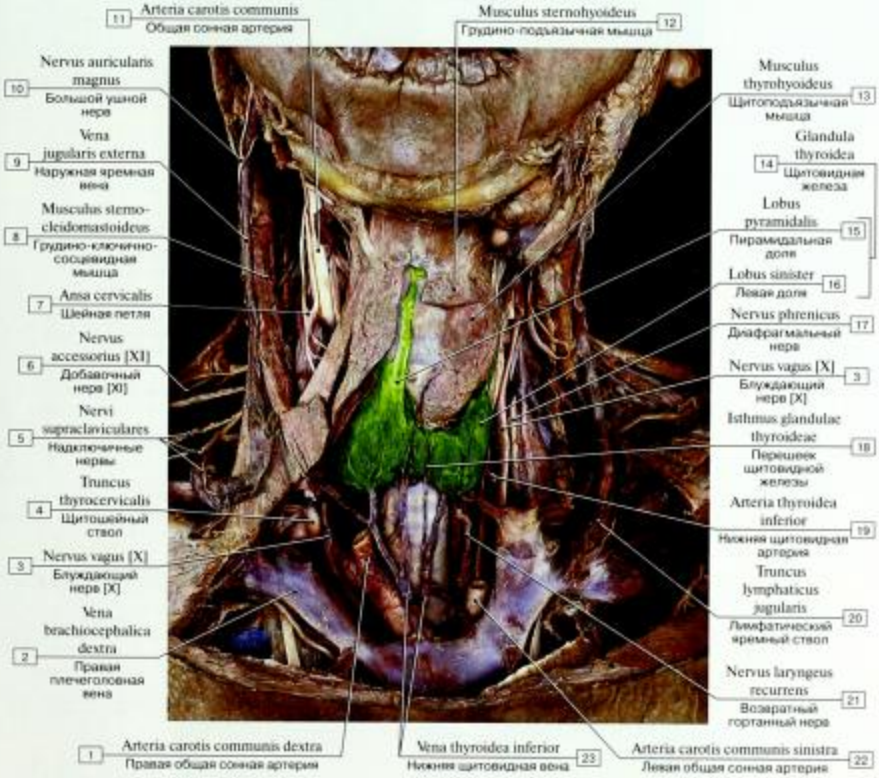

Рис. 344. Блуждающий нерв (натуральный фиксированный препарат):

1 – Right common carotid artery; 2 – Right brachiocephalic vein; 3 – Vagus nerve [X]; 4 – Thyrocervical trunk; 5 – Supraclavicular nerves; 6 – Accessory nerve [XI]; 7 – Ansa cervicalis; 8 – Sternocleidomastoid; 9 – External jugular vein; 10 – Great auricular nerve; 11 – Common carotid artery; 12 – Sternohyoid; 13 – Thyrohyoid; 14 = 15 + 16 – Thyroid gland; 15 – Pyramidal lobe; 16 – Left lobe; 17 – Phrenic nerve; 18 – Isthmus; 19 – Inferior thyroid artery; 20 – Lymph jugular trunk; 21 – Recurrent laryngeal nerve; 22 – Left common carotid artery; 23 – Inferior thyroid vein

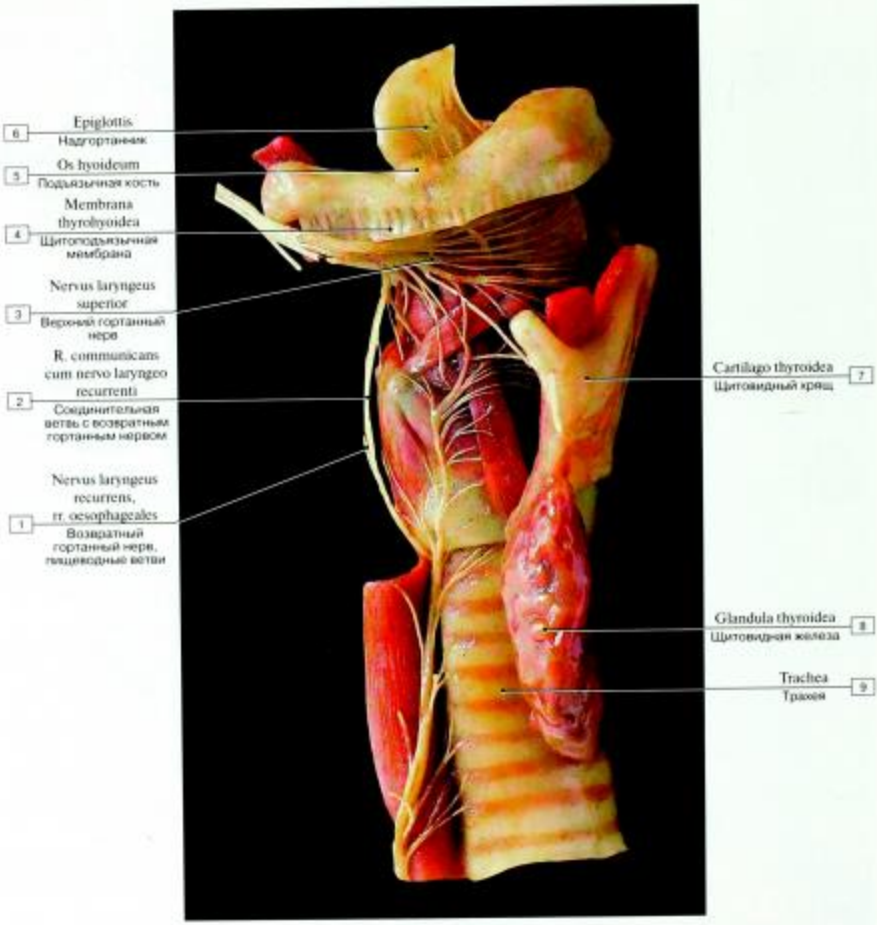

Рис. 345. Ветви блуждающего нерва (восковая модель):

1 – Recurrent laryngeal nerve, oesophageal branches; 2 – Communicating branch with recurrent laryngeal nerve; 3 – Superior laryngeal nerve; 4 – Thyrohyoid membrane; 5 – Hyoid bone; 6 – Epiglottis; 7 – Thyroid cartilage; 8 – Thyroid gland; 9 – Trachea

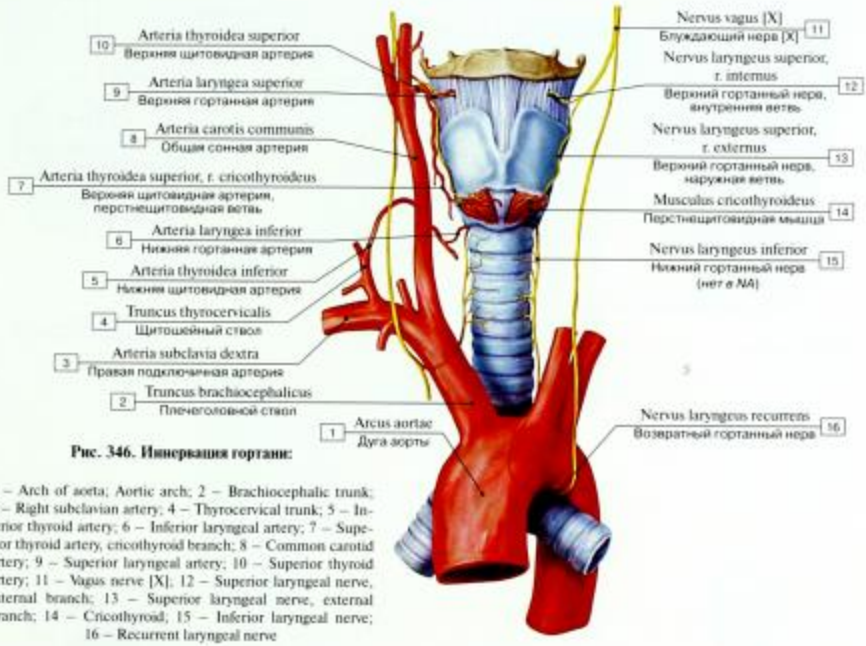

Рис. 346. Иннервация гортани:

1 – Arch of aorta; Aortic arch; 2 – Brachiocephalic trunk; 3 – Right subclavian artery; 4 – Thyrocervical trunk; 5 – Inferior thyroid artery; 6 – Inferior laryngeal artery; 7 – Superior thyroid artery, cricothyroid branch; 8 – Common carotid artery; 9 – Superior laryngeal artery; 10 – Superior thyroid artery; 11 – Vagus nerve [X]; 12 – Superior laryngeal nerve, internal branch; 13 – Superior laryngeal nerve, external branch; 14 – Cricothyroid; 15 – Inferior laryngeal nerve; 16 – Recurrent laryngeal nerve

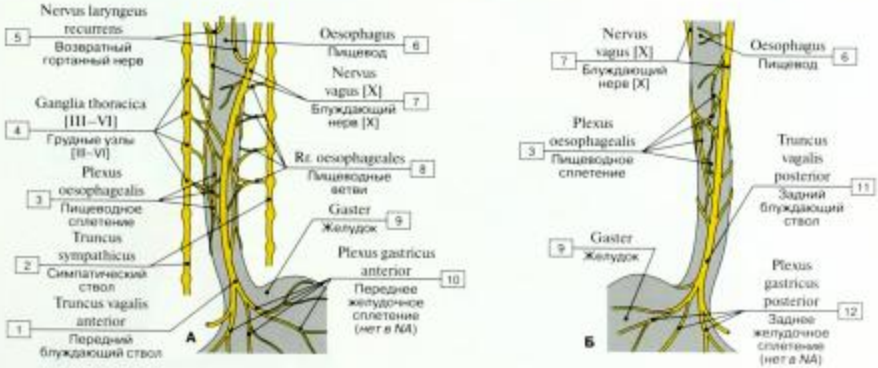

Рис. 347. Строение пищеводного сплетения. Пищевод и часть желудка, вид спереди (А) и вид сзади (Б) (схема):

1 – Anterior vagal trunk; 2 – Sympathetic trunk; 3 – Oesophageal plexus; 4 – Thoracic ganglia [III–VI]; 5 – Recurrent laryngeal nerve; 6 – Oesophagus; 7 – Vagus nerve [X]; 8 – Oesophageal branches; 9 – Stomach; 10 – Anterior gastric plexus; 11 – Posterior vagal trunk; 12 – Posterior gastric plexus

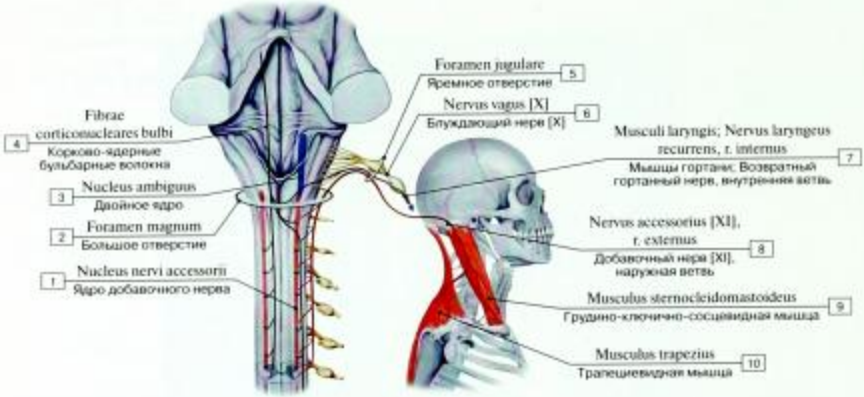

Рис. 348. Добавочный нерв (ядра и ход):

1 – Nucleus of accessory nerve; 2 – Foramen magnum; 3 – Nucleus ambiguus; 4 – Bulbar corticonuclear fibres; 5 – Jugular foramen; 6 – Vagus nerve [X]; 7 – Laryngeal muscles; Recurrent laryngeal nerve, internal branch; 8 – Accessory nerve [XI], external branch; 9 – Sternocleidomastoid; 10 – Trapezius

А. Паралич трапециевидной мышцы приводит к опущению плеча на стороне повреждения.

Б. Паралич грудино-ключично-сосцевидной мышцы приводит к невозможности повернуть голову в сторону, противоположную стороне повреждения.

Рис. 349. Повреждения правого добавочного нерва (А – вид сзади, Б – вид справа спереди и сбоку)

Рис. 350. Добавочный нерв:

1 – Trunk of accessory nerve, muscular branches; 2 – Trunk of accessory nerve, external branch; 3 – Spinal nerves, spinal branches; 4 – Trunk of accessory nerve; 5 – Spinal nerves, cranial branches; 6 – Trunk of accessory nerve, internal branch; 7 – Vagus nerve [X]; 8 – Jugular foramen

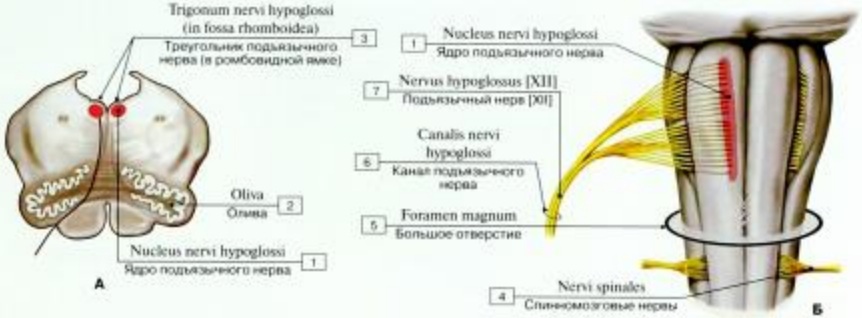

Рис. 351. Ядра подъязычного нерва (А – поперечный срез продолговатого мозга на уровне оливы, Б – продолговатый мозг, вид спереди):

1 – Nucleus of hypoglossal nerve; 2 – Inferior olive; 3 – Hypoglossal trigone; Trigone of hypoglossal nerve (in rhomboid fossa; Floor of fourth ventricle); 4 – Spinal nerves; 5 – Foramen magnum; 6 – Hypoglossal canal; 7 – Hypoglossal nerve [XII]

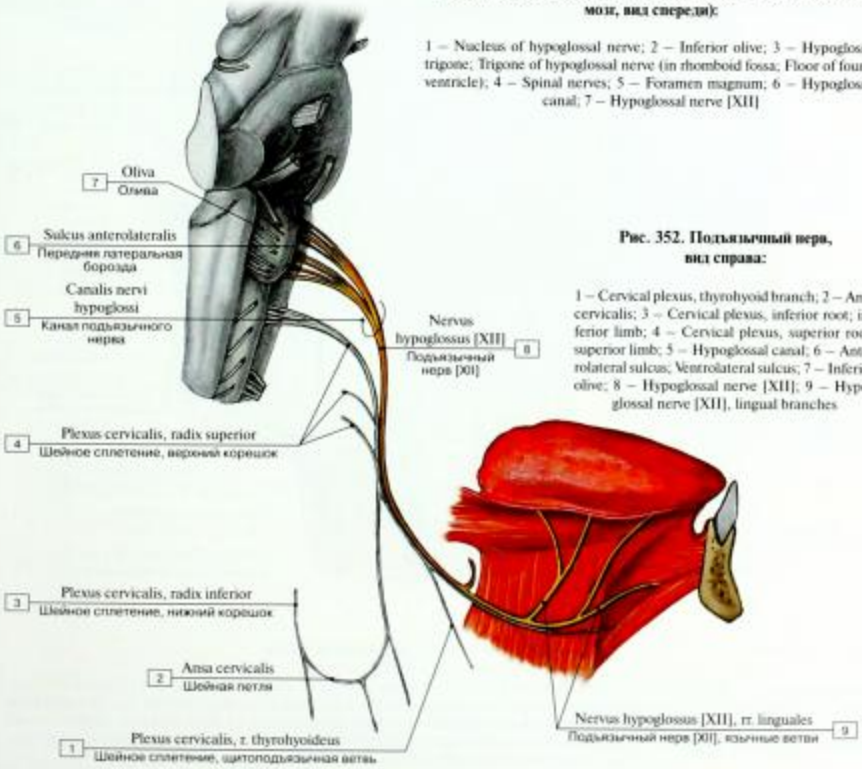

Рис. 352. Подъязычный нерв, вид справа:

1 – Cervical plexus, thyrohyoid branch; 2 – Ansa cervicalis; 3 – Cervical plexus, inferior root; inferior limb; 4 – Cervical plexus, superior root; superior limb; 5 – Hypoglossal canal; 6 – Anterolateral sulcus; Ventrolateral sulcus; 7 – Inferior olive; 8 – Hypoglossal nerve [XII]; 9 – Hypoglossal nerve [XII], lingual branches

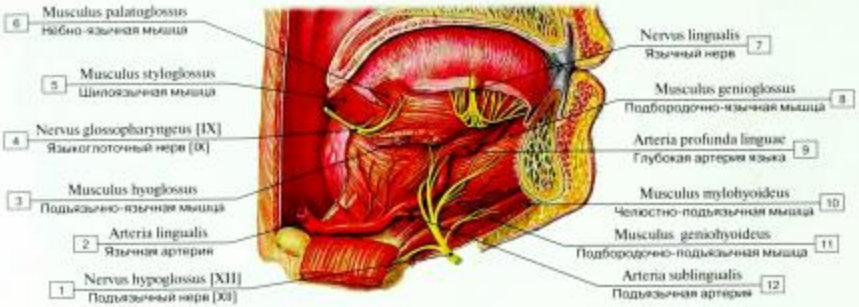

Рис. 353. Подъязычный нерв:

1 – Hypoglossal nerve [XII]; 2 – Lingual artery; 3 – Hyoglossus; 4 – Glossopharyngeal nerve [IX]; 5 – Styloglossus; 6 – Palatoglossus; 7 – Lingual nerve; 8 – Genioglossus; 9 – Deep lingual artery; 10 – Mylohyoid; 11 – Geniohyoid; 12 – Sublingual artery

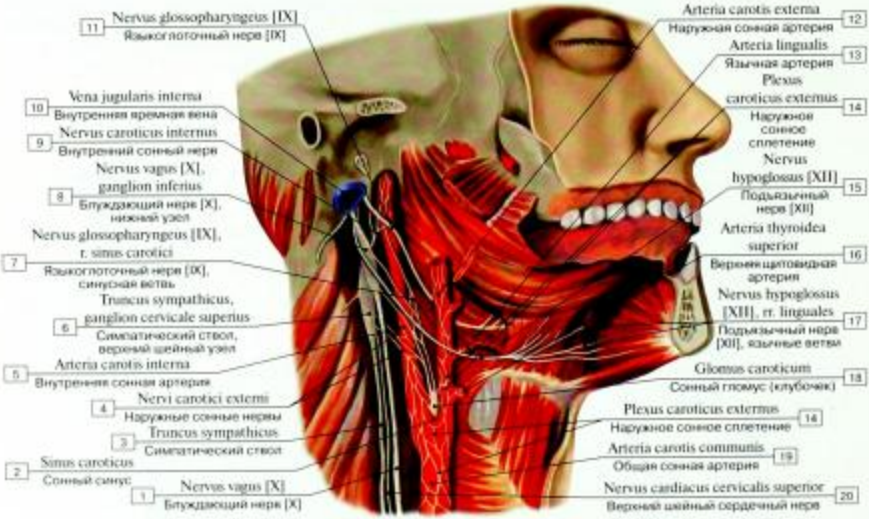

Рис. 354. Языкоглоточный и подъязычный нервы:

1 – Vagus nerve [X]; 2 – Carotid sinus; 3 – Sympathetic trunk; 4 – External carotid nerves; 5 – Internal carotid artery; 6 – Sympathetic trunk, superior cervical ganglion; 7 – Glossopharyngeal nerve [IX], carotid branch; 8 – Vagus nerve [X], inferior ganglion; 9 – Internal carotid nerve; 10 – Internal jugular vein; 11 – Glossopharyngeal nerve [IX]; 12 – External carotid artery; 13 – Lingual artery; 14 – External carotid plexus; 15 – Hypoglossal nerve [XII]; 16 – Superior thyroid artery; 17 – Hypoglossal nerve [XII], lingual branches; 18 – Carotid body; 19 – Common carotid artery; 20 – Superior cervical cardiac nerve

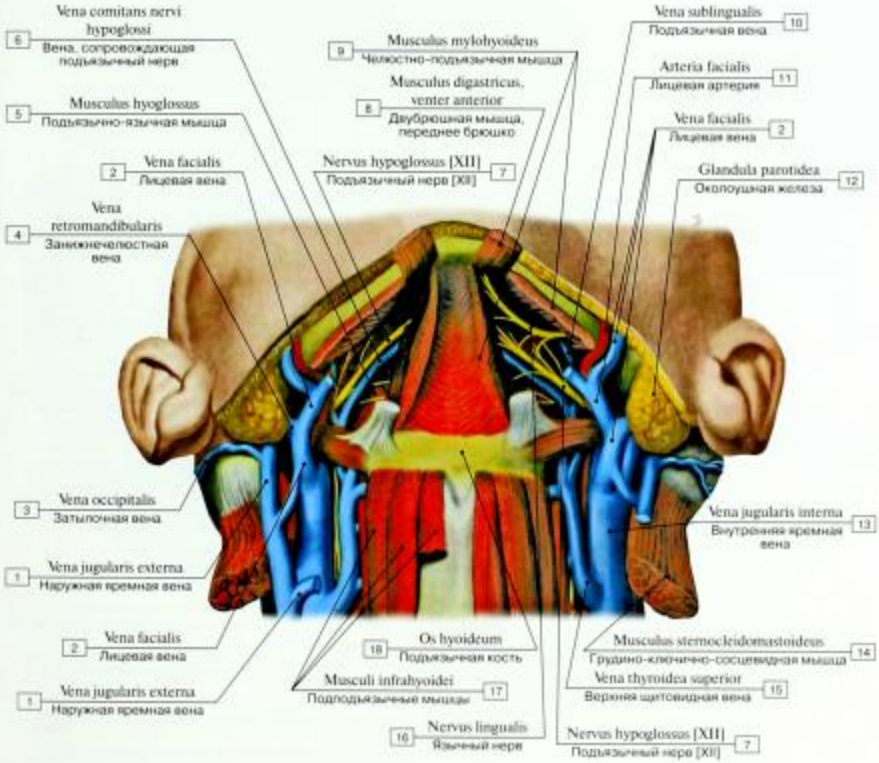

Рис. 355. Подъязычный нерв:

1 – External jugular vein; 2 – Facial vein; 3 – Occipital vein; 4 – Retromandibular vein; 5 – Hyoglossus; 6 – Vena comitans of hypoglossal nerve; 7 – Hypoglossal nerve [XII]; 8 – Digastric, anterior belly; 9 – Mylohyoid; 10 – Sublingual vein; 11 – Facial artery; 12 – Parotid gland; 13 – Internal jugular vein; 14 – Sternocleidomastoid; 15 – Superior thyroid vein; 16 – Lingual nerve; 17 – Suprahyoid muscles; 18 – Hyoid bone

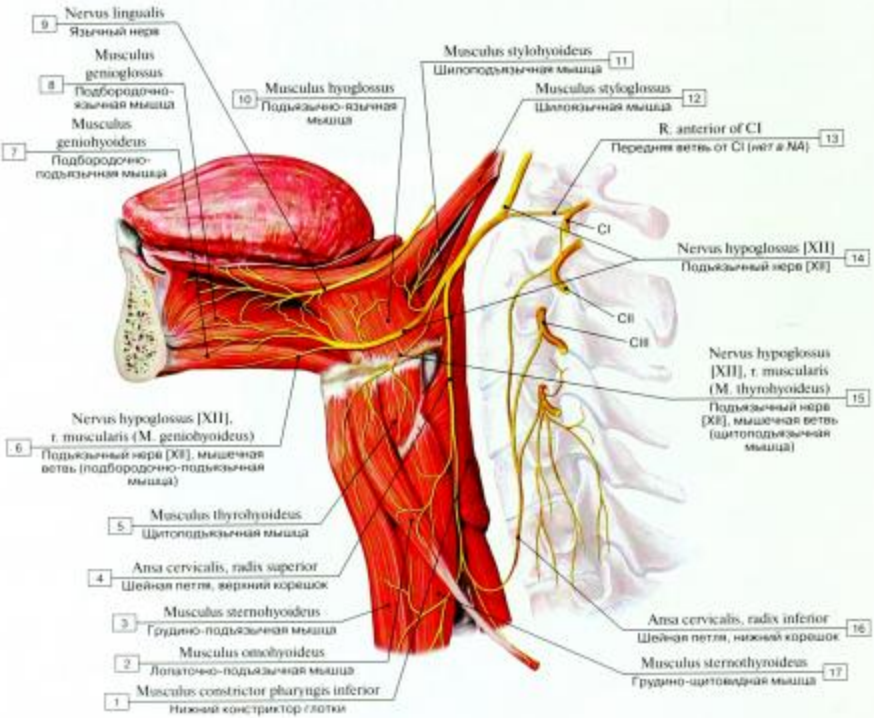

Рис. 356. Подъязычный нерв и шейная петля, вид сбоку слева:

1 – Inferior constrictor; 2 – Omohyoid; 3 – Sternohyoid; 4 – Ansa cervicalis, superior root; superior limb; 5 – Thyrohyoid; 6 – Hypoglossal nerve [XII], muscular branch (Geniohyoid); 7 – Genohyoid; 8 – Genioglossus; 9 – Lingual nerve; 10 – Hyoglossus; 11 – Stylohyoid; 12 – Styloglossus; 13 – Anterior branch of CI; 14 – Hypoglossal nerve [XII]; 15 – Hypoglossal nerve [XII], muscular branch (Thyrohyoid); 16 – Ansa cervicalis, inferior root; inferior limb; 17 – Sternothyroid

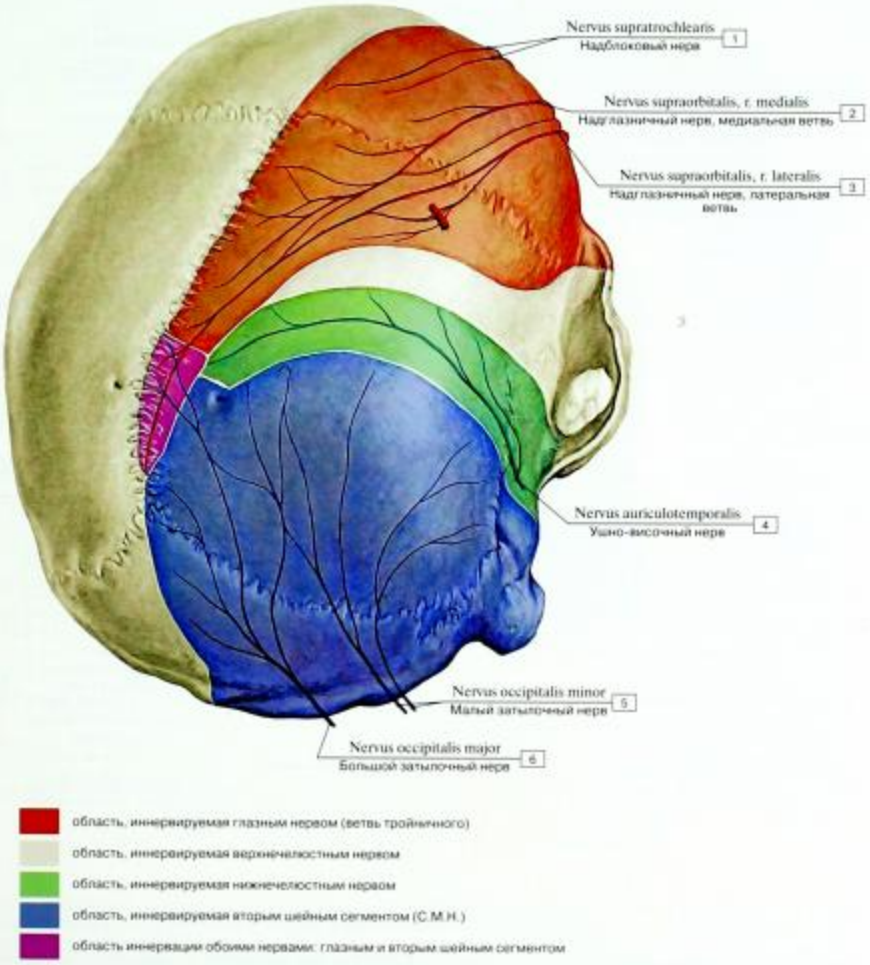

Рис. 357. Чувствительная иннервация скальпа крыши черепа:

1 – Supratrochlear nerve; 2 – Supra-orbital nerve, medial branch; 3 – Supra-orbital nerve, lateral branch; 4 – Auriculotemporal nerve; 5 – Lesser occipital nerve; 6 – Greater occipital nerve

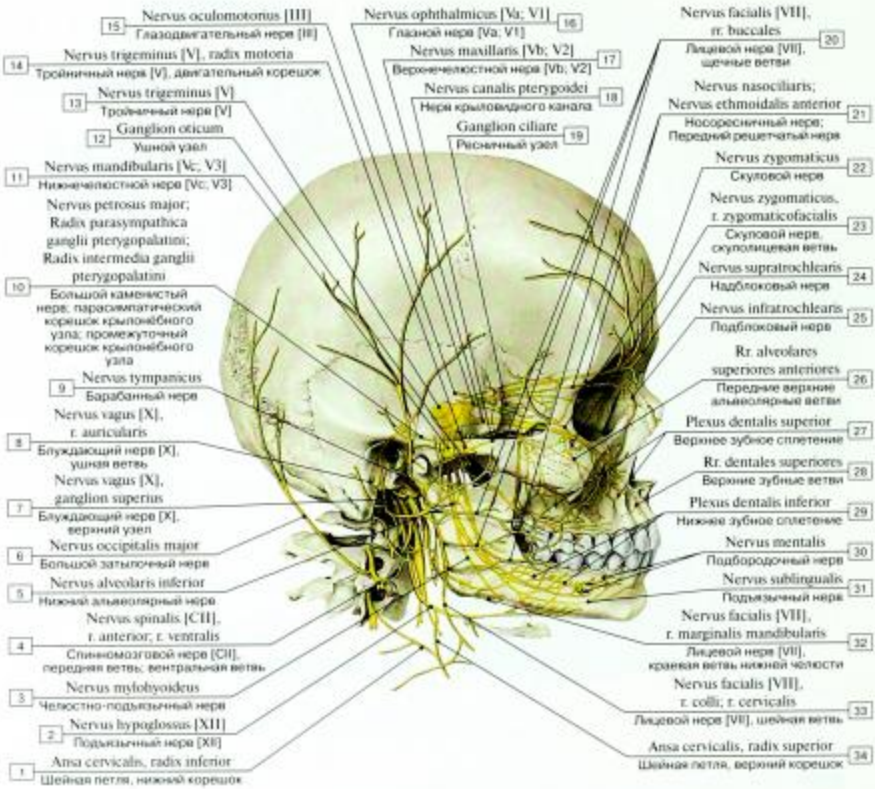

Рис. 358. Нервы головы:

1 – Ansa cervicalis, inferior root; inferior limb; 2 – Hypoglossal nerve [XII]; 3 – Nerve to mylohyoid; 4 – Spinal nerve [CH], anterior branch; ventral branch; 5 – Inferior alveolar nerve; 6 – Greater occipital nerve; 7 – Vagus nerve [X], superior ganglion; 8 – Vagus nerve [X], auricular branch; 9 – Tympanic nerve; 10 – Greater petrosal nerve; Parasympathetic root of pterygopalatine ganglion; 11 – Mandibular nerve; Mandibular division [Vc; V3]; 12 – Otic ganglion; 13 – Trigeminal nerve [V]; 14 – Trigeminal nerve [V], motor root; 15 – Oculomotor nerve [III]; 16 – Ophthalmic nerve; Ophthalmic division [Va; V1]; 17 – Maxillary nerve; Maxillary division [Vb; V2]; 18 – Nerve of pterygoid canal; 19 – Ciliary ganglion; 20 – Facial nerve [VII], buccal branches; 21 – Nasociliary nerve; Anterior ethmoidal nerve; 22 – Zygomatic nerve; 23 – Zygomatic nerve, zygomaticofacial branch; 24 – Supratrochlear nerve; 25 – Infratrochlear nerve; 26 – Anterior superior alveolar branches; 27 – Superior dental plexus; 28 – Superior dental branches; 29 – Inferior dental plexus; 30 – Mental nerve; 31 – Sublingual nerve;

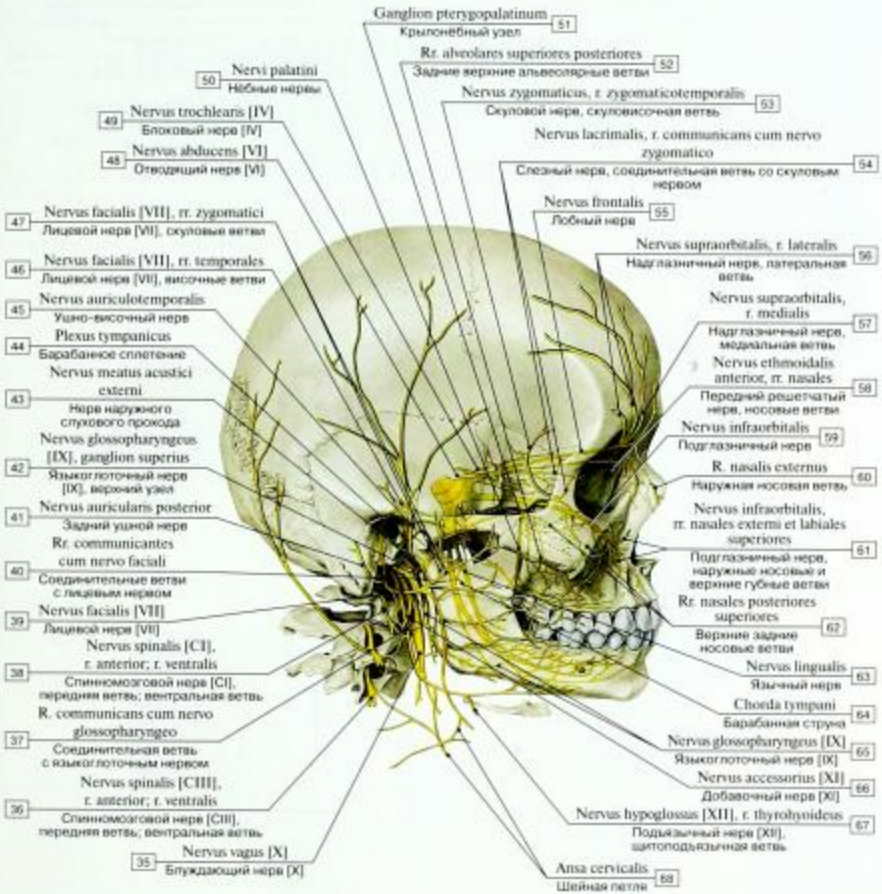

32 – Facial nerve [VII], marginal mandibular branch; 33 – Facial nerve [VII], cervical branch; 34 – Ansa cervicalis, superior root; superior limb; 35 – Vagus nerve [X]; 36 – Spinal nerve [CIII], anterior branch; ventral branch; 37 – Communicating branch with glossopharyngeal nerve; 38 – Spinal nerve [CI], anterior branch; ventral branch; 39 – Facial nerve [VII]; 40 – Communicating branches with facial nerve; 41 – Posterior auricular nerve; 42 – Glossopharyngeal nerve [IX], superior ganglion; 43 – Nerve to external acoustic meatus; 44 – Tympanic plexus; 45 – Auriculotemporal nerve; 46 – Facial nerve [VII], temporal branches; 47 – Facial nerve [VII], zygomatic branches; 48 – Abducent nerve; Abducens nerve [VI]; 49 – Trochlear nerve [IV]; 50 – Palatine nerves; 51 – Pterygopalatine ganglion; 52 – Posterior superior alveolar branches; 53 – Zygomatic nerve, zygomaticotemporal branch; 54 – Lacrimal nerve, communicating branch with zygomatic nerve; 55 – Frontal nerve; 56 – Supra-orbital nerve, lateral branch; 57 – Supra-orbital nerve, medial branch; 58 – Anterior ethmoidal nerve, nasal branches; 59 – Infra-orbital nerve; 60 – External nasal branch; 61 – Infra-orbital nerve, external and internal nasal branches; 62 – Posterior superior nasal branches; 63 – Lingual nerve; 64 – Chorda tympani; 65 – Glossopharyngeal nerve [IX]; 66 – Accessory nerve [XI]; 67 – Hypoglossal nerve [XII], thyrohyoid branch; 68 – Ansa cervicalis

Подъязычный нерв – соматический эфферентный нерв, иннервирующий мускулатуру языка.

Ядра и места выхода:

Ядра подъязычного нерва расположены на дне ромбовидной ямки. Его соматические эфферентные волокна выходят из продолговатого мозга, покидают черепную полость через канал подъязычного нерва и спускаются сбоку от блуждающего нерва. Подъязычный нерв входит в корень языка над подъязычной костью и отдает свои волокна.

Распространение: подъязычный нерв иннервирует все внутренние и наружные мышцы языка (за исключением нёбно-язычной мышцы, CN X). Этот нерв считают больше «нулевым» вентральным корешком, чем истинным черепным нервом. Вентральные волокна из CI и CII идут с подъязычным нервом, но вскоре покидают его и формируют верхний корешок шейной петли.

Результаты повреждения подъязычного нерва:

- центральный паралич (надъядерный) – девиация языка в сторону, противоположную повреждению;
- ядерный или периферический паралич – отклонение языка в сторону поражения вследствие сохранности функции мышц непораженной стороны.

Области иннервации подъязычного нерва:

- центральный и периферический пути (**А**),
- функции подбородочно-подъязычной мышцы (**Б**),
- девиация языка в сторону поражения.

Ядро подъязычного нерва иннервируется кортикальными нейронами контрлатеральной стороны. При одностороннем ядерном или периферическом поражении подъязычного нерва язык отклоняется в сторону повреждения, так как остается неповрежденной подбородочно-подъязычная мышца на здоровой стороне. При повреждении обоих ядер язык невозможно высунуть (вялый паралич).

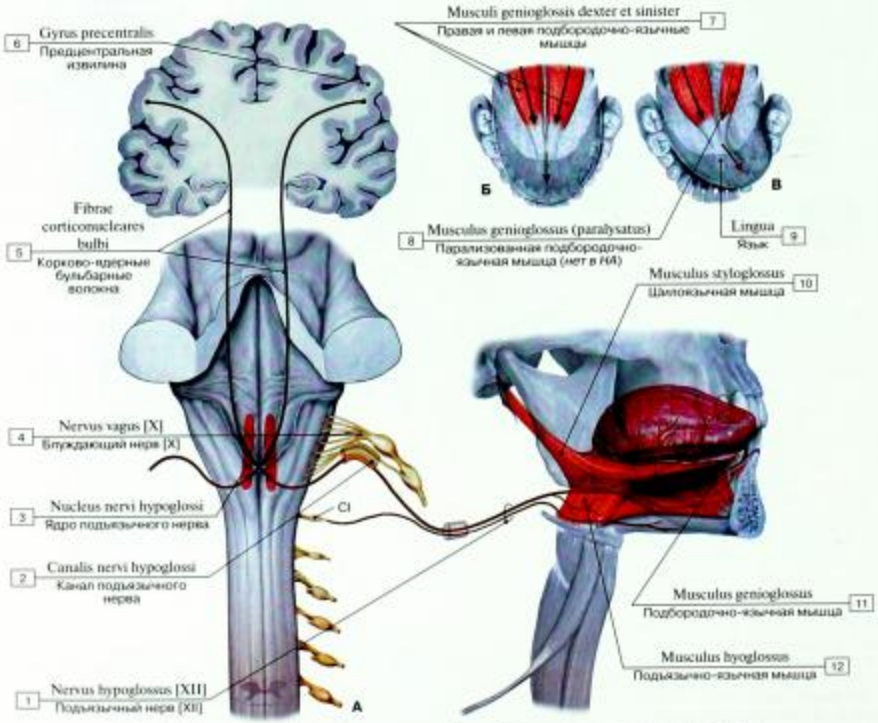

Рис. 359. Подъязычный нерв (А – ядра и ход, Б – подбородочно-язычная мышца в норме, В – та же мышца при параличе нерва):

1 – Hypoglossal nerve [XII]; 2 – Hypoglossal canal; 3 – Nucleus of hypoglossal nerve; 4 – Vagus nerve [X]; 5 – Bulbar corticonuclear fibres; 6 – Precentral gyrus; 7 – Left and right genioglossus muscles; 8 – Paralyzed gypoglossus; 9 – Tongue; 10 – Styloglossus; 11 – Genioglossus; 12 – Hyoglossus

ПЕРИФЕРИЧЕСКАЯ НЕРВНАЯ СИСТЕМА

Спинномозговые нервы

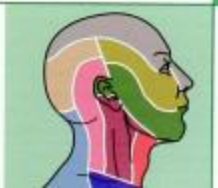

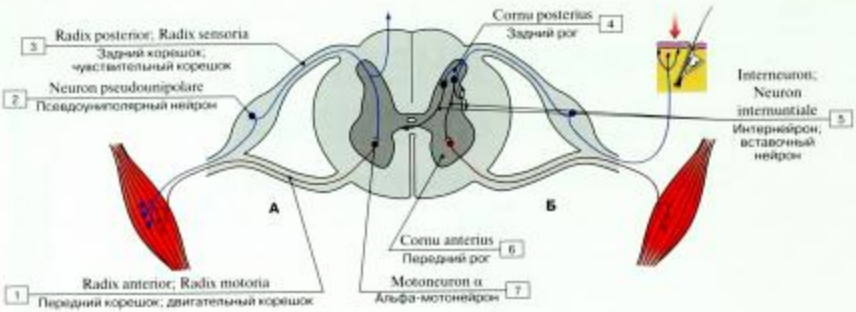

Рис. 360. Рефлекторная дуга соматического рефлекса (А – моносинаптическая, Б – полисинаптическая) (афферентные нервы показаны синим цветом, эфферентные нервы – красным, черным цветом показаны нейроны спинного рефлекса цепи) (схема):

1 – Anterior root; Motor root; Ventral root; 2 – Pseudounipolar cell body in spinal ganglion; 3 – Posterior root; Sensory root; Dorsal root; 4 – Posterior horn; Dorsal horn; 5 – Interneuron; Internuncial neuron; 6 – Anterior horn; Ventral horn; 7 – Alpha motor neuron

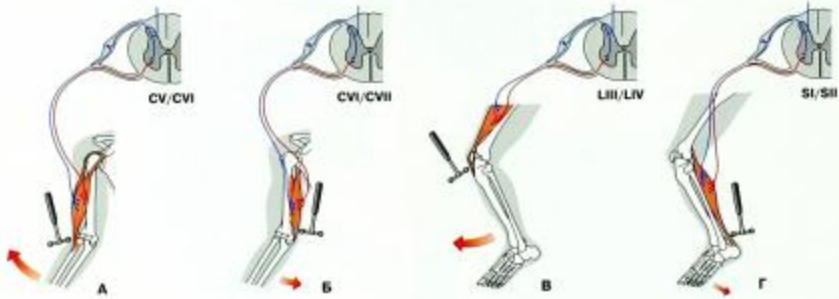

Рис. 361. Клинически важные моносинаптические рефлексы (схема) (А – сгибательный рефлекс предплечья, Б – разгибательный рефлекс предплечья, В – коленный рефлекс (четырехглавый рефлекс), Г – ахиллов рефлекс)

Деятельность нервной системы носит рефлекторный характер, а сама нервная система построена по принципу рефлекторных дуг. Рефлекс – это реакция организма на то или иное раздражение, которая происходит при участии нервной системы. В ней нервные клетки, контактируя друг с другом при помощи синапсов, образуют цепи различной длины и сложности. Цепь нейронов, обязательно включающую первый нейрон (чувствительный) и последний нейрон (двигательный или секреторный), называют рефлекторной дугой. В состав рефлекторной дуги входят афферентный нейрон с его чувствительными окончаниями – рецепторами, один или более вставочных нейронов, залегающих в центральной нервной системе, и эфферентный нейрон, чьи эффекторные окончания заканчиваются на рабочих органах (мышцах и др.). Простейшая рефлекторная дуга состоит из трех нейронов – чувствительного, вставочного и двигательного (или секреторного). Тело первого нейрона (афферентного) находится в спинномозговом узле (или чувствительном узле черепного нерва). Дендриты этих клеток направляются в составе соответствующего спинномозгового или черепного нерва на периферию, где заканчиваются рецепторным аппаратом, который воспринимает раздражение. В рецепторе энергия внешнего или внутреннего раздражения перерабатывается в нервный импульс,

который передается по нервному волокну к телу нервной клетки, а затем по аксону, который в составе заднего (чувствительного) корешка спинномозгового или корешка черепного нерва следует в спинной или головной мозг к соответствующему чувствительному ядру. В сером веществе заднего рога спинного мозга или чувствительных ядрах головного мозга окончания образуют синапсы с телами второго вставочного нейрона. Аксон этого нейрона в пределах спинного или головного мозга заканчивается на клетках третьего (двигательного) нейрона. Отростки клеток третьего нейрона выходят из мозга в составе спинномозгового или соответствующего черепного нерва и направляются к органу.

Моносинаптическая дуга состоит из нескольких нейронов: афферентного, одного или нескольких вставочных и эфферентного. Рефлекторная дуга состоит чаще всего из многих нейронов. Между афферентным (чувствительным) и эфферентным (двигательным или секреторным) нейронами расположено несколько вставочных нейронов. В такой рефлекторной дуге возбуждение от чувствительного нейрона передается по центральному отростку к последовательно расположенным друг за другом вставочным нейронам. Большинство рефлексов осуществляют «многоэтажные» рефлекторные дуги, в которых участвуют нервные центры различных отделов центральной нервной системы.

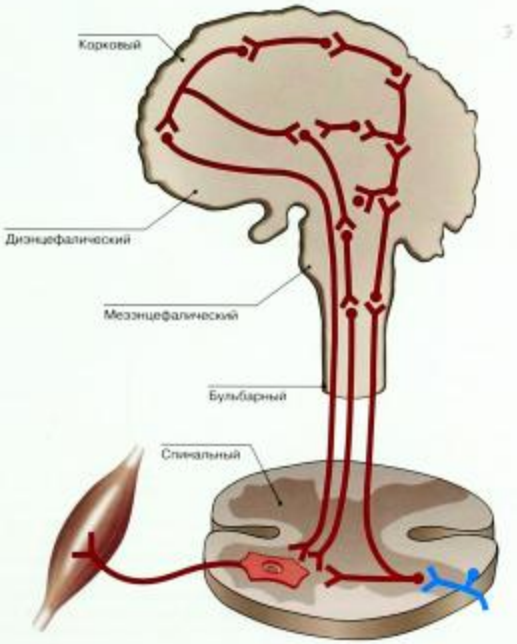

Рис. 362. Уровни полисинаптической рефлекторной дуги

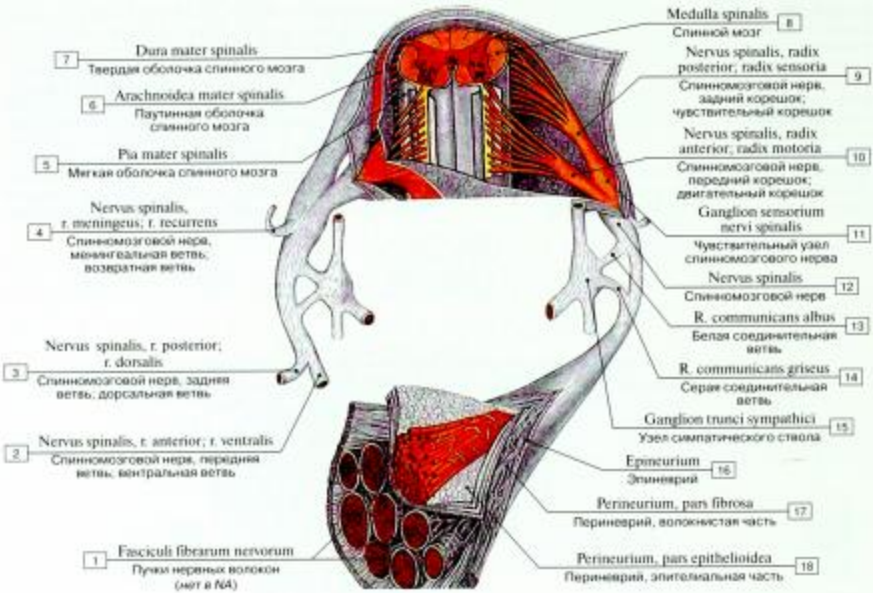

Рис. 363. Спинномозговой нерв:

1 – Fascicles of neurofibres; 2 – Spinal nerve, anterior branch; ventral branch; 3 – Spinal nerve, posterior branch; dorsal branch; 4 – Spinal nerve, meningeal branch; recurrent branch; 5 – Spinal pia mater; 6 – Spinal arachnoid mater; 7 – Spinal dura mater; 8 – Spinal cord; 9 – Spinal nerve, posterior root; sensory root; dorsal root; 10 – Spinal nerve, anterior root; motor root; ventral root; 11 – Spinal ganglion; Dorsal root ganglion; 12 – Spinal nerve; 13 – White communicating branch; 14 – Grey communicating branch; 15 – Ganglion of sympathetic trunk; 16 – Epineurium; 17 – Perineurium, fibrous part; 18 – Perineurium, epithelioid part

Спинномозговые нервы (31 пара) формируются из корешков, отходящих от спинного мозга. Выделяют 8 шейных (С), 12 грудных (Т), 5 поясничных (L), 5 крестцовых (S) и 1–2 копчиковых (Co) спинномозговых нервов. Спинномозговые нервы соответствуют сегментам или метамерам тела, они обозначаются латинскими буквами соответственно сегментам спинного мозга, из которого выходят корешки этих нервов (например, CI, LII и т.д.). Каждый сегмент спинного мозга связан с соответствующим сегментом тела. Эта связь сохраняется на протяжении всей жизни индивидуума, начиная с эмбрионального периода.

Спинномозговые нервы формируются из двух корешков: переднего (эфферентного) и заднего (афферентного), которые соединяются друг с другом в межпозвоночном отверстии. К заднему корешку прилежит чувствительный спинномозговой узел, содержащий тела крупных афферентных нейронов диаметром 100–120 мкм. У человека эти нейроны псевдоуниполярные. Длинный отросток (дендрит) направляется на периферию, где заканчивается рецепторами, а нейрит (аксон) в составе заднего корешка спинномозгового нерва входит в задний рог спинного мозга.

На уровне от VIII шейного по II поясничный сегменты спинного мозга в состав спинномозговых нервов входят вегетативные (симпатические) волокна. Тела клеток этих симпатических нейронов имеются в VIII шейном, во всех грудных и I–II поясничных сегментах спинного мозга.

Каждый спинномозговой нерв тотчас по выходе из межпозвоночного отверстия делится на три ветви: переднюю, заднюю и менингеальную. Менингеальная ветвь возвращается через межпозвоночное отверстие в позвоночный канал и иннервирует оболочки спинного мозга. Задние ветви сохраняют метамерное строение. Отходя от стволов спинномозговых нервов, они идут кзади между поперечными отростками позвонков и направляются к коже и мышцам спины. Задние ветви иннервируют кожу затылочной области, кожу и мышцы задней области шеи, спины, поясничной области и ягодиц. Белые соединительные ветви, которые отходят только от VIII шейного–II поясничного спинномозговых нервов, содержат преганглионарные симпатические волокна, идущие к узлам симпатического ствола. Передние ветви иннервируют кожу и мышцы шеи, груди, живота и конечностей. Передние ветви сохраняют метамерное строение лишь

в грудном отделе, где они образуют межреберные нервы. В остальных отделах тела передние ветви соединяются друг с другом, образуя шейное, плечевое, поясничное, крестцовое сплетения, от которых отходят периферические нервы. В сплетениях происходит обмен волокнами, принадлежащими соседним сегментам спинного мозга. Благодаря перераспределению чувствительных волокон в сплетениях устанавливается взаимосвязь одного участка кожи с соседними сегментами спинного мозга, поэтому при действии внешних факторов на кожу ответные сигналы передаются многим мышцам. В результате повышается надежность периферической иннервации и обеспечиваются сложные рефлекторные реакции организма.

Ко всем спинномозговым нервам от симпатического ствола проходят серые соединительные ветви. Они представлены постганглионарными симпатическими нервными волокнами, идущими от всех узлов симпатического ствола. В составе всех спинномозговых нервов и их ветвей постганглионарные симпатические волокна направляются к кровеносным и лимфатическим сосудам, коже, скелетным мышцам и другим тканям, что обеспечивает их функции и обменные процессы (трофическая иннервация).

Таблица 19. Передние и задние ветви спинномозговых нервов

Сегмент спинного мозга	Передние ветви (брюшные)	Задние ветви (спинные)
CI	Шейное сплетение	Подзатылочный нерв
CII		Большой затылочный нерв
CIII		
CIV		Третий затылочный нерв
CV	Плечевое сплетение	
CVI		
CVII		
CVIII		
TI	Межреберные нервы	
TII		
TIII		
TIV		
TV		
TVI		
TVII		
TVIII		
TIX		
TX		Дорсальные ветви
TXI		
TXII		
LI	Поясничное сплетение	
LII		
LIII		
LIV		
LV		
SI	Крестцовое сплетение	
SII		
SIII		
SIV		
SV	Копчиковое сплетение	
CoI		
CoII		

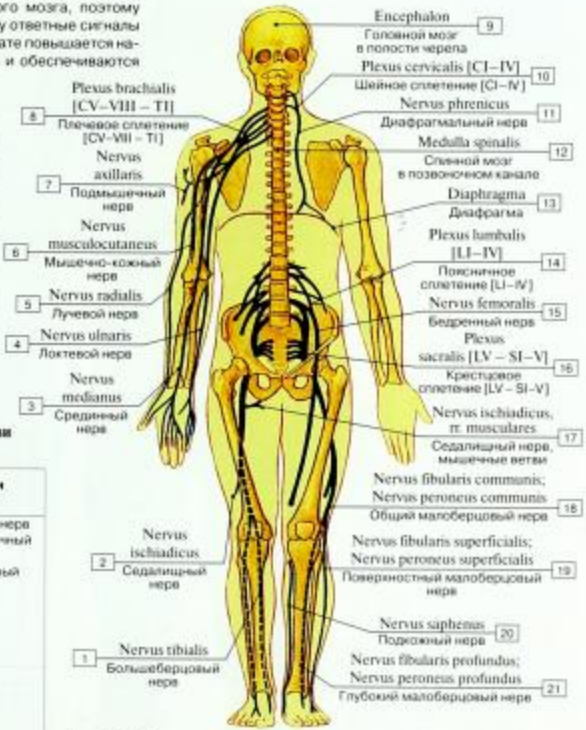

Рис. 364. Передние ветви спинномозговых нервов (сплетения) (схема):

1 – Tibial nerve; 2 – Sciatic nerve; 3 – Median nerve; 4 – Ulnar nerve; 5 – Radial nerve; 6 – Musculocutaneous nerve; 7 – Axillary nerve; 8 – Brachial plexus [CV–VIII – TI]; 9 – Brain; 10 – Cervical plexus [CI–IV]; 11 – Phrenic nerve; 12 – Spinal cord; 13 – Diaphragm; 14 – Lumbar plexus [LI–IV]; 15 – Femoral nerve; 16 – Sacral plexus [LV – SI–V]; 17 – Sciatic nerve, muscular branches; 18 – Common fibular nerve; Common peroneal nerve; 19 – Superficial fibular nerve; Superficial peroneal nerve; 20 – Saphenous nerve; 21 – Deep fibular nerve; Deep peroneal nerve

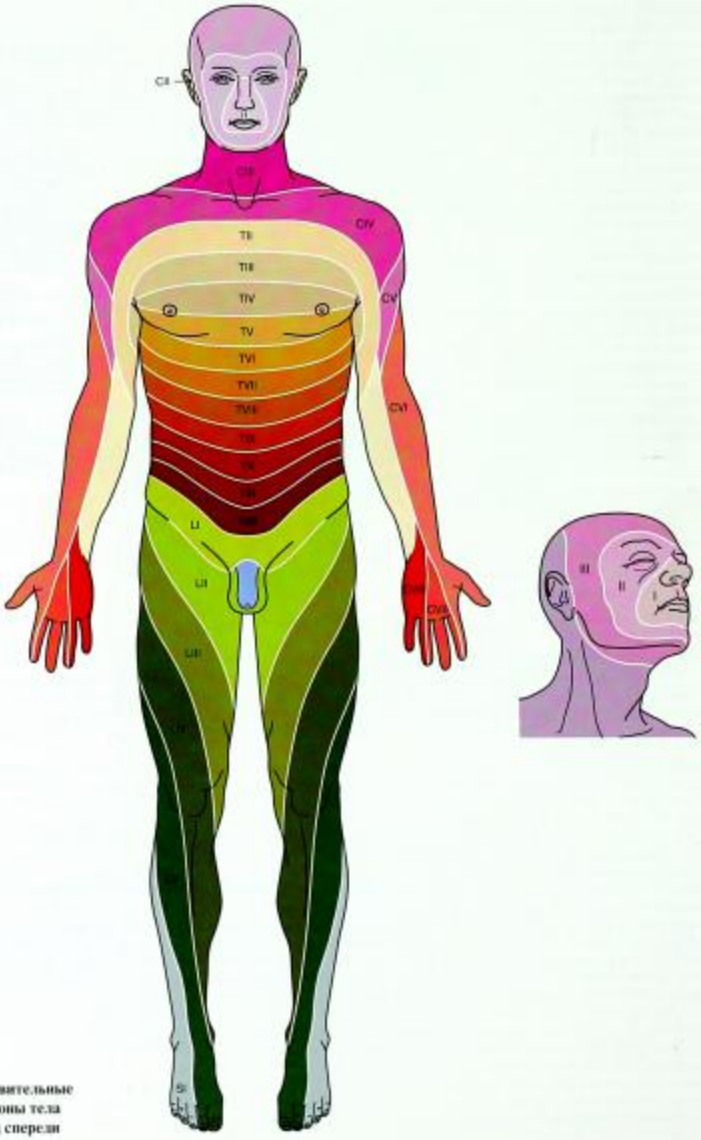

Рис. 365. Чувствительные корешковые зоны тела мужчины, вид спереди

Афферентные (чувствительные) волокна от кожи, мышц, суставов и внутренних органов входят в спинной мозг в составе задних корешков в определенном порядке. Чувствительные волокна каждого заднего корешка иннервируют область кожи, называемую **дерматомом**. Смежные дерматомы слегка перекрываются на передней поверхности тела и значительно перекрываются на задней в связи с тем, что один периферический нерв содержит волокна нескольких соседних задних корешков, а каждый задний корешок – волокна разных нервов. Поражение внутренних органов вызывает боль в соответствующей зоне Геда, которая состоит из дерматомов, связанных с сегментами спинного мозга, иннервирующими данный орган.

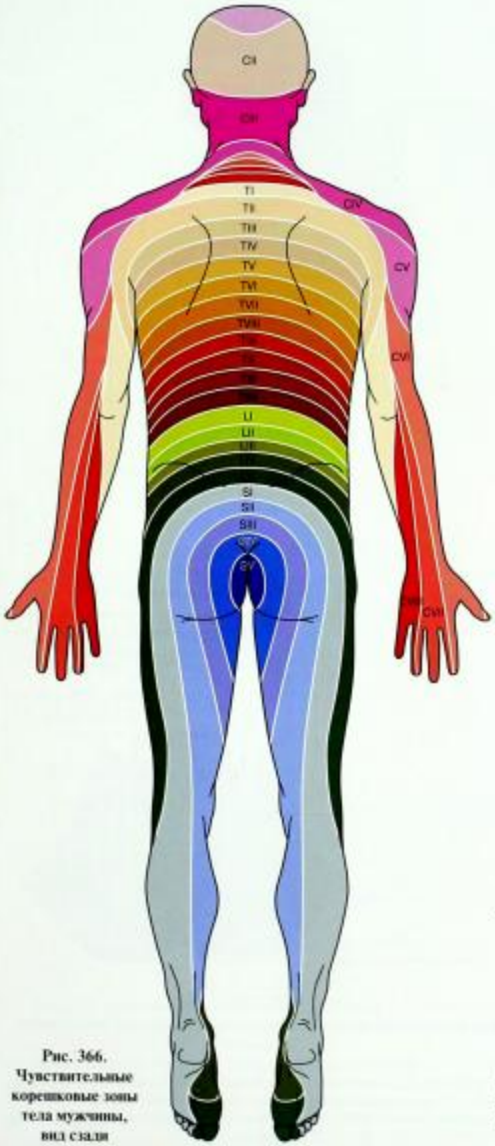

Рис. 366. Чувствительные корешковые зоны тела мужчины, вид сзади

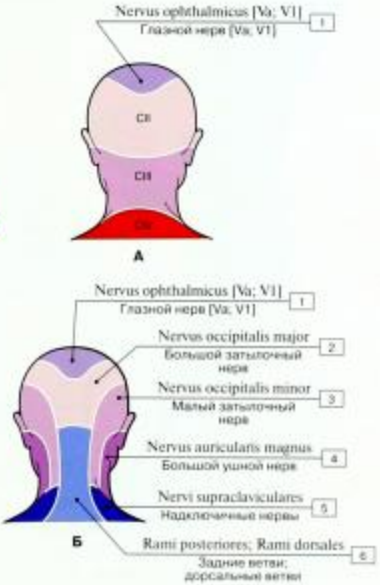

Рис. 367. Чувствительная иннервация задней поверхности головы и шеи (А – области иннервации, Б – нервы):

1 – Ophthalmic nerve; Ophthalmic division [Va; V1]; 2 – Greater occipital nerve; 3 – Lesser occipital nerve; 4 – Great auricular nerve; 5 – Supraclavicular nerves; 6 – Posterior branches; Dorsal branches

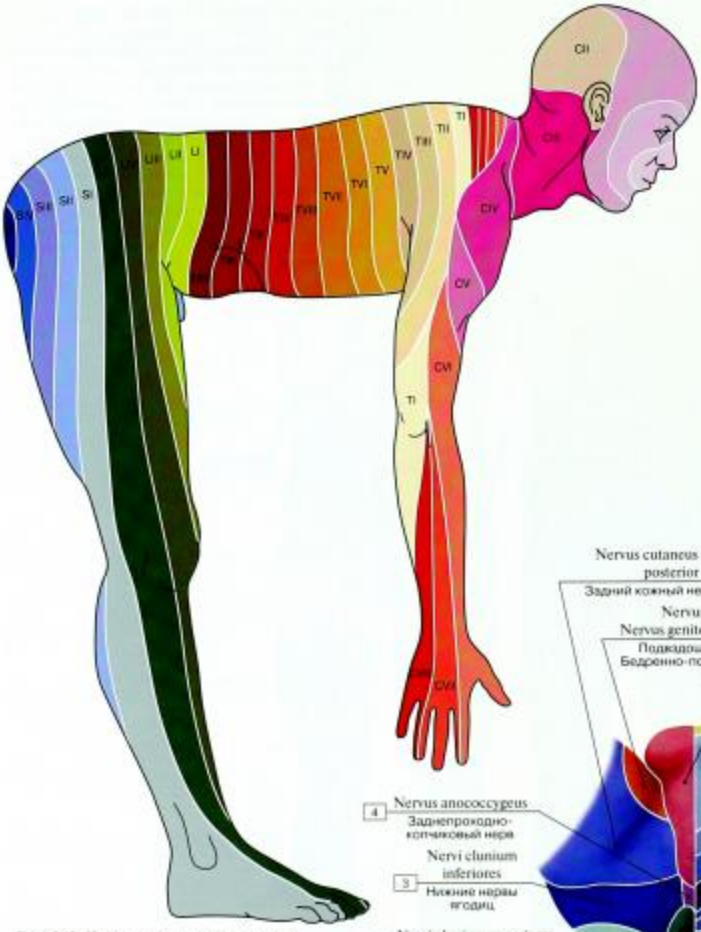

Рис. 368. Чувствительные корешковые зоны тела мужчины, вид сбоку, справа

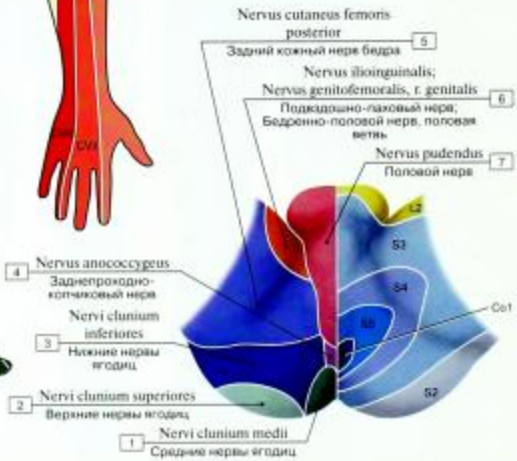

Рис. 369. Сегментарная и периферическая иннервация промежности мужчины:

1 – Medial clunial nerves; 2 – Superior clunial nerves; 3 – Inferior clunial nerves; 4 – Anococcygeal nerve;5 – Posterior cutaneous nerve of thigh; Posterior femoral cutaneous nerve; 6 – Ilio-inguinal nerve; Genitofemoral nerve, genital branch; 7 – Pudendal nerve

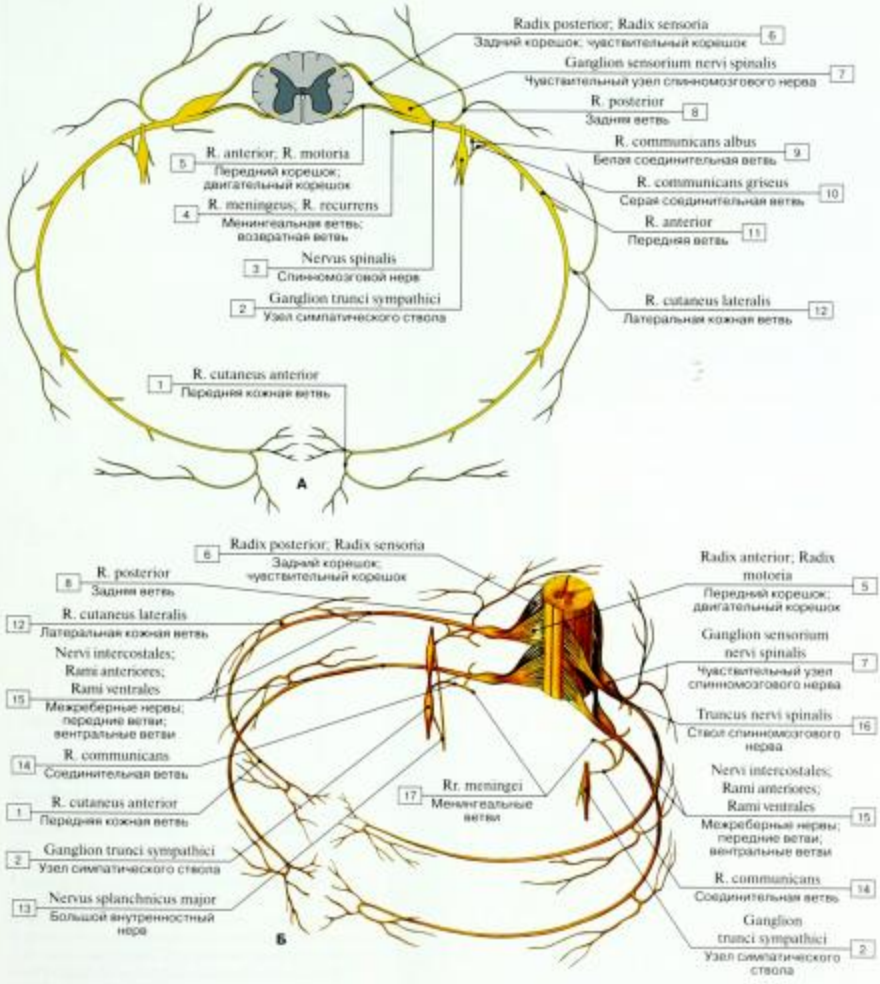

Рис. 370. Формирование спинномозгового нерва (А – сегмент спинного мозга, Б – реконструкция двух сегментов спинного мозга) (схема):

1 – Anterior cutaneous branch; 2 – Ganglion of sympathetic trunk; 3 – Spinal nerve; 4 – Meningeal branch; Recurrent branch; 5 – Anterior root; Motor root; Ventral root; 6 – Posterior root; Sensory root; Dorsal root; 7 – Spinal ganglion; Dorsal root ganglion; 8 – Posterior branch; 9 – White communicating branch; 10 – Grey communicating branch; 11 – Anterior branch; 12 – Lateral cutaneous branch; 13 – Greater splanchnic nerve; 14 – Communicating branch; 15 – Intercostal nerves; Anterior branches; Ventral branches; 16 – Trunk of spinal nerve; 17 – Meningeal branches

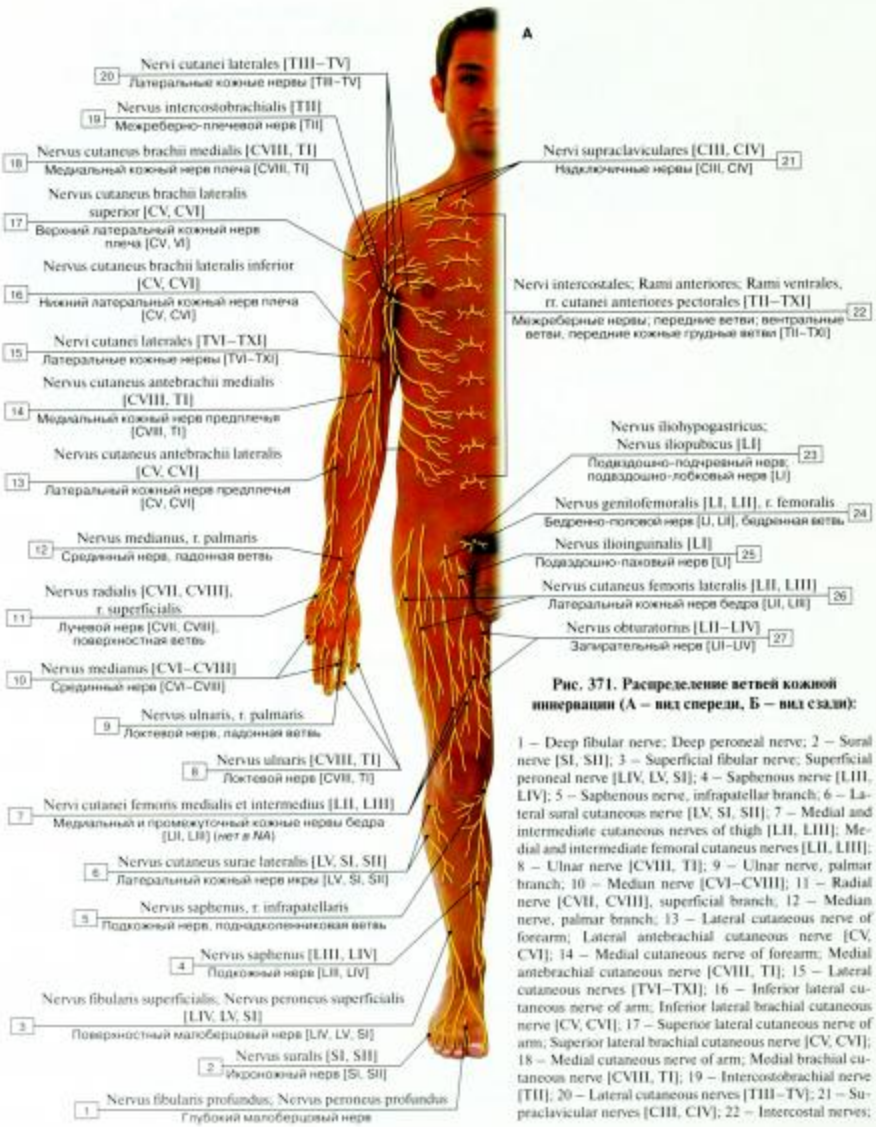

Рис. 371. Распределение ветвей кожной иннервации (А – вид спереди, Б – вид сзади):

1 – Deep fibular nerve; Deep peroneal nerve; 2 – Sural nerve [SI, SII]; 3 – Superficial fibular nerve; Superficial peroneal nerve [LIV, LV, SI]; 4 – Saphenous nerve [LIII, LIV]; 5 – Saphenous nerve, infrapatellar branch; 6 – Lateral sural cutaneous nerve [LV, SI, SII]; 7 – Medial and intermediate cutaneous nerves of thigh [LII, LIII]; Medial and intermediate femoral cutaneus nerves [LII, LIII]; 8 – Ulnar nerve [CVIII, TI]; 9 – Ulnar nerve, palmar branch; 10 – Median nerve [CVI–CVIII]; 11 – Radial nerve [CVII, CVIII], superficial branch; 12 – Median nerve, palmar branch; 13 – Lateral cutaneous nerve of forearm; Lateral antebrachial cutaneous nerve [CV, CVI]; 14 – Medial cutaneous nerve of forearm; Medial antebrachial cutaneous nerve [CVIII, TI]; 15 – Lateral cutaneous nerves [TVI–TXI]; 16 – Inferior lateral cutaneous nerve of arm; Inferior lateral brachial cutaneous nerve [CV, CVI]; 17 – Superior lateral cutaneous nerve of arm; Superior lateral brachial cutaneous nerve [CV, CVI]; 18 – Medial cutaneous nerve of arm; Medial brachial cutaneous nerve [CVIII, TI]; 19 – Intercostobrachial nerve [TII]; 20 – Lateral cutaneous nerves [TIII–TV]; 21 – Supraclavicular nerves [CIII, CIV]; 22 – Intercostal nerves;

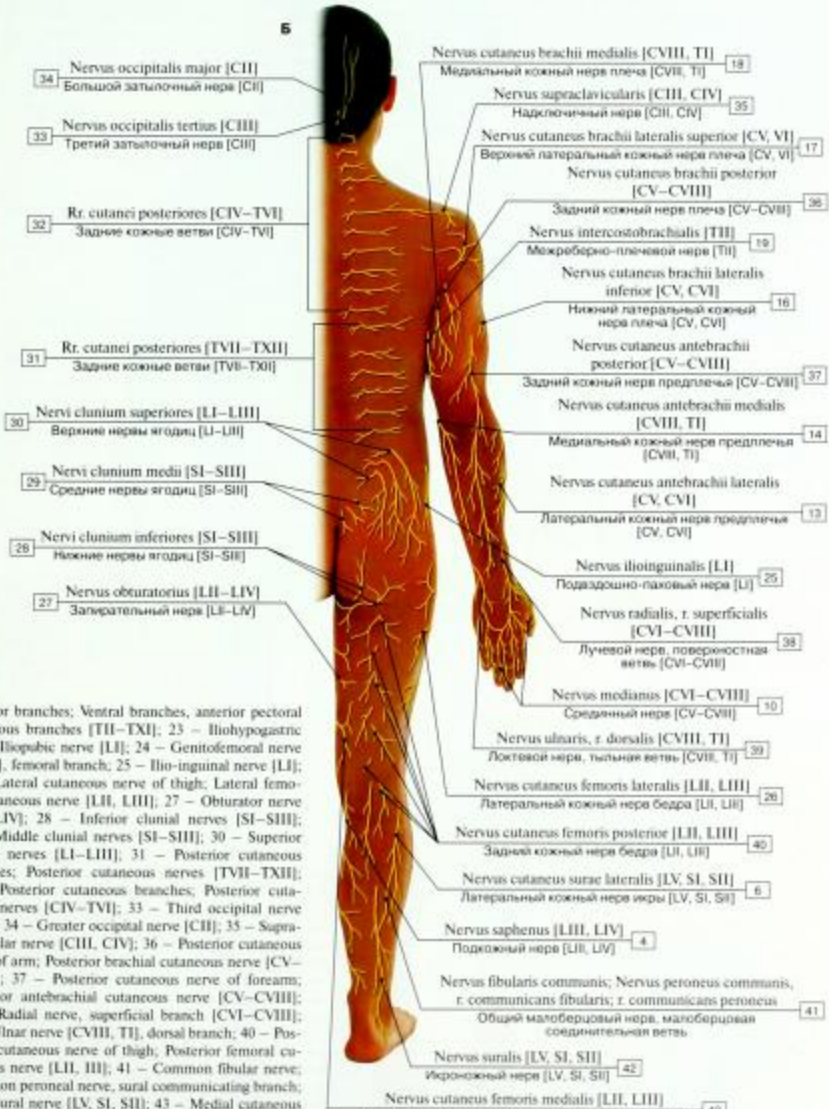

Anterior branches; Ventral branches, anterior pectoral cutaneous branches [TII–TXII]; 23 – Iliohypogastric nerve; Iliopubic nerve [LI]; 24 – Genitofemoral nerve [LI, II], femoral branch; 25 – Ilio-inguinal nerve [LI]; 26 – Lateral cutaneous nerve of thigh; Lateral femoral cutaneous nerve [LII, LIII]; 27 – Obturator nerve [LII–LIV]; 28 – Inferior clunial nerves [SI–SIII]; 29 – Middle clunial nerves [SI–SIII]; 30 – Superior clunial nerves [LI–LIII]; 31 – Posterior cutaneous branches; Posterior cutaneous nerves [TVII–TXII]; 32 – Posterior cutaneous branches; Posterior cutaneous nerves [CIV–TVI]; 33 – Third occipital nerve [CIII]; 34 – Greater occipital nerve [CII]; 35 – Supraclavicular nerve [CIII, CIV]; 36 – Posterior cutaneous nerve of arm; Posterior brachial cutaneous nerve [CV–CVIII]; 37 – Posterior cutaneous nerve of forearm; Posterior antebrachial cutaneous nerve [CV–CVIII]; 38 – Radial nerve, superficial branch [CVI–CVIII]; 39 – Ulnar nerve [CVIII, TI], dorsal branch; 40 – Posterior cutaneous nerve of thigh; Posterior femoral cutaneous nerve [LII, III]; 41 – Common fibular nerve; Common peroneal nerve, sural communicating branch; 42 – Sural nerve [LV, SI, SII]; 43 – Medial cutaneous nerve of thigh; Medial femoral cutaneous nerve [LII, LIII]

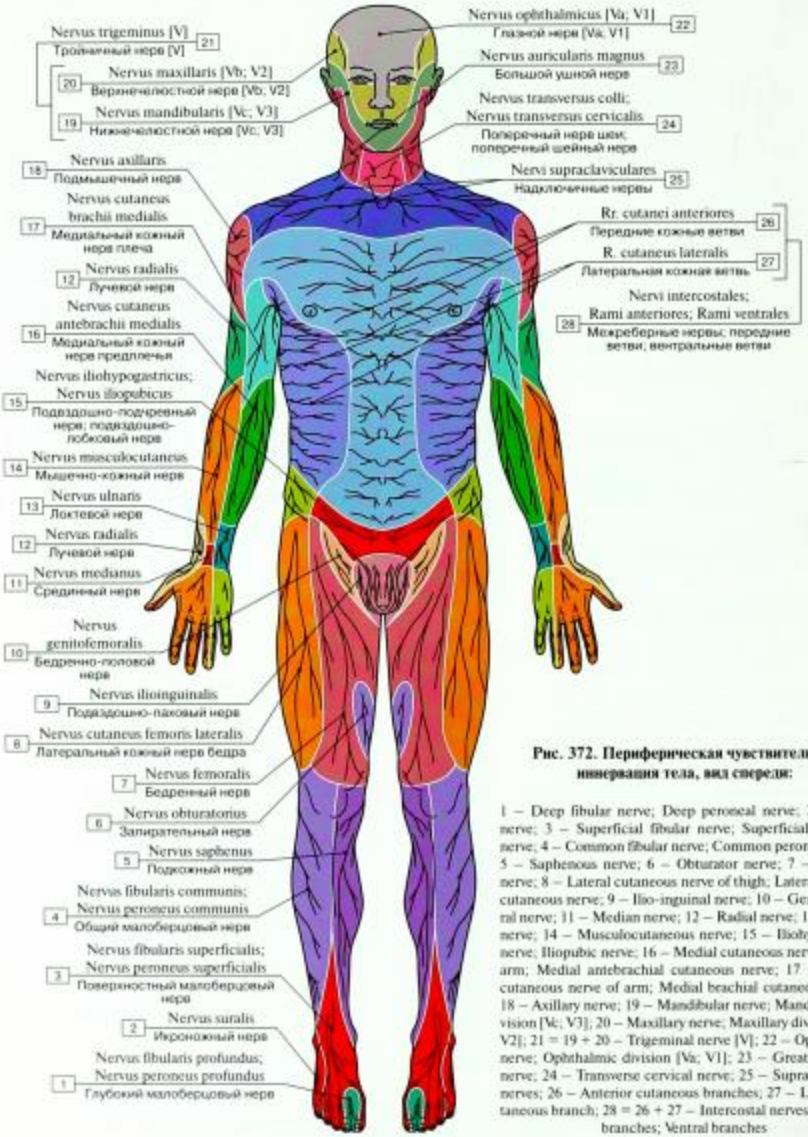

Рис. 372. Периферическая чувствительная иннервация тела, вид спереди:

1 – Deep fibular nerve; Deep peroneal nerve; 2 – Sural nerve; 3 – Superficial fibular nerve; Superficial peroneal nerve; 4 – Common fibular nerve; Common peroneal nerve; 5 – Saphenous nerve; 6 – Obturator nerve; 7 – Femoral nerve; 8 – Lateral cutaneous nerve of thigh; Lateral femoral cutaneous nerve; 9 – Ilio-inguinal nerve; 10 – Genitofemoral nerve; 11 – Median nerve; 12 – Radial nerve; 13 – Ulnar nerve; 14 – Musculocutaneous nerve; 15 – Iliohypogastric nerve; Iliopubic nerve; 16 – Medial cutaneous nerve of forearm; Medial antebrachial cutaneous nerve; 17 – Medial cutaneous nerve of arm; Medial brachial cutaneous nerve; 18 – Axillary nerve; 19 – Mandibular nerve; Mandibular division [Vc; V3]; 20 – Maxillary nerve; Maxillary division [Vb; V2]; 21 = 19 + 20 – Trigeminal nerve [V]; 22 – Ophthalmic nerve; Ophthalmic division [Va; V1]; 23 – Great auricular nerve; 24 – Transverse cervical nerve; 25 – Supraclavicular nerves; 26 – Anterior cutaneous branches; 27 – Lateral cutaneous branch; 28 = 26 + 27 – Intercostal nerves; Anterior branches; Ventral branches

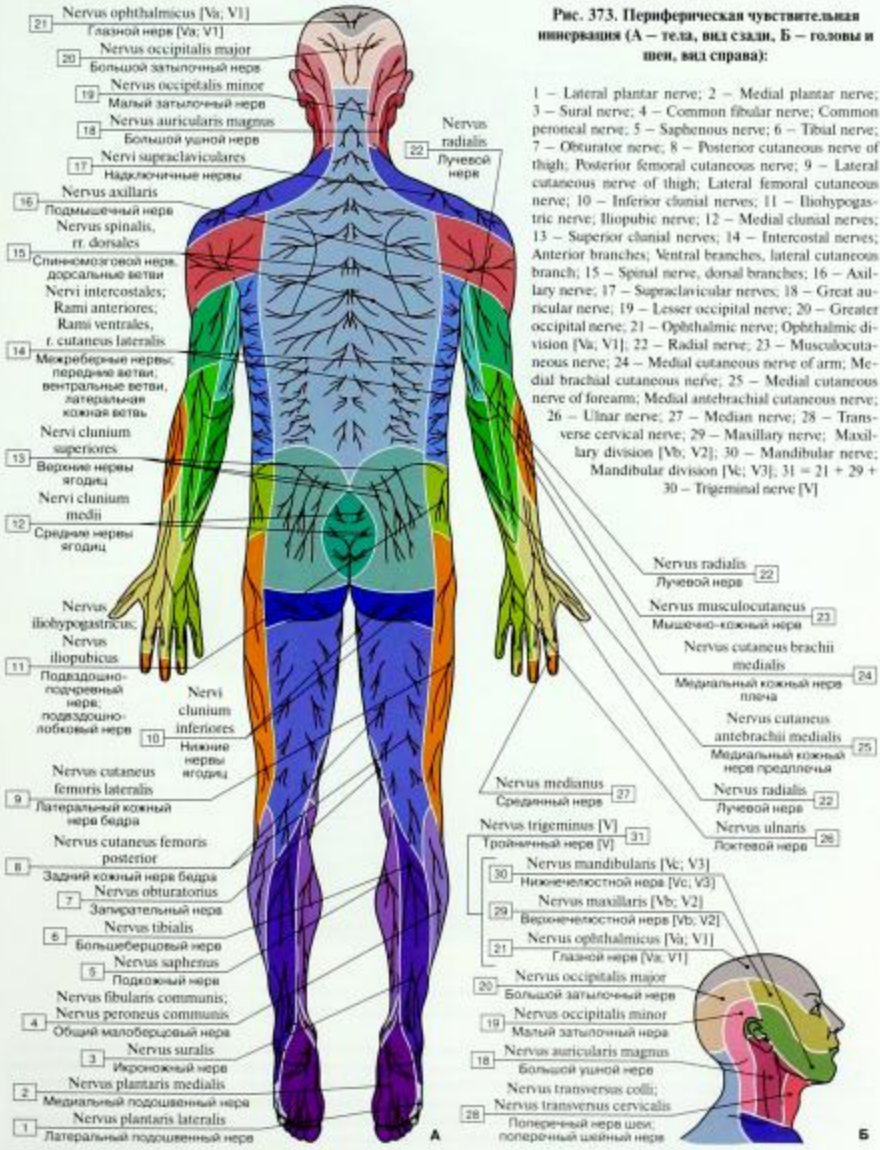

Рис. 373. Периферическая чувствительная иннервация (А – тела, вид сзади, Б – головы и шеи, вид справа):

1 – Lateral plantar nerve; 2 – Medial plantar nerve; 3 – Sural nerve; 4 – Common fibular nerve; Common peroneal nerve; 5 – Saphenous nerve; 6 – Tibial nerve; 7 – Obturator nerve; 8 – Posterior cutaneous nerve of thigh; Posterior femoral cutaneous nerve; 9 – Lateral cutaneous nerve of thigh; Lateral femoral cutaneous nerve; 10 – Inferior clunial nerves; 11 – Iliohypogastric nerve; Iliopubic nerve; 12 – Medial clunial nerves; 13 – Superior clunial nerves; 14 – Intercostal nerves; Anterior branches; Ventral branches, lateral cutaneous branch; 15 – Spinal nerve, dorsal branches; 16 – Axillary nerve; 17 – Supraclavicular nerves; 18 – Great auricular nerve; 19 – Lesser occipital nerve; 20 – Greater occipital nerve; 21 – Ophthalmic nerve; Ophthalmic division [Va; V1]; 22 – Radial nerve; 23 – Musculocutaneous nerve; 24 – Medial cutaneous nerve of arm; Medial brachial cutaneous nerve; 25 – Medial cutaneous nerve of forearm; Medial antebrachial cutaneous nerve; 26 – Ulnar nerve; 27 – Median nerve; 28 – Transverse cervical nerve; 29 – Maxillary nerve; Maxillary division [Vb; V2]; 30 – Mandibular nerve; Mandibular division [Vc; V3]; 31 = 21 + 29 + 30 – Trigeminal nerve [V]

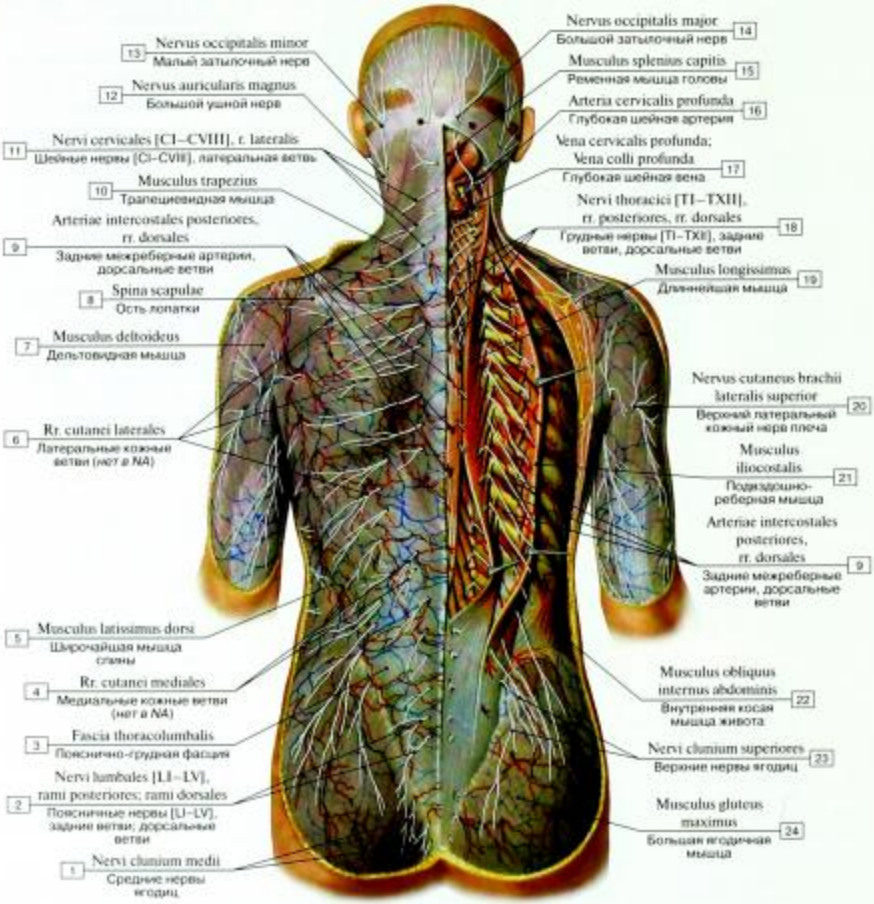

Рис. 374. Распределение задних ветвей спинномозговых нервов в области спины и затылка (слева показаны кожные ветви, справа – мышечные ветви):

1 – Middle clunial nerves; 2 – Lumbar nerves [LI–LV], posterior branches; dorsal branches; 3 – Thoracolumbar fascia; 4 – Medial cutaneous branches; 5 – Latissimus dorsi; 6 – Lateral cutaneous branches; 7 – Deltoid; 8 – Spine of scapula; 9 – Posterior intercostal arteries, dorsal branches; 10 – Trapezius; 11 – Cervical nerves [CI–CVIII], lateral branch; 12 – Great auricular nerve; 13 – Lesser occipital nerve; 14 – Greater occipital nerve; 15 – Splenius capitis; 16 – Deep cervical artery; 17 – Deep cervical vein; 18 – Thoracic nerves [TI–TXII], posterior branches; dorsal branches; 19 – Longissimus; 20 – Superior lateral cutaneous nerve of arm; Superior lateral brachial cutaneous nerve; 21 – Iliocostalis; 22 – Internal oblique; 23 – Superior clunial nerves; 24 – Gluteus maximus

Рис. 375. Поверхностные нервы и сосуды туловища, вид сзади:

1 – Inferior clunial nerves; 2 – Middle clunial nerves; 3 – Superior clunial nerves; 4 – Spinal nerves, posterior branches, dorsal branches (lateral cutaneous branches); 5 – Spinal nerves, posterior branches, dorsal branches (medial cutaneous branches); 6 – Third occipital nerve; 7 – Greater occipital nerve; 8 – Lesser occipital nerve; 9 – Suprascapular nerves; 10 – Superior lateral cutaneous nerve of arm; Superior lateral brachial cutaneous nerve; 11 – Intercostal nerves, lateral cutaneous branches; 12 – Iliohypogastric nerve; Iliopubic nerve, lateral cutaneous branch; 13 – Lateral cutaneous nerve of thigh; Lateral femoral cutaneous nerve; 14 – Posterior cutaneous nerve of thigh; Posterior femoral cutaneous nerve

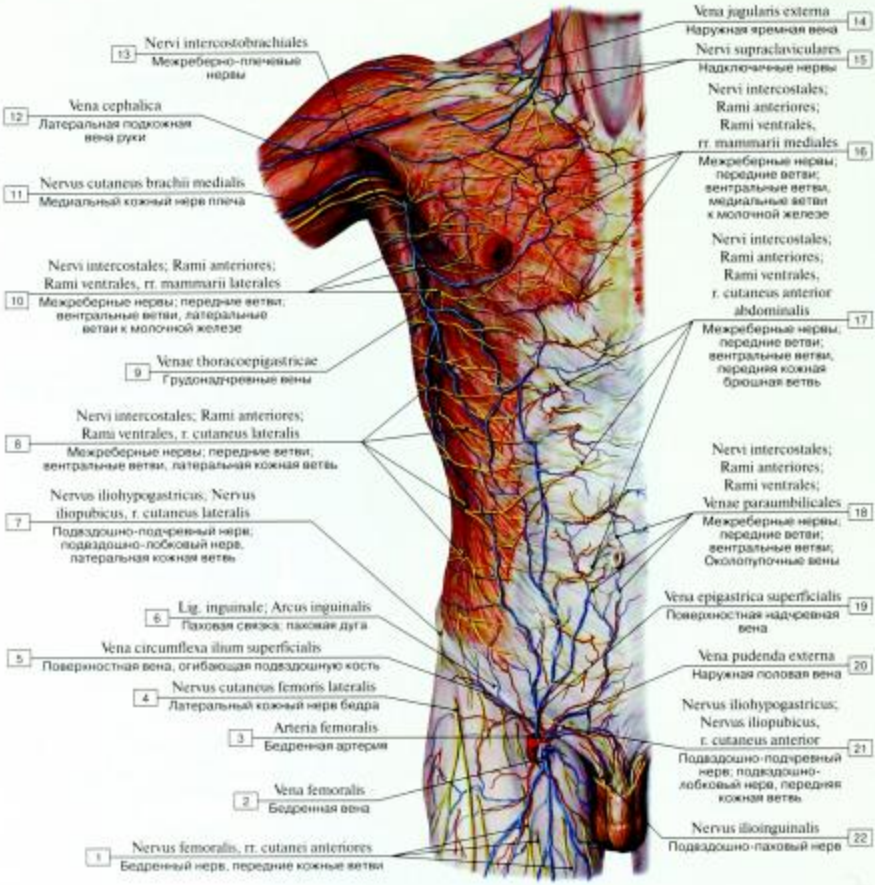

Рис. 376. Поверхностные нервы и сосуды туловища, вид спереди:

1 – Femoral nerve, anterior cutaneous branches; 2 – Femoral vein; 3– Femoral artery; 4 – Lateral cutaneous nerve of thigh; Lateral femoral cutaneous nerve; 5 – Superficial circumflex iliac vein; 6 – Inguinal ligament; 7 – Iliohypogastric nerve, lateral cutaneous branch; 8 – Intercostal nerves; Anterior branches; Ventral branches, lateral abdominal cutaneous branch; 9 – Thoraco-epigastric veins; 10 – Intercostal nerves; Anterior branches; Ventral branches, lateral mammary branches; 11 – Medial cutaneous nerve of arm; Medial brachial cutaneous nerve; 12 – Cephalic vein; 13 – Intercostobrachial nerves; 14 – External jugular vein; 15 – Supraclavicular nerves; 16 – Intercostal nerves; Anterior branches; Ventral branches, medial mammary branches; 17 – Intercostal nerves; Anterior branches; Ventral branches, anterior abdominal cutaneous branch; 18 – Intercostal nerves; Anterior branches; Ventral branches; Para-umbilical veins; 19 – Superficial epigastric vein; 20 – External pudendal vein; 21 – Iliohypogastric nerve, anterior cutaneous branch; 22 – Ilio-inguinal nerve

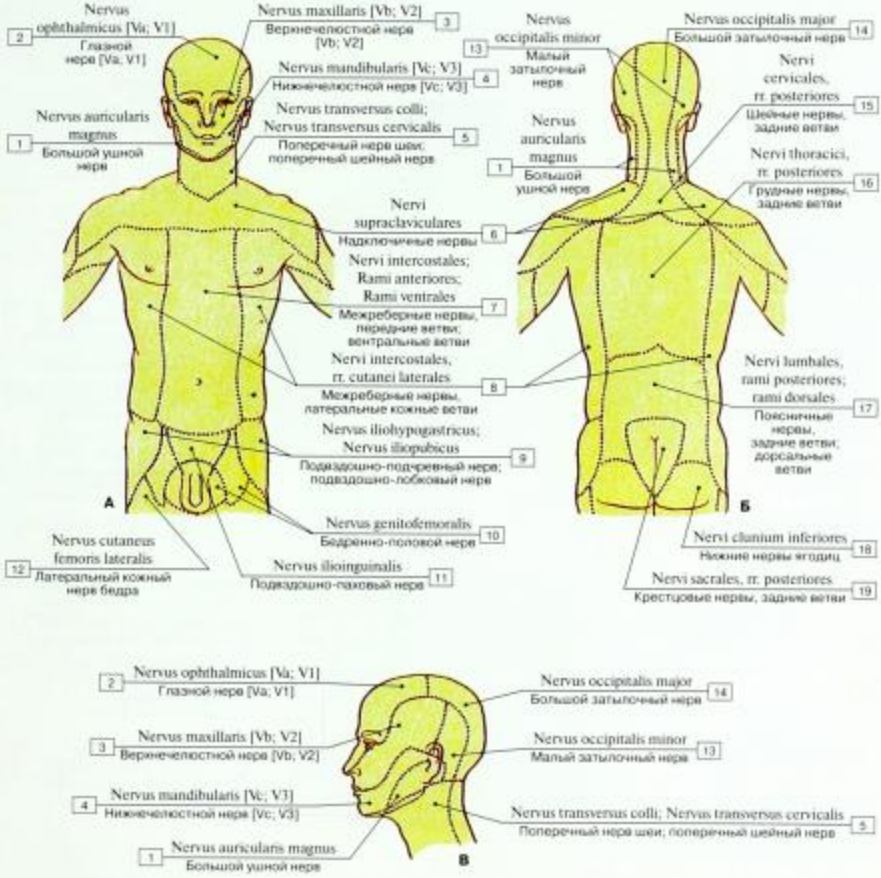

Рис. 377. Зоны чувствительной иннервации кожи передней (А) и задней (Б) поверхностей головы, шеи и туловища (В – боковая поверхность головы):

1 – Great auricular nerve; 2 – Ophthalmic nerve; Ophthalmic division [Va; V1]; 3 – Maxillary nerve; Maxillary division [Vb; V2]; 4 – Mandibular nerve; Mandibular division [Vc; V3]; 5 – Transverse cervical nerve; 6 – Supraclavicular nerves; 7 – Intercostal nerves; Anterior branches; Ventral branches; 8 – Intercostal nerves, lateral cutaneous branches; 9 – Iliohypogastric nerve; Ilioinguinal nerve; 10 – Genitofemoral nerve; 11 – Ilio-inguinal nerve; 12 – Lateral cutaneous nerve of thigh; Lateral femoral cutaneous nerve; 13 – Lesser occipital nerve; 14 – Greater occipital nerve; 15 – Cervical nerves, posterior branches; 16 – Thoracic nerves, posterior branches; 17 – Lumbar nerves, posterior branches; dorsal branches; 18 – Inferior clunial nerves; 19 – Sacral nerves, posterior branches

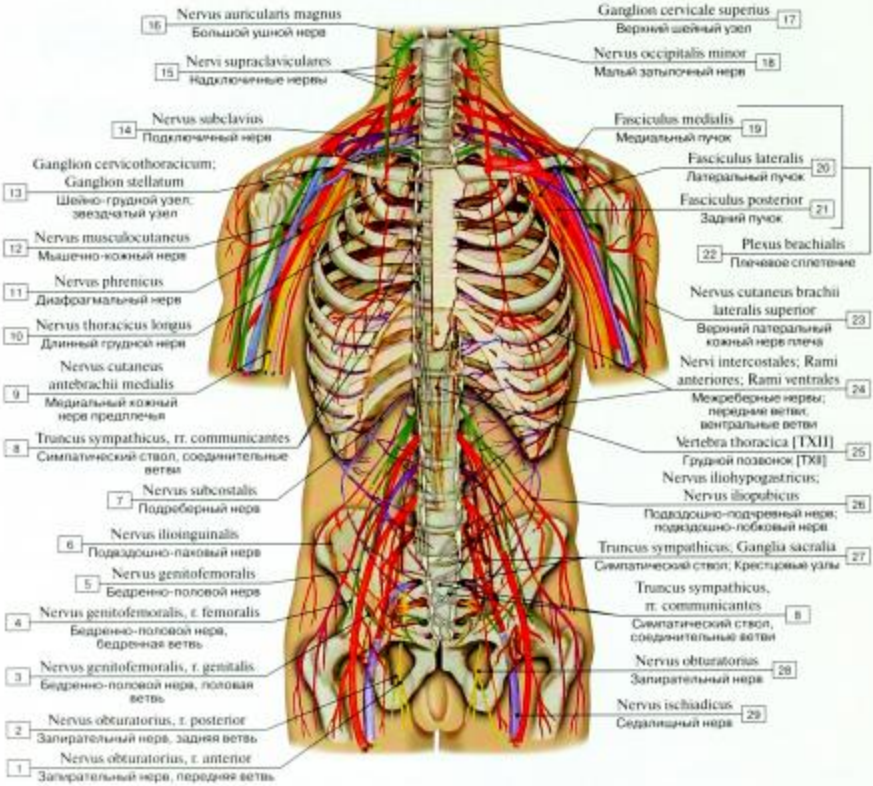

Рис. 378. Передние ветви спинномозговых нервов, вид спереди (образование сплетений) (схема):

1 – Obturator nerve, anterior branch; 2 – Obturator nerve, posterior branch; 3 – Genitofemoral nerve, genital branch; 4 – Genitofemoral nerve, femoral branch; 5 – Genitofemoral nerve; 6 – Ilio-inguinal nerve; 7 – Subcostal nerve; 8 – Sympathetic trunk, communicating branches; 9 – Medial cutaneous nerve of forearm; Medial antebrachial cutaneous nerve; 10 – Long thoracic nerve; 11 – Phrenic nerve; 12 – Musculocutaneous nerve; 13 – Cervicothoracic ganglion; Stellate ganglion; 14 – Subclavian nerve; 15 – Supraclavicular nerves; 16 – Great auricular nerve; 17 – Superior cervical ganglion; 18 – Lesser occipital nerve; 19 – Medial fascicle; 20 – Lateral fascicle; 21 – Posterior fascicle; 22 = 19 + 20 + 21 – Brachial plexus; 23 – Superior lateral cutaneous nerve of arm; Superior lateral brachial cutaneous nerve;

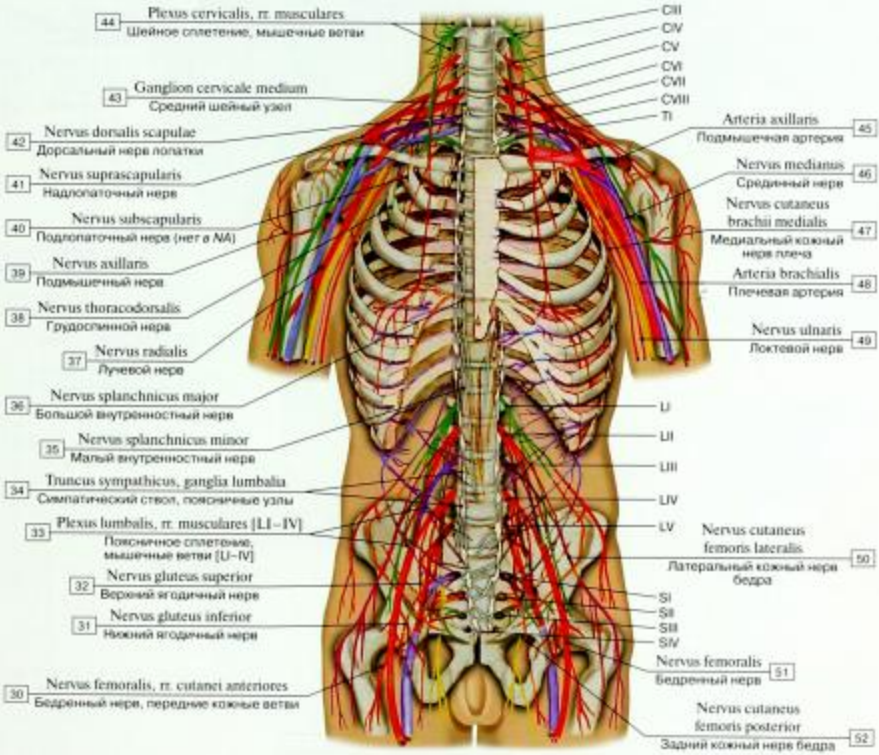

24 – Intercostal nerves; Anterior branches; Ventral branches; 25 – Thoracic vertebra [XII]; 26 – Biohypogastric nerve; Iliopubic nerve; 27 – Sympathetic trunk; Sacral ganglia; 28 – Obturator nerve; 29 – Sciatic nerve; 30 – Femoral nerve, anterior cutaneous branches; 31 – Inferior gluteal nerve; 32 – Superior gluteal nerve; 33 – Lumbar plexus, muscular branches [LI–IV]; 34 – Sympathetic trunk, lumbar ganglia; 35 – Lesser splanchnic nerve; 36 – Greater splanchnic nerve; 37 – Radial nerve; 38 – Thoracodorsal nerve; 39 – Axillary nerve; 40 – Subscapular nerve; 41 – Suprascapular nerve; 42 – Dorsal scapular nerve; 43 – Middle cervical ganglion; 44 – Cervical plexus, muscular branches; 45 – Axillary artery; 46 – Median nerve; 47 – Medial cutaneous nerve of arm; Medial brachial cutaneous nerve; 48 – Brachial artery; 49 – Ulnar nerve; 50 – Lateral cutaneous nerve of thigh; Lateral femoral cutaneous nerve; 51 – Femoral nerve; 52 – Posterior cutaneous nerve of thigh; Posterior femoral cutaneous nerve

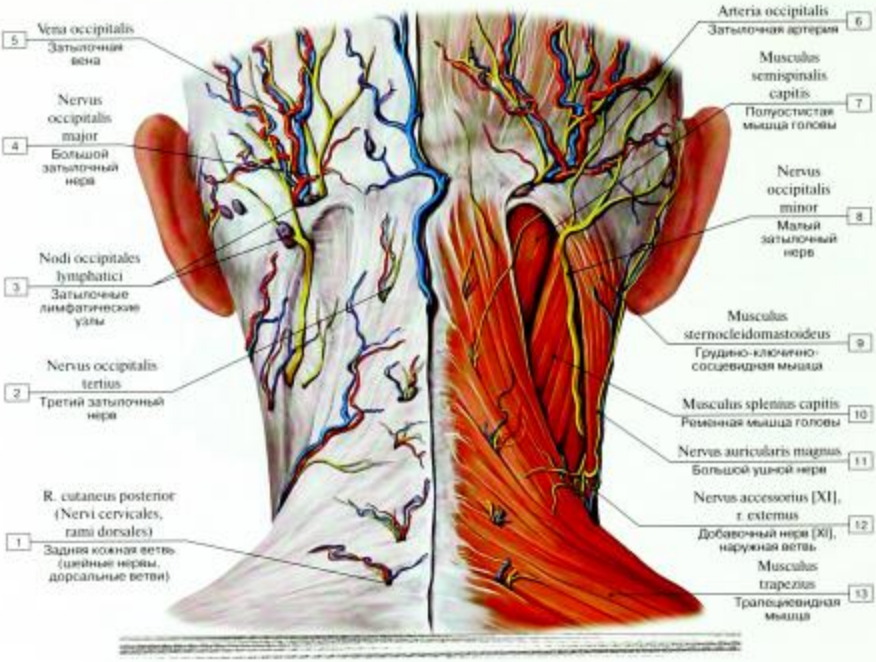

Рис. 379. Нервы задней поверхности шеи:

1 – Posterior cutaneous branch (Cervical nerves, dorsal branches); 2 – Third occipital nerve; 3 – Occipital lymph nodes; 4 – Greater occipital nerve; 5 – Occipital vein; 6 – Occipital artery; 7 – Semispinalis; 8 – Lesser occipital nerve; 9 – Sternocleidomastoid; 10 – Splenius capitis; 11 – Great auricular nerve; 12 – Accessory nerve, external branch [XI]; 13 – Trapezius

Таблица 20. Задние ветви спинномозговых нервов

Нерв и сегменты спинного мозга, из которых происходят нервы	Ход нерва	Ветви	Иннервируемая область
Подзатылочный нерв (CI)	Проходит кзади между затылочной костью и атлантом	Мышечные	Большая и малая задние прямые, верхняя и нижняя косые мышцы головы, полуостистая мышца головы
Большой затылочный нерв (CII)	Проходит между дугой атланта и осевым позвонком	Мышечные Кожная	Ременные мышцы головы и шеи, длиннейшая мышца головы Кожа затылочной области
Задние ветви III–VII шейных, грудных, поясничных, крестцовых и копчиковых спинномозговых нервов		Медиальные и латеральные ветви Латеральные ветви задних поясничных нервов – верхние ветви ягодиц Латеральные ветви задних крестцовых нервов – средние нервы ягодиц	Глубокие мышцы спины и соответствующие участки кожи Кожа верхней части ягодичной области Кожа средней части ягодичной области

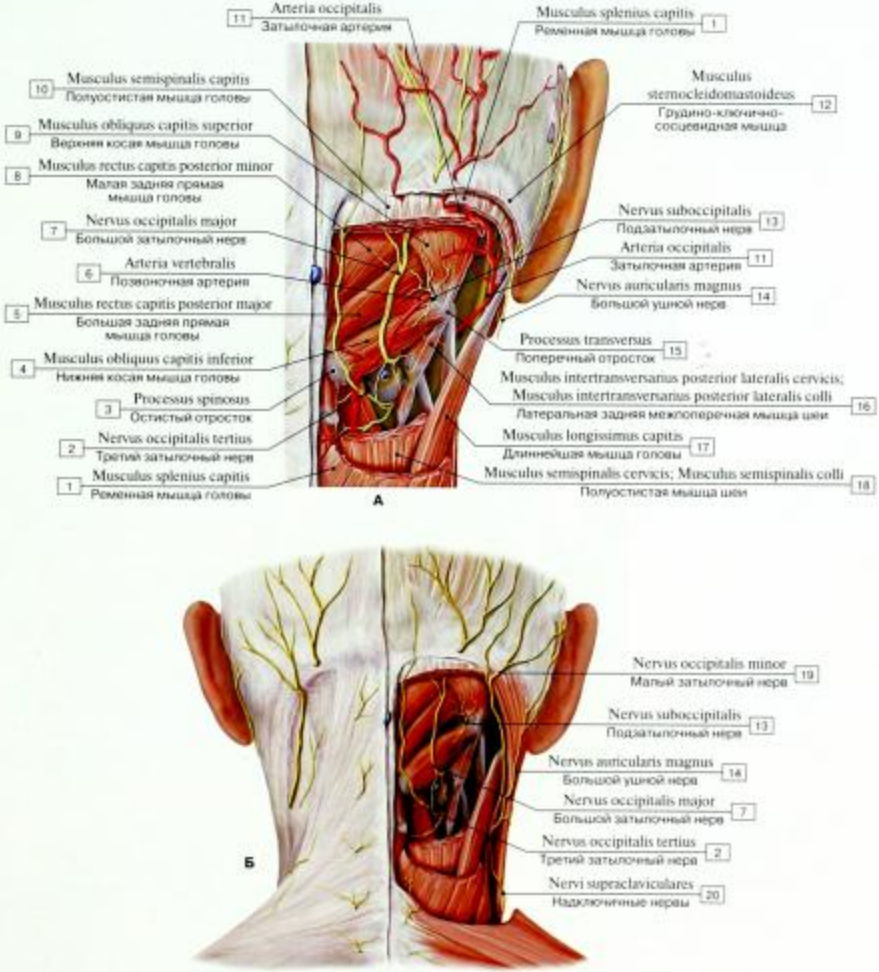

Рис. 380. Нервы задней области шеи (А – поверхностные, Б – глубокие):

1 – Splenius capitis; 2 – Third occipital nerve; 3 – Spinous process; 4 – Obliquus capitis inferior; 5 – Rectus capitis posterior major; 6 – Vertebral artery; 7 – Greater occipital nerve; 8 – Rectus capitis posterior minor; 9 – Obliquus capitis superior; 10 – Semispinalis capitis; 11 – Occipital artery; 12 – Sternocleidomastoid; 13 – Suboccipital nerve; 14 – Great auricular nerve; 15 – Transverse process; 16 – Lateral posterior cervical intertransversarius; 17 – Longissimus capitis; 18 – Semispinalis cervicis; 19 – Lesser occipital nerve; 20 – Supraclavicular nerve

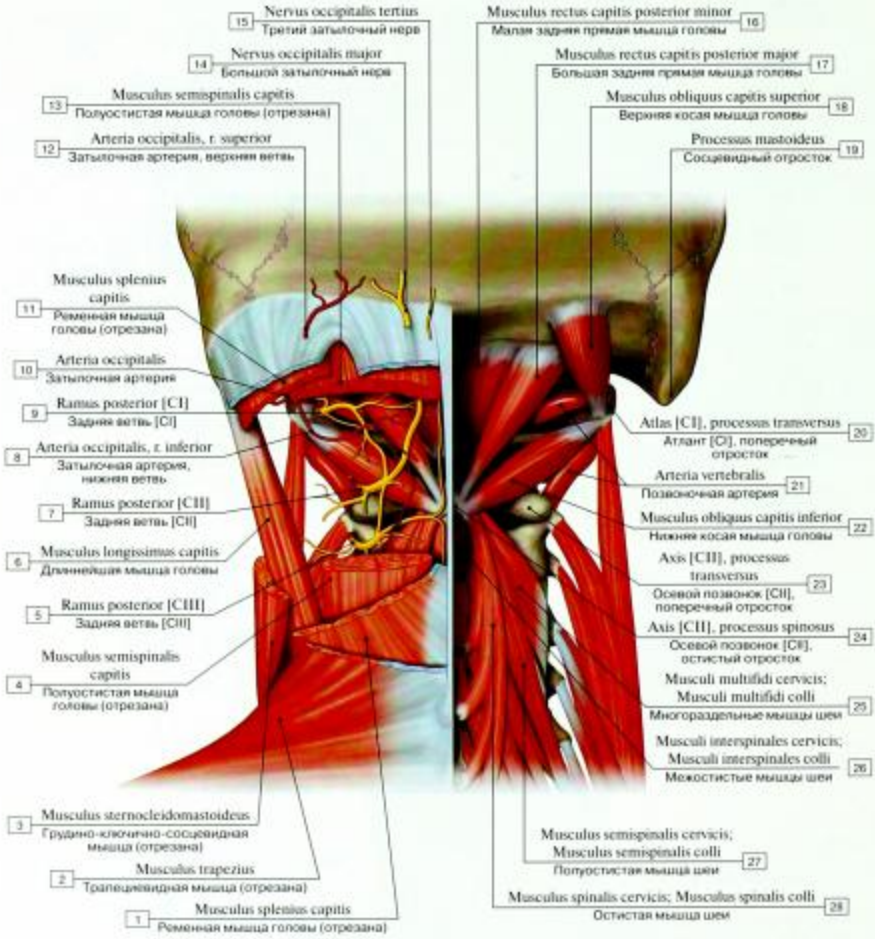

Рис. 381. Мышцы, нервы и сосуды подзатылочной области:

1 – Splenius capitis; 2 – Trapezius; 3 – Sternocleidomastoid; 4 – Semispinalis capitis; 5 – Posterior branch [CIII]; 6 – Longissimus capitis; 7 – Posterior branch [CII]; 8 – Occipital artery, inferior branch; 9 – Posterior branch [CI]; 10 – Occipital artery; 11 – Splenius capitis; 12 – Occipital artery, superior branch; 13 – Semispinalis capitis; 14 – Greater occipital nerve; 15 – Third occipital nerve; 16 – Rectus capitis posterior minor; 17 – Rectus capitis posterior major; 18 – Obliquus capitis superior; 19 – Mastoid process; 20 – Atlas [CI], transverse process; 21 – Vertebral artery; 22 – Obliquus capitis inferior; 23 – Axis [CII], transverse process; 24 – Axis [CII], spinous process; 25 – Multifidus; 26 – Interspinales cervicis; 27 – Semispinalis cervicis; 28 – Spinalis cervicis

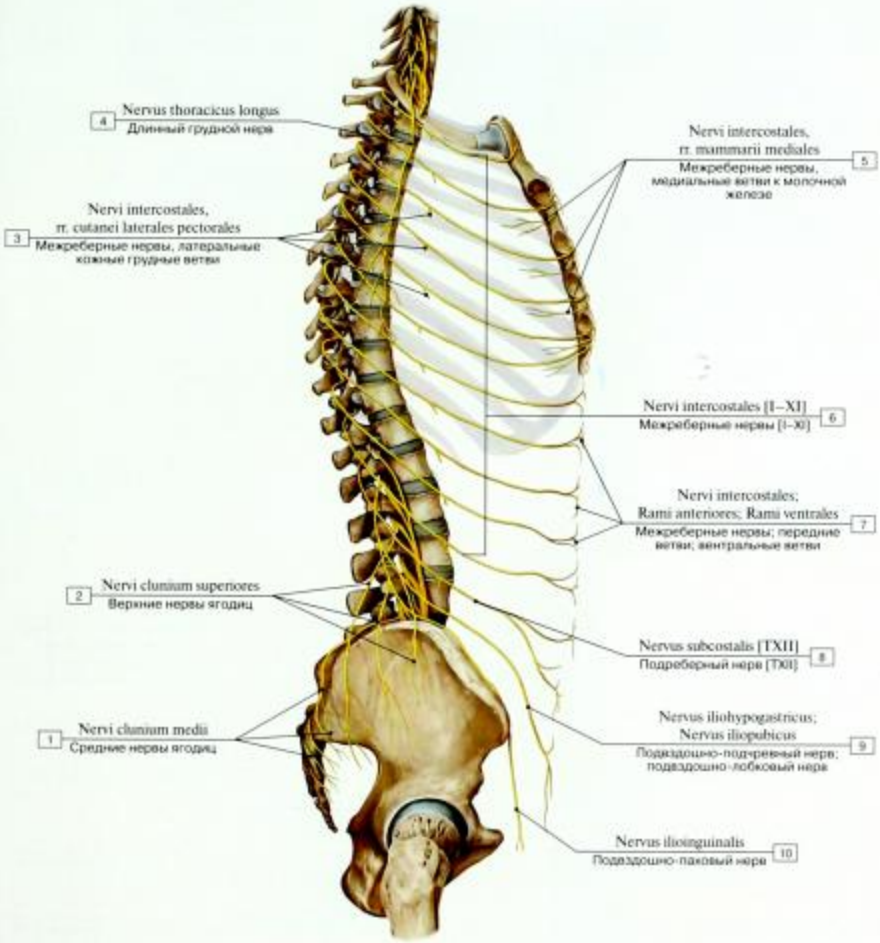

Рис. 382. Нервы боковой стенки туловища, вид справа:

1 – Medial clunial nerves; 2 – Superior clunial nerves; 3 – Intercostal nerves, lateral pectoral cutaneous branches; 4 – Long thoracic nerve; 5 – Intercostal nerves, medial mammary branches; 6 – Intercostal nerves [I–XI]; 7 – Intercostal nerves; Anterior branches; Ventral branches; 8 – Subcostal nerve [TXII]; 9 – Iliohypogastric nerve; Iliopubic nerve; 10 – Ilio-inguinal nerve

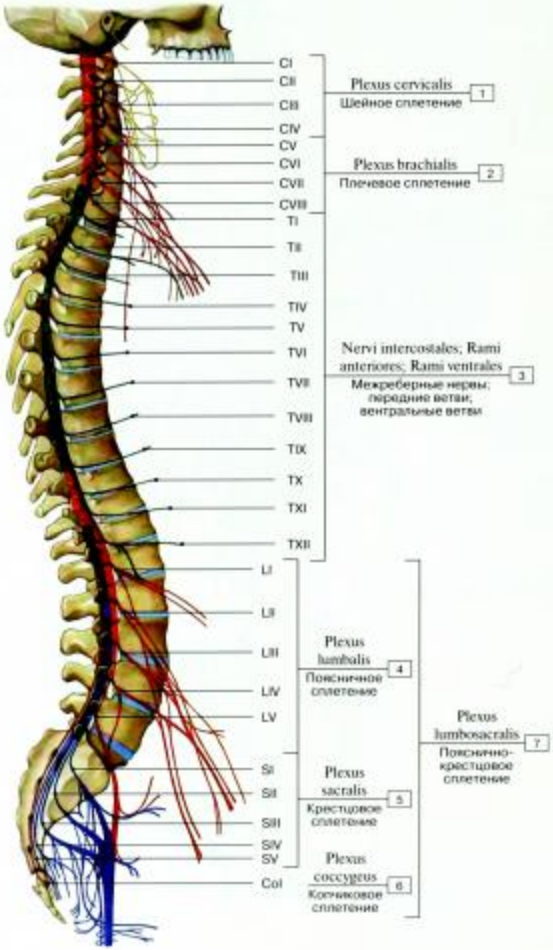

Рис. 383. Проекция спинномозговых нервов на позвоночный столб (схема):

1 – Cervical plexus; 2 – Brachial plexus; 3 – Intercostal nerves; Anterior branches; Ventral branches; 4 – Lumbar plexus; 5 – Sacral plexus; 6 – Coccygeal plexus; 7 = 4 + 5 + 6 – Lumbosacral plexus

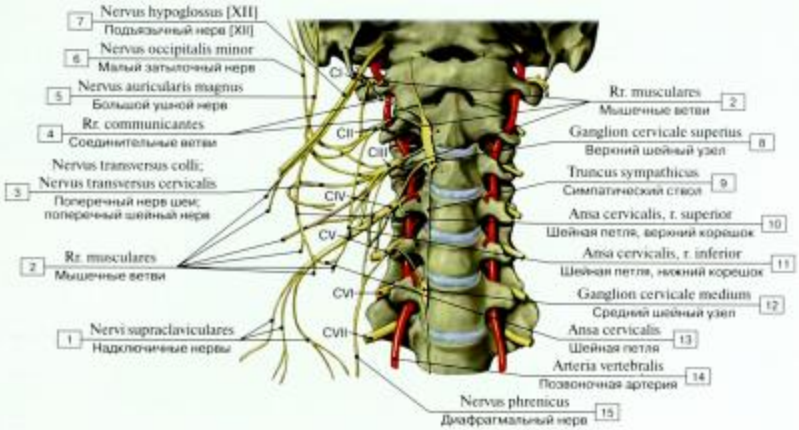

Рис. 384. Шейное сплетение, скелетотопия (схема):

1 – Supraclavicular nerves; 2 – Muscular branches; 3 – Transverse cervical nerve; 4 – Communicating branches; 5 – Great auricular nerve; 6 – Lesser occipital nerve; 7 – Hypoglossal nerve [XII]; 8 – Superior cervical ganglion; 9 – Sympathetic trunk; 10 – Ansa cervicalis, superior root; superior limb; 11 – Ansa cervicalis, inferior root; inferior limb; 12 – Middle cervical ganglion; 13 – Ansa cervicalis; 14 – Vertebral artery; 15 – Phrenic nerve

Таблица 21. Нервы шейного сплетения

Нерв, сегменты спинного мозга, из которых происходят нервы	Ход нерва	Основные ветви	Иннервируемая область
Малый затылочный [CII, CIII]	Выходит из-под заднего края грудино-ключично-сосцевидной мышцы, направляется вверх		Кожа нижнелатеральной части затылочной области и задней поверхности ушной раковины
Большой ушной [CIII, CIV]	Идет по наружной поверхности грудино-ключично-сосцевидной мышцы вверх	Задняя ветвь Передняя ветвь	Кожа ушной раковины, наружного слухового прохода Кожа спереди от ушной раковины
Поперечный нерв шеи [CII, CIII]	Выходит у заднего края грудино-ключично-сосцевидной мышцы, идет горизонтально вперед	Верхние ветви (соединяются с лицевым нервом) Нижние ветви	Кожа передней и латеральной областей шеи Чувствительная иннервация подкожной мышцы шеи
Надключичные [CIII, CIV]	Выходят из-под заднего края грудино-ключично-сосцевидной мышцы, идут вниз	Медиальные, промежуточные и латеральные (задние) надключичные нервы	Кожа латеральной области шеи над ключицей и грудной стенки ниже ключицы
Мышечные ветви [CI–CIV]	Идут к рядом расположенным мышцам		Лестничные, длинные мышцы головы и шеи; передняя и латеральная прямые мышцы головы; мышца, поднимающая лопатку, передние межпоперечные мышцы
Шейная петля [CI–CIV] (нижний корешок – CII, CIII – из шейного сплетения; верхний корешок – CI – из подъязычного нерва)	Располагается несколько выше верхнего края промежуточного сухожилия лопаточно-подъязычной мышцы на передней поверхности общей сонной артерии	Щитоподъязычная ветвь	Мышцы: грудино-подъязычная, грудино-щитовидная, щитоподъязычная, лопаточно-подъязычная
Диафрагмальный [CIII, CIV]	Спускается по передней лестничной мышце, входит в грудную полость, идет между средостенной плеврой и перикардом впереди корня	Перикардиальная ветвь Диафрагмально-брюшинные ветви	Перикард, плевра Брюшина, покрывающая диафрагму, связки и капсула печени, желчный пузырь

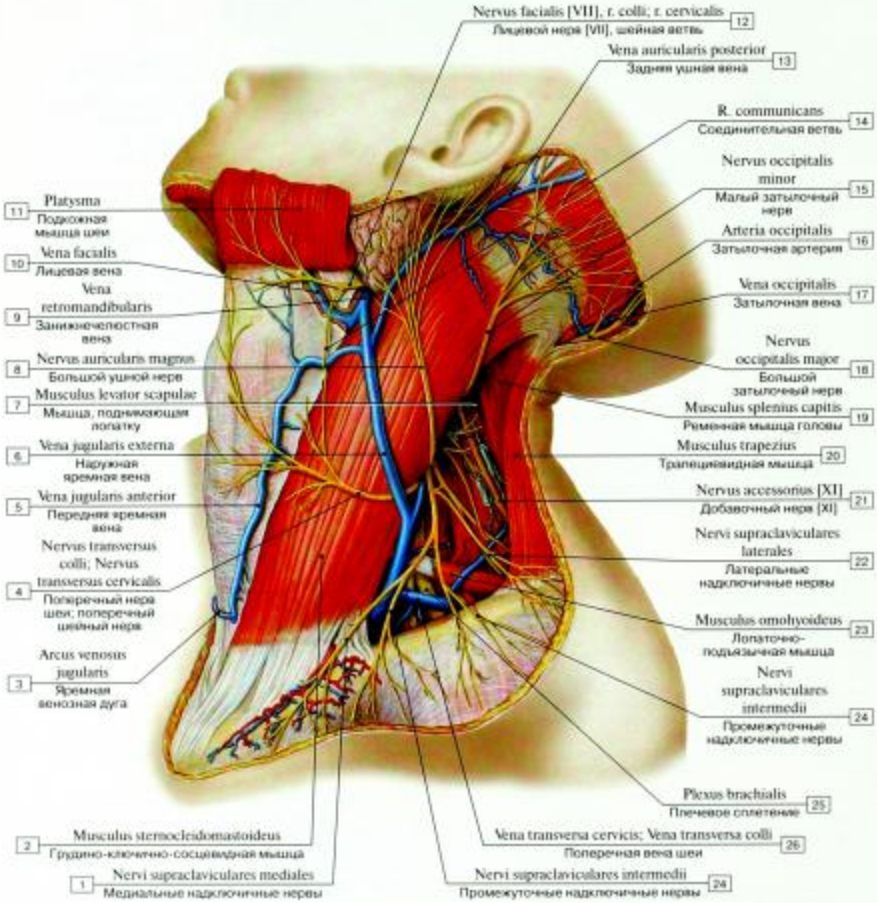

Рис. 385. Нервы шейного сплетения, вид слева:

1 – Medial supraclavicular nerves; 2 – Sternocleidomastoid; 3 – Jugular venous arch; 4 – Transverse cervical nerve; 5 – Anterior jugular vein; 6 – External jugular vein; 7 – Levator scapulae; 8 – Great auricular nerve; 9 – Retromandibular vein; 10 – Facial vein; 11 – Platysma; 12 – Facial nerve [VII], cervical branch; 13 – Posterior auricular vein; 14 – Communicating branch; 15 – Lesser occipital nerve; 16 – Occipital artery; 17 – Occipital vein; 18 – Greater occipital nerve; 19 – Splenius capitis; 20 – Trapezius; 21 – Accessory nerve [XI]; 22 – Lateral supraclavicular nerves; 23 – Omohyoid; 24 – Intermediate supraclavicular nerves; 25 – Brachial plexus; 26 – Transverse cervical vein

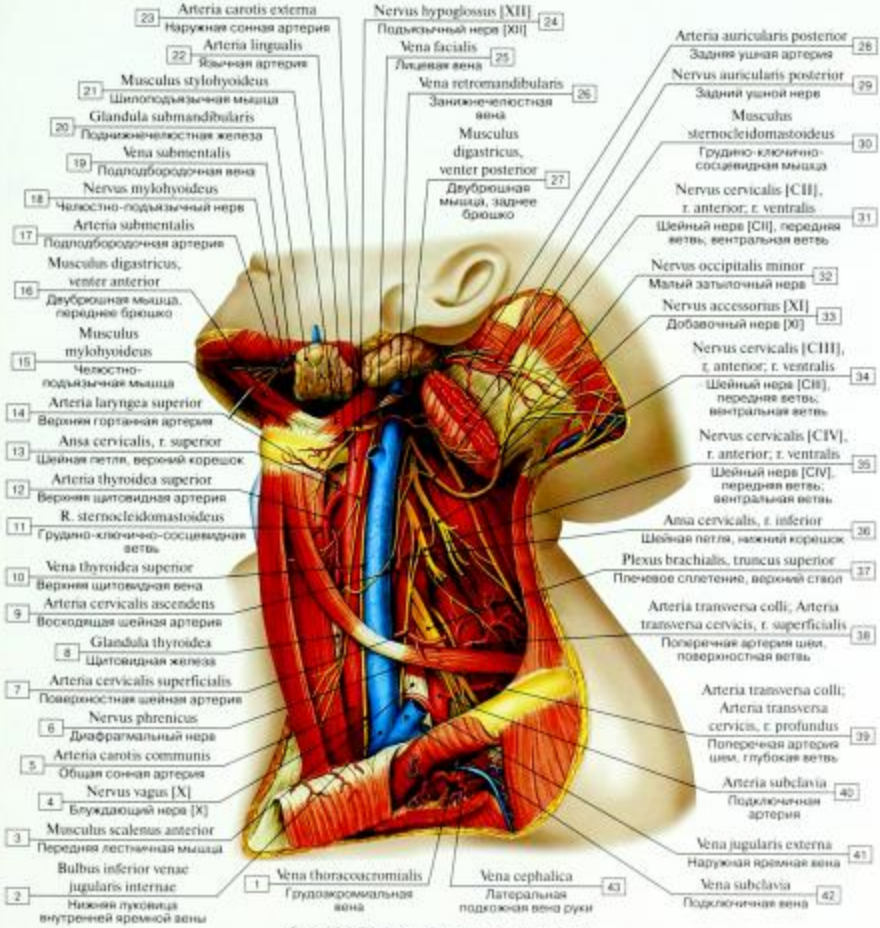

Рис. 386. Нервы и сосуды шеи, вид слева:

1 – Thoraco-acromial vein; 2 – Inferior bulb of internal jugular vein; 3 – Scalenus anterior; Anterior scalene; 4 – Vagus nerve [X]; 5 – Common carotid artery; 6 – Phrenic nerve; 7 – Superficial cervical artery; 8 – Thyroid gland; 9 – Ascending cervical artery; 10 – Superior thyroid vein; 11 – Sternocleidomastoid branch; 12 – Superior thyroid artery; 13 – Ansa cervicalis, superior root; superior limb; 14 – Superior laryngeal artery; 15 – Mylohyoid; 16 – Digastric, anterior belly; 17 – Submental artery; 18 – Nerve to mylohyoid; 19 – Submental vein; 20 – Submandibular gland; 21 – Stylohyoid; 22 – Lingual artery; 23 – External carotid artery; 24 – Hypoglossal nerve [XII]; 25 – Facial vein; 26 – Retromandibular vein; 27 – Digastric, posterior belly; 28 – Posterior auricular artery; 29 – Posterior auricular nerve; 30 – Sternocleidomastoid; 31 – Cervical nerve [CII], anterior branch; ventral branch; 32 – Lesser occipital nerve; 33 – Accessory nerve [XI]; 34 – Cervical nerve [CIII], anterior branch; ventral branch; 35 – Cervical nerve [CIV], anterior branch; ventral branch; 36 – Ansa cervicalis, inferior root; inferior limb; 37 – Brachial plexus, superior trunk; Upper trunk; 38 – Transverse cervical artery, superficial branch; 39 – Transverse cervical artery, deep branch; 40 – Subclavian artery; 41 – External jugular vein; 42 – Subclavian vein; 43 – Cephalic vein

Рис. 387. Сосуды и нервы латеральной части шеи, глубокий слой:

1 – Internal jugular vein; 2 – Internal thoracic artery; 3 – Subclavian artery; 4 – Thyrocervical trunk; 5 – Vertebral artery, prevertebral part; 6 – Ascending cervical artery; 7 – Inferior thyroid artery; 8 – Ansa cervicalis; 9 – Common carotid artery; 10 – Vagus nerve [X]; 11 – Superior thyroid artery; 12 – Superior laryngeal artery; 13 – Superior laryngeal nerve; 14 – Submental artery; 15 – Nerve to mylohyoid; 16 – External carotid artery; 17 – Facial artery; 18 – Internal carotid artery; 19 – Hypoglossal nerve [XII]; 20 – Retromandibular vein; 21 – Internal jugular vein; 22 – Occipital artery; 23 – Accessory nerve [XI]; 24 – Cervical nerve [CV], anterior branch; ventral branch; 25 – Cervical nerve [CVI], anterior branch; ventral branch; 26 – Superficial cervical artery; 27 – Phrenic nerve; 28 – Cervical nerve [CVII], anterior branch; ventral branch; 29 – Suprascapular artery; 30 – External jugular vein; 31 – Brachial plexus, infraclavicular part; 32 – Axillary artery; 33 – Thoraco-acromial artery; 34 – Cephalic vein; 35 – Axillary vein; 36 – Left brachiocephalic vein

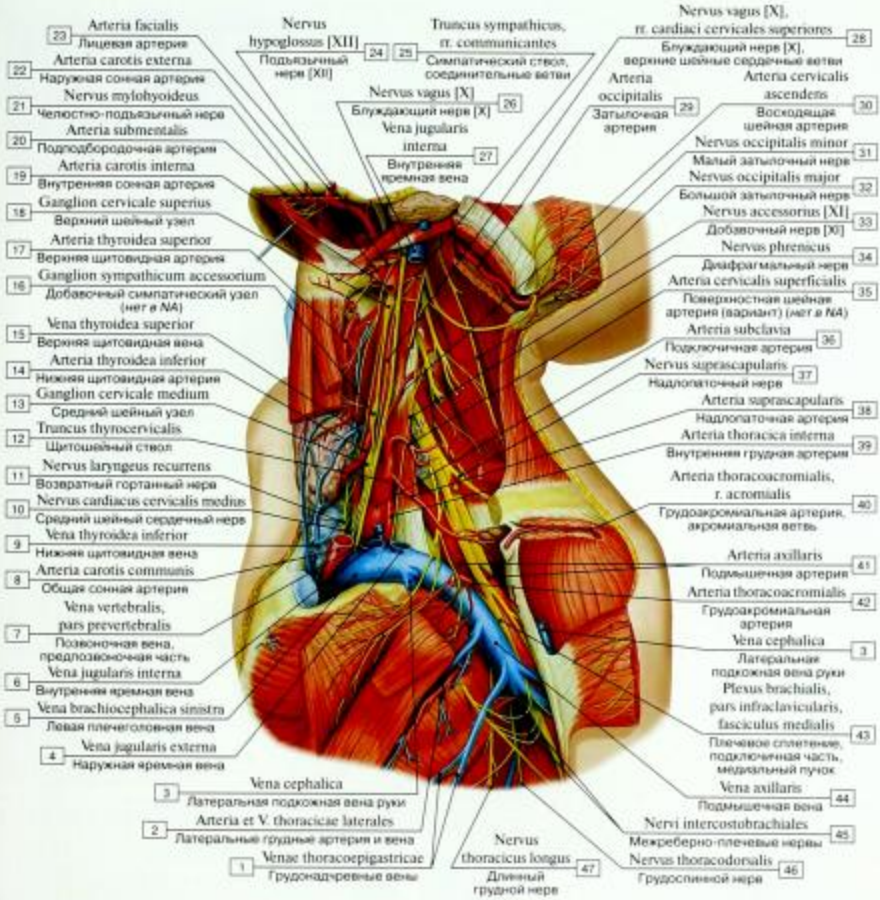

Рис. 388. Сосуды и нервы глубокой области шеи, вид слева:

1 – Thoraco-epigastric veins; 2 – Lateral thoracic artery and vein; 3 – Cephalic vein; 4 – External jugular vein; 5 – Left brachiocephalic vein; 6 – Internal jugular vein; 7 – Vertebral vein, prevertebral part; 8 – Common carotid artery; 9 – Inferior thyroid vein; 10 – Middle cervical cardiac nerve; 11 – Recurrent laryngeal nerve; 12 – Thyrocervical trunk; 13 – Middle cervical ganglion; 14 – Inferior thyroid artery; 15 – Superior thyroid vein; 16 – Accessory sympathetic ganglion; 17 – Superior thyroid artery; 18 – Superior cervical ganglion; 19 – Internal carotid artery; 20 – Submental artery; 21 – Nerve to mylohyoid; 22 – External carotid artery; 23 – Facial artery; 24 – Hypoglossal nerve [XII]; 25 – Sympathetic trunk, communicating branches; 26 – Vagus nerve [X]; 27 – Internal jugular vein; 28 – Vagus nerve [X], superior cervical cardiac branches; 29 – Occipital artery; 30 – Ascending cervical artery; 31 – Lesser occipital nerve; 32 – Greater occipital nerve; 33 – Accessory nerve [XI]; 34 – Phrenic nerve; 35 – Superficial cervical artery; 36 – Subclavian artery; 37 – Suprascapular nerve; 38 – Suprascapular artery; 39 – Internal thoracic artery; 40 – Thoraco-acromial artery, acromial branch; 41 – Axillary artery; 42 – Thoraco-acromial artery; 43 – Brachial plexus, infraclavicular part, medial cord; 44 – Axillary vein; 45 – Intercostobrachial nerves; 46 – Thoracodorsal nerve; 47 – Long thoracic nerve

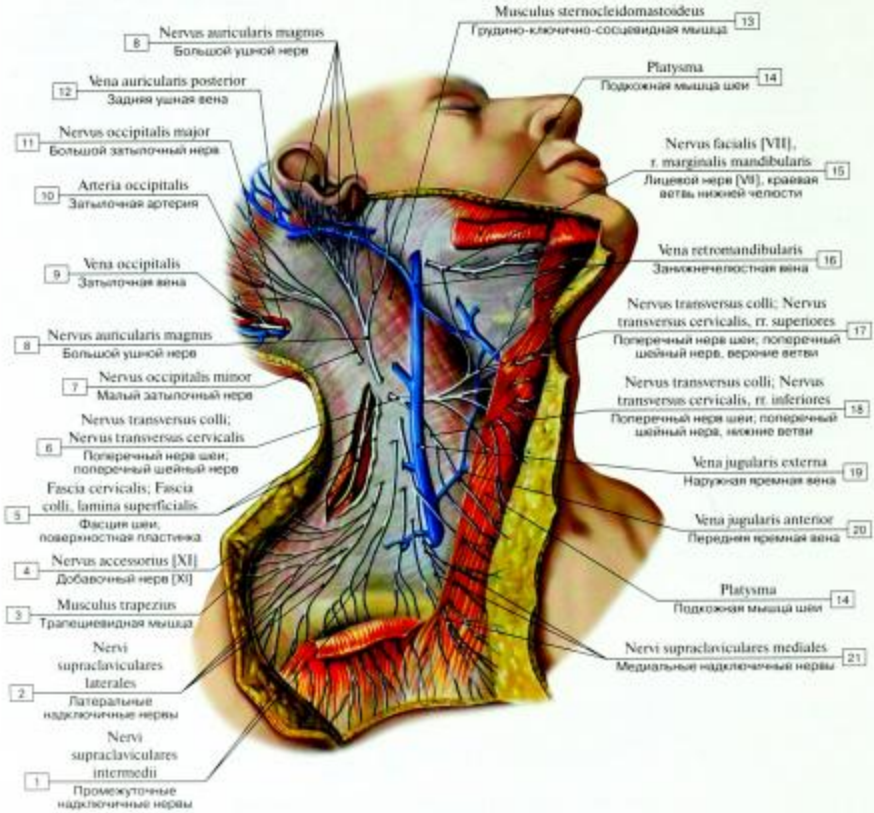

Рис. 389. Кожные ветви шейного сплетения:

1 – Intermediate supraclavicular nerves; 2 – Lateral supraclavicular nerves; 3 – Trapezius; 4 – Accessory nerve [XI]; 5 – Cervical fascia, investing layer; superficial layer; 6 – Transverse cervical nerve; 7 – Lesser occipital nerve; 8 – Great auricular nerve; 9 – Occipital vein; 10 – Occipital artery; 11 – Greater occipital nerve; 12 – Posterior auricular vein; 13 – Sternocleidomastoid; 14 – Platysma; 15 – Facial nerve [VII], marginal mandibular branch; 16 – Retromandibular vein; 17 – Transverse cervical nerve, superior branches; 18 – Transverse cervical nerve, inferior branches; 19 – External jugular vein; 20 – Anterior jugular vein; 21 – Medial supraclavicular nerves

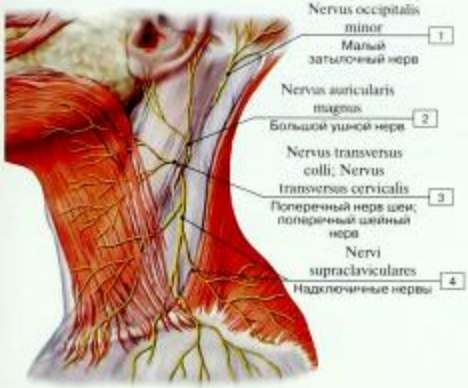

Рис. 390. Поверхностные нервы шеи, вид слева:

1 – Lesser occipital nerve; 2 – Great auricular nerve; 3 – Transverse cervical nerve; 4 – Supraclavicular nerves

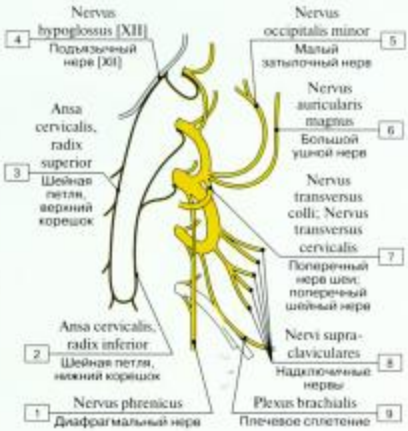

Рис. 391. Ветви шейного сплетения, вид слева (схема):

1 – Phrenic nerve; 2 – Ansa cervicalis, inferior root; inferior limb; 3 – Ansa cervicalis, superior root; superior limb; 4 – Hypoglossal nerve [XII]; 5 – Lesser occipital nerve; 6 – Great auricular nerve; 7 – Transverse cervical nerve; 8 – Supraclavicular nerves; 9 – Brachial plexus

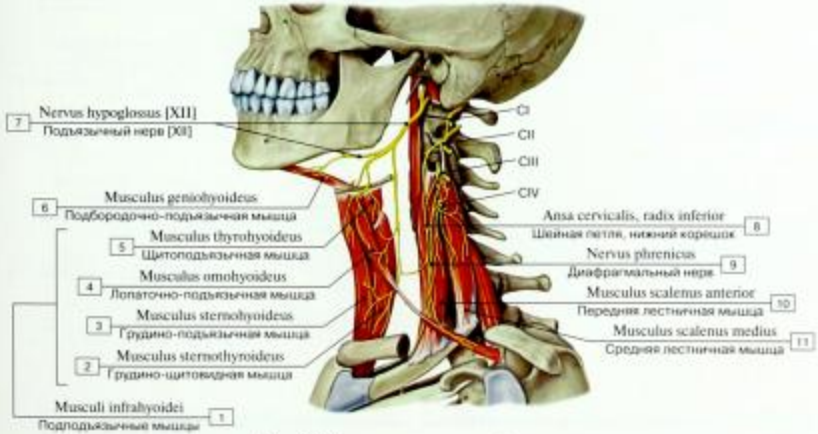

Рис. 392. Двигательные ветви шейного сплетения:

1 – Infrahyoid muscles; 2 – Sternothyroid; 3 – Sternohyoid; 4 – Omohyoid; 5 – Thyrohyoid; 6 – Geniohyoid; 7 – Hypoglossal nerve [XII]; 8 – Ansa cervicalis, inferior root; inferior limb; 9 – Phrenic nerve; 10 – Scalenus anterior; Anterior scalene; 11 – Scalenus medius; Middle scalene

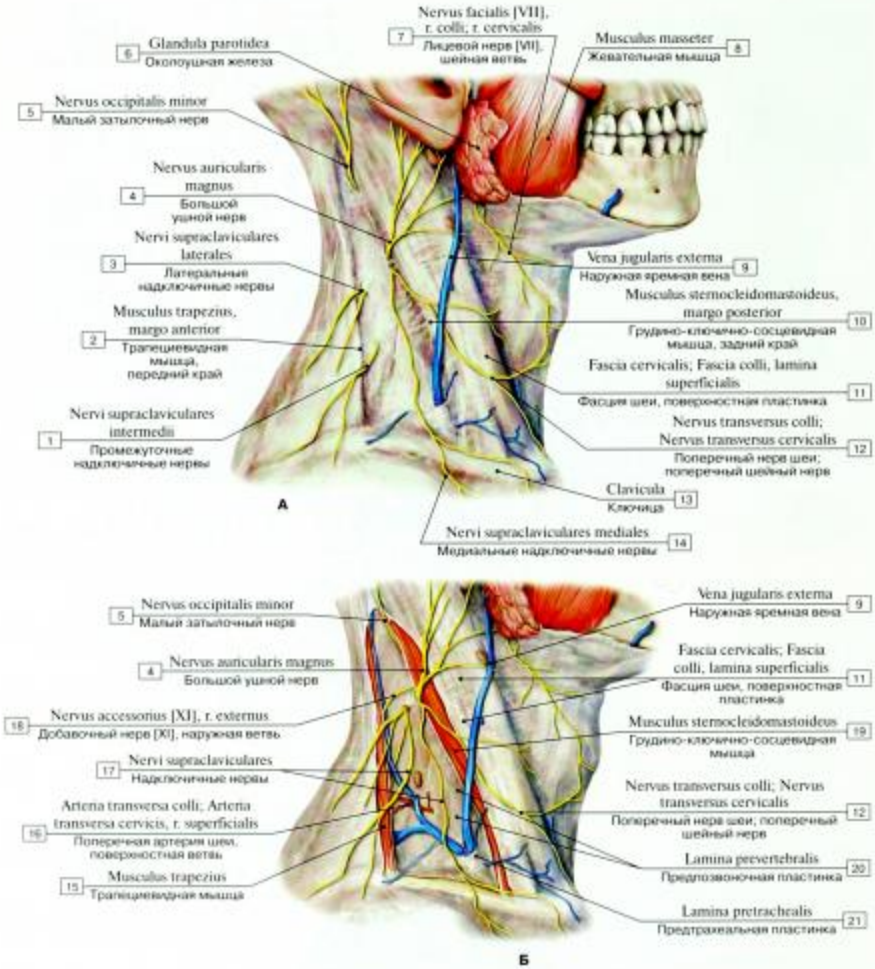

Рис. 393. Задний треугольник шеи, сосуды и нервы (А – подкожный слой, Б – субфасциальный слой):

1 – Intermediate supraclavicular nerves; 2 – Trapezius, anterior border; 3 – Lateral supraclavicular nerves; 4 – Great auricular nerve; 5 – Lesser occipital nerve; 6 – Parotid gland; 7 – Facial nerve [VII], cervical branch; 8 – Masseter; 9 – External jugular vein; 10 – Sternocleidomastoid, posterior border; 11 – Cervical fascia, investing layer; superficial layer; 12 – Transverse cervical nerve; 13 – Clavicle; 14 – Medial supraclavicular nerves; 15 – Trapezius; 16 – Transverse cervical artery, superficial branch; 17 – Supraclavicular nerves; 18 – Accessory nerve [XI], external branch; 19 – Sternocleidomastoid; 20 – Prevertebral layer; 21 – Pretracheal layer

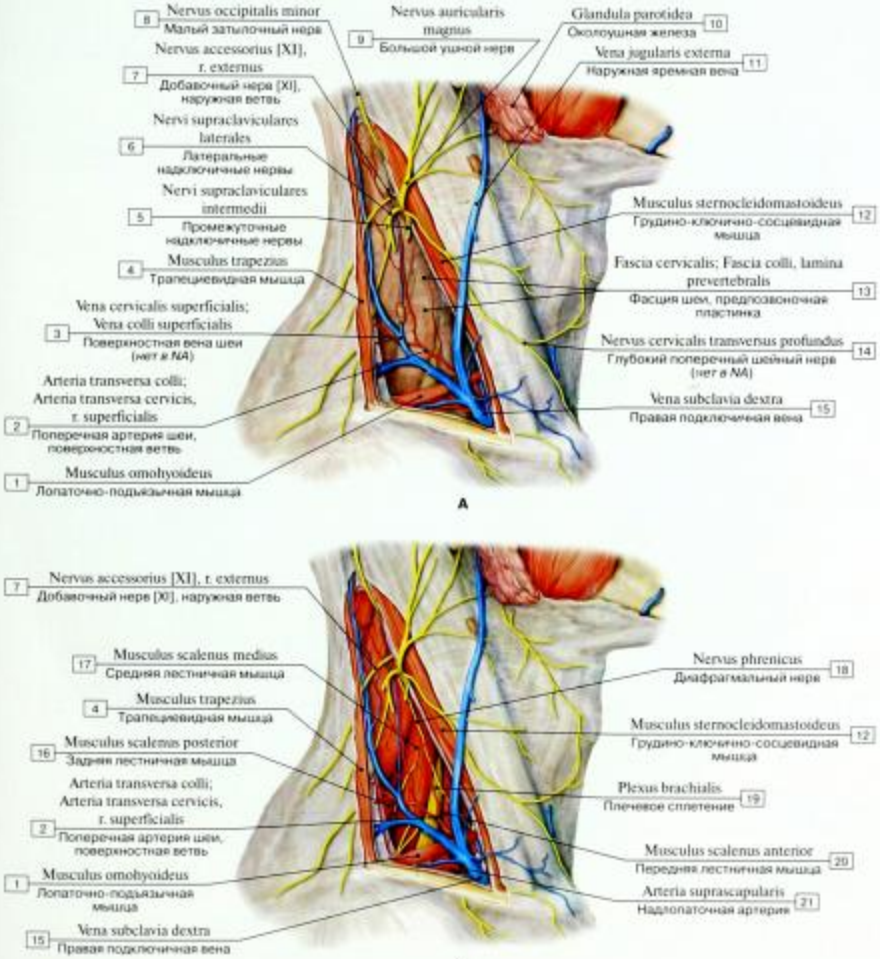

Рис. 394. Задний треугольник шеи, сосуды и нервы (А – глубокий слой, Б – глубокий слой, видно плечевое сплетение):

1 – Omohyoid; 2 – Transverse cervical vein; 3 – Superficial cervical vein; 4 – Trapezius; 5 – Intermediate supraclavicular nerves; 6 – Lateral supraclavicular nerves; 7 – Accessory nerve [XI], external branch; 8 – Lesser occipital nerve; 9 – Great auricular nerve; 10 – Parotid gland; 11 – External jugular vein; 12 – Sternocleidomastoid; 13 – Cervical fascia, prevertebral layer; 14 – Deep transverse cervical nerve; 15 – Right subclavian vein; 16 – Scalenus posterior; Posterior scalene; 17 – Scalenus medius; Middle scalene; 18 – Phrenic nerve; 19 – Brachial plexus; 20 – Scalenus anterior; Anterior scalene; 21 – Suprascapular artery

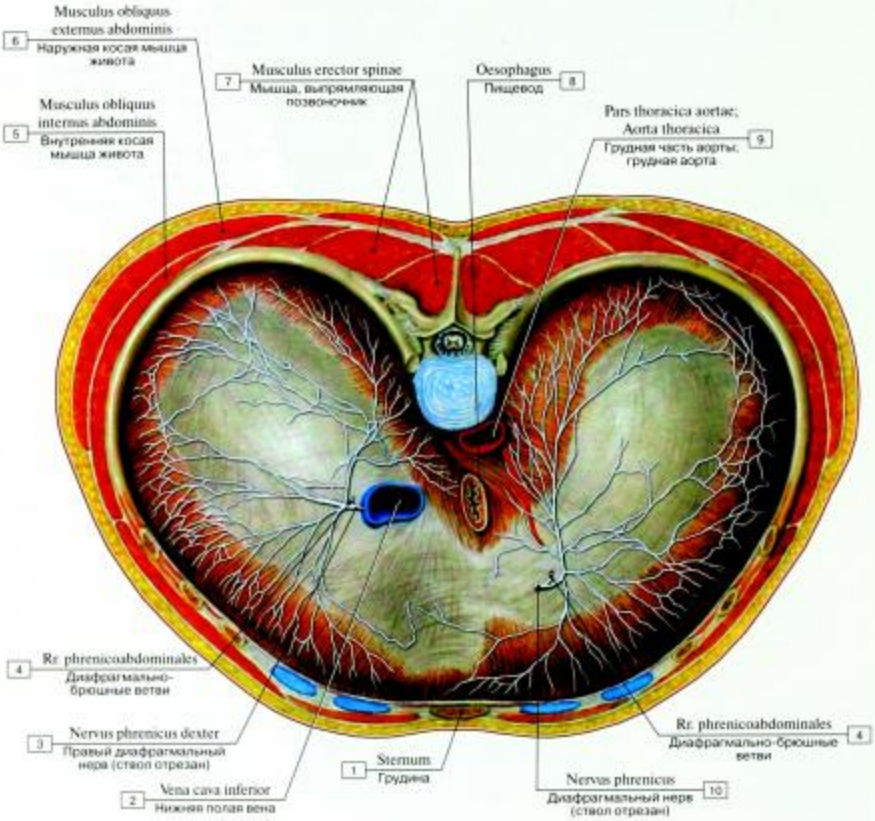

Рис. 395. Иннервация диафрагмы, вид сверху. Поперечный разрез туловища непосредственно над диафрагмой. Фасция, покрывающая диафрагму, удалена:

1 – Sternum; 2 – Inferior vena cava; 3 – Right phrenic nerve; 4 – Phrenico-abdominal branches; 5 – Internal oblique; 6 – External oblique; 7 – Erector spinae; 8 – Oesophagus; 9 – Thoracic aorta; 10 – Phrenic nerve

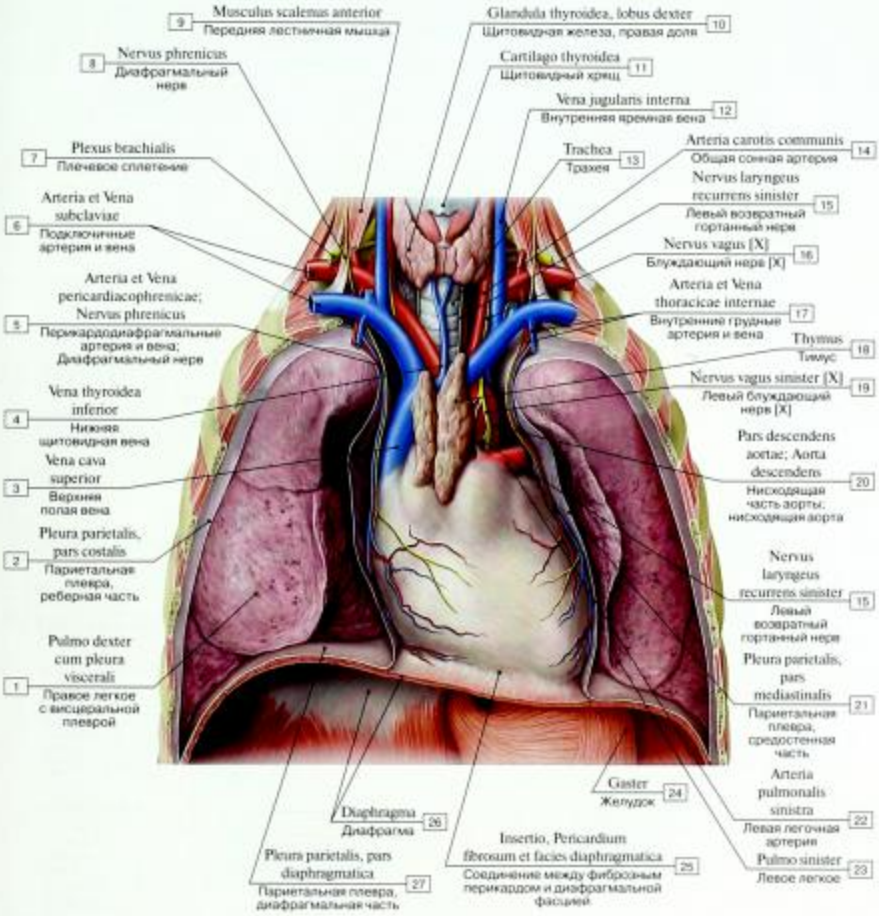

Рис. 396. Диафрагмальный нерв:

1 – Right lung with visceral pleura; 2 – Parietal pleura, costal part; 3 – Superior vena cava; 4 – Inferior thyroid vein; 5 – Pericardiacophrenic artery and vein; Phrenic nerve; 6 – Subclavian artery and vein; 7 – Brachial plexus; 8 – Phrenic nerve; 9 – Scalenus anterior; Anterior scalene; 10 – Thyroid gland, right lobe; 11 – Thyroid cartilage; 12 – Internal jugular vein; 13 – Trachea; 14 – Common carotid artery; 15 – Left recurrent laryngeal nerve; 16 – Vagus nerve [X]; 17 – Internal thoracic artery and vein; 18 – Thymus; 19 – Left vagus nerve [X]; 20 – Aorta, descending part; 21 – Parietal pleura, mediastinal part; 22 – Left pulmonary artery; 23 – Left lung; 24 – Stomach; 25 – Attachment between fibrous pericardium and diaphragmatic fascia; 26 – Diaphragm; 27 – Parietal pleura, diaphragmatic part

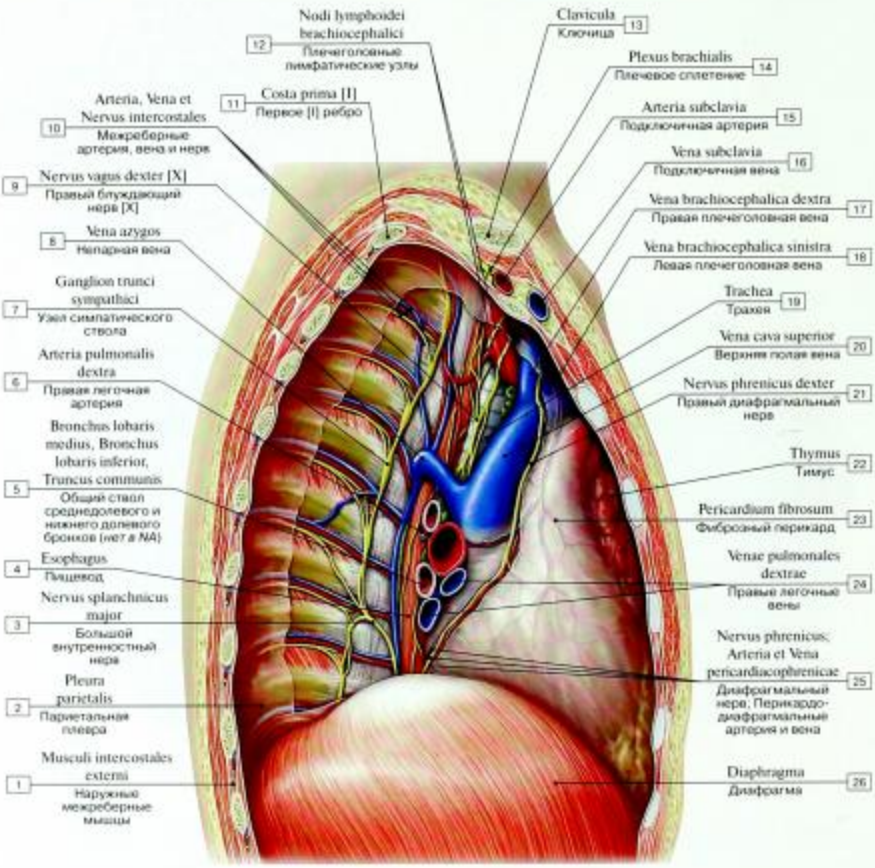

Рис. 397. Правый диафрагмальный нерв:

1 – External intercostal muscle; 2 – Parietal pleura; 3 – Greater splanchnic nerve; 4 – Esophagus; 5 – Common trunk of middle and lower lobar bronchi; 6 – Right pulmonary artery; 7 – Ganglion of sympathetic trunk; 8 – Azygos vein; 9 – Right vagus nerve [X]; 10 – Intercostal artery, vein and nerve; 11 – First rib [I]; 12 – Brachiocephalic lymph nodes; 13 – Clavicle; 14 – Brachial plexus; 15 – Subclavian artery; 16 – Subclavian vein; 17 – Right brachiocephalic vein; 18 – Left brachiocephalic vein; 19 – Trachea; 20 – Superior vena cava; 21 – Right phrenic nerve; 22 – Thymus; 23 – Fibrous pericardium; 24 – Right pulmonary veins; 25 – Phrenic nerve; Pericardiacophrenic artery and vein; 26 – Diaphragm

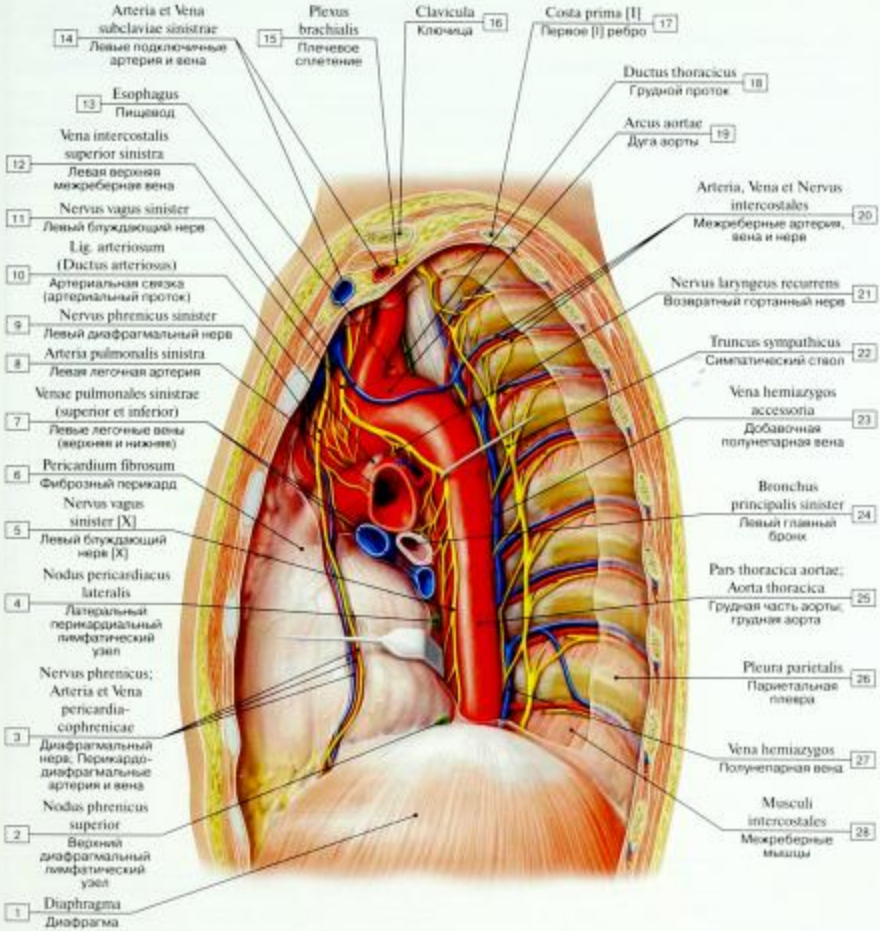

Рис. 398. Левый диафрагмальный нерв:

1 – Diaphragm; 2 – Superior diaphragmatic lymph node; 3 – Phrenic nerve; Pericardiacophrenic artery and vein; 4 – Lateral pericardial lymph node; 5 – Left vagus nerve [X]; 6 – Fibrous pericardium; 7 – Left pulmonary veins (superior and inferior); 8 – Left pulmonary artery; 9 – Left phrenic nerve; 10 – Ligamentum arteriosum (Ductus arteriosus); 11 – Left vagus nerve; 12 – Left superior intercostal vein; 13 – Esophagus; 14 – Left subclavian artery and vein; 15 – Brachial plexus; 16 – Clavicle; 17 – First rib [I]; 18 – Thoracic duct; 19 – Arch of aorta; Aortic arch; 20 – Intercostal artery, vein and nerve; 21 – Recurrent laryngeal nerve; 22 – Sympathetic trunk; 23 – Accessory hemiazygos vein; Superior hemi-azygos vein; 24 – Left main bronchus; 25 – Thoracic aorta; 26 – Parietal pleura; 27 – Hemi-azygos vein; Inferior hemi-azygos vein; 28 – Intercostal muscle

Таблица 22. Нервы плечевого сплетения

Нерв, сегменты спинного мозга, из которых происходят нервы	Ход нерва	Основные нервы	Иннервируемая область
Короткие ветви плечевого сплетения (надключичная часть сплетения)			
Мышечные ветви [CV–CVIII]	Направляются к рядом расположенным мышцам		Мышцы: межлопаточные, лестничные, длинная мышца шеи
Дорсальный нерв лопатки [CV]	По передней поверхности мышцы, поднимающей лопатку, между ней и задней лестничной мышцей, направляется назад вместе с нисходящей ветвью поперечной артерии шеи к мышцам		Мышцы: поднимающая лопатку, большая и малая ромбовидные
Длинный грудной нерв [CV–CVI]	Вниз позади плечевого сплетения по латеральной поверхности передней лестничной мышцы, между латеральной грудной артерией спереди и грудоспинной артерией сзади		Передняя зубчатая мышца
Подключичный нерв [CV]	Впереди подключичной артерии		Подключичная мышца
Надлопаточный нерв [CV–CVIII]	Латерально и кзади, вместе с надлопаточной артерией под верхней поперечной связкой лопатки в надостную ямку, а затем под акромион – в подостную ямку		Мышцы: надостная, подостная, капсула плечевого сустава
Подлопаточный нерв [CV–CVIII]	По передней поверхности подлопаточной мышцы		Подлопаточная и большая круглая мышцы
Грудоспинной нерв [CV–CVII]	Вдоль латерального края лопатки к широчайшей мышце спины		Широчайшая мышца спины
Латеральный и медиальный грудные нервы [CV–TI]	От латерального и медиального пучков плечевого сплетения (от подключичной части сплетения) идут вперед к мышцам		Большая и малая грудные мышцы
Длинные ветви плечевого сплетения (подключичная часть сплетения)			
Подмышечный нерв [CV–CVIII]	Вниз и латерально по передней поверхности подлопаточной мышцы, затем вместе с задней огибающей плечевую кость артерией проходит через четырехстороннее отверстие и позади хирургической шейки плечевой кости идет к плечевому суставу	Мышечные ветви Верхний латеральный кожный нерв плеча	Дельтовидная, малая круглая мышцы, капсула плечевого сустава
Медиальный кожный нерв плеча [CVIII, TI]	Отходит от медиального пучка плечевого сплетения, сопровождает плечевую артерию, 2–3 веточки прободают подмышечную фасцию и фасцию плеча	Вместе с латеральной кожной ветвью II (III) межреберных нервов образует межреберно-плечевые нервы	Кожа медиальной поверхности плеча до локтевого сустава
Медиальный кожный нерв предплечья [CVIII–TI]	От медиального пучка плечевого сплетения вместе с плечевой артерией спускается на предплечье	Передняя ветвь Локтевая ветвь	Кожа передней медиальной стороны предплечья до лучезапястного сустава
Локтевой нерв [CVII, CVIII]	От медиального пучка плечевого сплетения вместе со срединным нервом и плечевой артерией в медиальной борозде двуглавой мышцы, затем позади медиального надмыщелка плечевой кости, далее в локтевой борозде предплечья вместе с локтевой артерией выходит на ладонь	Тыльная ветвь Ладонная ветвь Поверхностная ветвь Глубокая ветвь Мышечные ветви	Кожа предплечья в области лучезапястного сустава, тыла кисти, V, IV и частично III пальцев Локтевой, лучезапястный суставы, суставы кисти (частично) Мышцы: локтевой сгибатель запястья, медиальная часть глубокого сгибателя пальцев, все мышцы возвышения малого пальца, ладонные и тыльные межкостные, III и IV червеобразные, приводящая большой палец кисти, глубокая головка короткого сгибателя большого пальца кисти

Нерв, сегменты спинного мозга, из которых происходят нервы	Ход нерва	Основные нервы	Иннервируемая область
Срединный нерв (CVI–CVIII)	От медиального и латерального пучков плечевого сплетения проходит в медиальной борозде плеча, в локтевой ямке, прободает круглый пронатор, ложится между поверхностным и глубоким сгибателями пальцев, направляется на ладонь через запястный канал, под ладонным апоневрозом делится на конечные ветви	На плече не дает ветвей. На предплечье – передний межкостный нерв, мышечные ветви Ладонная ветвь Общие ладонные пальцевые нервы	Мышцы: круглый и квадратный пронаторы, лучевой сгибатель запястья, длинная ладонная мышца, длинный сгибатель большого пальца кисти, поверхностный сгибатель пальцев, латеральная часть глубокого сгибателя пальцев, короткая отводящая мышца большого пальца, поверхностная головка короткого сгибателя большого пальца кисти, противопоставляющая большой палец кисти, червеобразные мышцы (I–II) Суставы: локтевой лучезапястный, межзапястные и I–IV пальцев Кожа в области передней поверхности лучезапястного сустава, возвышения большого пальца и на середине ладони, кожа пальцев (II–III и, частично, I и IV)
Лучевой нерв (CV–CVIII)	От заднего пучка плечевого сплетения вместе с глубокой артерией плеча проходит в плечемышечном канале, покидает канал в нижней трети плеча на латеральной его стороне, прободает латеральную межмышечную перегородку плеча, идет книзу между плечевой мышцей и началом плечелучевой мышцы. На уровне локтевого сустава лучевой нерв делится на поверхностную и глубокую ветви	Задний кожный нерв плеча Задний кожный нерв предплечья Мышечные ветви (на плече) Глубокая ветвь Поверхностная ветвь	Кожа задней и заднелатеральной поверхности плеча Кожа задней поверхности предплечья Капсула плечевого сустава Мышцы: трехглавая мышца плеча, локтевая Мышцы: плечелучевая, длинный лучевой разгибатель запястья, короткий лучевой разгибатель запястья, супинатор, разгибатель пальцев, разгибатель мизинца, локтевой разгибатель запястья, длинная мышца, отводящая большой палец кисти, длинный разгибатель большого пальца кисти, короткий разгибатель большого пальца кисти, разгибатель указательного пальца Кожа тыльной поверхности 2 1/2 пальцев от основания большого пальца
Мышечно-кожный нерв (CV–CVIII)	От латерального пучка плечевого сплетения, латерально и вниз, косо прободает клювовидно-плечевую мышцу и позади двуглавой мышцы плеча выходит в латеральную локтевую борозду. Затем выходит на латеральную поверхность предплечья под названием «латеральный кожный нерв предплечья»	Мышечные ветви Латеральный кожный нерв предплечья	Мышцы: двуглавая мышца плеча, клювовидно-плечевая, плечевая Капсула локтевого сустава Кожа латеральной стороны предплечья (до возвышения большого пальца)

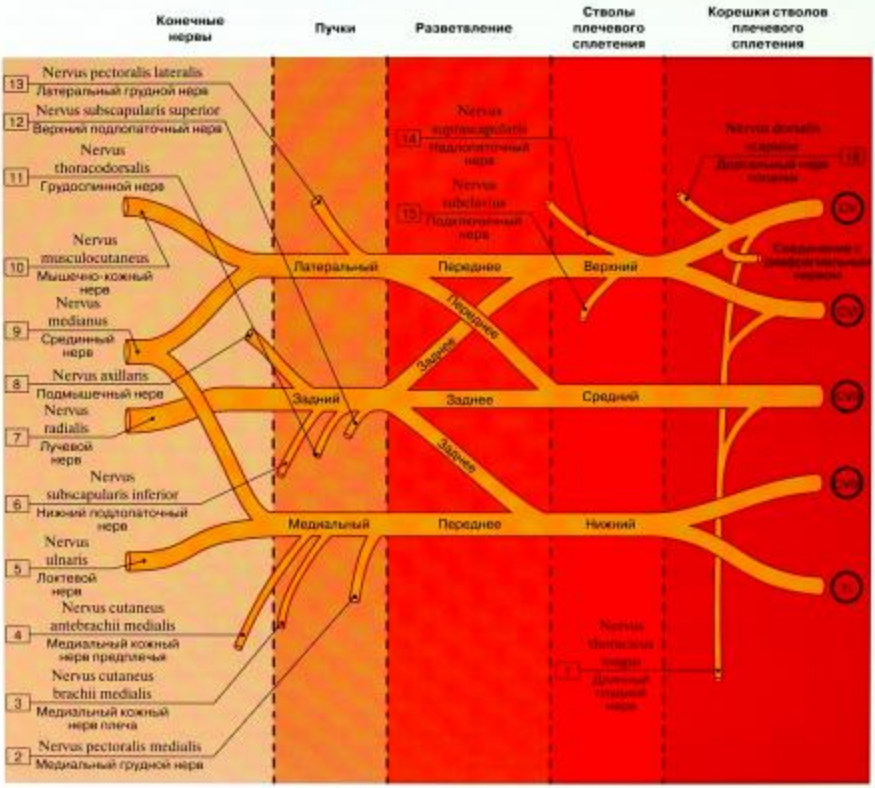

Рис. 399. Формирование плечевого сплетения (схема):

1 – Long thoracic nerve; 2 – Medial pectoral nerve; 3 – Medial cutaneous nerve of arm; Medial brachial cutaneous nerve; 4 – Medial cutaneous nerve of forearm; Medial antebrachial cutaneous nerve; 5 – Ulnar nerve; 6 – Inferior subscapular nerves; 7 – Radial nerve; 8 – Axillary nerve; 9 – Median nerve; 10 – Musculocutaneous nerve; 11 – Thoracodorsal nerve; 12 – Superior subscapular nerves; 13 – Lateral pectoral nerve; 14 – Suprascapular nerve; 15 – Subclavian nerve; 16 – Dorsal scapular nerve

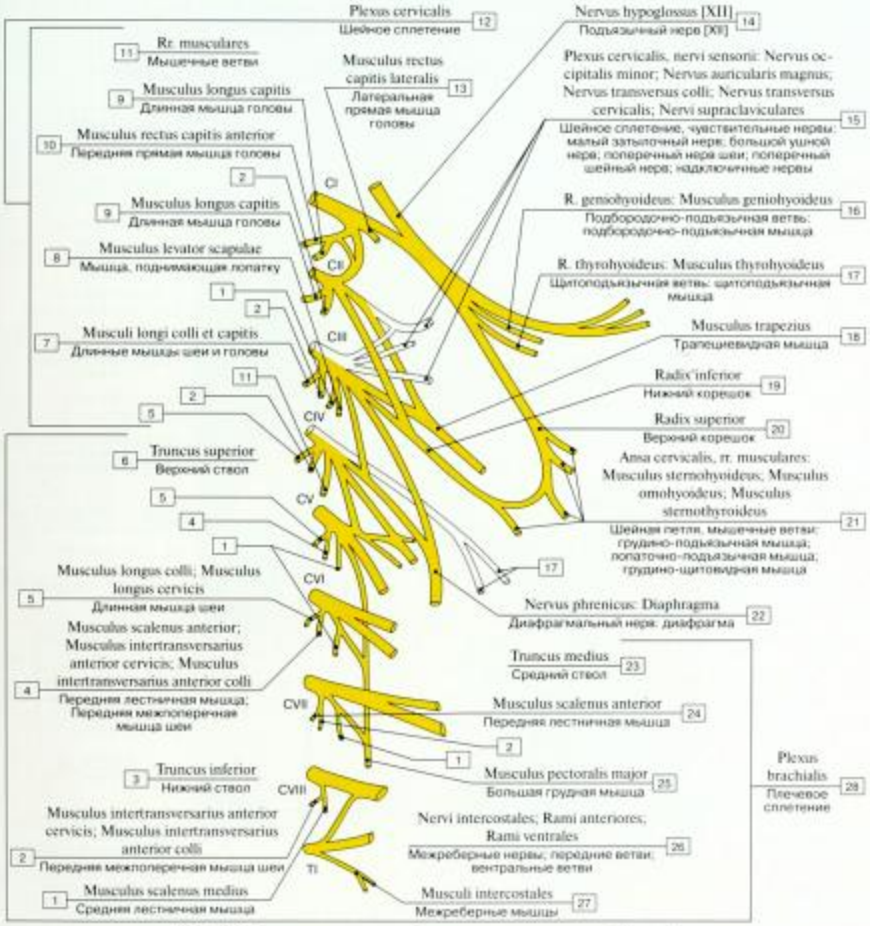

Рис. 400. Двигательные ветви шейного и плечевого сплетений (схема):

1 – Scalenus medius; Middle scalene; 2 – Anterior cervical intertransversarius; 3 – Inferior trunk; Lower trunk; 4 – Scalenus anterior; Anterior scalene; Anterior cervical intertransversarius; 5 – Longus colli; 6 – Superior trunk; Upper trunk; 7 – Longus colli and capitis; 8 – Levator scapulae; 9 – Longus capitis; 10 – Rectus capitis anterior; 11 – Muscular branches; 12 – Cervical plexus; 13 – Rectus capitis lateralis; 14 – Hypoglossal nerve [XII]; 15 – Cervical plexus, sensory nerves: Lesser occipital nerve; Great auricular nerve; Transverse cervical nerve; Supraclavicular nerves; 16 – Geniohyoid branch: Geniohyoid; 17 – Thyrohyoid branch: Thyrohyoid; 18 – Trapezius; 19 – Inferior root; Inferior limb; 20 – Superior root; Superior limb; 21 – Ansa cervicalis, muscular branches: Sternohyoid; Omohyoid; Sternothyroid; 22 – Phrenic nerve: Diaphragm; 23 – Middle trunk; 24 – Scalenus anterior; Anterior scalene; 25 – Pectoralis major; 26 – Intercostal nerves; Anterior branches; Ventral branches; 27 – Intercostal muscles; 28 – Brachial plexus

(Нервы, отходящие от ствола, иннервируют указанные мышцы. Например, от нижнего ствола отходят нервы, иннервирующие среднюю лестничную мышцу (1) и переднюю межпоперечную мышцу шеи (2).)

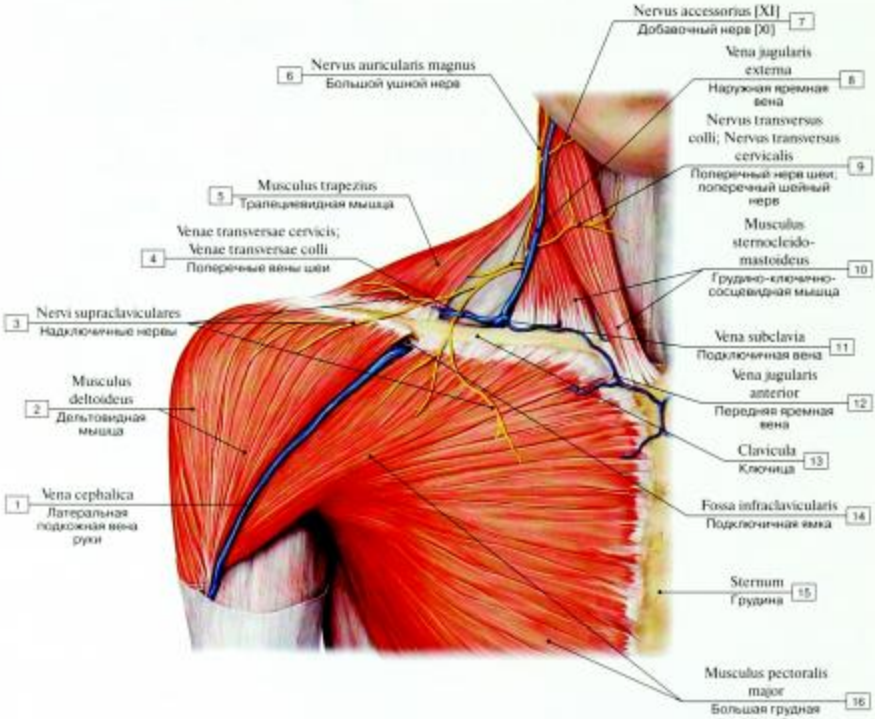

Рис. 401. Шейное сплетение, надключичная часть, поверхностные ветви:

1 – Cephalic vein; 2 – Deltoid; 3 – Supraclavicular nerves; 4 – Transverse cervical veins; 5 – Trapezius; 6 – Great auricular nerve; 7 – Accessory nerve [XI]; 8 – External jugular vein; 9 – Transverse cervical nerve; 10 – Sternocleidomastoid; 11 – Subclavian vein; 12 – Anterior jugular vein; 13 – Clavicle; 14 – Infraclavicular fossa; 15 – Sternum; 16 – Pectoralis major

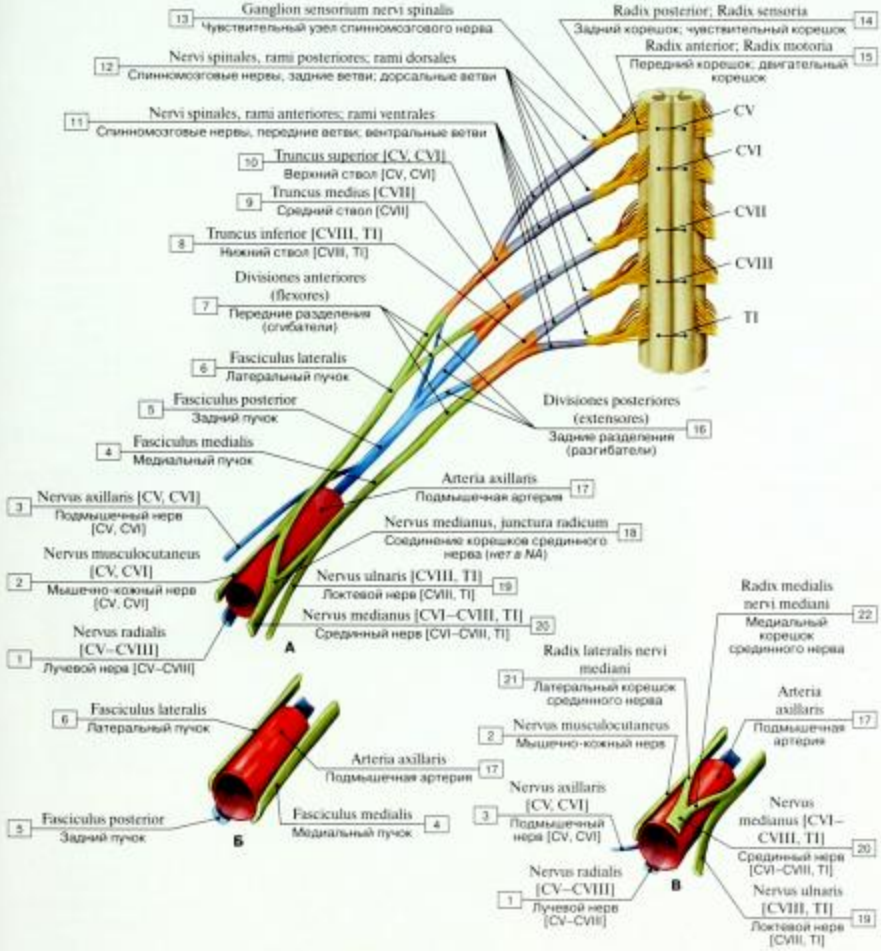

Рис. 402. Формирование плечевого сплетения (А – плечевое сплетение, Б – взаимоотношения пучков плечевого сплетения с подмышечной артерией, В – взаимоотношения нервов плечевого сплетения с подмышечной артерией):

1 – Radial nerve [CV–CVIII]; 2 – Musculocutaneous nerve [CV, CVI]; 3 – Axillary nerve [CV, CVI]; 4 – Medial cord; 5 – Posterior cord; 6 – Lateral cord; 7 – Anterior divisions (flexors); 8 – Lower trunk [CVIII, TI]; 9 – Middle trunk [CVII]; 10 – Upper trunk [CV, CVI]; 11 – Spinal nerves, anterior branches; ventral branches; 12 – Spinal nerves, posterior branches; dorsal branches; 13 – Spinal ganglion; Dorsal root ganglion; 14 – Posterior root; Sensory root; Dorsal root; 15 – Anterior root; Motor root; Ventral root; 16 – Posterior divisions (extensors); 17 – Axillary artery; 18 – Union of roots of median nerve; 19 – Ulnar nerve [CVIII, TI]; 20 – Median nerve [CVI–CVIII, TI]; 21 – Lateral root of median nerve; 22 – Medial root of median nerve

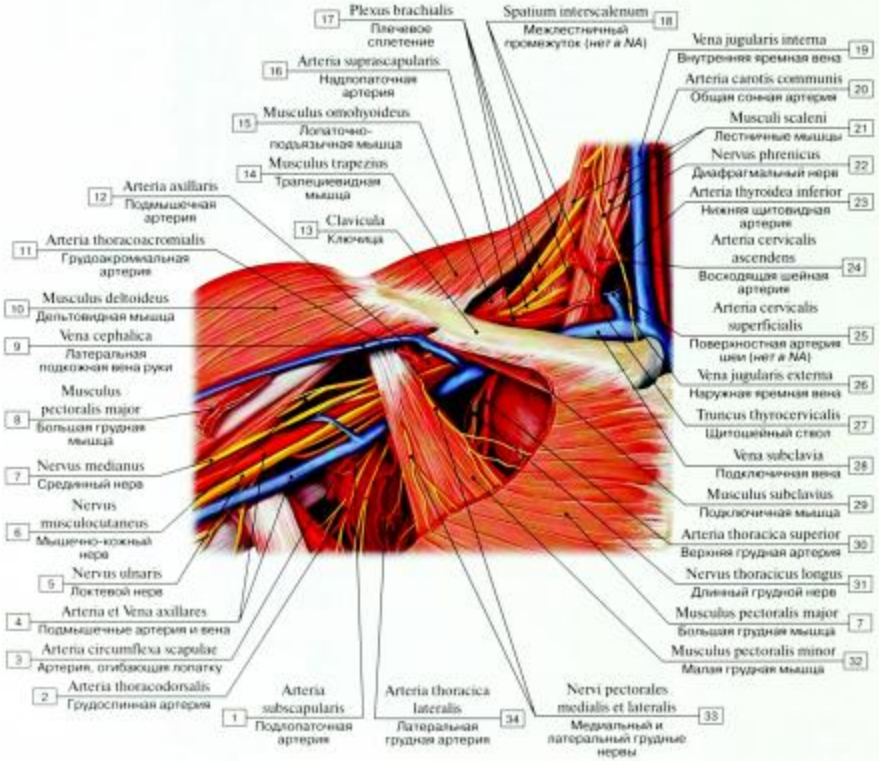

Рис. 403. Плечевое сплетение, над- и подключичная части:

1 – Subscapular artery; 2 – Thoracodorsal artery; 3 – Circumflex scapular artery; 4 – Axillary artery and vein; 5 – Ulnar nerve; 6 – Musculocutaneous nerve; 7 – Median nerve; 8 – Pectoralis major; 9 – Cephalic vein; 10 – Deltoid; 11 – Thoraco-acromial artery; 12 – Axillary artery; 13 – Clavicle; 14 – Trapezius; 15 – Omohyoid; 16 – Suprascapular artery; 17 – Brachial plexus; 18 – Interscalene space; 19 – Internal jugular vein; 20 – Common carotid artery; 21 – Scalene muscles; 22 – Phrenic nerve; 23 – Inferior thyroid artery; 24 – Ascending cervical artery; 25 – Superficial cervical artery; 26 – External jugular vein; 27 – Thyrocervical trunk; 28 – Subclavian vein; 29 – Subclavius; 30 – Superior thoracic artery; 31 – Long thoracic nerve; 32 – Pectoralis minor; 33 – Medial and lateral pectoral nerves; 34 – Lateral thoracic artery

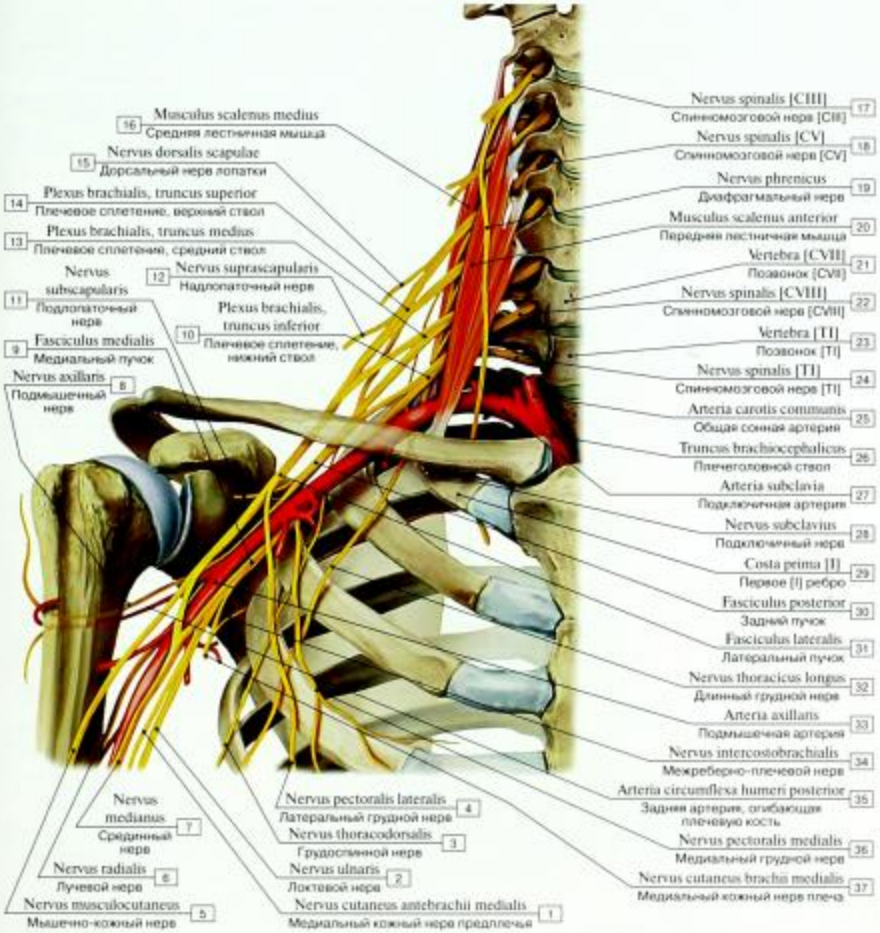

Рис. 404. Распространение нервов плечевого сплетения, правая сторона, вид спереди:

1 – Medial cutaneous nerve of forearm; Medial antebrachial cutaneous nerve; 2 – Ulnar nerve; 3 – Thoracodorsal nerve; 4 – Lateral pectoral nerve; 5 – Musculocutaneous nerve; 6 – Radial nerve; 7 – Median nerve; 8 – Axillary nerve; 9 – Medial cord; 10 – Brachial plexus, inferior trunk; lower trunk; 11 – Subscapular nerve; 12 – Suprascapular nerve; 13 – Brachial plexus, middle trunk; 14 – Brachial plexus, superior trunk; upper trunk; 15 – Dorsal scapular nerve; 16 – Scalenus medius; Middle scalene; 17 – Spinal nerve [CIII]; 18 – Spinal nerve [CV]; 19 – Phrenic nerve; 20 – Scalenus anterior; Anterior scalene; 21 – Vertebra [CVII]; 22 – Spinal nerve [CVIII]; 23 – Vertebra [TI]; 24 – Spinal nerve [TI]; 25 – Common carotid artery; 26 – Brachiocephalic trunk; 27 – Subclavian artery; 28 – Subclavian nerve; 29 – First rib [I]; 30 – Posterior cord; 31 – Lateral cord; 32 – Long thoracic nerve; 33 – Axillary artery; 34 – Intercostobrachial nerve; 35 – Posterior circumflex humeral artery; 36 – Medial pectoral nerve; 37 – Medial cutaneous nerve of arm; Medial brachial cutaneous nerve

Таблица 23. Происхождение нервов плечевого сплетения

Стволы плечевого сплетения и связанные с ними сегменты спинного мозга:
- Верхний ствол [CV, CVI]
- Средний ствол [CVII]
- Нижний ствол [CVIII, TI]

Пучки плечевого сплетения и связанные с ними сегменты спинного мозга:
- Латеральный пучок [CV–CVII]
- Медиальный пучок [CVIII, TI]
- Задний пучок [CV–TI]

Нервы надключичной части плечевого сплетения:
- Дорсальный нерв лопатки
- Длинный грудной нерв
- Подключичный нерв
- Надлопаточный нерв
- Подлопаточные нервы
- Грудоспинной нерв
- Медиальный грудной нерв
- Латеральный грудной нерв
- Мышечные ветви

Нервы подключичной части плечевого сплетения:
- Мышечно-кожный нерв
- Медиальный кожный нерв плеча
- Медиальный кожный нерв предплечья
- Срединный нерв
- Локтевой нерв
- Лучевой нерв
- Подмышечный нерв

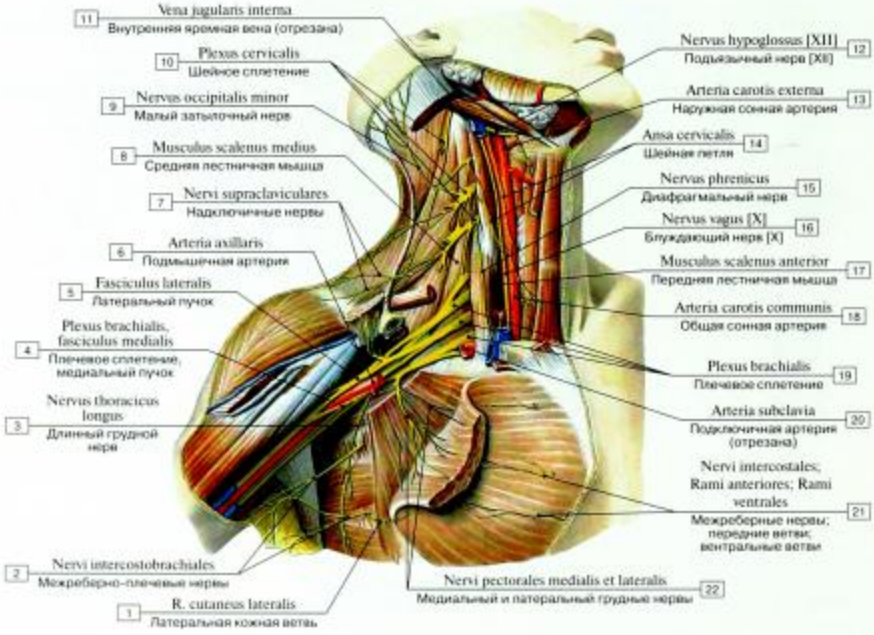

Рис. 405. Шейное и плечевое сплетения и их ветви, вид справа (средняя часть ключицы, подключичные артерия и вена, верхнее брюшко лопаточно-подъязычной мышцы удалены, большая грудная мышца разрезана и отвернута вниз):

1 – Lateral cutaneous branch; 2 – Intercostobrachial nerves; 3 – Long thoracic nerve; 4 – Brachial plexus, medial cord; 5 – Lateral cord; 6 – Axillary artery; 7 – Supraclavicular nerves; 8 – Scalenus medius; Middle scalene; 9 – Lesser occipital nerve; 10 – Cervical plexus; 11 – Internal jugular vein; 12 – Hypoglossal nerve [XII]; 13 – External carotid artery; 14 – Ansa cervicalis; 15 – Phrenic nerve; 16 – Vagus nerve [X]; 17 – Scalenus anterior; Anterior scalene; 18 – Common carotid artery; 19 – Brachial plexus; 20 – Subclavian artery; 21 – Intercostal nerves; Anterior branches; Ventral branches; 22 – Medial and lateral pectoral nerves

Рис. 406. Короткие и длинные ветви плечевого сплетения, вид спереди:

1 – Lateral cutaneous nerve of forearm; Lateral antebrachial cutaneous nerve; 2 – Brachial artery; 3 – Inferior ulnar collateral artery; 4 – Brachialis; 5 – Biceps brachii; 6 – Superior ulnar collateral artery; 7 – Musculocutaneous nerve, muscular branches; 8 – Musculocutaneous nerve; 9 – Axillary nerve, muscular branch; 10 – Median nerve; 11 – Posterior circumflex humeral artery; 12 – Axillary nerve; 13 – Subscapular artery; 14 – Pectoralis major; 15 – Lateral thoracic artery; 16 – Deltoid; 17 – Lateral pectoral nerve; 18 – Pectoralis minor; 19 – Thoraco-acromial artery, deltoid branch; 20 – Thoraco-acromial artery, acromial branch; 21 – Thoraco-acromial artery, pectoral branch; 22 – Clavicle; 23 – Brachial plexus, lateral cord; 24 – Brachial plexus, medial cord; 25 – Brachial plexus, posterior cord; 26 – Axillary artery; 27 – Thoraco-acromial artery; 28 – Medial cutaneous nerve of forearm; Medial antebrachial cutaneous nerve; 29 – Subscapular nerves; 30 – Subscapularis; 31 – Axillary artery, subscapular branches; 32 – Circumflex scapular artery; 33 – Teres major; 34 – Thoracodorsal nerve; 35 – Latissimus dorsi; 36 – Thoracodorsal artery; 37 – Medial cutaneous nerve of arm; Medial brachial cutaneous nerve; 38 – Triceps brachii, long head; 39 – Profunda brachii artery; Deep artery of arm; 40 – Radial nerve; 41 – Triceps brachii, medial head, deep head; 42 – Ulnar nerve; 43 – Medial cutaneous nerve of forearm; Medial antebrachial cutaneous nerve, posterior branch; 44 – Medial cutaneous nerve of forearm; Medial antebrachial cutaneous nerve, anterior branch; 45 – Bicipital aponeurosis

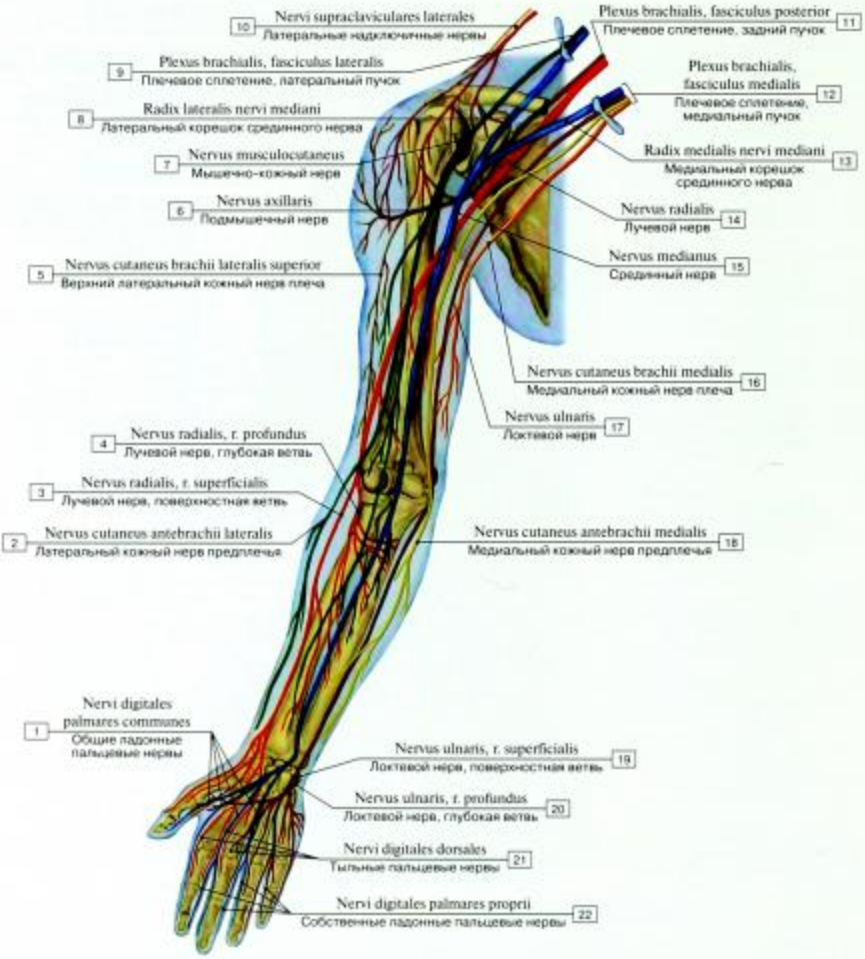

Рис. 407. Иннервация верхней конечности (схема):

1 – Common palmar digital nerves; 2 – Lateral cutaneous nerve of forearm; Lateral antebrachial cutaneous nerve; 3 – Radial nerve, superficial branch; 4 – Radial nerve, deep branch; 5 – Superior lateral cutaneous nerve of arm; Superior lateral brachial cutaneous nerve; 6 – Axillary nerve; 7 – Musculocutaneous nerve; 8 – Lateral root of median nerve; 9 – Brachial plexus, lateral cord; 10 – Lateral supraclavicular nerves; 11 – Brachial plexus, posterior cord; 12 – Brachial plexus, medial cord; 13 – Medial root of median nerve; 14 – Radial nerve; 15 – Median nerve; 16 – Medial cutaneous nerve of arm; Medial brachial cutaneous nerve; 17 – Ulnar nerve; 18 – Medial cutaneous nerve of forearm; Medial antebrachial cutaneous nerve; 19 – Ulnar nerve, superficial branch; 20 – Ulnar nerve, deep branch; 21 – Dorsal digital nerves; 22 – Proper palmar digital nerves

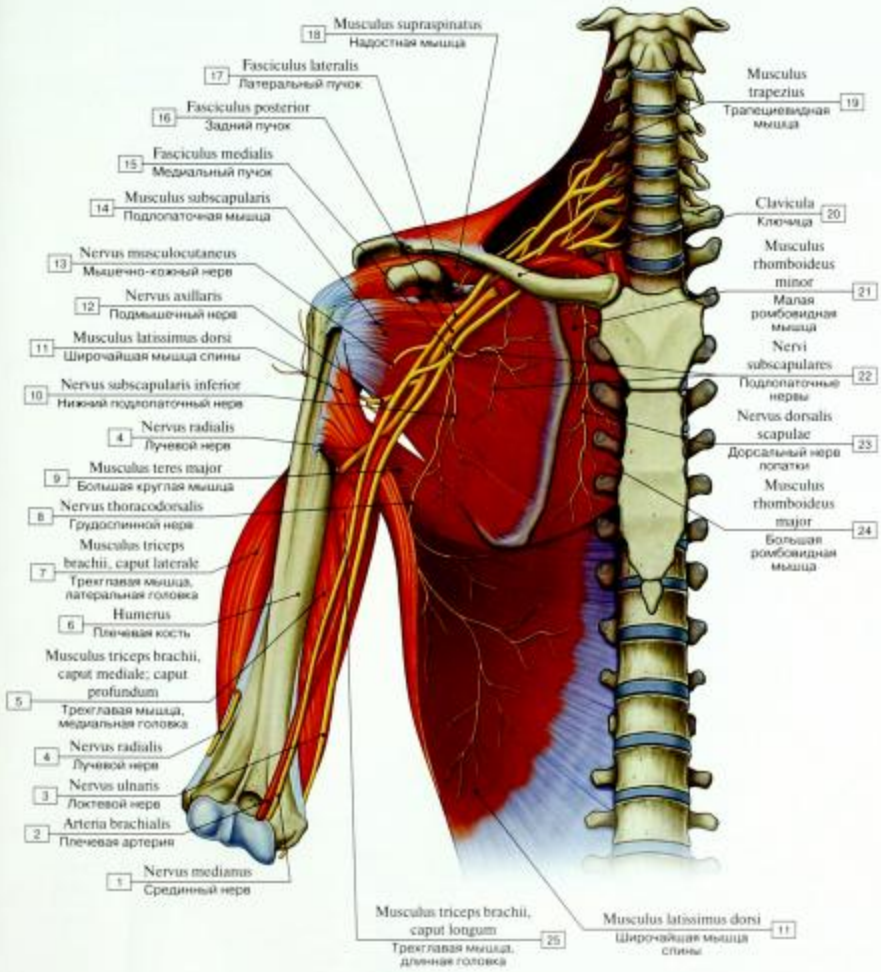

Рис. 408. Ветви плечевого сплетения:

1 – Median nerve; 2 – Brachial artery; 3 – Ulnar nerve; 4 – Radial nerve; 5 – Triceps brachii, medial head; deep head; 6 – Humerus; 7 – Triceps brachii, lateral head; 8 – Thoracodorsal nerve; 9 – Teres major; 10 – Inferior subscapular nerve; 11 – Latissimus dorsi; 12 – Axillary nerve; 13 – Musculocutaneous nerve; 14 – Subscapularis; 15 – Medial cord; 16 – Posterior cord; 17 – Lateral cord; 18 – Supraspinatus; 19 – Trapezius; 20 – Clavicle; 21 – Rhomboid minor; 22 – Subscapular nerves; 23 – Dorsal scapular nerve; 24 – Rhomboid major; 25 – Triceps brachii, long head

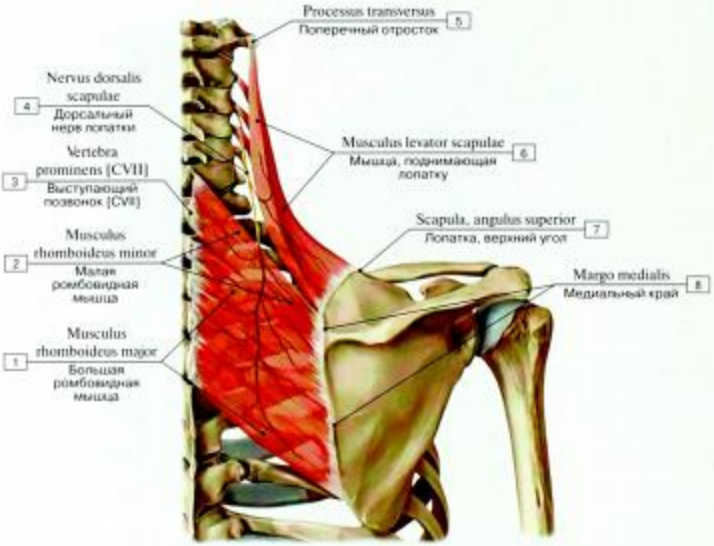

А

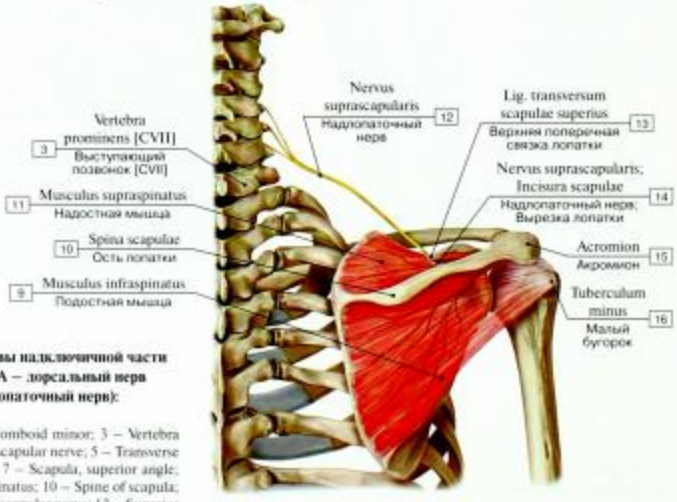

Б

Рис. 409. Некоторые нервы надключичной части плечевого сплетения (А – дорсальный нерв лопатки, Б – надлопаточный нерв):

1 – Rhomboid major; 2 – Rhomboid minor; 3 – Vertebra prominens [CVII]; 4 – Dorsal scapular nerve; 5 – Transverse process; 6 – Levator scapulae; 7 – Scapula, superior angle; 8 – Medial border; 9 – Infraspinatus; 10 – Spine of scapula; 11 – Supraspinatus; 12 – Suprascapular nerve; 13 – Superior transverse scapular ligament; 14 – Suprascapular nerve; Suprascapular notch; 15 – Acromion; 16 – Lesser tubercle

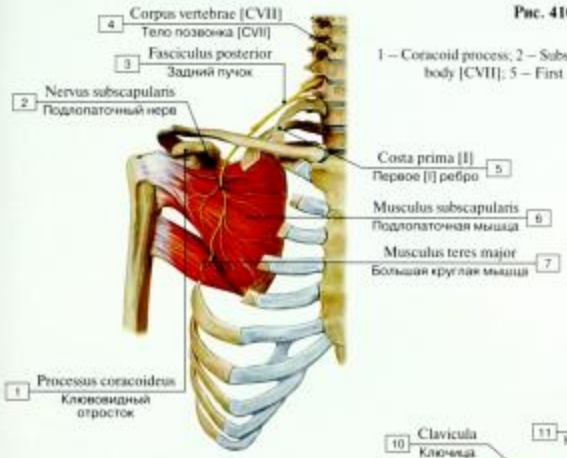

Рис. 410. Подлопаточный нерв:

1 – Coracoid process; 2 – Subscapular nerve; 3 – Posterior fascicle; 4 – Vertebral body [CVII]; 5 – First rib [I]; 6 – Subscapularis; 7 – Teres major

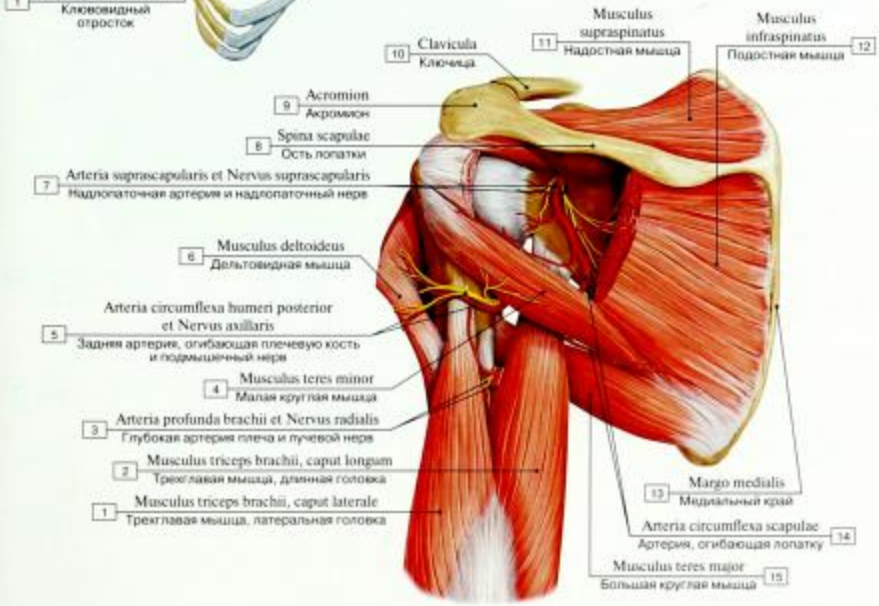

Рис. 411. Подмышечный и надлопаточный нервы:

1 – Triceps brachii, lateral head; 2 – Triceps brachii, long head; 3 – Profunda brachii artery; Deep artery of arm and Radial nerve; 4 – Teres minor; 5 – Posterior circumflex humeral artery and Axillary nerve; 6 – Deltoid; 7 – Suprascapular artery and Suprascapular nerve; 8 – Spine of scapula; 9 – Acromion; 10 – Clavicle; 11 – Supraspinatus; 12 – Infraspinatus; 13 – Medial border; 14 – Circumflex scapular artery; 15 – Teres major

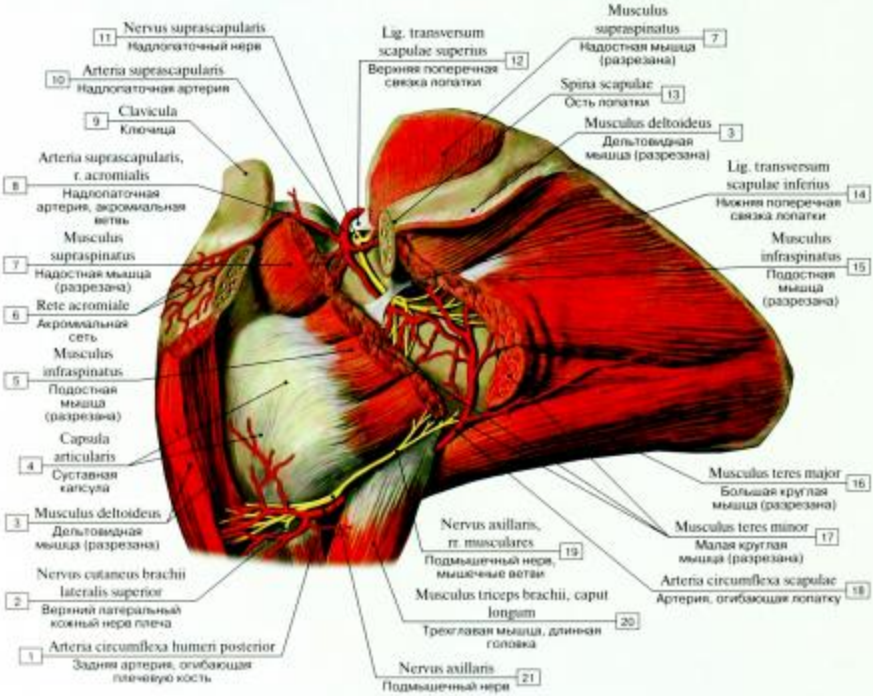

Рис. 412. Топография надлопаточного нерва, вид сзади (дельтовидная мышца, надостная, подостная и малая круглая мышцы, а также ость лопатки частично удалены):

1 – Posterior circumflex humeral artery; 2 – Superior lateral cutaneous nerve of arm; Superior lateral brachial cutaneous nerve; 3 – Deltoid; 4 – Joint capsule; Articular capsule; 5 – Infraspinatus; 6 – Acromial anastomosis; 7 – Supraspinatus; 8 – Suprascapular artery, acromial branch; 9 – Clavicle; 10 – Suprascapular artery; 11 – Suprascapular nerve; 12 – Superior transverse scapular ligament; 13 – Spine of scapula; 14 – Inferior transverse scapular ligament; 15 – Infraspinatus; 16 – Teres major; 17 – Teres minor; 18 – Circumflex scapular artery; 19 – Axillary nerve, muscular branches; 20 – Triceps brachii, long head; 21 – Axillary nerve

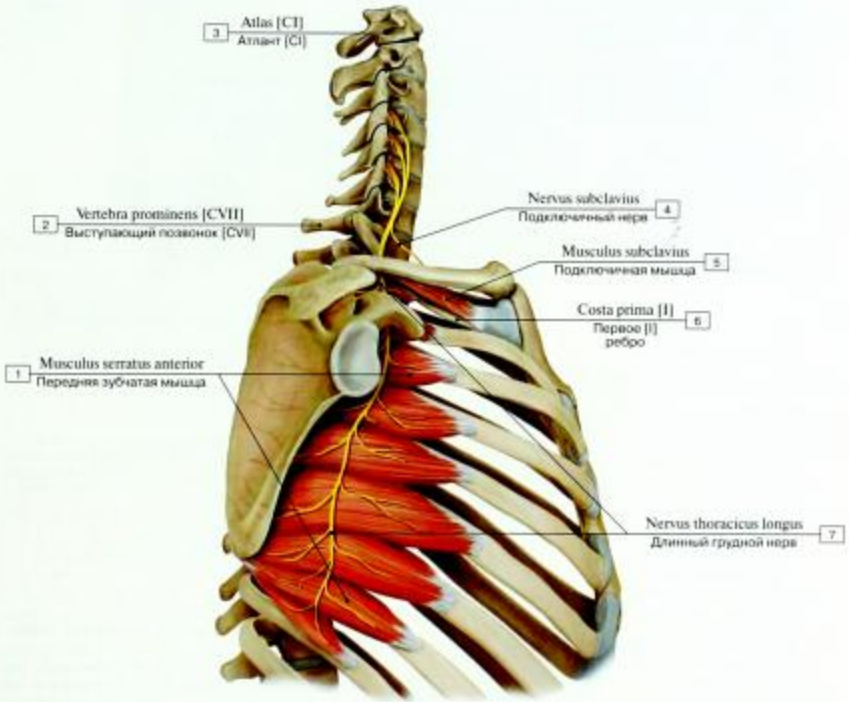

Рис. 413. Длинный грудной и подключичный нервы:

1 – Serratus anterior; 2 – Vertebra prominens [CVII]; 3 – Atlas [C1]; 4 – Subclavian nerve; 5 – Subclavius; 6 – First rib [I]; 7 – Long thoracic nerve

Рис. 414. Нервы передней поверхности плеча:

1 – Radial nerve, superficial branch; 2 – Radial nerve, muscular branch (Supinator); 3 – Radial nerve, deep branch; 4 – Ulnar nerve; 5 – Radial nerve, muscular branch (Extensor carpi radialis longus); 6 – Radial nerve, muscular branch (Extensor carpi radialis brevis); 7 – Radial nerve, muscular branch (Brachioradialis); 8 – Radial nerve, muscular branch (Brachialis); 9 – Posterior cutaneous nerve of forearm; Posterior antebrachial cutaneous nerve; 10 – Radial nerve; 11 – Lateral cutaneous nerve of forearm; Lateral antebrachial cutaneous nerve; 12 – Musculocutaneous nerve; 13 – Axillary nerve; 14 – Suprascapular nerve; 15 – Subclavian nerve; 16 – Dorsal scapular nerve; 17 – Long thoracic nerve (Serratus anterior); Dorsal scapular nerve (Levator scapulae; Rhomboid major; Rhomboid minor); Subclavian nerve (Subclavius); Thoracodorsal nerve (Latissimus dorsi); Musculocutaneous nerve (Coracobrachialis; Biceps brachii; Brachialis); 18 – Medial cutaneous nerve of arm; Medial brachial cutaneous nerve; 19 – Thoracodorsal nerve; 20 – Long thoracic nerve; 21 – Median nerve; 22 – Medial cutaneous nerve of forearm; Medial antebrachial cutaneous nerve

Рис. 415. Нервы задней поверхности плеча:

1 = 2 + 3 – Medial cutaneous nerve of forearm; Medial antebrachial cutaneous nerve; 2 – Posterior branch; 3 – Anterior branch; 4 – Median nerve; 5 – Medial cutaneous nerve of arm; Medial brachial cutaneous nerve; 6 – Thoracodorsal nerve; 7 – Long thoracic nerve; 8 – Suprascapular nerve (Suprispinatus; Infraspinatus); 9 – Dorsal scapular nerve; 10 – Subscapular nerves (Subscapularis; Teres major); 11 – Axillary nerve (Deltoid; Teres minor); 12 – Radial nerve (Triceps brachii, long head, lateral head and medial head, deep head; Anconeus; Brachioradialis; Brachialis; Extensor carpi radialis longus; Extensor carpi radialis brevis; Supinator); 13 – Axillary nerve, muscular branches (Deltoid); 14 – Superior lateral cutaneous nerve of arm; Superior lateral brachial cutaneous nerve; 15 – Radial nerve, muscular branches (Triceps brachii, long head and lateral head); 16 – Posterior cutaneous nerve of arm; Posterior brachial cutaneous nerve; 17 – Inferior lateral cutaneous nerve of arm; Inferior lateral brachial cutaneous nerve; 18 – Posterior cutaneous nerve of forearm; Posterior antebrachial cutaneous nerve; 19 – Radial nerve, muscular branches (Triceps brachii, medial head, deep head); 20 – Medial cutaneous nerve of forearm; Medial antebrachial cutaneous nerve, articular branch (Elbow joint); 21 – Radial nerve, muscular branch (Anconeus); 22 – Ulnar nerve; 23 – Radial nerve, articular branch (Elbow joint); 24 – Radial nerve, deep branch; 25 – Lateral cutaneous nerve of forearm; Lateral antebrachial cutaneous nerve

Рис. 416. Грудоспинной нерв:

1 – Thoracolumbar fascia; 2 – Spinous process [TXII]; 3 – Spinous process [TVII]; 4 – Thoracodorsal nerve; 5 – Latissimus dorsi; 6 – Sacrum [sacral vertebrae SI–SV]; 7 – Iliac crest

Рис. 417. Медиальный и латеральный грудные нервы:

1 – Coracoid process; 2 – Lateral pectoral nerve; 3 – Lateral cord; 4 – Medial cord; 5 – Brachial plexus; 6 – Vertebral body; 7 – First rib [I]; 8 – Clavicle; 9 – Medial pectoral nerve; 10 – Pectoralis minor; 11 – Pectoralis major; 12 – Sternum

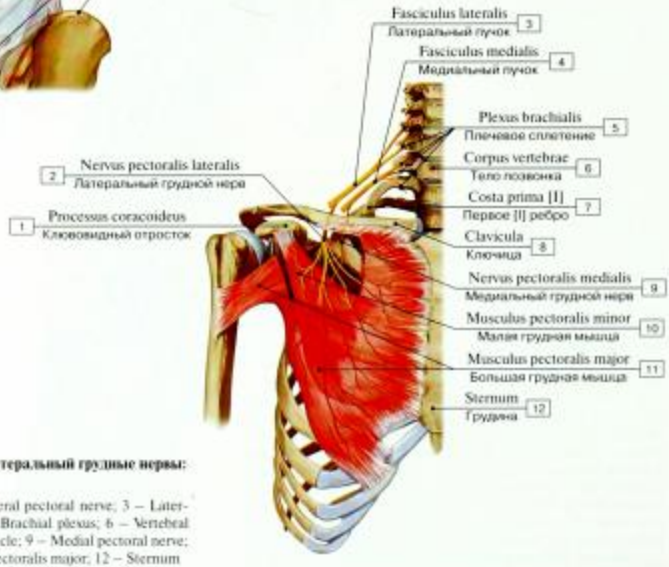

Рис. 418. Подмышечный нерв:

1 – Axillary nerve; 2 – Deltoid; 3 – Teres major; 4 – Superior lateral cutaneous nerve of arm; Superior lateral brachial cutaneous nerve; 5 – Radial nerve

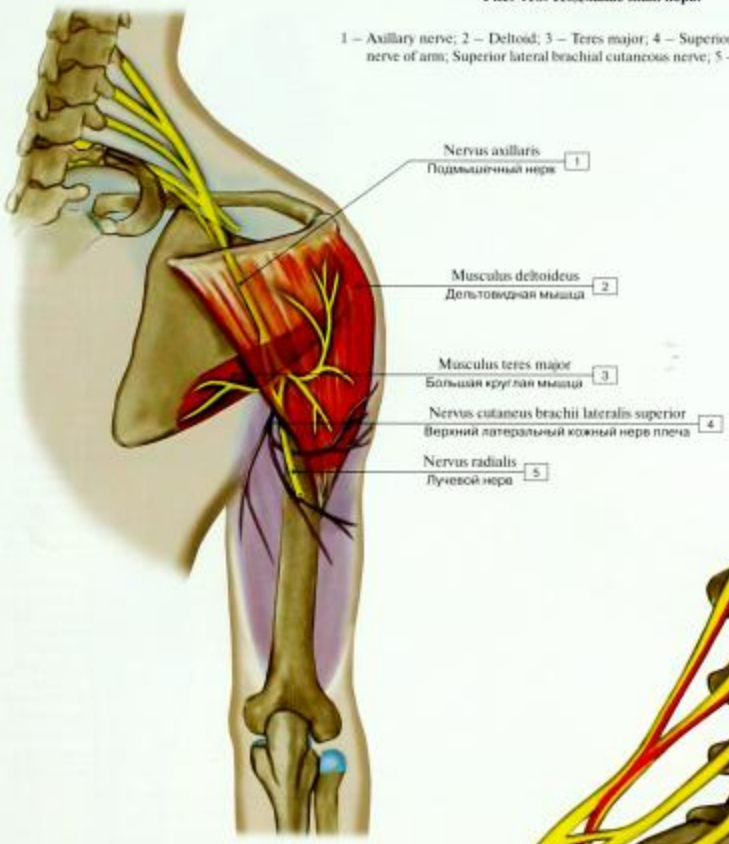

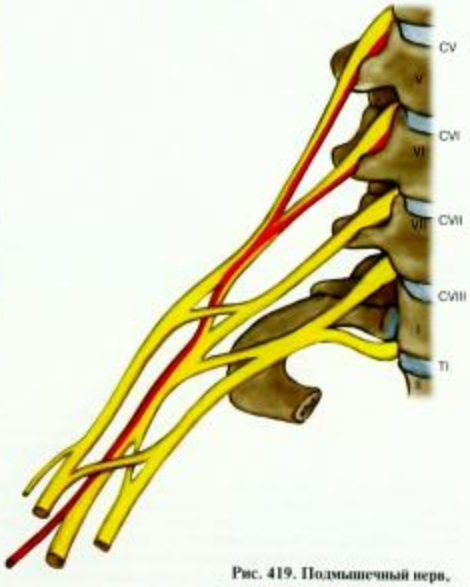

Рис. 419. Подмышечный нерв, сегментарная организация (схема)

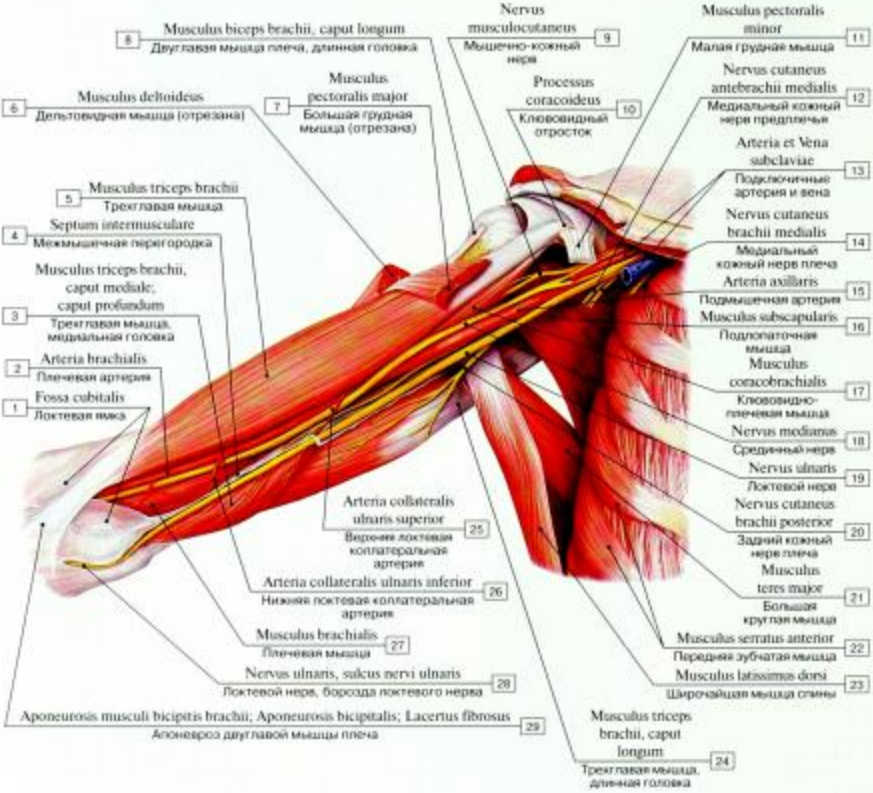

Рис. 420. Длинные ветви плечевого сплетения:

1 – Cubital fossa; 2 – Brachial artery; 3 – Triceps brachii, medial head; deep head; 4 – Intermuscular septum; 5 – Triceps brachii; 6 – Deltoid; 7 – Pectoralis major; 8 – Biceps brachii, long head; 9 – Musculocutaneous nerve; 10 – Coracoid process; 11 – Pectoralis minor; 12 – Medial cutaneous nerve of forearm; Medial antebrachial cutaneous nerve; 13 – Subclavian artery and vein; 14 – Medial cutaneous nerve of arm; Medial brachial cutaneous nerve; 15 – Axillary artery; 16 – Subscapularis; 17 – Coracobrachialis; 18 – Median nerve; 19 – Ulnar nerve; 20 – Posterior cutaneous nerve of arm; Posterior brachial cutaneous nerve; 21 – Teres major; 22 – Serratus anterior; 23 – Latissimus dorsi; 24 – Triceps brachii, long head; 25 – Superior ulnar collateral artery; 26 – Inferior ulnar collateral artery; 27 – Brachialis; 28 – Ulnar nerve, groove for ulnar nerve; 29 – Bicipital aponeurosis

Рис. 421. Мышечно-кожный нерв (А – вид спереди, Б – сегментарная организация)

1 – Lateral cutaneous nerve of forearm; Lateral antebrachial cutaneous nerve; 2 – Brachialis; 3 – Biceps brachii; 4 – Coracobrachialis; 5 – Musculocutaneous nerve

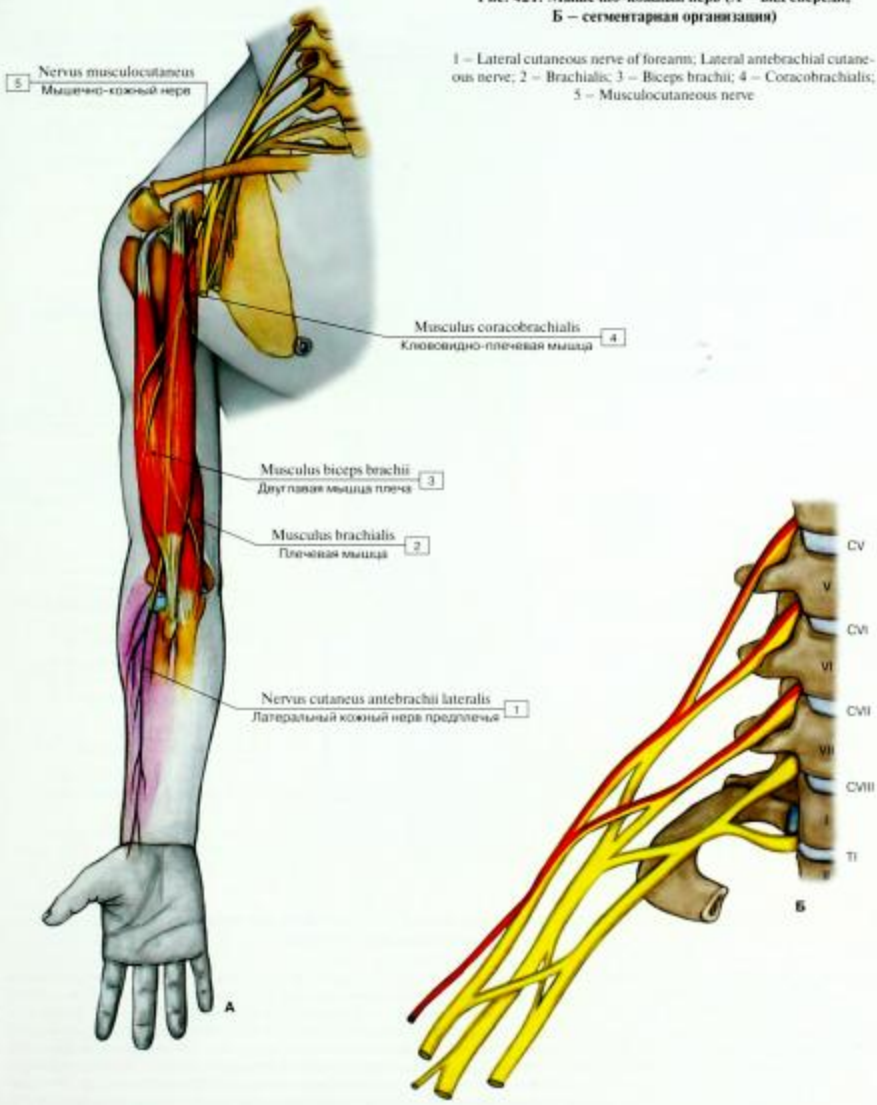

Рис. 422. Мышечно-кожный нерв и другие длинные нервы плечевого сплетения, вид спереди (двуглавая мышца плеча частично удалена):

1 – Biceps brachii; Tendon; 2 – Brachioradialis; 3 – Lateral cutaneous nerve of forearm; Lateral antebrachial cutaneous nerve; 4 – Biceps brachii; 5 – Median nerve; 6 – Brachial artery; 7 – Brachialis; 8 – Biceps brachii, long head; 9 – Musculocutaneous nerve; 10 – Biceps brachii, short head; 11 – Brachial plexus, lateral cord; 12 – Pectoralis major; 13 – Coracobrachialis; 14 – Axillary artery; 15 – Anterior circumflex humeral artery; 16 – Deltoid; 17 – Subscapularis; 18 – Pectoralis minor; 19 – Coracoid process; 20 – Brachial plexus, medial cord; 21 – Brachial plexus, posterior cord; 22 – Subscapular artery; 23 – Lateral root of median nerve; 24 – Medial root of median nerve; 25 – Axillary nerve; 26 – Medial cutaneous nerve of arm; Medial brachial cutaneous nerve; 27 – Radial nerve; 28 – Thoracodorsal nerve; 29 – Latissimus dorsi; 30 – Teres major; 31 – Medial cutaneous nerve of forearm; Medial antebrachial cutaneous nerve; 32 – Profunda brachii artery; Deep artery of arm; 33 – Triceps brachii, long head; 34 – Superior ulnar collateral artery; 35 – Ulnar nerve; 36 – Triceps brachii, medial head; deep head; 37 – Inferior ulnar collateral artery; 38 – Medial epicondyle; 39 – Bicipital aponeurosis

15 Nervus radialis
Лучевой нерв

14 Nervus cutaneus antebrachii lateralis
Латеральный кожный нерв предплечья

13 Nervus radialis, r. muscularis (Musculus brachioradialis)
Лучевой нерв, мышечная ветвь (плечелучевая мышца)

12 Nervus radialis, r. muscularis (Musculus extensor carpi radialis longus)
Лучевой нерв, мышечная ветвь (длинный лучевой разгибатель запястья)

11 Nervus medianus, r. articularis
Срединный нерв, суставная ветвь

10 Nervus radialis, r. profundus
Лучевой нерв, глубокая ветвь

9 Nervus radialis, r. superficialis
Лучевой нерв, поверхностная ветвь

8 Nervus radialis, r. muscularis (Musculus extensor carpi radialis brevis)
Лучевой нерв, мышечная ветвь (короткий лучевой разгибатель запястья)

7 Nervus radialis, r. muscularis (Musculus supinator)
Лучевой нерв, мышечная ветвь (супинатор)

6 Nervus interosseus antebrachii anterior
Передний межкостный нерв предплечья

5 Nervus medianus, r. muscularis (Musculus flexor pollicis longus)
Срединный нерв, мышечная ветвь (длинный сгибатель большого пальца кисти)

4 Nervus medianus, r. muscularis (Musculus flexor digitorum profundus II et III)
Срединный нерв, мышечная ветвь (глубокий сгибатель пальцев II и III)

3 Nervus medianus, r. muscularis (Musculus pronator quadratus)
Срединный нерв, мышечная ветвь (квадратный пронатор)

2 Nervus radialis, r. superficialis
Лучевой нерв, поверхностная ветвь

1 Nervus cutaneus antebrachii medialis, r. anterior
Медиальный кожный нерв предплечья, передняя ветвь

R. anterior 16
Передняя ветвь

R. posterior 17
Задняя ветвь

Nervus cutaneus antebrachii medialis 18
Медиальный кожный нерв предплечья

Nervus medianus (Musculus pronator teres; Musculus flexor carpi radialis; Musculus palmaris longus; Musculus flexor digitorum superficialis; Musculus flexor digitorum profundus II et III; Musculus flexor pollicis longus; Musculus pronator quadratus) 19
Срединный нерв (круглый пронатор; лучевой сгибатель запястья; длинная ладонная мышца; поверхностный сгибатель пальцев; глубокий сгибатель пальцев II и III; длинный сгибатель большого пальца кисти; квадратный пронатор)

Nervus medianus, r. muscularis (Musculus pronator teres, caput humerale) 20
Срединный нерв, мышечная ветвь (круглый пронатор, плечевая головка)

Nervus medianus, r. muscularis (Musculus flexor carpi radialis) 21
Срединный нерв, мышечная ветвь (лучевой сгибатель запястья)

Nervus medianus, rr. musculares (Musculus flexor digitorum superficialis; Musculus palmaris longus) 22
Срединный нерв, мышечные ветви (поверхностный сгибатель пальцев; длинная ладонная мышца)

Nervus medianus, r. muscularis (Musculus pronator teres, caput ulnare) 23
Срединный нерв, мышечная ветвь (круглый пронатор, локтевая головка)

Nervus ulnaris (Musculus flexor carpi ulnaris; Musculus flexor digitorum profundus IV et V) 24
Локтевой нерв (локтевой сгибатель запястья; глубокий сгибатель пальцев IV и V)

Nervus medianus, r. communicans cum nervo ulnari 25
Срединный нерв, соединительная ветвь с локтевым нервом

Nervus medianus, r. palmaris 26
Срединный нерв, ладонная ветвь

R. dorsalis 27
Тыльная ветвь

R. palmaris 28
Ладонная ветвь

R. superficialis 29
Поверхностная ветвь

R. profundus 30
Глубокая ветвь

Nervus ulnaris 31
Локтевой нерв

Рис. 423. Нервы передней поверхности предплечья:

1 – Medial cutaneous nerve of forearm; Medial antebrachial cutaneous nerve, anterior branch; 2 – Radial nerve, superficial branch; 3 – Median nerve, muscular branch (Pronator quadratus); 4 – Median nerve, muscular branch (Flexor digitorum profundus II and III); 5 – Median nerve, muscular branch (Flexor pollicis longus); 6 – Anterior interosseous nerve; 7 – Radial nerve, muscular branch (Supinator); 8 – Radial nerve, muscular branch (Extensor carpi radialis brevis); 9 – Radial nerve, superficial branch; 10 – Radial nerve, deep branch; 11 – Median nerve, articular branch; 12 – Radial nerve, muscular branch (Extensor carpi radialis longus); 13 – Radial nerve, muscular branch (Brachioradialis); 14 – Lateral cutaneous nerve of forearm; Lateral antebrachial cutaneous nerve; 15 – Radial nerve; 16 – Anterior branch; 17 – Posterior branch; 18 = 16 + 17 – Medial cutaneous nerve of forearm; Medial antebrachial cutaneous nerve; 19 – Median nerve (Pronator teres; Flexor carpi radialis; Palmaris longus; Flexor digitorum superficialis; Flexor digitorum profundus II and III; Flexor pollicis longus; Pronator quadratus); 20 – Median nerve, muscular branch (Pronator teres, humeral head); 21 – Median nerve, muscular branch (Flexor carpi radialis); 22 – Median nerve, muscular branches (Flexor digitorum superficialis; Palmaris longus); 23 – Median nerve, muscular branch (Pronator teres, ulnar head); 24 – Ulnar nerve (Flexor carpi ulnaris; Flexor digitorum profundus IV and V); 25 – Median nerve, communicating branch with ulnar nerve; 26 – Median nerve, palmar branch; 27 – Dorsal branch; 28 – Palmar branch; 29 – Superficial branch; 30 – Deep branch; 31 = 27 + 28 + 29 + 30 – Ulnar nerve

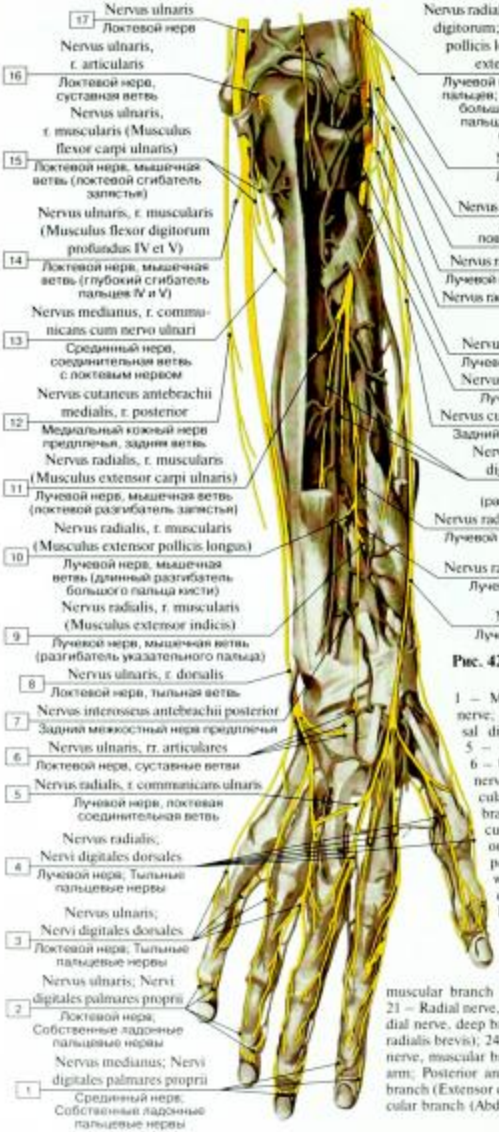

Рис. 424. Нервы задней поверхности предплечья и кисти:

1 – Median nerve; Proper palmar digital nerves; 2 – Ulnar nerve; Proper palmar digital nerves; 3 – Ulnar nerve; Dorsal digital nerves; 4 – Radial nerve; Dorsal digital nerves; 5 – Radial nerve, communicating branch with ulnar nerve; 6 – Ulnar nerve, articular branches; 7 – Posterior interosseous nerve; 8 – Ulnar nerve, dorsal branch; 9 – Radial nerve, muscular branch (Extensor indicis); 10 – Radial nerve, muscular branch (Extensor pollicis longus); 11 – Radial nerve, muscular branch (Extensor carpi ulnaris); 12 – Medial cutaneous nerve of forearm; Medial antebrachial cutaneous nerve, posterior branch; 13 – Median nerve, communicating branch with ulnar nerve; 14 – Ulnar nerve, muscular branch (Flexor digitorum profundus IV and V); 15 – Ulnar nerve, muscular branch (Flexor carpi ulnaris); 16 – Ulnar nerve, articular branch; 17 – Ulnar nerve; 18 – Radial nerve (Extensor carpi ulnaris; Extensor digitorum; Extensor digiti minimi; Abductor pollicis longus; Extensor pollicis longus; Extensor pollicis brevis; Extensor indicis); 19 – Radial nerve, muscular branch (Brachioradialis); 20 – Radial nerve, superficial branch; 21 – Radial nerve, muscular branch (Extensor carpi radialis longus); 22 – Radial nerve, deep branch; 23 – Radial nerve, muscular branch (Extensor carpi radialis brevis); 24 – Radial nerve, muscular branch (Anconeus); 25 – Radial nerve, muscular branch (Supinator); 26 – Posterior cutaneous nerve of forearm; Posterior antebrachial cutaneous nerve; 27 – Radial nerve, muscular branch (Extensor digitorum; Extensor digiti minimi); 28 – Radial nerve, muscular branch (Abductor pollicis longus); 29 – Radial nerve, muscular branch (Extensor pollicis brevis)

Рис. 425. Срединный нерв (А – вид спереди, Б – сегментарная организация):

1 – Muscles of pollex; 2 – Flexor pollicis longus; 3 – Anterior interosseous nerve; 4 – Pronator teres, ulnar head; 5 – Articular branch; 6 – Median nerve; 7 – Medial root of median nerve; 8 – Lateral root of median nerve; 9 – Axillary artery; 10 – Brachial plexus, medial cord; 11 – Brachial plexus, lateral cord; 12 – Scalenus anterior; Anterior scalene; 13 – Supracondylar process; 14 – Pronator teres, humeral head; 15 – Flexor carpi radialis; 16 – Palmaris longus; 17 – Flexor digitorum superficialis; 18 – Flexor digitorum profundus; 19 – Pronator quadratus; 20 – Median nerve, palmar branch; 21 – Flexor retinaculum; 22 – Muscular branch of pollex; 23 – Common palmar digital nerves; 24 – Lumbricals [I, II]; 25 – Proper palmar digital nerves

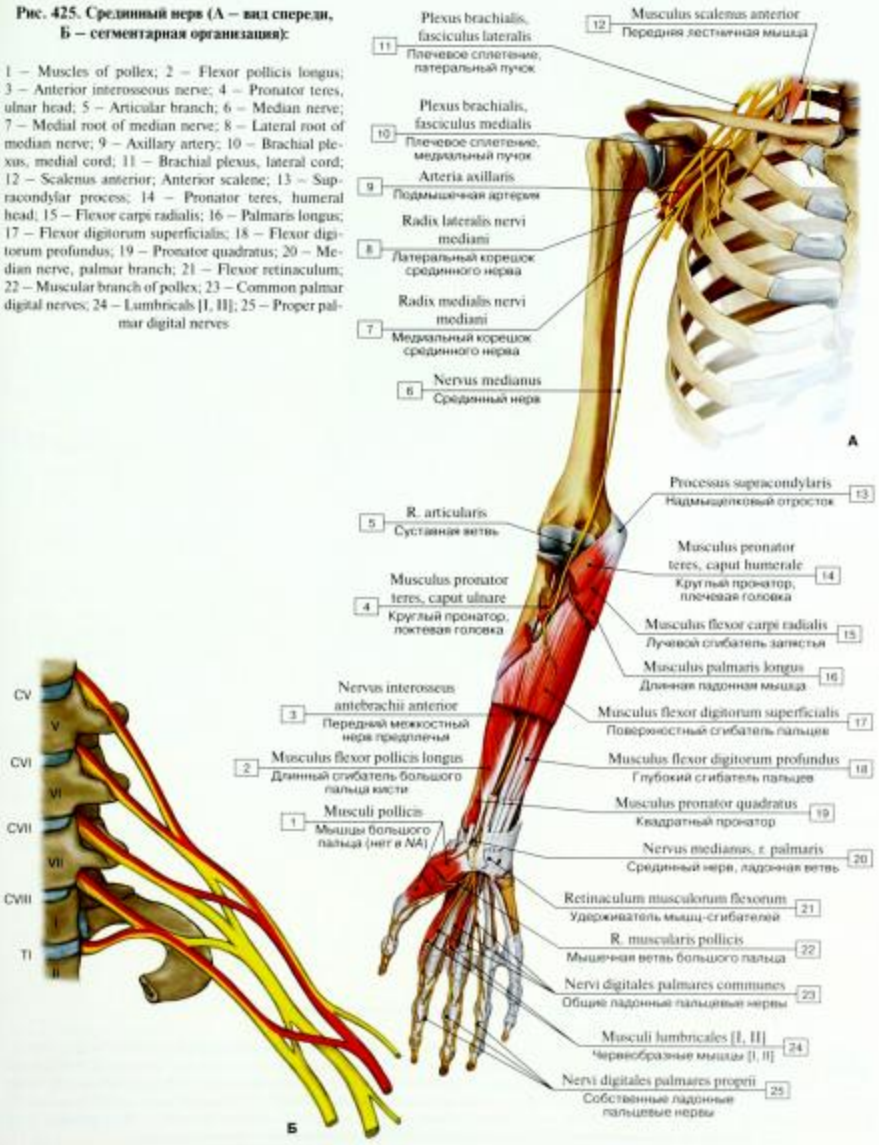

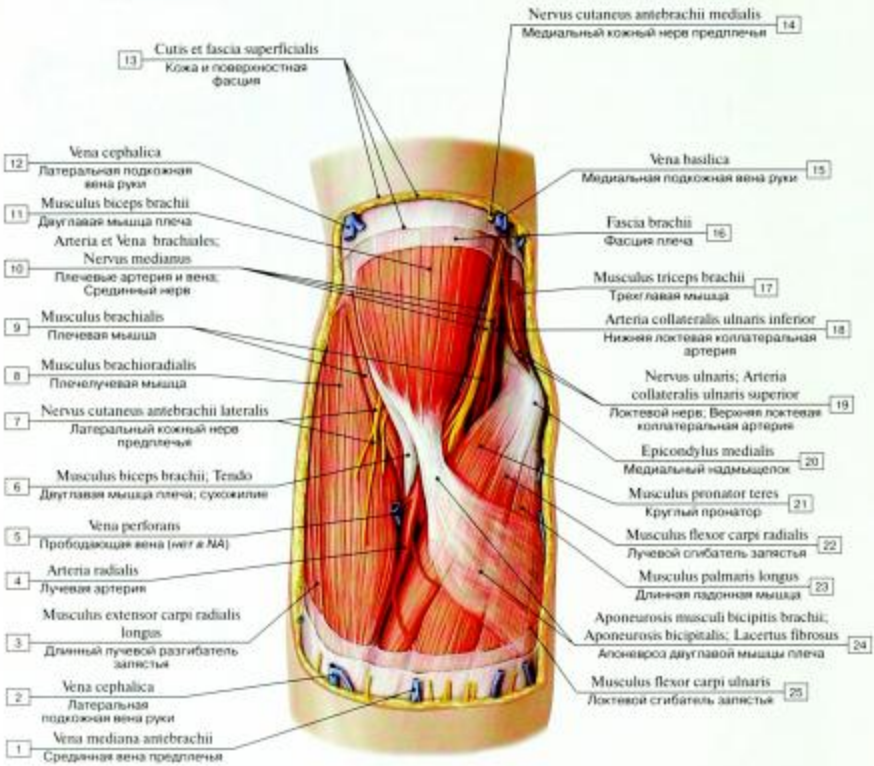

Рис. 426. Ход срединного нерва в локтевой ямке:

1 – Median antebrachial vein; Median vein of forearm; 2 – Cephalic vein; 3 – Extensor carpi radialis longus; 4 – Radial artery; 5 – Perforating vein; 6 – Biceps brachii; Tendon; 7 – Lateral cutaneous nerve of forearm; Lateral antebrachial cutaneous nerve; 8 – Brachioradialis; 9 – Brachialis; 10 – Brachial artery and vein; Median nerve; 11 – Biceps brachii; 12 – Cephalic vein; 13 – Skin and Superficial fascia; 14 – Medial cutaneous nerve of forearm; Medial antebrachial cutaneous nerve; 15 – Basilic vein; 16 – Brachial fascia; 17 – Triceps brachii; 18 – Inferior ulnar collateral artery; 19 – Ulnar nerve; Superior ulnar collateral artery; 20 – Medial epicondyle; 21 – Pronator teres; 22 – Flexor carpi radialis; 23 – Palmaris longus; 24 – Bicipital aponeurosis; 25 – Flexor carpi ulnaris

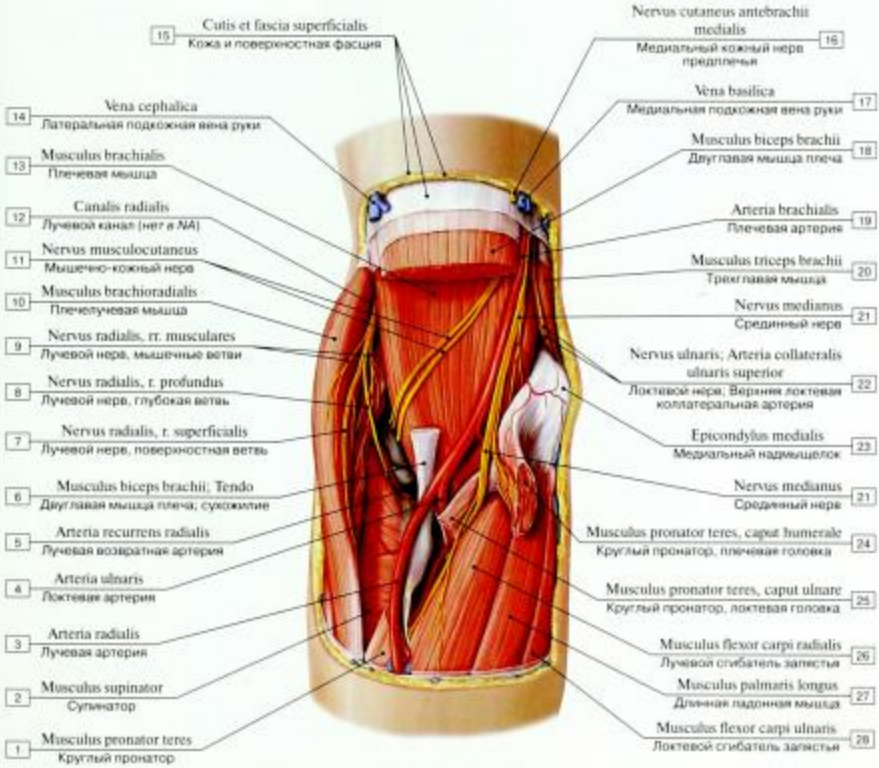

Рис. 427. Ход срединного нерва в локтевой ямке:

1 – Pronator teres; 2 – Supinator; 3 – Radial artery; 4 – Ulnar artery; 5 – Radial recurrent artery; 6 – Biceps brachii; Tendon; 7 – Radial nerve, superficial branch; 8 – Radial nerve, deep branch; 9 – Radial nerve, muscular branches; 10 – Brachioradialis; 11 – Musculocutaneous nerve; 12 – Radial tunnel; 13 – Brachialis; 14 – Cephalic vein; 15 – Skin and Superficial fascia; 16 – Medial cutaneous nerve of forearm; Medial antebrachial cutaneous nerve; 17 – Basilic vein; 18 – Biceps brachii; 19 – Brachial artery; 20 – Triceps brachii; 21 – Median nerve; 22 – Ulnar nerve; Superior ulnar collateral artery; 23 – Medial epicondyle; 24 – Pronator teres, humeral head; 25 – Pronator teres, ulnar head; 26 – Flexor carpi radialis; 27 – Palmaris longus; 28 – Flexor carpi ulnaris

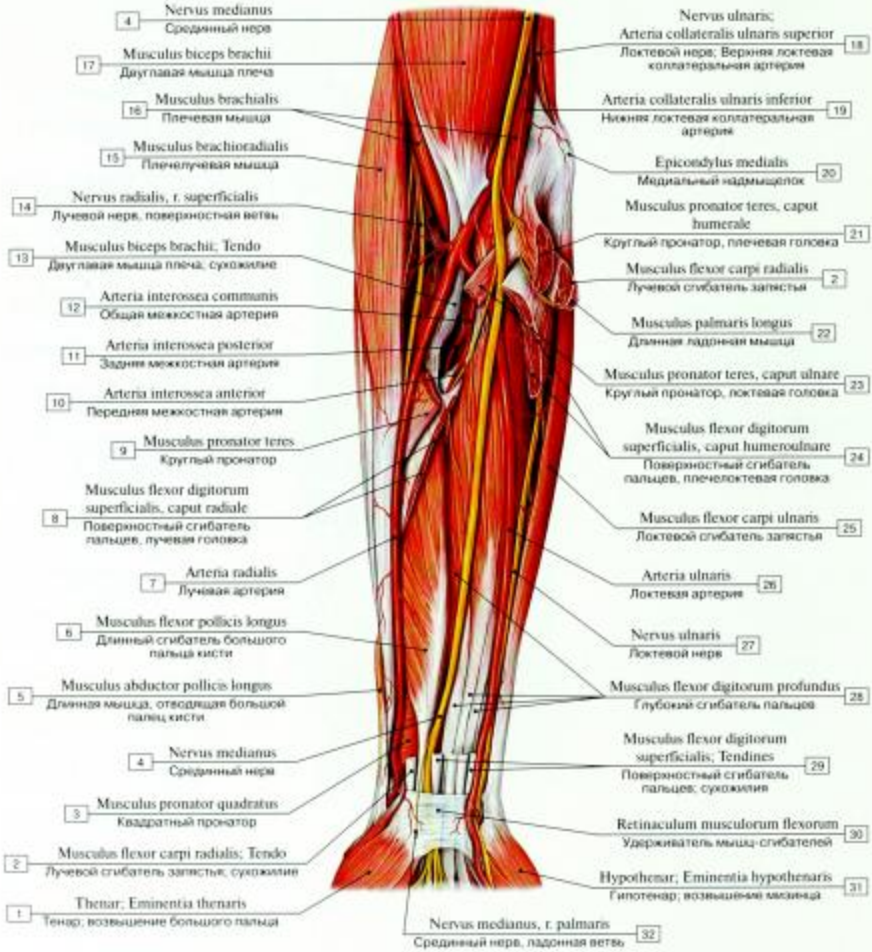

Рис. 428. Ход срединного нерва в локтевой ямке и на предплечье:

1 – Thenar eminence; 2 – Flexor carpi radialis; Tendon; 3 – Pronator quadratus; 4 – Median nerve; 5 – Abductor pollicis longus; 6 – Flexor pollicis longus; 7 – Radial artery; 8 – Flexor digitorum superficialis, radial head; 9 – Pronator teres; 10 – Anterior interosseous artery; 11 – Posterior interosseous artery; 12 – Common interosseous artery; 13 – Biceps brachii; Tendon; 14 – Radial nerve, superficial branch; 15 – Brachioradialis; 16 – Brachialis; 17 – Biceps brachii; 18 – Ulnar nerve; Superior ulnar collateral artery; 19 – Inferior ulnar collateral artery; 20 – Medial epicondyle; 21 – Pronator teres, humeral head; 22 – Palmaris longus; 23 – Pronator teres, ulnar head; 24 – Flexor digitorum superficialis, humero-ulnar head; 25 – Flexor carpi ulnaris; 26 – Ulnar artery; 27 – Ulnar nerve; 28 – Flexor digitorum profundus; 29 – Flexor digitorum superficialis; Tendons; 30 – Flexor retinaculum; 31 – Hypothenar eminence; 32 – Median nerve, palmar branch

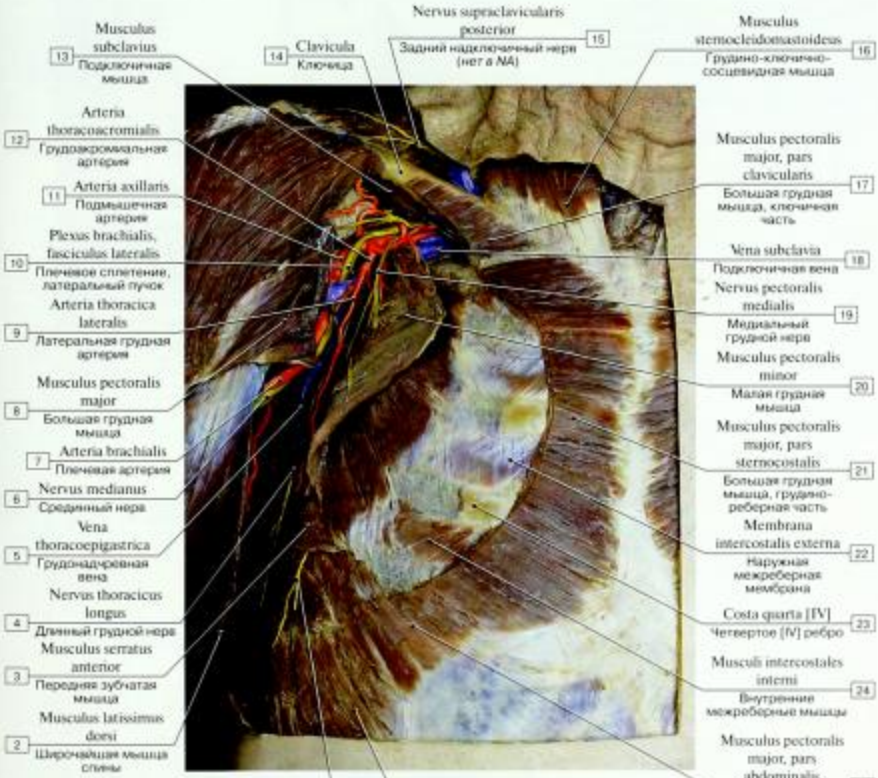

Рис. 429. Глубокое препарирование области груди, большая грудная мышца частично удалена (натуральный фиксированный препарат):

1 – Intercostal nerves, lateral pectoral cutaneous branches; 2 – Latissimus dorsi; 3 – Serratus anterior; 4 – Long thoracic nerve; 5 – Thoracoepigastric vein; 6 – Median nerve; 7 – Brachial artery; 8 – Pectoralis major; 9 – Lateral thoracic artery; 10 – Brachial plexus, lateral cord; 11 – Axillary artery; 12 – Thoraco-acromial artery; 13 – Subclavius; 14 – Clavicle; 15 – Posterior supraclavicular nerve; 16 – Sternocleidomastoid; 17 – Pectoralis major, clavicular head; 18 – Subclavian vein; 19 – Medial pectoral nerve; 20 – Pectoralis minor; 21 – Pectoralis major, sternocostal head; 22 – External intercostal membrane; 23 – Rib [IV]; 24 – Internal intercostal muscle; 25 – Pectoralis major, abdominal part; 26 – External oblique

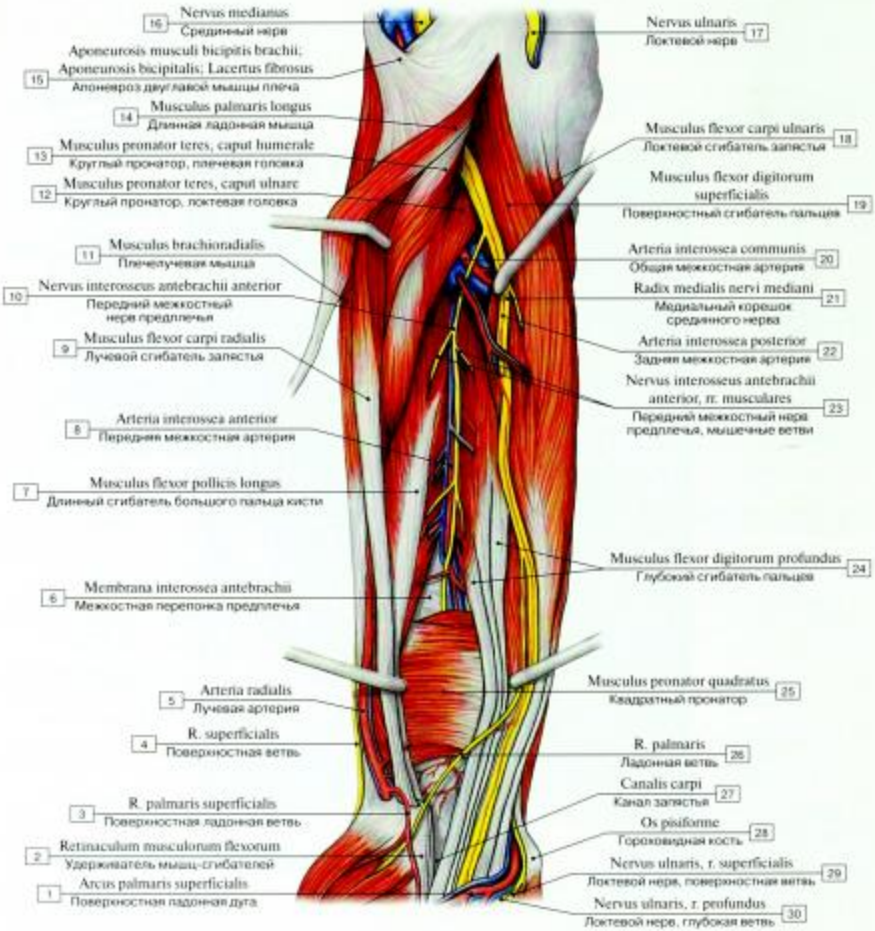

Рис. 430. Срединный и передний межкостные нервы предплечья:

1 – Superficial palmar arch; 2 – Flexor retinaculum; 3 – Superficial palmar branch; 4 – Superficial branch; 5 – Radial artery; 6 – Interosseous membrane of forearm; 7 – Flexor pollicis longus; 8 – Anterior interosseous artery; 9 – Flexor carpi radialis; 10 – Anterior interosseous nerve; 11 – Brachioradialis; 12 – Pronator teres, ulnar head; 13 – Pronator teres, humeral head; 14 – Palmaris longus; 15 – Bicipital aponeurosis; 16 – Median nerve; 17 – Ulnar nerve; 18 – Flexor carpi ulnaris; 19 – Flexor digitorum superficialis; 20 – Common interosseous artery; 21 – Medial root of median nerve; 22 – Posterior interosseous artery; 23 – Anterior interosseous nerve, muscular branches; 24 – Flexor digitorum profundus; 25 – Pronator quadratus; 26 – Palmar branch; 27 – Carpal tunnel; 28 – Pisiform; 29 – Ulnar nerve, superficial branch; 30 – Ulnar nerve, deep branch

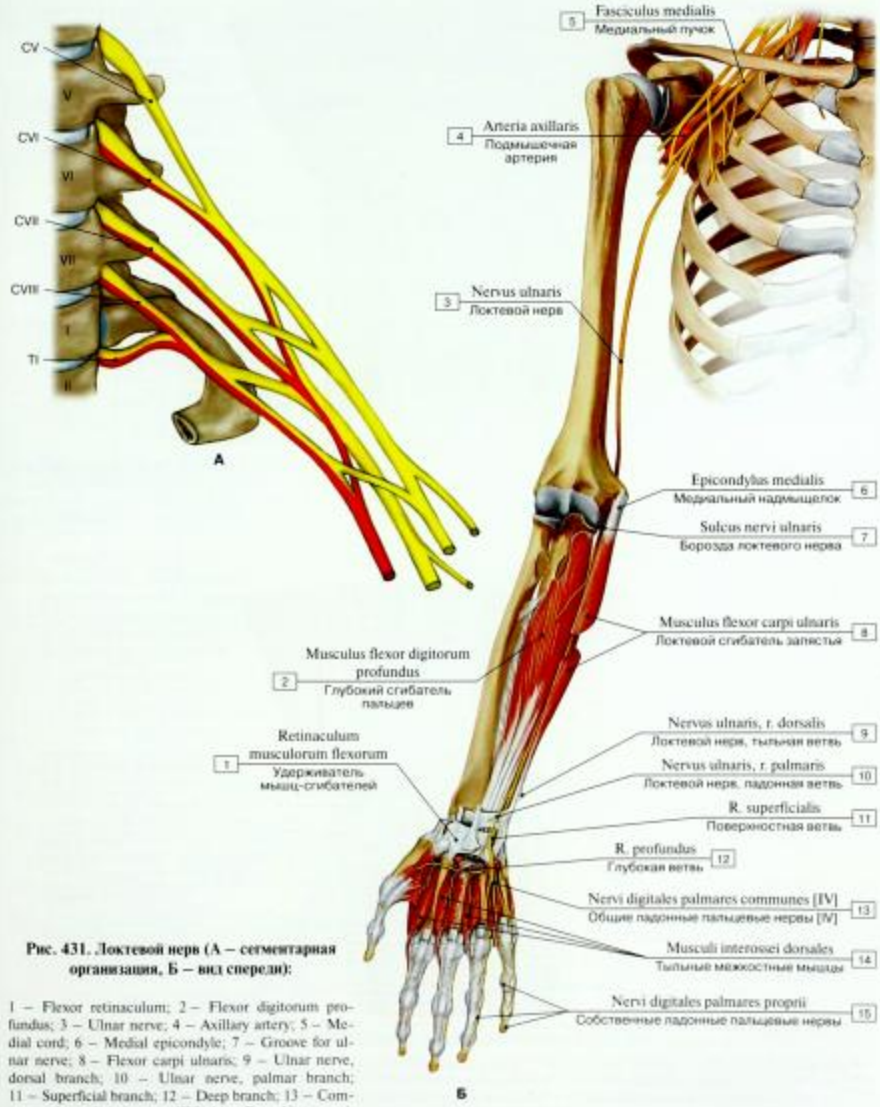

Рис. 431. Локтевой нерв (А – сегментарная организация, Б – вид спереди):

1 – Flexor retinaculum; 2 – Flexor digitorum profundus; 3 – Ulnar nerve; 4 – Axillary artery; 5 – Medial cord; 6 – Medial epicondyle; 7 – Groove for ulnar nerve; 8 – Flexor carpi ulnaris; 9 – Ulnar nerve, dorsal branch; 10 – Ulnar nerve, palmar branch; 11 – Superficial branch; 12 – Deep branch; 13 – Common palmar digital nerves [IV]; 14 – Dorsal interossei; 15 – Proper palmar digital nerves

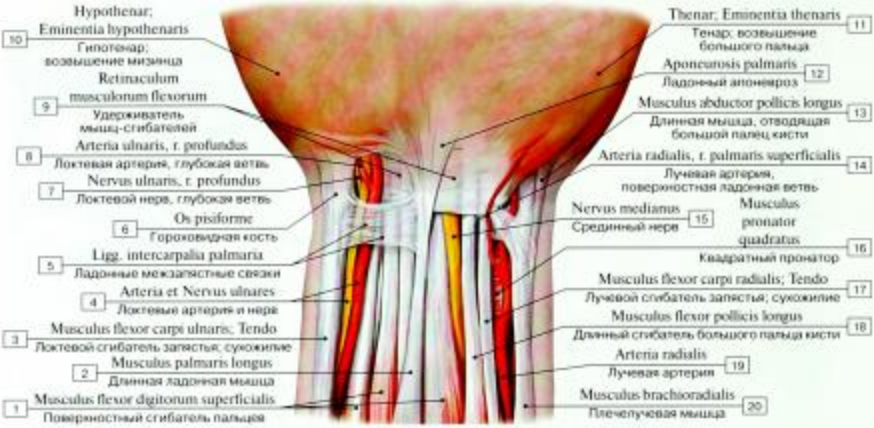

Рис. 432. Поверхностные структуры передней области запястья:

1 – Flexor digitorum superficialis; 2 – Palmaris longus; 3 – Flexor carpi ulnaris; Tendon; 4 – Ulnar artery and nerve; 5 – Palmar intercarpal ligaments; 6 – Pisiform; 7 – Ulnar nerve, deep branch; 8 – Ulnar artery, deep branch; 9 – Flexor retinaculum; 10 – Hypothenar eminence; 11 – Thenar eminence; 12 – Palmar aponeurosis; 13 – Abductor pollicis longus; 14 – Radial artery, superficial palmar branch; 15 – Median nerve;16 – Pronator quadratus; 17 – Flexor carpi radialis; Tendon; 18 – Flexor pollicis longus; 19 – Radialis artery; 20 – Brachioradialis

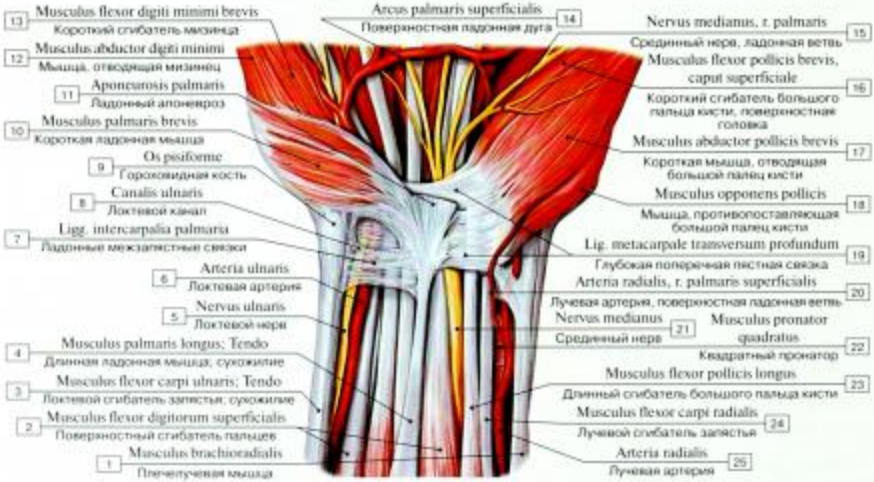

Рис. 433. Ход срединного нерва в канале запястья, правого:

1 – Brachioradialis; 2 – Flexor digitorum superficialis; 3 – Flexor carpi ulnaris; Tendon; 4 – Palmaris longus; Tendon; 5 – Ulnar nerve; 6 – Ulnar artery; 7 – Palmar intercarpal ligaments; 8 – Ulnar canal; 9 – Pisiform; 10 – Palmaris brevis;11 – Palmar aponeurosis; 12 – Abductor digiti minimi; 13 – Flexor digiti minimi brevis; 14 – Superficial palmar arch; 15 – Median nerve, palmar branch; 16 – Flexor pollicis brevis, superficial head; 17 – Abductor pollicis brevis; 18 – Opponens pollicis; 19 – Deep transverse metacarpal ligament; 20 – Radial artery, superficial palmar branch; 21 – Median nerve; 22 – Pronator quadratus; 23 – Flexor pollicis longus; 24 – Flexor carpi radialis; 25 – Radialis artery

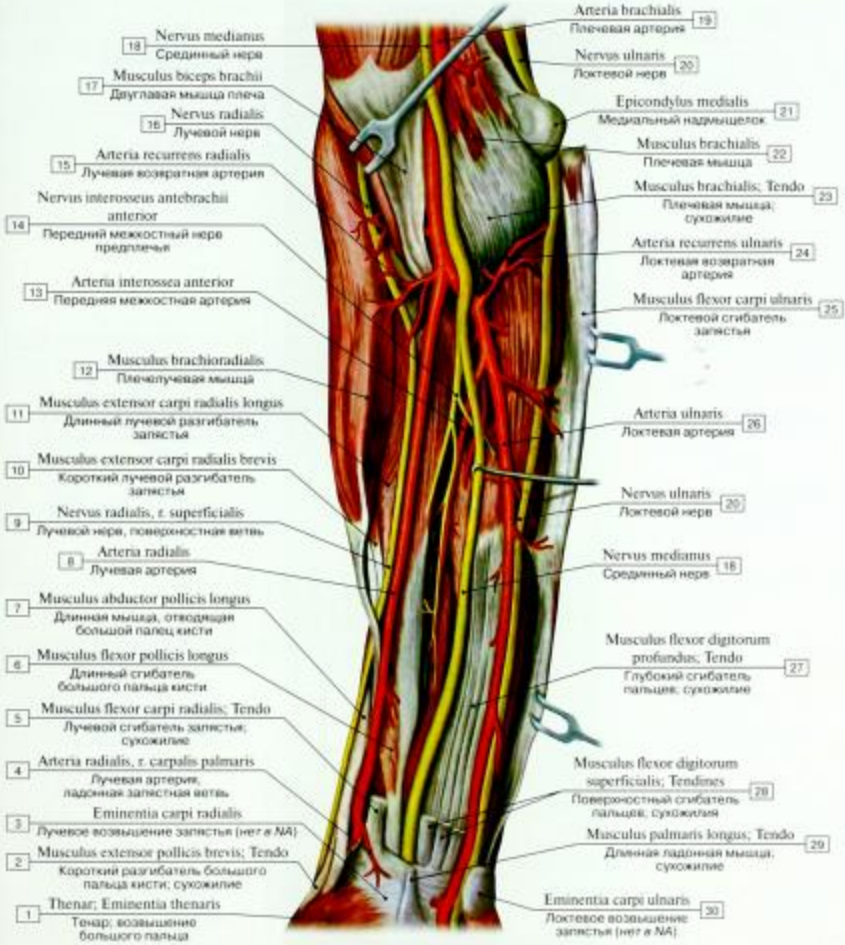

Рис. 434. Нервы передней поверхности предплечья:

1 – Thenar eminence; 2 – Extensor pollicis brevis; Tendon; 3 – Eminence carpi radialis; 4 – Radial artery, palmar carpal branch; 5 – Flexor carpi radialis; Tendon; 6 – Flexor pollicis longus; 7 – Abductor pollicis longus; 8 – Radial artery; 9 – Radial nerve, superficial branch; 10 – Extensor carpi radialis brevis; 11 – Extensor carpi radialis longus; 12 – Brachioradialis; 13 – Anterior interosseous artery; 14 – Anterior interosseous nerve; 15 – Radial recurrent artery; 16 – Radial nerve; 17 – Biceps brachii; 18 – Median nerve; 19 – Brachial artery; 20 – Ulnar nerve; 21 – Medial epicondyle; 22 – Brachialis; 23 – Brachialis; Tendon; 24 – Ulnar recurrent artery; 25 – Flexor carpi ulnaris; 26 – Ulnar artery; 27 – Flexor digitorum profundus; Tendon; 28 – Flexor digitorum superficialis; Tendons; 29 – Palmaris longus; Tendon; 30 – Eminence carpi ulnaris

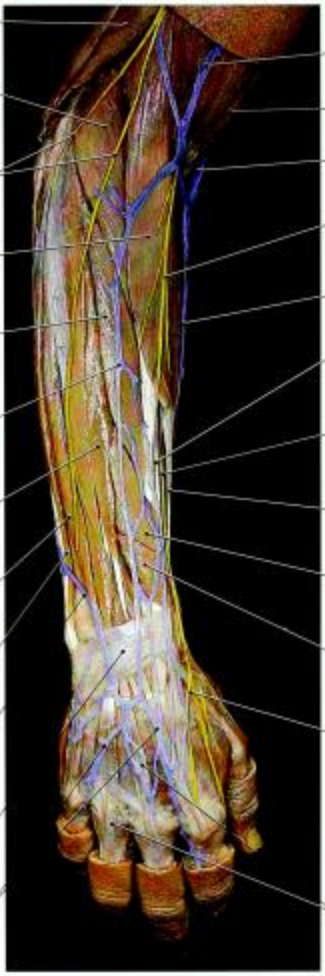

Рис. 435. Сосуды и нервы предплечья и кисти, вид сзади (натуральный фиксированный препарат):

1 – Dorsal venous network of hand; 2 – Extensor retinaculum; 3 – Basilic vein; 4 – Extensor carpi ulnaris; 5 – Extensor digiti minimi; 6 – Extensor digitorum; 7 – Cephalic vein; 8 – Extensor carpi radialis brevis; 9 – Brachioradialis; 10 – Posterior cutaneous nerve of forearm; Posterior antebrachial cutaneous nerve; 11 – Extensor carpi radialis longus; 12 – Triceps brachii, lateral head; 13 – Biceps brachii; 14 – Median cubital vein; 15 – Lateral cutaneous nerve of forearm; Lateral antebrachial cutaneous nerve; 16 – Median antebrachial vein; Median vein of forearm; 17 – Radial nerve, superficial branch; 18 – Brachioradialis; Tendon; 19 – Abductor pollicis longus; 20 – Extensor pollicis brevis; 21 – Extensor digitorum; Tendons

Рис. 436. Сосуды и нервы предплечья и кисти, вид спереди (натуральный фиксированный препарат):

1 – Flexor digitorum superficialis; Tendons; 2 – Thenar muscles; Thenar eminence muscles; 3 – Radial artery, branch; 4 – Flexor carpi radialis; Tendon; 5 – Radial artery; 6 – Flexor pollicis longus; Tendon; 7 – Median nerve; 8 – Flexor pollicis longus; 9 – Pronator teres; 10 – Anterior interosseous nerve; 11 – Supinator; 12 – Brachial artery; 13 – Brachialis; 14 – Biceps brachii; 15 – Triceps brachii; 16 – Ulnar nerve; 17 – Inferior ulnar collateral artery; 18 – Medial epicondyle; 19 – Flexor carpi radialis; 20 – Flexor carpi ulnaris; 21 – Flexor digitorum superficialis; 22 – Ulnar artery; 23 – Common interosseous artery; 24 – Flexor digitorum profundus; 25 – Anterior interosseous artery; 26 – Pronator quadratus; 27 – Flexor carpi ulnaris; Tendon; 28 – Superficial palmar arch; 29 – Ulnar nerve, palmar branch

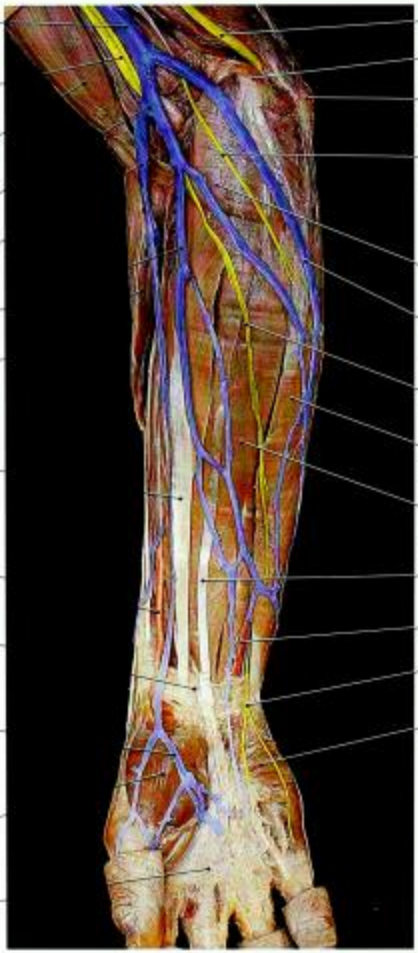

Рис. 437. Сосуды и нервы предплечья, вид спереди (натуральный фиксированный препарат):

1 – Palmar aponeurosis; 2 – Thenar muscles; Thenar eminence muscles; 3 – Superficial palmar vein; 4 – Flexor retinaculum; 5 – Radial artery; 6 – Flexor carpi radialis; Tendon; 7 – Brachioradialis; 8 – Median antebrachial vein; Median vein of forearm; 9 – Cephalic vein; 10 – Median cubital vein; 11 – Biceps brachii; 12 – Median nerve; 13 – Basilic vein; 14 – Ulnar nerve; 15 – Medial epicondyle; 16 – Olecranon; 17 – Medial cutaneous nerve of forearm; Medial antebrachial cutaneous nerve, ulnar branch; 18 – Bicipital aponeurosis; 19 – Medial cutaneous nerve of forearm; Medial antebrachial cutaneous nerve, anterior branch; 20 – Flexor carpi ulnaris; 21 – Flexor digitorum superficialis; 22 – Palmaris longus; Tendon; 23 – Ulnar artery; 24 – Ulnar nerve, palmar branch; 25 – Palmaris brevis

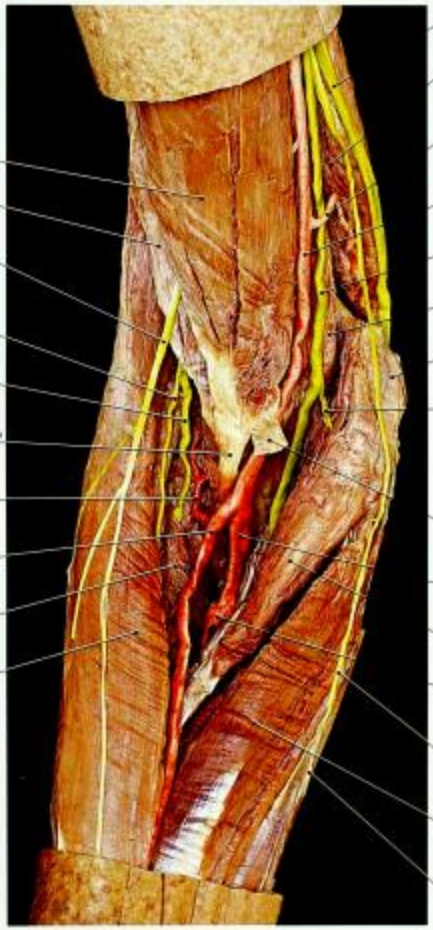

Рис. 438. Сосуды и нервы локтевой ямки (натуральный фиксированный препарат):

1 – Brachioradialis; 2 – Supinator; 3 – Radial artery; 4 – Radial recurrent artery; 5 – Biceps brachii; Tendon; 6 – Radial nerve, deep branch; 7 – Radial nerve, superficial branch; 8 – Lateral cutaneous nerve of forearm; Lateral antebrachial cutaneous nerve; 9 – Brachialis; 10 – Biceps brachii; 11 – Ulnar nerve; 12 – Triceps brachii; 13 – Inferior ulnar collateral artery; 14 – Brachial artery; 15 – Median nerve; 16 – Medial epicondyle; 17 – Nerve branch to pronator teres; 18 – Bicipital aponeurosis; 19 – Ulnar artery; 20 – Pronator teres; 21 – Common interosseous artery; 22 – Medial cutaneous nerve of forearm; Medial antebrachial cutaneous nerve; 23 – Flexor carpi radialis; 24 – Medial cutaneous nerve of forearm; Medial antebrachial cutaneous nerve, posterior branch

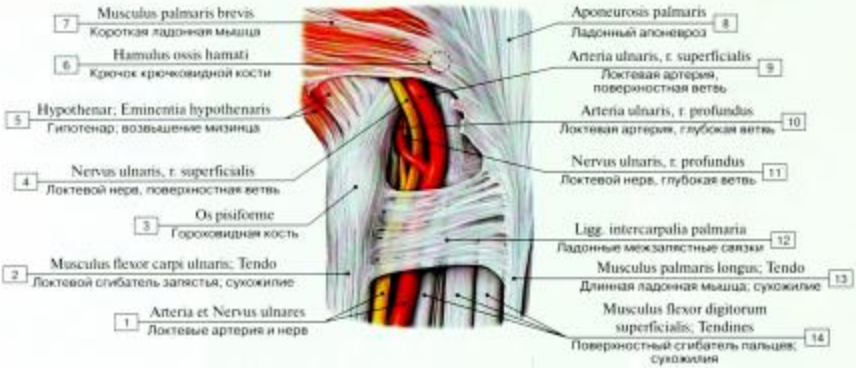

Рис. 439. Ход локтевого нерва и локтевой артерии в области лучезапястного сустава:

1 – Ulnar artery and nerve; 2 – Flexor carpi ulnaris; Tendon; 3 – Pisiform; 4 – Ulnar nerve, superficial branch; 5 – Hypothenar eminence; 6 – Hook of hamate; 7 – Palmaris brevis; 8 – Palmar aponeurosis; 9 – Ulnar artery, superficial branch; 10 – Ulnar artery, deep branch; 11 – Ulnar nerve, deep branch; 12 – Palmar intercarpal ligaments; 13 – Palmaris longus; Tendon; 14 – Flexor digitorum superficialis; Tendons

Рис. 440. Нарушение сгибания пальцев в проксимальных межфаланговых суставах при повреждении локтевого нерва

Рис. 441. Нарушение мышечной иннервации сгибателей пальцев вследствие повреждения срединного нерва

Рис. 442. Нервы и артерии ладонной поверхности кисти:

1 – Flexor carpi ulnaris; Tendon; 2 – Flexor digitorum superficialis; Tendons; 3 – Ulnar nerve; 4 – Ulnar artery; 5 – Ulnar artery, deep palmar branch; 6 – Ulnar nerve, deep branch; 7 – Ulnar nerve, superficial branch; 8 – Abductor digiti minimi; 9 – Flexor digiti minimi brevis; 10 – Superficial palmar arch; 11 – Common palmar digital arteries; 12 – Proper palmar digital arteries; 13 – Proper palmar digital nerves; 14 – Dorsal interosseus [I]; 15 – Adductor pollicis; 16 – Palmar diginal nerves of pollex; 17 – Flexor pollicis brevis, superficial head; 18 – Abductor pollicis brevis; 19 – Median nerve; 20 – Opponens pollicis; 21 – Flexor retinaculum; 22 – Radial artery, superficial palmar branch; 23 – Flexor carpi radialis; 24 – Radial artery; 25 – Flexor pollicis longus; Tendon; 26 – Extensor carpi radialis longus and Extensor carpi radialis brevis; Tendons

Рис. 443. Сосуды и нервы кисти (натуральный фиксированный препарат):

1 – Ulnar artery; 2 – Ulnar nerve; 3 – Ulnar nerve, dorsal branch; 4 – Ulnar nerve, deep branch; 5 – Ulnar artery, deep palmar branch; 6 – Ulnar nerve, superficial branch; 7 – Opponens digiti minimi; 8 – Common palmar digital artery; 9 – Palmar interossei [I–III]; 10 – Dorsal interossei [I–IV]; 11 – Flexor digitorum profundus; Tendon; 12 – Flexor digitorum superficialis; Tendon; 13 – Anular part of fibrous sheath; 14 – Fibrous digital sheath; 15 – Lumbricals [I, II]; 16 – Palmar metacarpal artery; 17 – Adductor pollicis, oblique head; 18 – Deep palmar arch; 19 – Opponens pollicis; 20 – Abductor pollicis brevis; 21 – Abductor pollicis longus; Tendon; 22 – Flexor carpi radialis; Tendon; 23 – Radial artery; 24 – Median nerve, palmar branch; 25 – Flexor pollicis longus; Tendon

Рис. 444. Сосуды и нервы ладонной поверхности кисти:

1 – Median nerve; 2 – Ulnar artery; 3 – Deep ulnar nerve; 4 – Flexor retinaculum; 5 – Superficial ulnar nerve; 6 – Opponens digiti minimi; 7 – Superficial palmar arch; 8 – Flexor digiti minimi brevis; 9 – Abductor digiti minimi; 10 – Common palmar digital arteries; 11 – Fibrous digital sheath; 12 – Ulnar nerve, proper palmar digital nerves; 13 – Proper palmar digital arteries; 14 – Median nerve, proper palmar digital nerves; 15 – Flexor digitorum superficialis; Tendon; 16 – Lumbrical; 17 – Flexor pollicis brevis; 18 – Median nerve, proper palmar digital nerves; 19 – Flexor pollicis longus; Tendon; 20 – Abductor pollicis brevis; 21 – Extensor pollicis longus; Tendon; 22 – Extensor pollicis brevis; Tendon; 23 – Abductor pollicis longus; Tendon; 24 – Antebrachial fascia; 25 – Flexor carpi radialis; Tendon; 26 – Radial artery; 27 – Brachioradialis; Tendon; 28 – Palmaris longus; Tendon; 29 – Flexor digitorum superficialis; Tendon; 30 – Flexor carpi ulnaris; Tendon

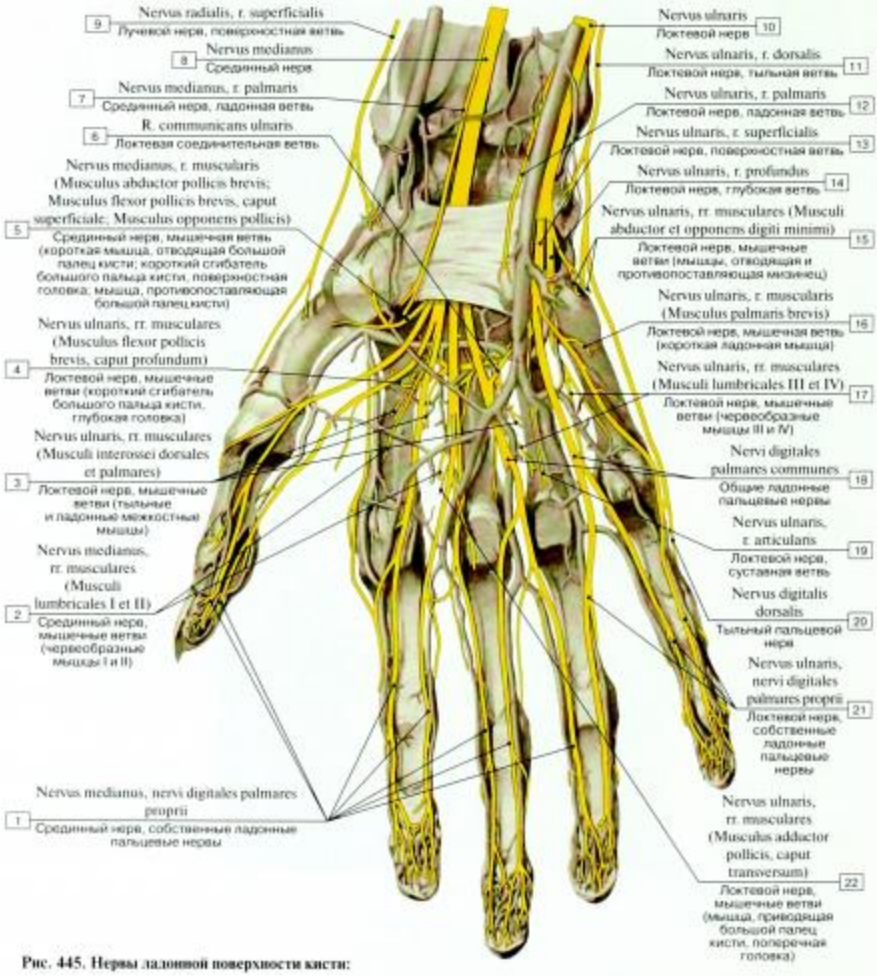

Рис. 445. Нервы ладонной поверхности кисти:

1 – Median nerve, proper palmar digital nerves; 2 – Median nerve, muscular branches (Lumbricals I and II); 3 – Ulnar nerve, muscular branches (Dorsal and palmar interossei); 4 – Ulnar nerve, muscular branch (Flexor pollicis brevis, deep head); 5 – Median nerve, muscular branch (Abductor pollicis brevis; Flexor pollicis brevis, superficial head; Opponens pollicis); 6 – Communicating branch with ulnar nerve; 7 – Median nerve, palmar branch; 8 – Median nerve; 9 – Radial nerve, superficial branch; 10 – Ulnar nerve; 11 – Ulnar nerve, dorsal branch; 12 – Ulnar nerve, palmar branch; 13 – Ulnar nerve, superficial branch; 14 – Ulnar nerve, deep branch; 15 – Ulnar nerve, muscular branches (Abductor and opponens digiti minimi); 16 – Ulnar nerve, muscular branch (Palmaris brevis); 17 – Ulnar nerve, muscular branches (Lumbricals III and IV); 18 – Common palmar digital nerves; 19 – Ulnar nerve, articular branch; 20 – Dorsal digital nerve; 21 – Ulnar nerve, proper palmar digital nerves; 22 – Ulnar nerve, muscular branches (Adductor pollicis, transverse head)

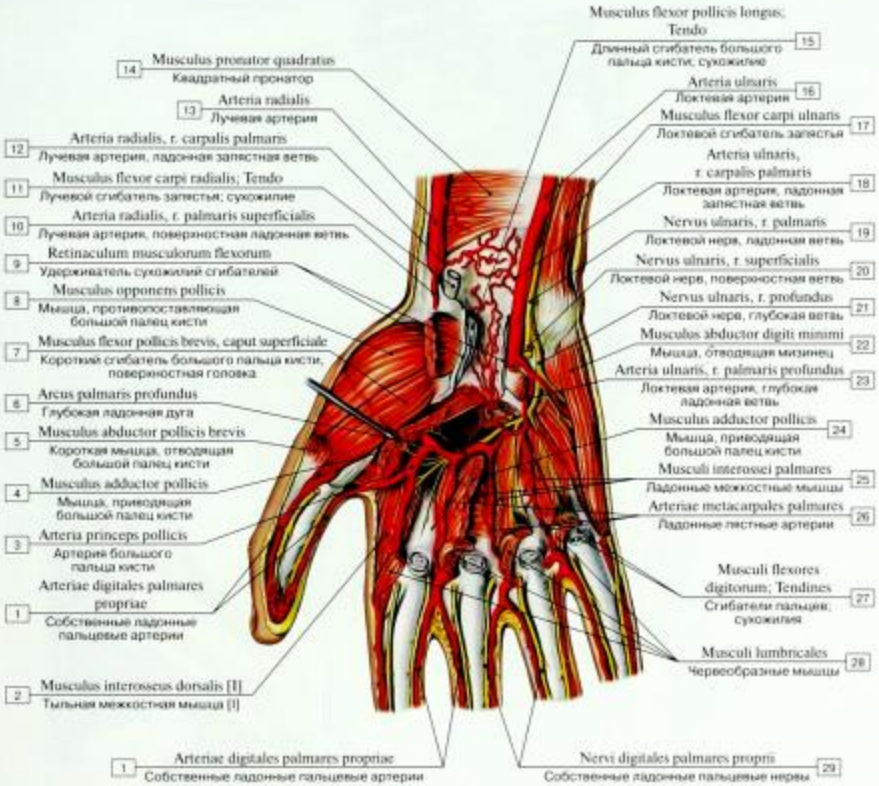

Рис. 446. Артерии и нервы ладонной поверхности кисти, глубокий слой:

1 – Proper palmar digital arteries; 2 – Dorsal interosseus [I]; 3 – Princeps pollicis artery; 4 – Adductor pollicis; 5 – Abductor pollicis brevis; 6 – Deep palmar arch; 7 – Flexor pollicis brevis, superficial head; 8 – Opponens pollicis; 9 – Flexor retinaculum; 10 – Radial artery, superficial palmar branch; 11 – Flexor carpi radialis; Tendon; 12 – Radial artery, palmar carpal branch; 13 – Radial artery; 14 – Pronator quadratus; 15 – Flexor pollicis longus; Tendon; 16 – Ulnar artery; 17 – Flexor carpi ulnaris; 18 – Ulnar artery, palmar carpal branch; 19 – Ulnar nerve, palmar branch; 20 – Ulnar nerve, superficial branch; 21 – Ulnar nerve, deep branch; 22 – Abductor digiti minimi; 23 – Ulnar artery, deep palmar branch; 24 – Adductor pollicis; 25 – Palmar interossei; 26 – Palmar metacarpal arteries; 27 – Flexors digitorum; Tendons; 28 – Lumbricals; 29 – Proper palmar digital nerves

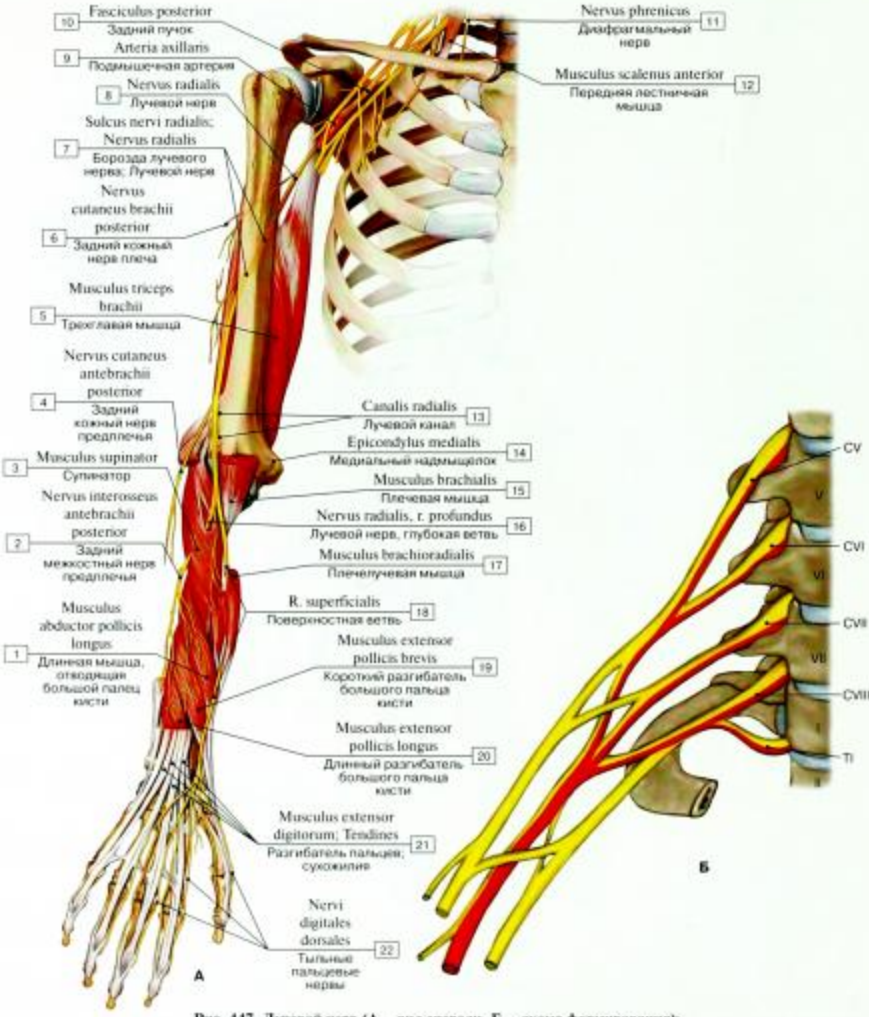

Рис. 447. Лучевой нерв (А – вид спереди, Б – схема формирования):

1 – Abductor pollicis longus; 2 – Posterior interosseous nerve; 3 – Supinator; 4 – Posterior cutaneous nerve of forearm; Posterior antebrachial cutaneous nerve; 5 – Triceps brachii; 6 – Posterior cutaneous nerve of arm; Posterior brachial cutaneous nerve; 7 – Radial groove; Groove for radial nerve; Radial nerve; 8 – Radial nerve; 9 – Axillary artery; 10 – Posterior cord; 11 – Phrenic nerve; 12 – Scalenus anterior; Anterior scalene; 13 – Radial tunnel; 14 – Medial epicondyle; 15 – Brachialis; 16 – Radial nerve, deep branch; 17 – Brachioradialis; 18 – Superficial branch; 19 – Extensor pollicis brevis; 20 – Extensor pollicis longus; 21 – Extensor digitorum; Tendons; 22 – Dorsal digital branches

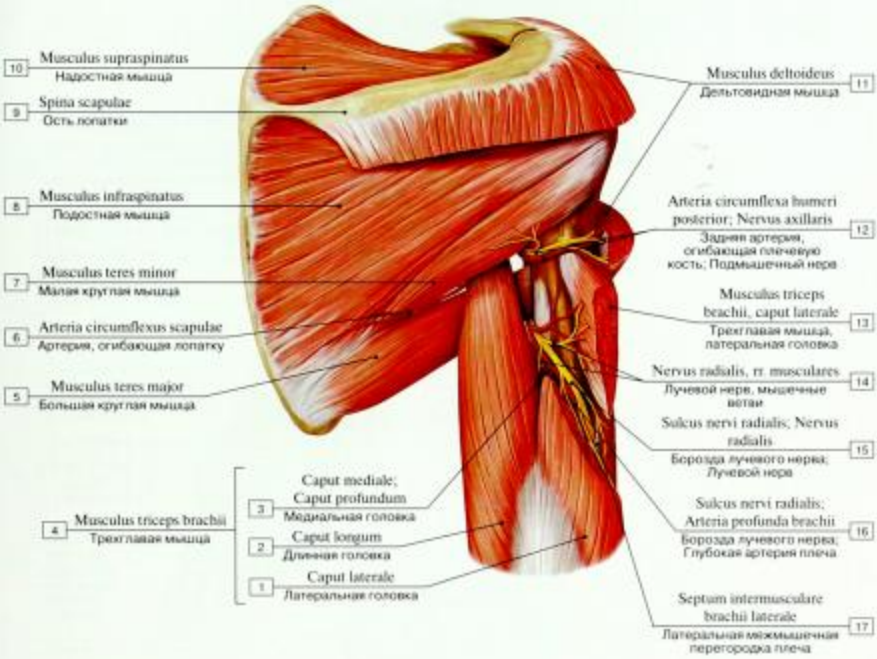

Рис. 448. Расположение лучевого нерва в одноименном канале, вид сзади:

1 – Lateral head; 2 – Long head; 3 – Medial head; Deep head; 4 = 1 + 2+ 3 – Triceps brachii; 5 – Teres major; 6 – Circumflex scapular artery; 7 – Teres minor; 8 – Infraspinatus; 9 – Spine of scapula; 10 – Supraspinatus; 11 – Deltoid; 12 – Posterior circumflex humeral artery; Axillary nerve; 13 – Triceps brachii, lateral head; 14 – Radial nerve, muscular branches; 15 – Radial groove; Groove for radial nerve; Radial nerve; 16 – Radial groove; Groove for radial nerve; Profunda brachii artery; Deep artery of arm; 17 – Lateral intermuscular septum of arm

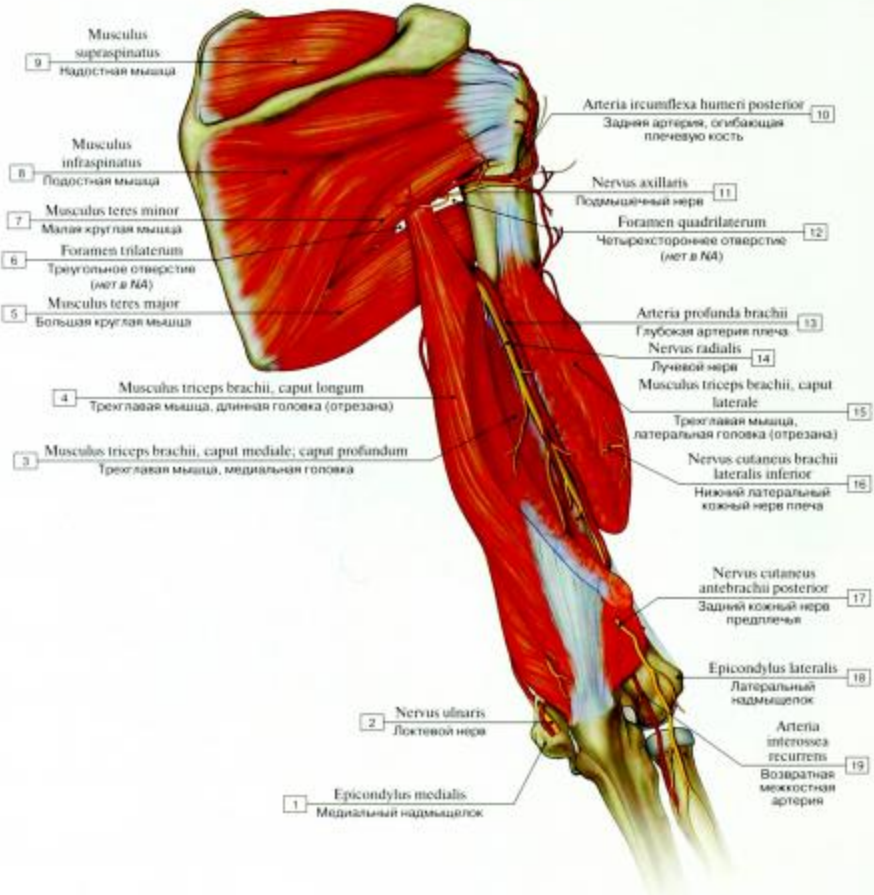

Рис. 449. Топография лучевого нерва на плече:

1 – Medial epicondyle; 2 – Ulnar nerve; 3 – Triceps brachii, medial head; deep head; 4 – Triceps brachii, long head; 5 – Teres major; 6 – Spatium axilare mediale; Triangular space; 7 – Teres minor; 8 – Infraspinatus; 9 – Supraspinatus; 10 – Posterior circumflex humeral artery; 11 – Axillary nerve; 12 – Spatium axilare laterale; Quadrangular space; 13 – Profunda brachii artery; Deep artery of arm; 14 – Radial nerve; 15 – Triceps brachii, lateral head; 16 – Inferior lateral cutaneous nerve of arm; Inferior lateral brachial cutaneous nerve; 17 – Posterior cutaneous nerve of forearm; Posterior antebrachial cutaneous nerve; 18 – Lateral epicondyle; 19 – Recurrent interosseous artery

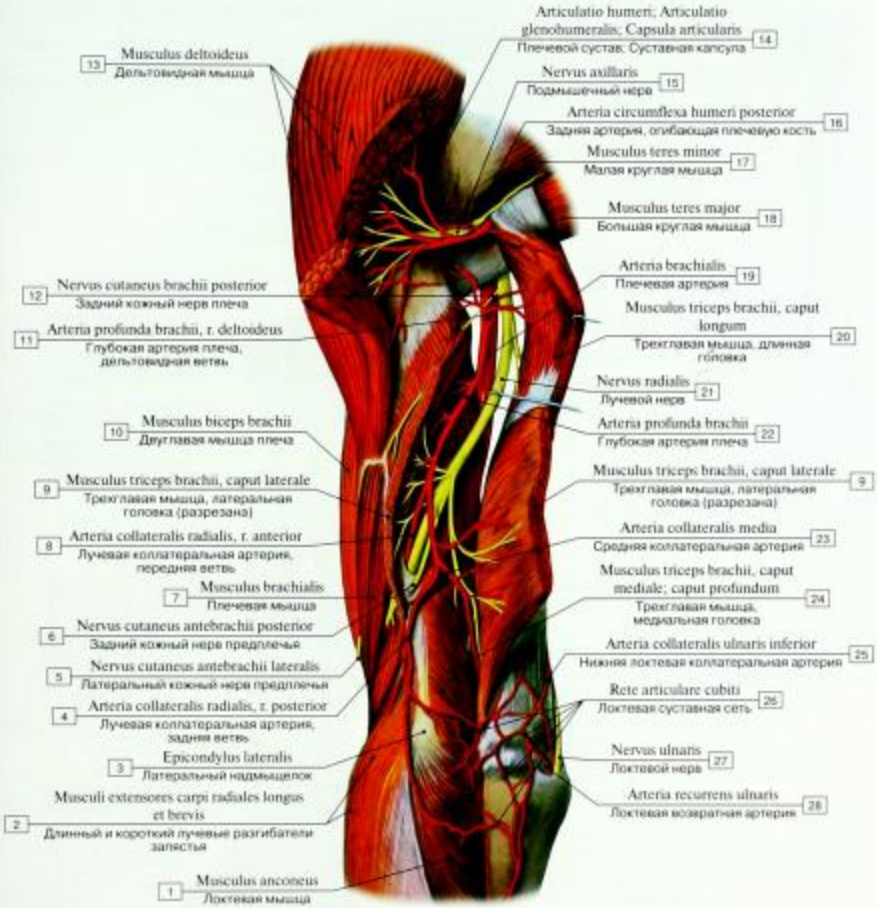

Рис. 450. Лучевой нерв и его взаимоотношение с плечевой артерией:

1 – Anconeus; 2 – Extensors carpi radialis longus and brevis; 3 – Lateral epicondyle; 4 – Radial collateral artery, posterior branch; 5 – Lateral cutaneous nerve of forearm; Lateral antebrachial cutaneous nerve; 6 – Posterior cutaneous nerve of forearm; Posterior antebrachial cutaneous nerve; 7 – Brachialis; 8 – Radial collateral artery, anterior branch; 9 – Triceps brachii, lateral head; 10 – Biceps brachii; 11 – Profunda brachii artery; Deep artery of arm, deltoid branch; 12 – Posterior cutaneous nerve of arm; Posterior brachial cutaneous nerve; 13 – Deltoid; 14 – Glenohumeral joint; Shoulder joint; Joint capsule; Articular capsule; 15 – Axillary nerve; 16 – Posterior circumflex humeral artery; 17 – Teres minor; 18 – Teres major; 19 – Brachial artery; 20 – Triceps brachii, long head; 21 – Radial nerve; 22 – Profunda brachii artery; Deep artery of arm; 23 – Medial collateral artery; 24 – Triceps brachii, medial head; deep head; 25 – Inferior ulnar collateral artery; 26 – Cubital anastomosis; 27 – Ulnar nerve; 28 – Ulnar recurrent artery

Рис. 451. Взаимоотношения подмышечного лучевого и локтевого нервов с плечевой костью (схема):

1 – Greater tubercle; 2 – Lesser tubercle; 3 – Intertubercular sulcus; Bicipital groove; 4 – Axillary nerve; 5 – Radial nerve; 6 – Humerus; 7 – Ulnar nerve; 8 – Medial epicondyle (posterior – Groove for radial nerve)

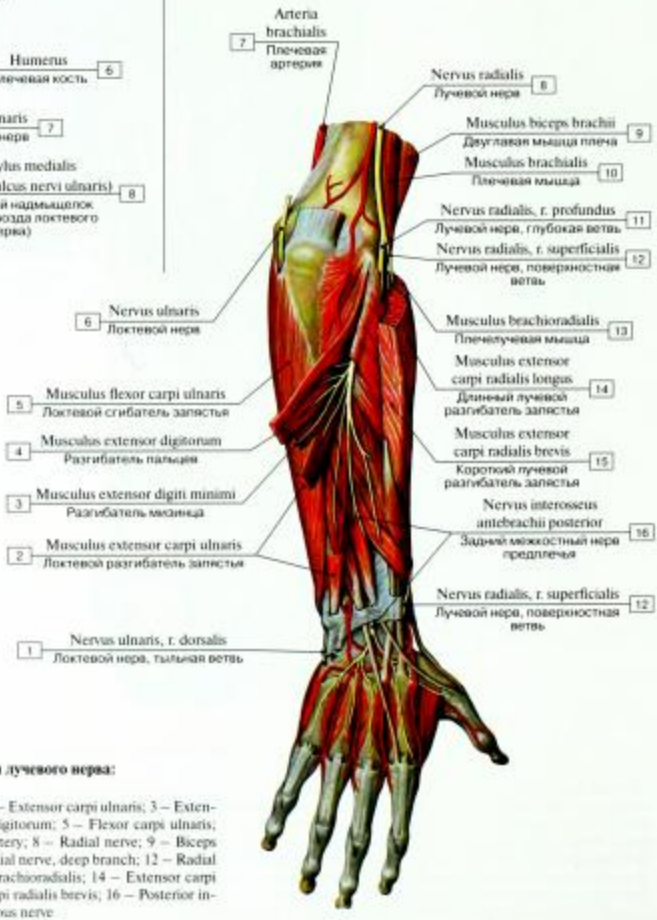

Рис. 452. Ветви лучевого нерва:

1 – Ulnar nerve, dorsal branch; 2 – Extensor carpi ulnaris; 3 – Extensor digiti minimi; 4 – Extensor digitorum; 5 – Flexor carpi ulnaris; 6 – Ulnar nerve; 7 – Brachial artery; 8 – Radial nerve; 9 – Biceps brachii; 10 – Brachialis; 11 – Radial nerve, deep branch; 12 – Radial nerve, superficial branch; 13 – Brachioradialis; 14 – Extensor carpi radialis longus; 15 – Extensor carpi radialis brevis; 16 – Posterior interosseous nerve

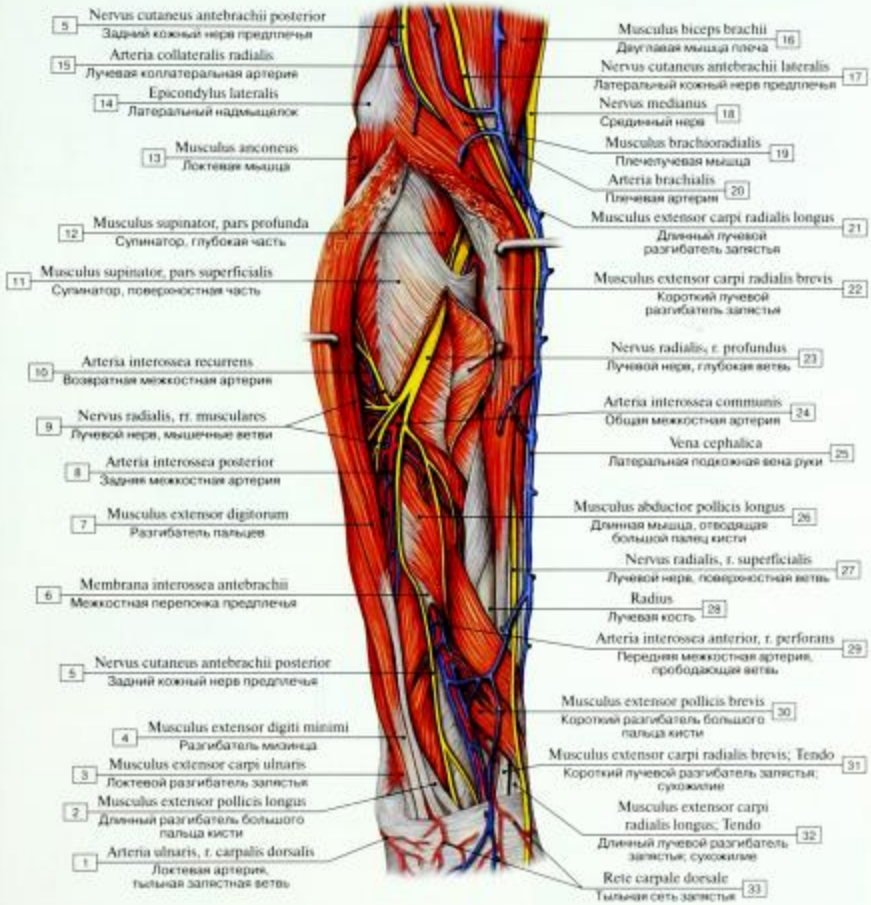

Рис. 453. Глубокая ветвь лучевого нерва:

1 – Ulnar artery, dorsal carpal branch; 2 – Extensor pollicis longus; 3 – Extensor carpi ulnaris; 4 – Extensor digiti minimi; 5 – Posterior cutaneous nerve of forearm; Posterior antebrachial cutaneous nerve; 6 – Interosseous membrane of forearm; 7 – Extensor digitorum; 8 – Posterior interosseous artery; 9 – Radial nerve, muscular branches; 10 – Recurrent interosseous artery; 11 – Supinator, superficial part; 12 – Supinator, deep part; 13 – Anconeus; 14 – Lateral epicondyle; 15 – Radial collateral artery; 16 – Biceps brachii; 17 – Lateral cutaneous nerve of forearm; Lateral antebrachial cutaneous nerve; 18 – Median nerve; 19 – Brachioradialis; 20 – Brachial artery; 21 – Extensor carpi radialis longus; 22 – Extensor carpi radialis brevis; 23 – Radial nerve, deep branch; 24 – Common interosseous artery; 25 – Cephalic vein; 26 – Abductor pollicis longus; 27 – Radial nerve, superficial branch; 28 – Radius; 29 – Anterior interosseous artery, perforating branch; 30 – Extensor pollicis brevis; 31 – Extensor carpi radialis brevis; Tendon; 32 – Extensor carpi radialis longus; Tendon; 33 – Dorsal carpal arch

Рис. 454. Кровоснабжение и иннервация среднего пальца кисти:

1 – Proper palmar digital artery; 2 – Common palmar digital nerve, palmar branch; 3 – Metacarpophalangeal joint; 4 – Dorsal digital artery; 5 – Dorsal digital nerve; 6 – Common palmar digital artery; 7 – Proper palmar digital nerve

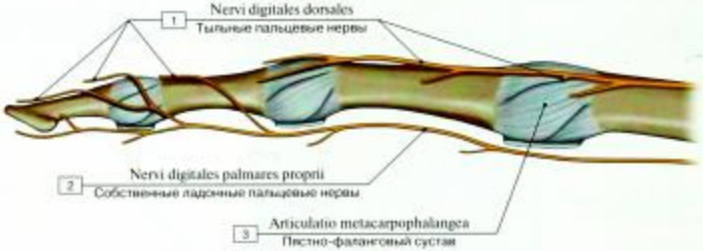

Рис. 455. Иннервация среднего пальца:

1 – Doesal digital nerves; 2 – Proper palmar digital nerves; 3 – Metacarpophalangeal joint

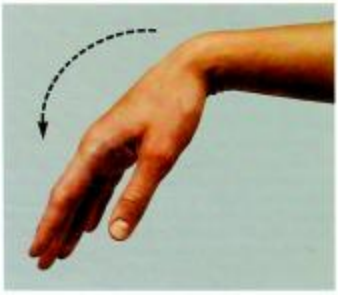

Рис. 456. Нарушение разгибания запястья при повреждении лучевого нерва

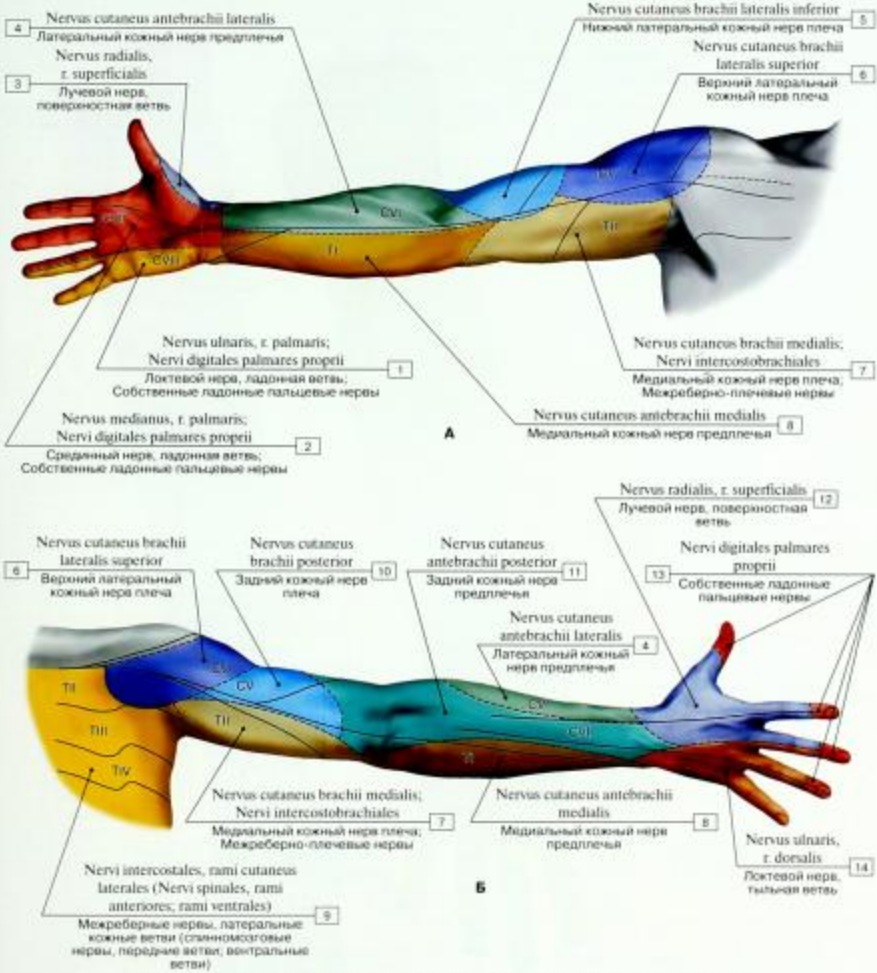

Рис. 457. Кожная иннервация верхней конечности (А – вид спереди, Б – вид сзади):

1 – Ulnar nerve, palmar branch; Proper palmar digital nerves; 2 – Median nerve, palmar branch; Proper palmar digital nerves; 3 – Radial nerve, superficial branch; 4 – Lateral cutaneous nerve of forearm; Lateral antebrachial cutaneous nerve; 5 – Inferior lateral cutaneous nerve of arm; Inferior lateral brachial cutaneous nerve; 6 – Superior lateral cutaneous nerve of arm; Superior lateral brachial cutaneous nerve; 7 – Medial cutaneous nerve of arm; Medial brachial cutaneous nerve; Intercostobrachial nerves; 8 – Medial cutaneous nerve of forearm; Medial antebrachial cutaneous nerve; 9 – Intercostal nerves, lateral cutaneous branches (Spinal nerves, anterior branches; ventral branches); 10 – Posterior cutaneous nerve of arm; Posterior brachial cutaneous nerve; 11 – Posterior cutaneous nerve of forearm; Posterior antebrachial cutaneous nerve; 12 – Radial nerve, superficial branch; 13 – Proper palmar digital nerves; 14 – Ulnar nerve, dorsal branch

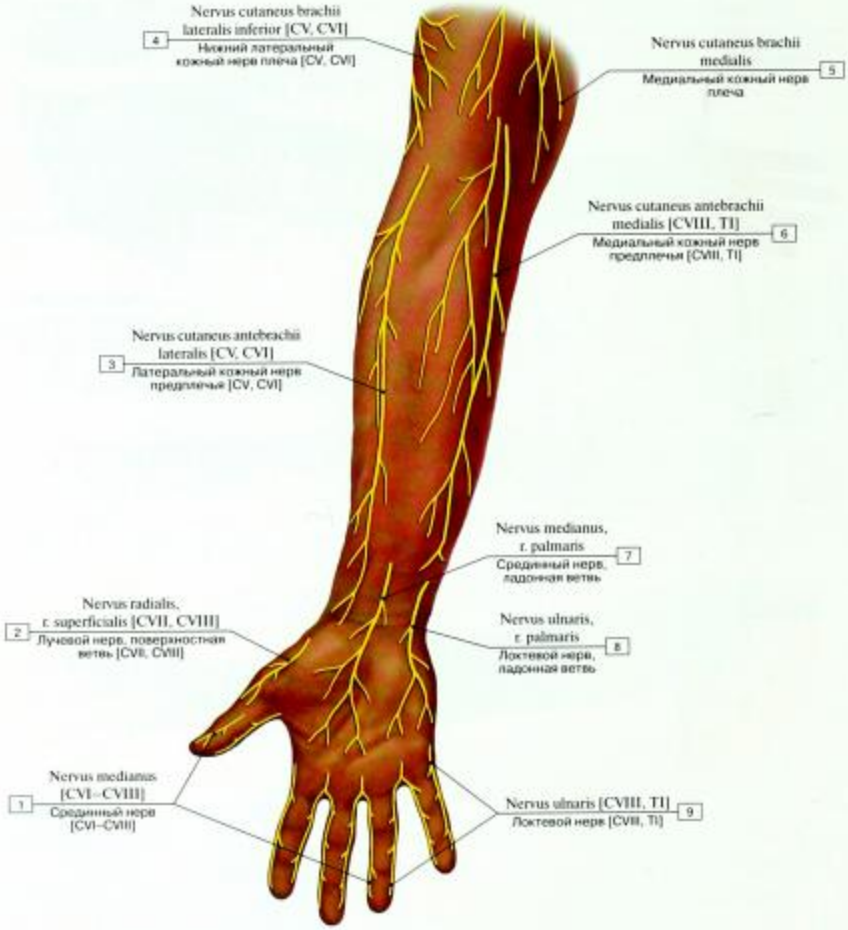

Рис. 458. Иннервация кожи предплечья и кисти, вид спереди:

1 – Median nerve [CVI–CVIII]; 2 – Radial nerve, superficial branch [CVII, CVIII]; 3 – Lateral cutaneous nerve of forearm; Lateral antebrachial cutaneous nerve [CV, CVI]; 4 – Inferior lateral cutaneous nerve of arm; Inferior lateral brachial cutaneous nerve [CV, CVI]; 5 – Medial cutaneous nerve of arm; Medial brachial cutaneous nerve; 6 – Medial cutaneous nerve of forearm; Medial antebrachial cutaneous nerve [CVIII, TI]; 7 – Median nerve, palmar branch; 8 – Ulnar nerve, palmar branch; 9 – Ulnar nerve [CVIII, TI]

Рис. 459. Иннервация предплечья и кисти, вид сзади:

1 – Median nerve [CVI–CVIII]; 2 – Ulnar nerve, dorsal branch [CVIII, TI]; 3 – Posterior cutaneous nerve of arm; Posterior brachial cutaneous nerve [CV–CVIII]; 4 – Intercostobrachial nerves [TII]; 5 – Inferior lateral cutaneous nerve of arm; Inferior lateral brachial cutaneous nerve [CV, CVI]; 6 – Medial cutaneous nerve of arm; Medial brachial cutaneous nerve [CVIII, TI]; 7 – Posterior cutaneous nerve of forearm; Posterior antebrachial cutaneous nerve [CV–CVIII]; 8 – Medial cutaneous nerve of forearm; Medial antebrachial cutaneous nerve [CVIII, TI]; 9 – Lateral cutaneous nerve of forearm; Lateral antebrachial cutaneous nerve [CV, CVI]; 10 – Radial nerve, superficial branch [CVI–CVIII]

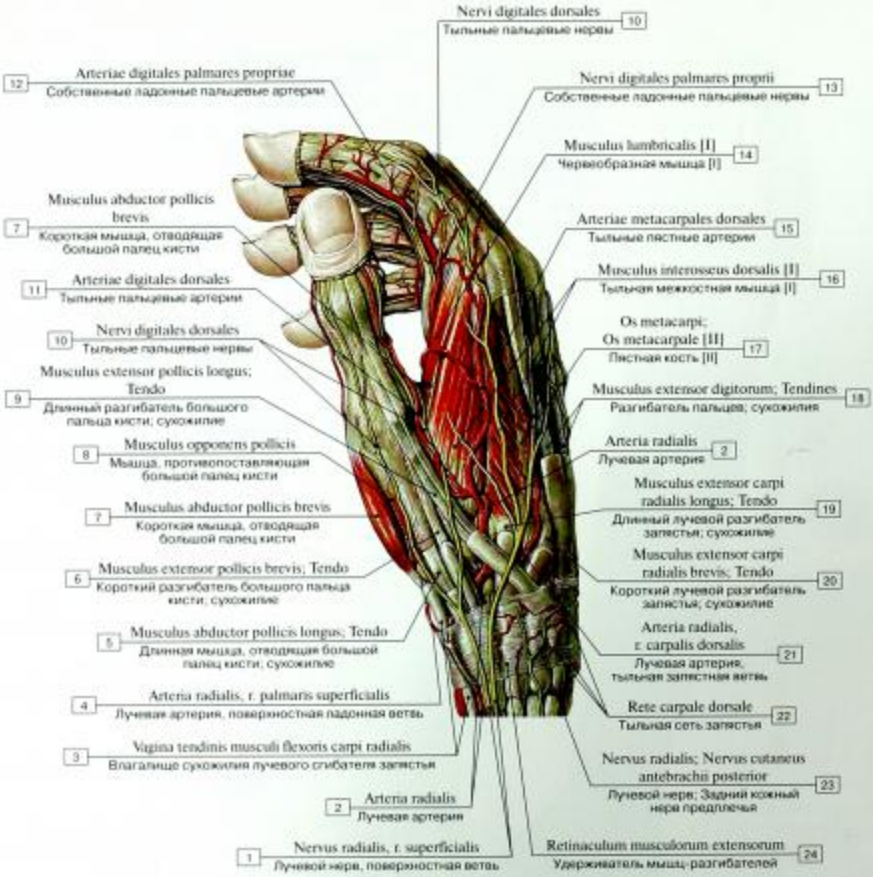

Рис. 460. Нервы и артерии кисти, вид с медиальной стороны:

1 – Radial nerve, superficial branch; 2 – Radial artery; 3 – Tendinous sheath of flexor carpi radialis; 4 – Radial artery, superficial palmar branch; 5 – Abductor pollicis longus; Tendon; 6 – Extensor pollicis brevis; Tendon; 7 – Abductor pollicis brevis; 8 – Opponens pollicis; 9 – Extensor pollicis longus; Tendon; 10 – Dorsal digital nerves; 11 – Dorsal digital arteries; 12 – Proper palmar digital arteries; 13 – Proper palmar digital nerves; 14 – Lumbrical [I]; 15 – Dorsal metacarpal arteries; 16 – Dorsal interosseus [I]; 17 – Metacarpal [II]; 18 – Extensor digitorum; Tendons; 19 – Extensor carpi radialis longus; Tendon; 20 – Extensor carpi radialis brevis; Tendon; 21 – Radial artery, dorsal carpal branch; 22 – Dorsal carpal arch; 23 – Radial nerve; Posterior cutaneous nerve of forearm; Posterior antebrachial cutaneous nerve; 24 – Extensor retinaculum

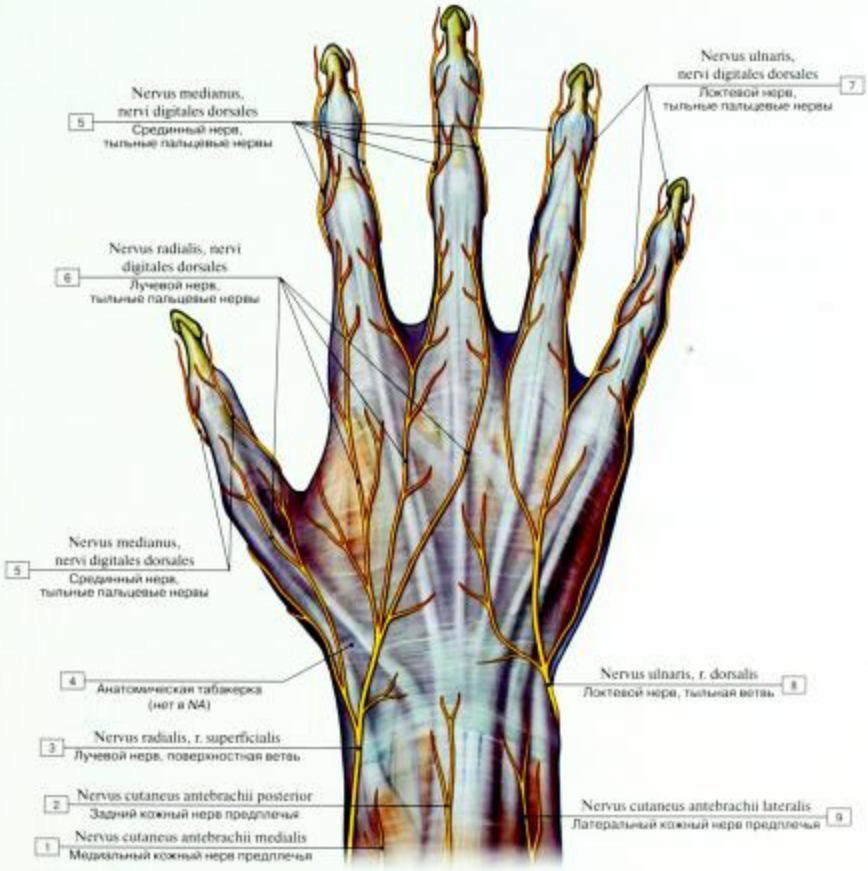

Рис. 461. Нервы тыла кисти, правой:

1 – Medial cutaneous nerve of forearm; Medial antebrachial cutaneous nerve; 2 – Posterior cutaneous nerve of forearm; Posterior antebrachial cutaneous nerve; 3 – Radial nerve, superficial branch; 4 – Anatomical snuffbox; 5 – Median nerve, dorsal digital nerves; 6 – Radial nerve, dorsal digital nerves; 7 – Ulnar nerve, dorsal digital nerves; 8 – Ulnar nerve, dorsal branch; 9 – Lateral cutaneous nerve of forearm; Lateral antebrachial cutaneous nerve

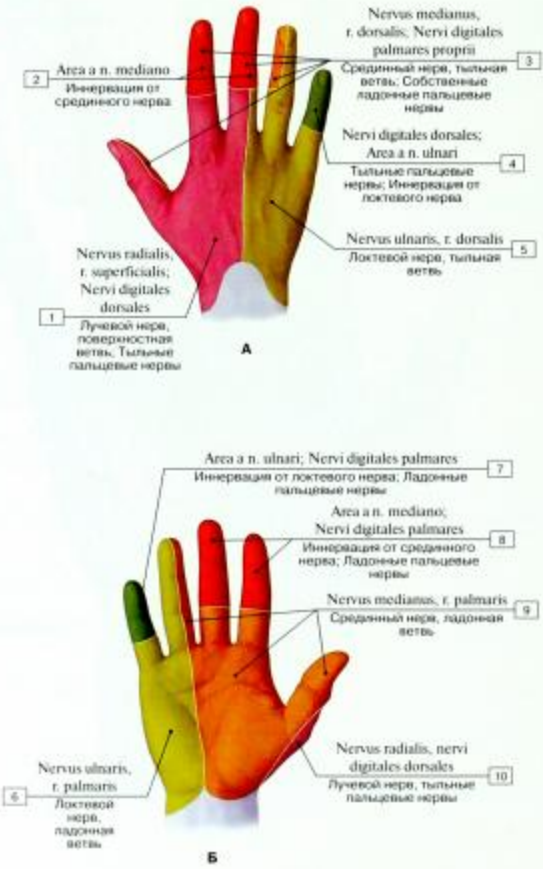

Рис. 462. Области кожной иннервации кисти (А – тыльная поверхность, Б – ладонная поверхность) (схема):

1 – Radial nerve, superficial branch, dorsal digital nerves; 2 – Median nerve, exclusive area; 3 – Median nerve, dorsal branch, proper palmar digital nerves; 4 – Dorsal digital nerves, exclusive area; 5 – Ulnar nerve, dorsal branch; 6 – Ulnar nerve, palmar branch; 7 – Ulnar nerve, exclusive area, palmar digital nerves; 8 – Median nerve, exclusive area, palmar digital nerves; 9 – Median nerve, palmar branch; 10 – Radial nerve, dorsal digital nerves

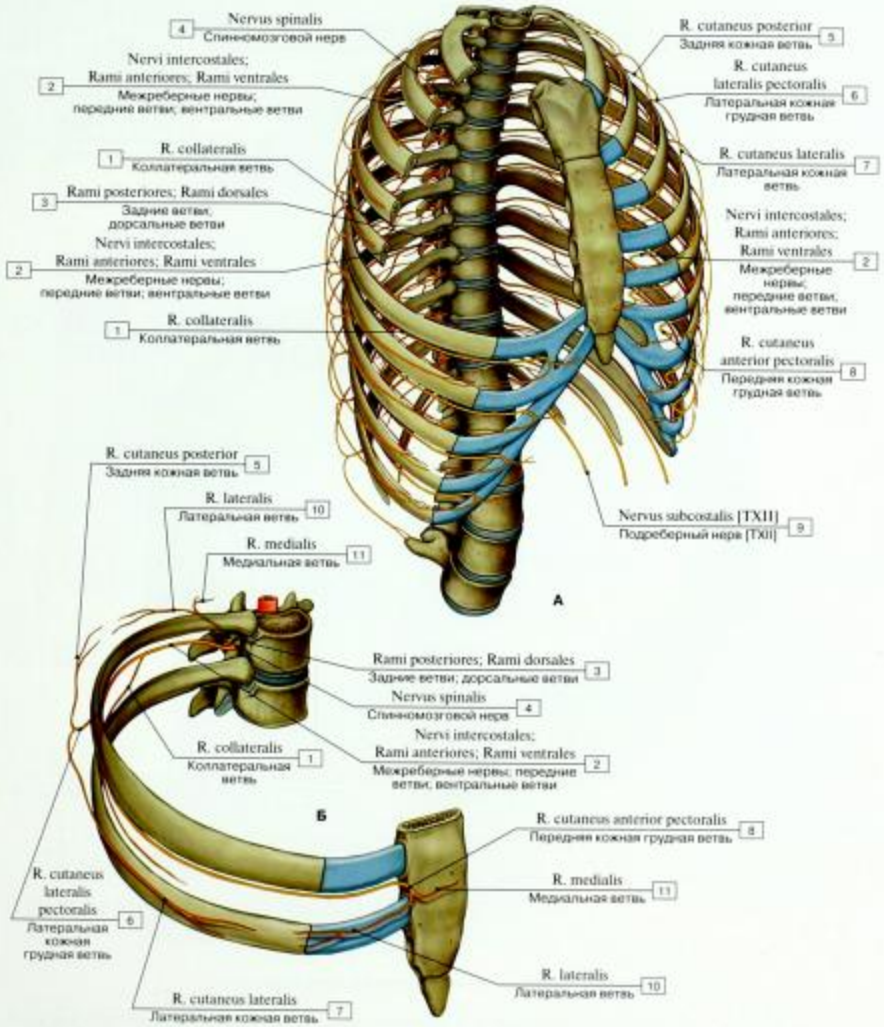

Рис. 463. Межреберные нервы (А – схема, Б – ход нервов в межреберном промежутке):

1 – Collateral branch; 2 – Intercostal nerves; Anterior branches; Ventral branches; 3 – Posterior branches; Dorsal branches; 4 – Spinal nerve; 5 – Posterior cutaneous branch; 6 – Lateral pectoral cutaneous branch; 7 – Lateral cutaneous branch; 8 – Anterior pectoral cutaneous branch; 9 – Subcostal nerve [TXII]; 10 – Lateral branch; 11 – Medial branch

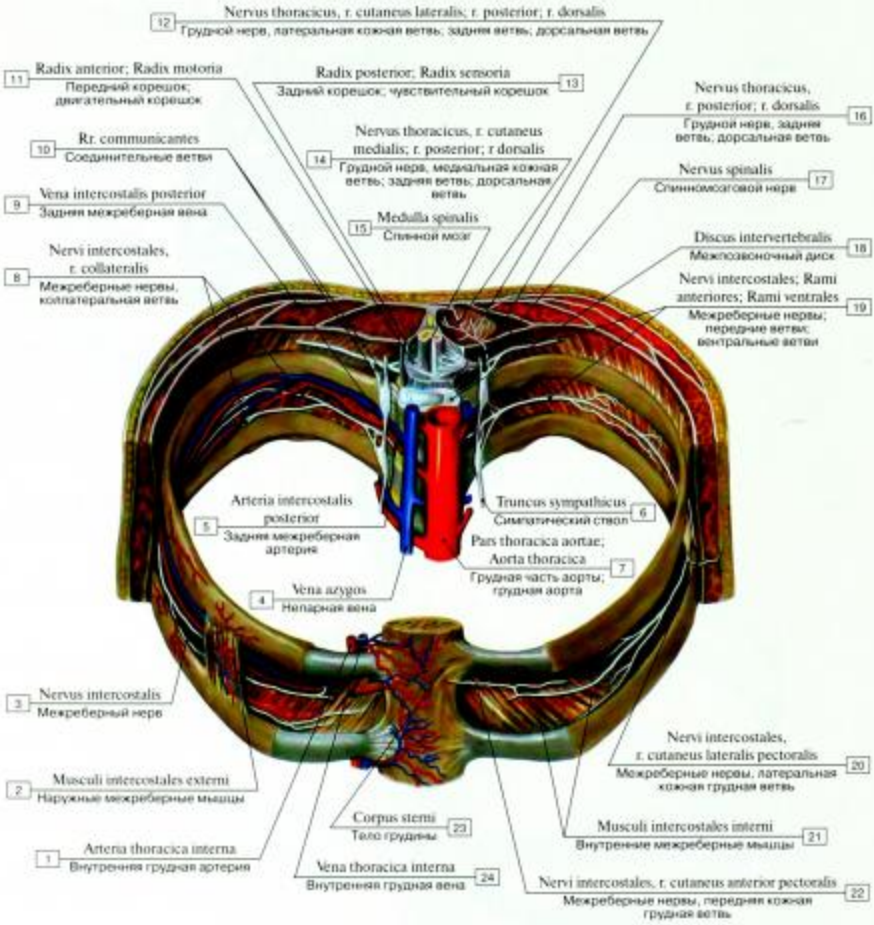

Рис. 464. Сосуды и нервы стенок грудной полости (фрагмент):

1 – Internal thoracic artery; 2 – External intercostal muscles; 3 – Intercostal nerve; 4 – Azygos vein; 5 – Posterior intercostal artery; 6 – Sympathetic trunk; 7 – Thoracic aorta; 8 – Intercostal nerves, collateral branch; 9 – Posterior intercostal vein; 10 – Communicating branches; 11 – Anterior root; Motor root; Ventral root; 12 – Thoracic nerve, lateral cutaneous branch; posterior branch; dorsal branch; 13 – Posterior root; Sensory root; Dorsal root; 14 – Thoracic nerve, medial cutaneous branch; posterior branch; dorsal branch; 15 – Spinal cord; 16 – Thoracic nerve, posterior branch; dorsal branch; 17 – Spinal nerve; 18 – Intervertebral disc; 19 – Intercostal nerves; Anterior branches; Ventral branches; 20 – Intercostal nerves, lateral pectoral cutaneous branch; 21 – Internal intercostal muscles; 22 – Intercostal nerves, anterior pectoral cutaneous branch; 23 – Body of sternum; 24 – Internal thoracic vein

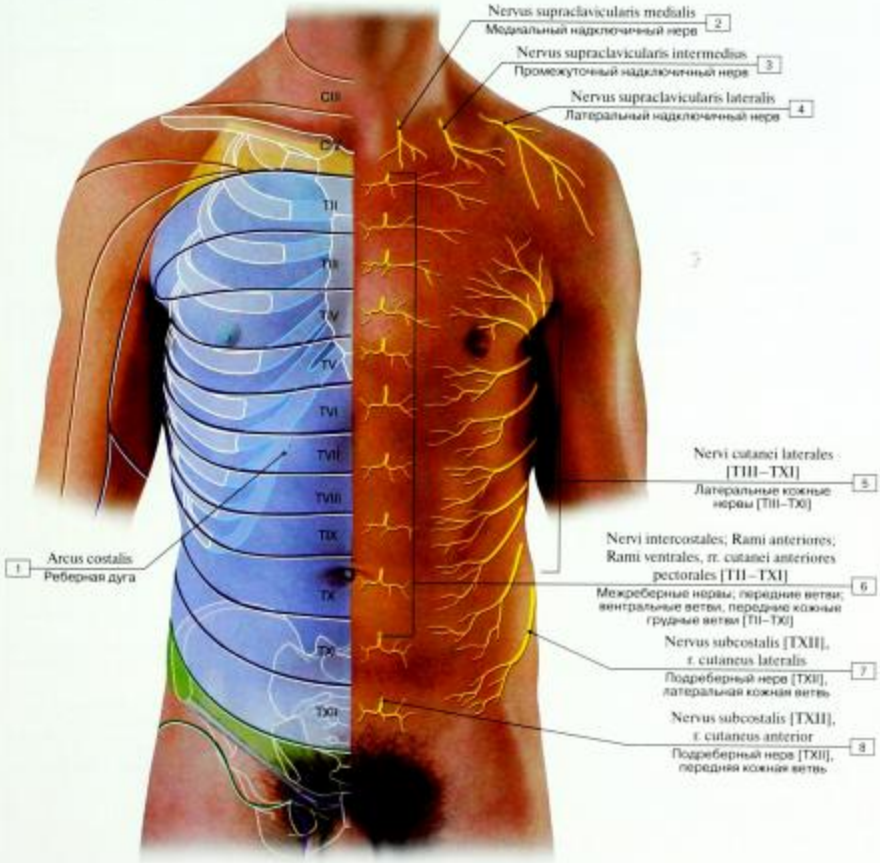

Рис. 465. Кожная иннервация груди и живота, вид спереди:

1 – Costal margin; Costal arch; 2 – Medial supraclavicular nerve; 3 – Intermediate supraclavicular nerve; 4 – Lateral supraclavicular nerve; 5 – Lateral cutaneous nerves [TIII–TXI]; 6 – Intercostal nerves; Anterior branches; Ventral branches, anterior pectoral cutaneous branches [TII–TXI]; 7 – Subcostal nerve [TXII], lateral cutaneous branch; 8 – Subcostal nerve [TXII], anterior cutaneous branch

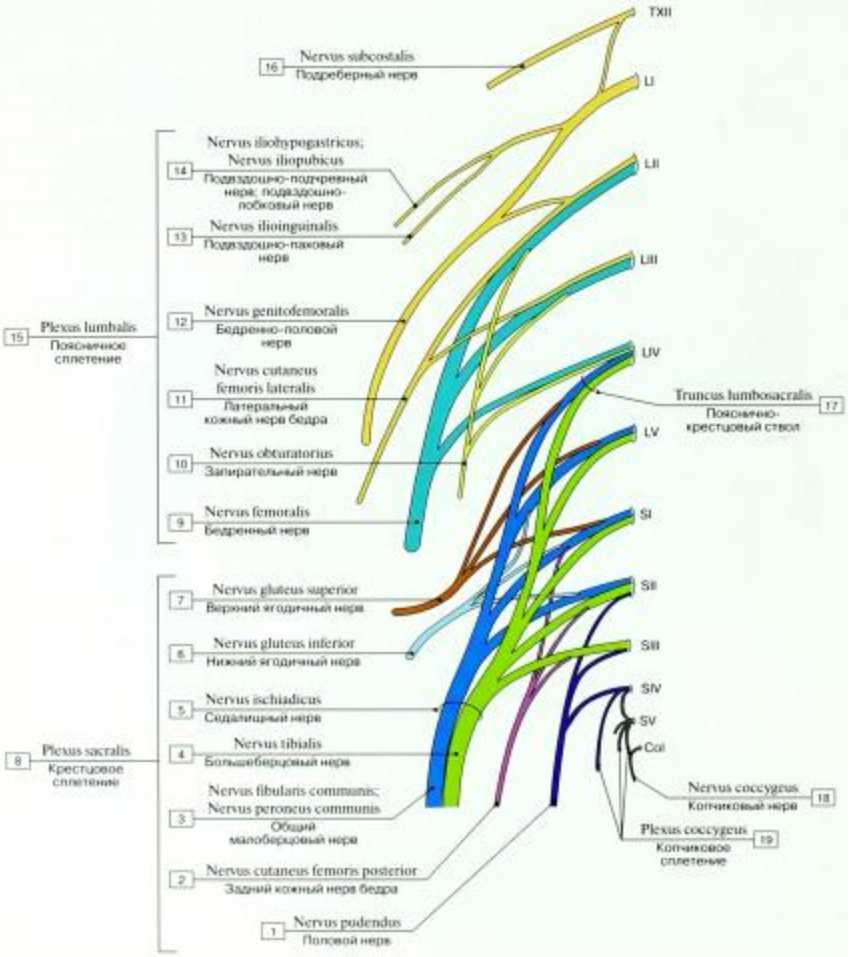

Рис. 466. Поясничное, крестцовое и копчиковое сплетения (схема):

1 – Pudendal nerve; 2 – Posterior cutaneous nerve of thigh; Posterior femoral cutaneous nerve; 3 – Common fibular nerve; Common peroneal nerve; 4 – Tibial nerve; 5 – Sciatic nerve; 6 – Inferior gluteal nerve; 7 – Superior gluteal nerve; 8 – Sacral plexus; 9 – Femoral nerve; 10 – Obturator nerve; 11 – Lateral cutaneous nerve of thigh; Lateral femoral cutaneous nerve; 12 – Genitofemoral nerve; 13 – Ilio-inguinal nerve; 14 – Iliohypogastric nerve; Iliopubic nerve; 15 – Lumbar plexus; 16 – Subcostal nerve; 17 – Lumbosacral trunc; 18 – Coccygeal nerve; 19 – Coccygeal plexus

Таблица 24. Нервы поясничного сплетения

Нерв, сегменты спинного мозга, из которых происходят нервы	Ход нерва	Основные ветви	Иннервируемая область
Мышечные ветви [TXII–LIV]	От передних ветвей сплетения спинномозговых нервов до их соединения между собой		Большая и малая поясничные мышцы, латеральные межпоперечные мышцы поясницы, квадратная мышца поясницы
Подвздошно-подчревный нерв [TXII–LI]	Выходит из-под латерального края большой поясничной мышцы, идет по передней поверхности квадратной мышцы поясницы к прямой мышце между поперечной и внутренней косой мышцами живота	Латеральная кожная ветвь Передняя кожная ветвь	Поперечная, внутренняя и наружная косые мышцы живота, прямая мышца живота Кожа верхнелатеральной части ягодичной области, верхнелатеральной области бедра Кожа передней брюшной стенки над лобком
Подвздошно-паховый нерв [TXII–LIV]	Идет книзу от подвздошно-подчревного нерва между поперечной и внутренней косой мышцами живота, входит в паховый канал. Выйдя через наружное поверхностное кольцо пахового канала, заканчивается в коже	Передние мошоночные ветви (у мужчин) Передние губные ветви (у женщин)	Наружная и внутренняя косые мышцы живота, поперечная мышца живота Кожа паховой области и лобка, мошонки (у мужчин), большой половой губы (у женщин), верхнемедиальной поверхности бедра
Бедренно-половой нерв [LI, LII]	Прободает большую поясничную мышцу, по ее передней поверхности следует к глубокому паховому кольцу, проходит через паховый канал, выходит через поверхностное паховое кольцо и спускается к мошонке (половая ветвь) и под паховую связку (бедренная ветвь) к коже бедра	Бедренная ветвь Половая ветвь	Кожа бедра ниже паховой связки и в области подкожного кольца бедренного канала Мышца, поднимающая яичко, кожа мошонки (у мужчин); круглая связка матки, кожа большой половой губы (у женщин)
Латеральный кожный нерв бедра [LI, LII]	Выходит из-под латерального края поясничной мышцы, идет латерально и вниз по передней поверхности подвздошной мышцы, проходит под латеральной частью паховой связки на бедро		Кожа заднелатеральной поверхности бедра (над напрягателем широкой фасции) до коленного сустава
Запирательный нерв [LII–LIV]	Спускается вниз вдоль медиального края большой поясничной мышцы, в полости малого таза располагается над запирательной артерией, вместе с ней проходит через запирательный канал на бедро, ложится между приводящими мышцами	Передняя ветвь Задняя ветвь	Мышцы: короткая и длинная приводящие, гребенчатая Кожа медиальной поверхности бедра Наружная запирательная, большая приводящая мышцы, капсула тазобедренного сустава
Бедренный нерв [LII–LIV]	Начинается тремя корешками в толще большой поясничной мышцы, направляется вниз под подвздошной фасцией в борозде между большой поясничной и подвздошной мышцами, выходит на бедро через мышечную лакуну, в бедренном треугольнике располагается латерально от бедренных сосудов	Мышечные ветви Передние кожные ветви Подкожный нерв	Четырехглавая мышца бедра, портняжная, гребенчатая мышцы Кожа переднемедиальной поверхности бедра Кожа медиальной поверхности коленного сустава, передней и медиальной поверхностей голени, медиального края стопы до большого пальца

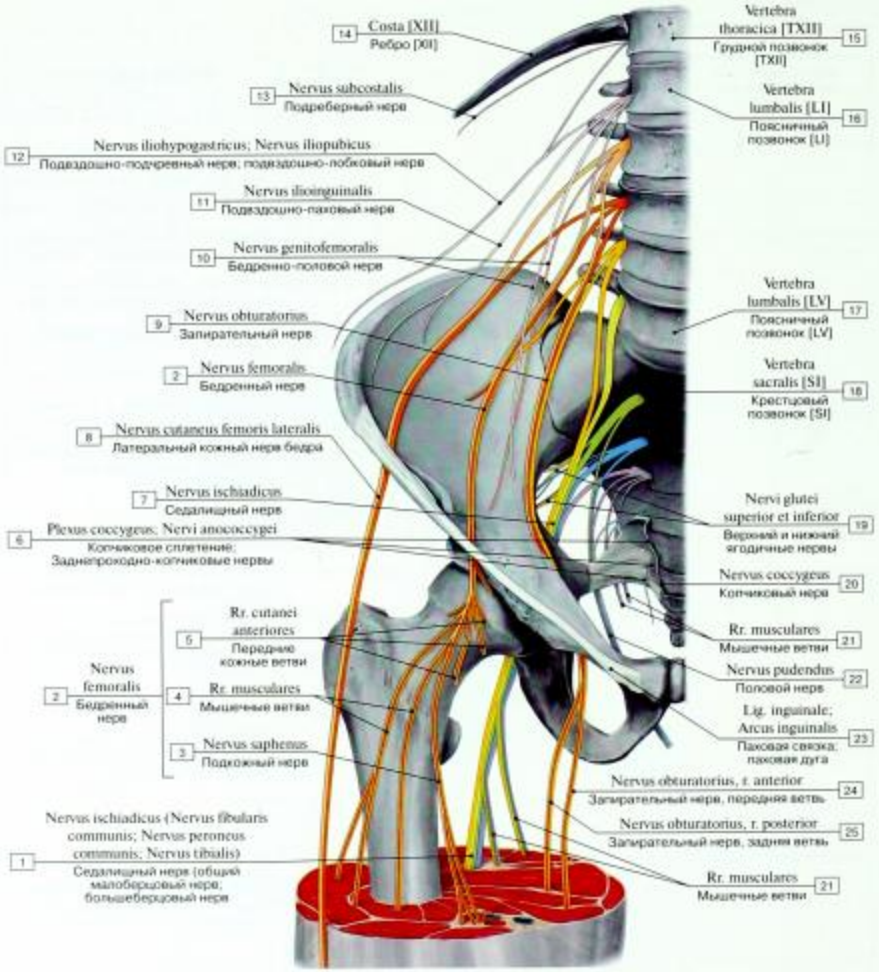

Рис. 467. Поясничное, крестцовое и копчиковое сплетения, вид спереди (схема):

1 – Sciatic nerve (Common fibular nerve; Common peroneal nerve; Tibial nerve); 2 = 3 + 4 + 5 – Femoral nerve; 3 – Saphenous nerve; 4 – Muscular branches; 5 – Anterior cutaneous branches; 6 – Coccygeal plexus, anococcygeal nerves; 7 – Sciatic nerve; 8 – Lateral cutaneous nerve of thigh; Lateral femoral cutaneous nerve; 9 – Obturator nerve; 10 – Genitofemoral nerve; 11 – Ilio-inguinal nerve; 12 – Iliohypogastric nerve; Iliopubic nerve; 13 – Subcostal nerve; 14 – Rib [XII]; 15 – Thoracic vertebra [TXII]; 16 – Lumbar vertebra [LI]; 17 – Lumbar vertebra [LV]; 18 – Sacrum vertebra [SI]; 19 – Superior and inferior gluteal nerves; 20 – Coccygeal nerve; 21 – Muscular branches; 22 – Pudendal nerve; 23 – Inguinal ligament; 24 – Obturator nerve, anterior branch; 25 – Obturator nerve, posterior branch

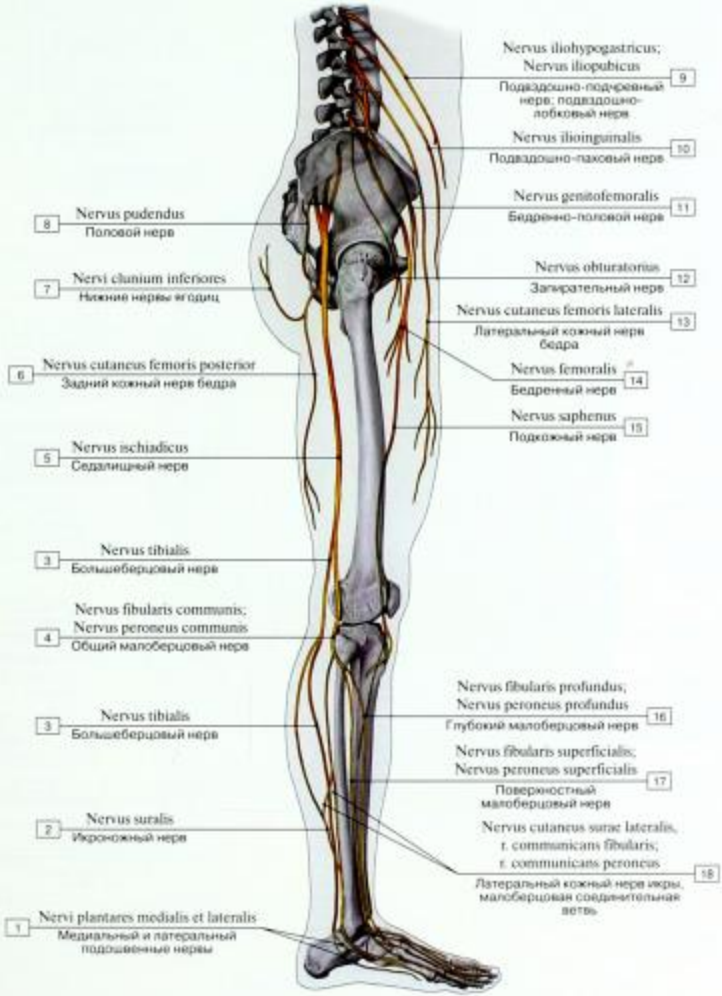

Рис. 468. Ветви поясничного и крестцового сплетений, вид сбоку (схема):

1 – Medial and lateral plantar nerves; 2 – Sural nerve; 3 – Tibial nerve; 4 – Common fibular nerve; Common peroneal nerve; 5 – Sciatic nerve; 6 – Posterior cutaneous nerve of thigh; Posterior femoral cutaneous nerve; 7 – Inferior clunial nerves; 8 – Pudendal nerve; 9 – Iliohypogastric nerve; Iliopubic nerve; 10 – Ilio-inguinal nerve; 11 – Genitofemoral nerve; 12 – Obturator nerve; 13 – Lateral cutaneous nerve of thigh; Lateral femoral cutaneous nerve; 14 – Femoral nerve; 15 – Saphenous nerve; 16 – Deep fibular nerve; Deep peroneal nerve; 17 – Superficial fibular nerve; Superficial peroneal nerve; 18 – Lateral sural cutaneous nerve, sural communicating branch

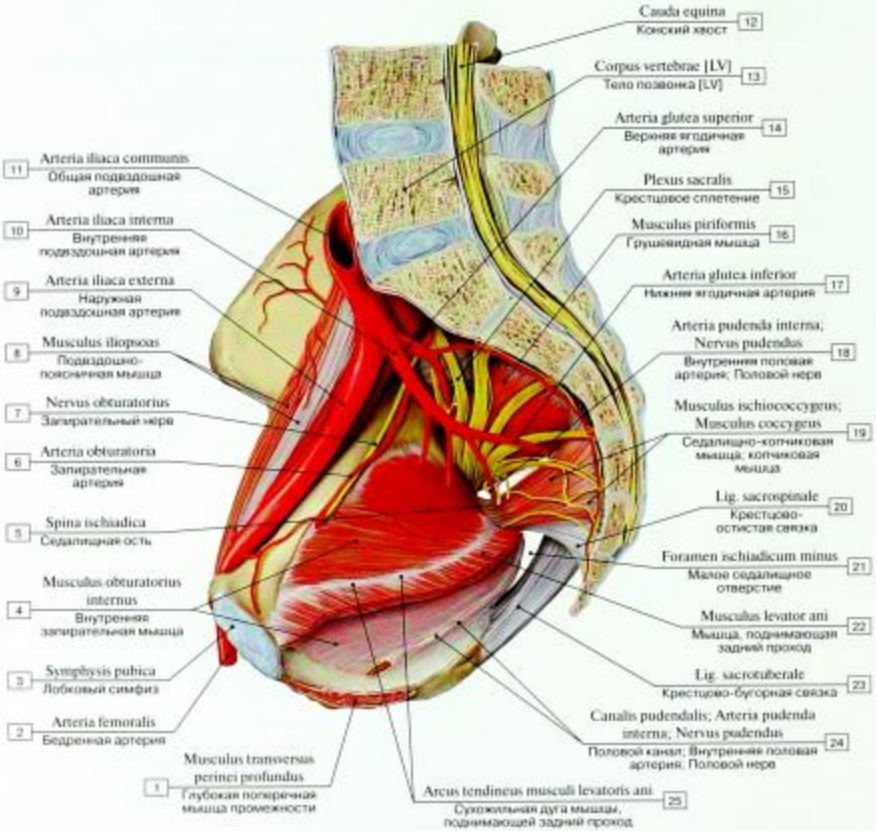

Рис. 469. Крестцовое сплетение, вид изнутри:

1 – Deep transverse perineal muscle; 2 – Femoral artery; 3 – Pubic symphysis; 4 – Obturator internus; 5 – Ischial spine; 6 – Obturator artery; 7 – Obturator nerve; 8 – Iliopsoas; 9 – External iliac artery; 10 – Internal iliac artery; 11 – Common iliac artery; 12 – Cauda equina; 13 – Vertebral body [LV]; 14 – Superior gluteal artery; 15 – Sacral plexus; 16 – Piriformis; 17 – Inferior gluteal artery; 18 – Internal pudendal artery; Pudendal nerve; 19 – Ischiococcygeus; Coccygeus; 20 – Sacrospinous ligament; 21 – Lesser sciatic foramen; 22 – Levator ani; 23 – Sacrotuberous ligament; 24 – Pudendal canal; Internal pudendal artery; Pudendal nerve; 25 – Tendinous arch of levator ani

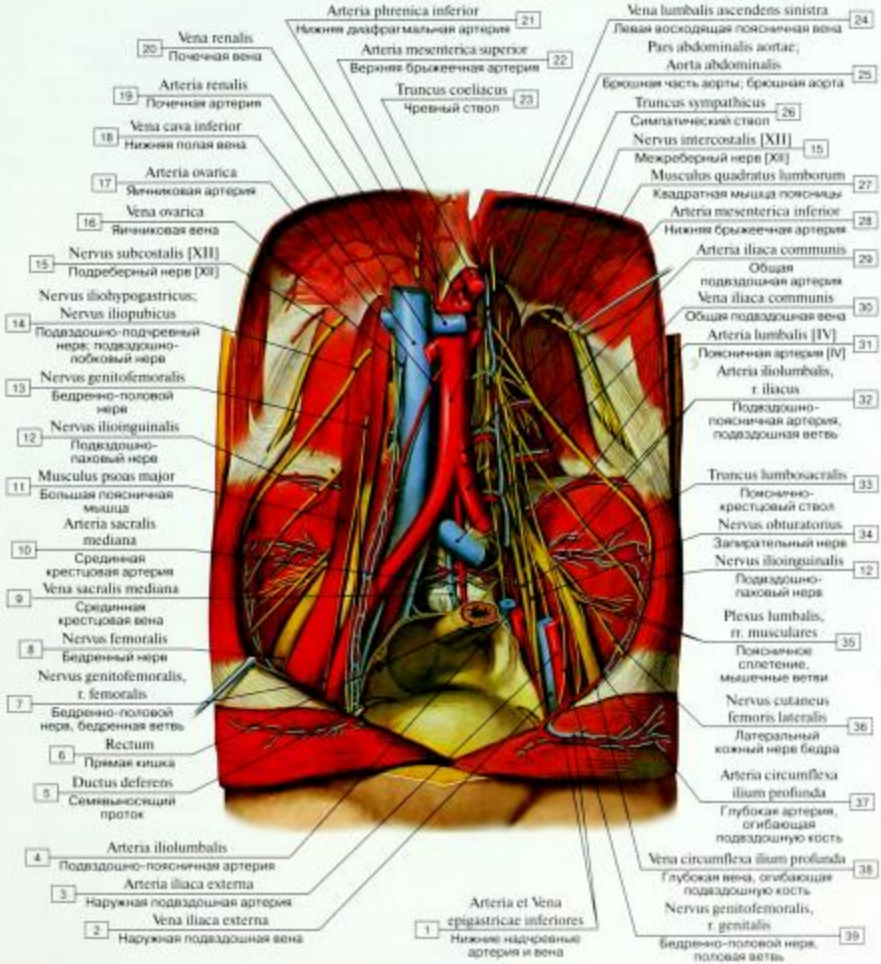

Рис. 470. Нервы поясничного сплетения:

1 – Inferior epigastric vein and artery; 2 – External iliac vein; 3 – External iliac artery; 4 – Iliolumbar artery; 5 – Ductus deferens; Vas deferens; 6 – Rectum; 7 – Genitofemoral nerve, femoral branch; 8 – Femoral nerve; 9 – Median sacral vein; 10 – Median sacral artery; 11 – Psoas major; 12 – Ilio-inguinal nerve; 13 – Genitofemoral nerve; 14 – Iliohypogastric nerve; Iliopubic nerve; 15 – Subcostal nerve [XII]; 16 – Ovarian vein; 17 – Ovarian artery; 18 – Inferior vena cava; 19 – Renal artery; 20 – Renal vein; 21 – Inferior phrenic artery; 22 – Superior mesenteric artery; 23 – Coeliac trunk; 24 – Left ascending lumbar vein; 25 – Abdominal aorta; 26 – Sympathetic trunk; 27 – Quadratus lumborum; 28 – Inferior mesenteric artery; 29 – Common iliac artery; 30 – Common iliac vein; 31 – Lumbar artery [IV]; 32 – Iliolumbar artery, iliacus branch; 33 – Lumbosacral trunc; 34 – Obturator nerve; 35 – Lumbar plexus, muscular branches; 36 – Lateral cutaneous nerve of thigh; Lateral femoral cutaneous nerve; 37 – Deep circumflex iliac artery; 38 – Deep circumflex iliac vein; 39 – Genitofemoral nerve, genital branch

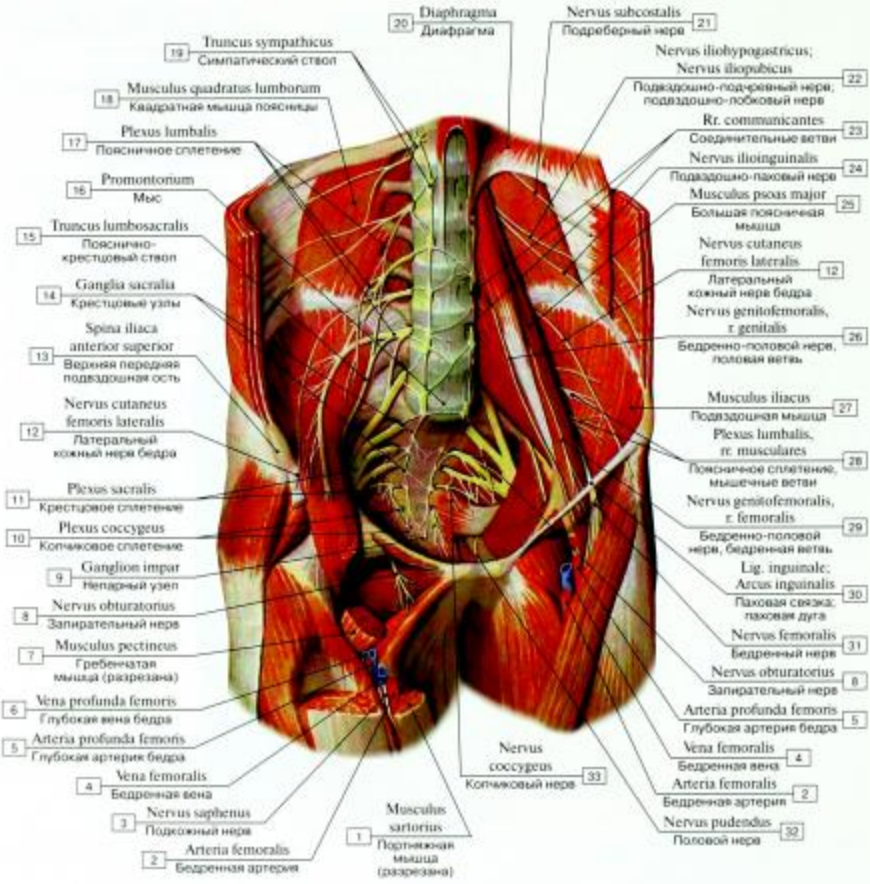

Рис. 471. Поясничное и крестцовое сплетения:

1 – Sartorius; 2 – Femoral artery; 3 – Saphenous nerve; 4 – Femoral vein; 5 – Deep artery of thigh; 6 – Profunda femoris vein; Deep vein of thigh; 7 – Pectineus; 8 – Obturator nerve; 9 – Ganglion impar; 10 – Coccygeal plexus; 11 – Sacral plexus; 12 – Lateral cutaneous nerve of thigh; Lateral femoral cutaneous nerve; 13 – Anterior superior iliac spine; 14 – Sacral ganglia; 15 – Lumbosacral trunc; 16 – Promontory; 17 – Lumbar plexus; 18 – Quadratus lumborum; 19 – Sympathetic trunk; 20 – Diaphragm; 21 – Subcostal nerve; 22 – Iliohypogastric nerve; Iliopubic nerve; 23 – Communicating branches; 24 – Ilio-inguinal nerve; 25 – Psoas major; 26 – Genitofemoral nerve, genital branch; 27 – Iliacus; 28 – Lumbar plexus, muscular branches; 29 – Genitofemoral nerve, femoral branch; 30 – Inguinal ligament; 31 – Femoral nerve; 32 – Pudendal nerve; 33 – Coccygeal nerve

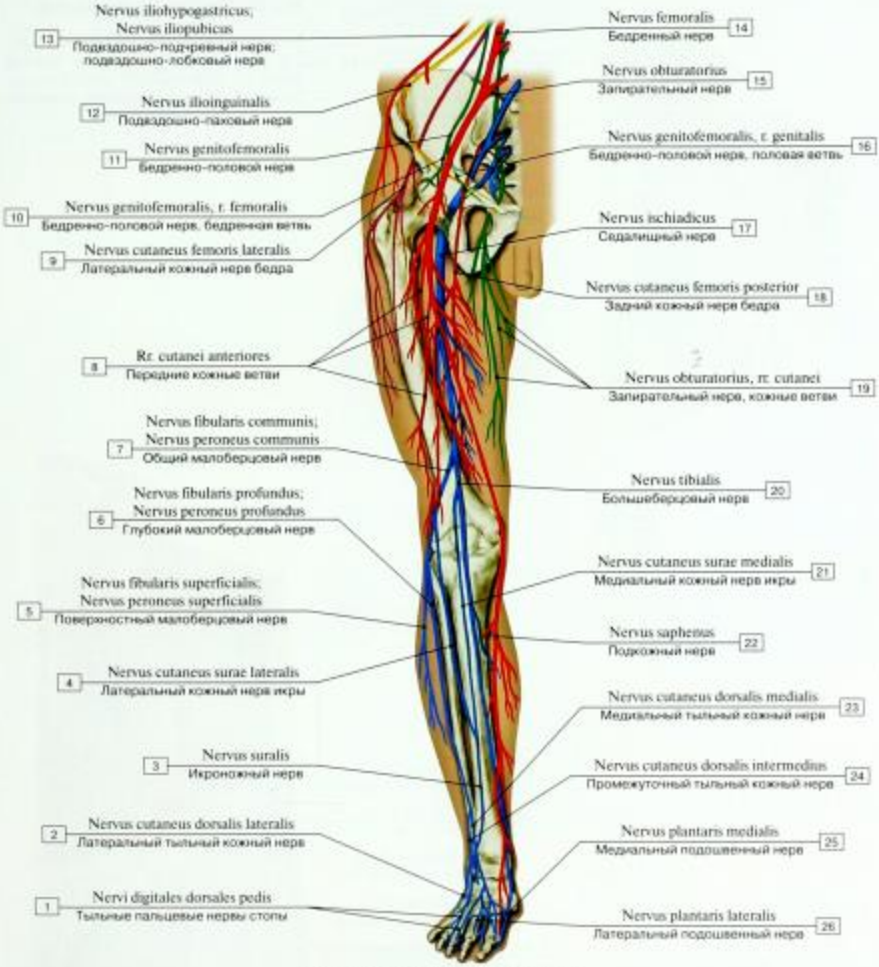

Рис. 472. Нервы нижней конечности:

1 – Dorsal digital nerves of foot; 2 – Lateral dorsal cutaneous nerve; 3 – Sural nerve; 4 – Lateral sural cutaneous nerve; 5 – Superficial fibular nerve; Superficial peroneal nerve; 6 – Deep fibular nerve; Deep peroneal nerve; 7 – Common fibular nerve; Common peroneal nerve; 8 – Anterior cutaneous branches; 9 – Lateral cutaneous nerve of thigh; Lateral femoral cutaneous nerve; 10 – Genitofemoral nerve, femoral branch; 11 – Genitofemoral nerve; 12 – Ilio-inguinal nerve; 13 – Iliohypogastric nerve; Iliopubic nerve; 14 – Femoral nerve; 15 – Obturator nerve; 16 – Genitofemoral nerve, genital branch; 17 – Sciatic nerve; 18 – Posterior cutaneous nerve of thigh; Posterior femoral cutaneous nerve; 19 – Obturator nerve, cutaneous branches; 20 – Tibial nerve; 21 – Medial sural cutaneous nerve; 22 – Saphenous nerve; 23 – Medial dorsal cutaneous nerve; 24 – Intermediate dorsal cutaneous nerve; 25 – Medial plantar nerve; 26 – Lateral plantar nerve

Рис. 473. Подвздошно-паховый нерв:

1 – Spermatic cord; 2 – Ilio-inguinal nerve; 3 – Superficial inguinal ring; 4 – Inguinal ligament; 5 – Iliacus; 6 – Psoas major; 7 – Internal oblique; 8 – Transversus abdominis; Transverse abdominal; 9 – Quadratus lumborum

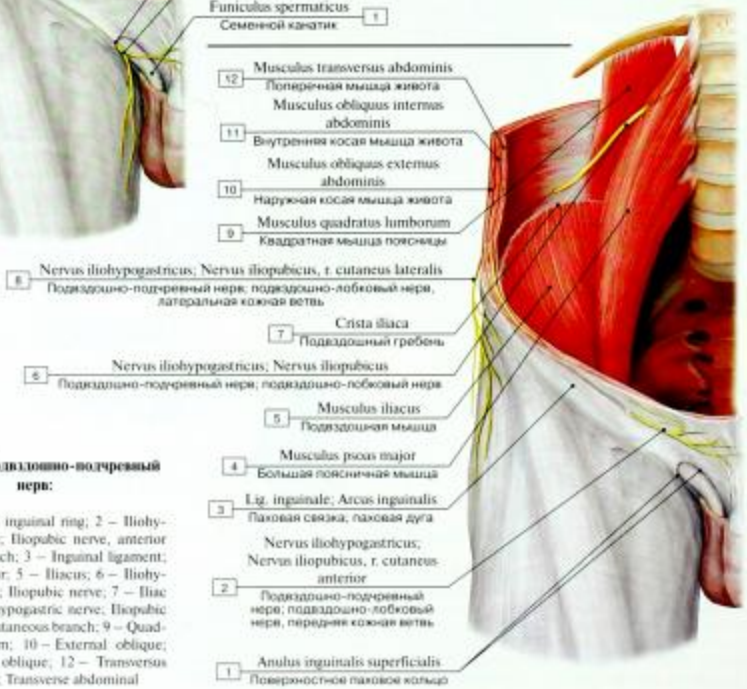

Рис. 474. Подвздошно-подчревный нерв:

1 – Superficial inguinal ring; 2 – Iliohypogastric nerve; Iliopubic nerve, anterior cutaneous branch; 3 – Inguinal ligament; 4 – Psoas major; 5 – Iliacus; 6 – Iliohypogastric nerve; Iliopubic nerve; 7 – Iliac crest; 8 – Iliohypogastric nerve; Iliopubic nerve, lateral cutaneous branch; 9 – Quadratus lumborum; 10 – External oblique; 11 – Internal oblique; 12 – Transversus abdominis; Transverse abdominal

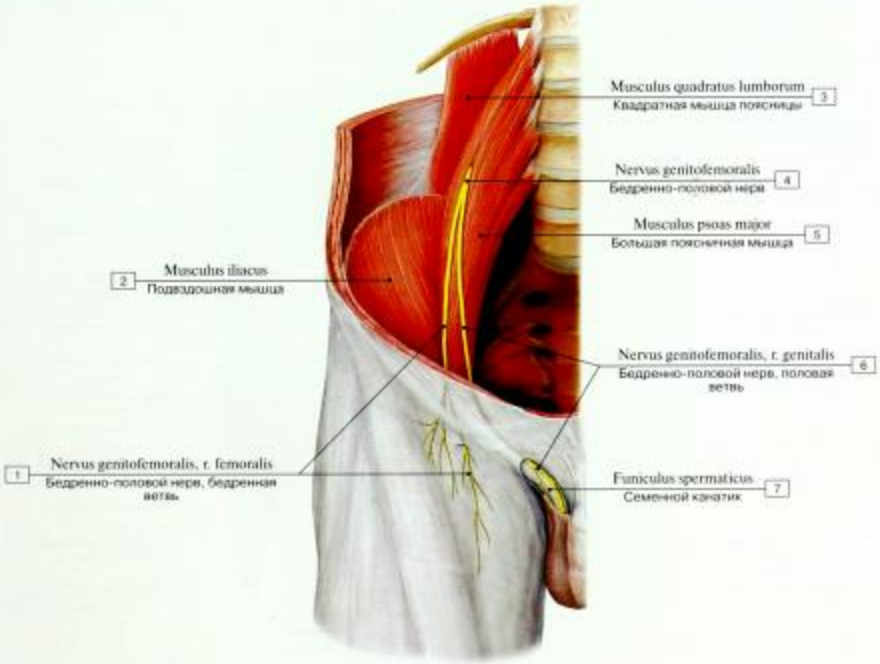

Рис. 475. Бедренно-половой нерв:

1 – Genitofemoral nerve, femoral branch; 2 – Iliacus; 3 – Quadratus lumborum; 4 – Genitofemoral nerve; 5 – Psoas major; 6 – Genitofemoral nerve, genital branch; 7 – Spermatic cord

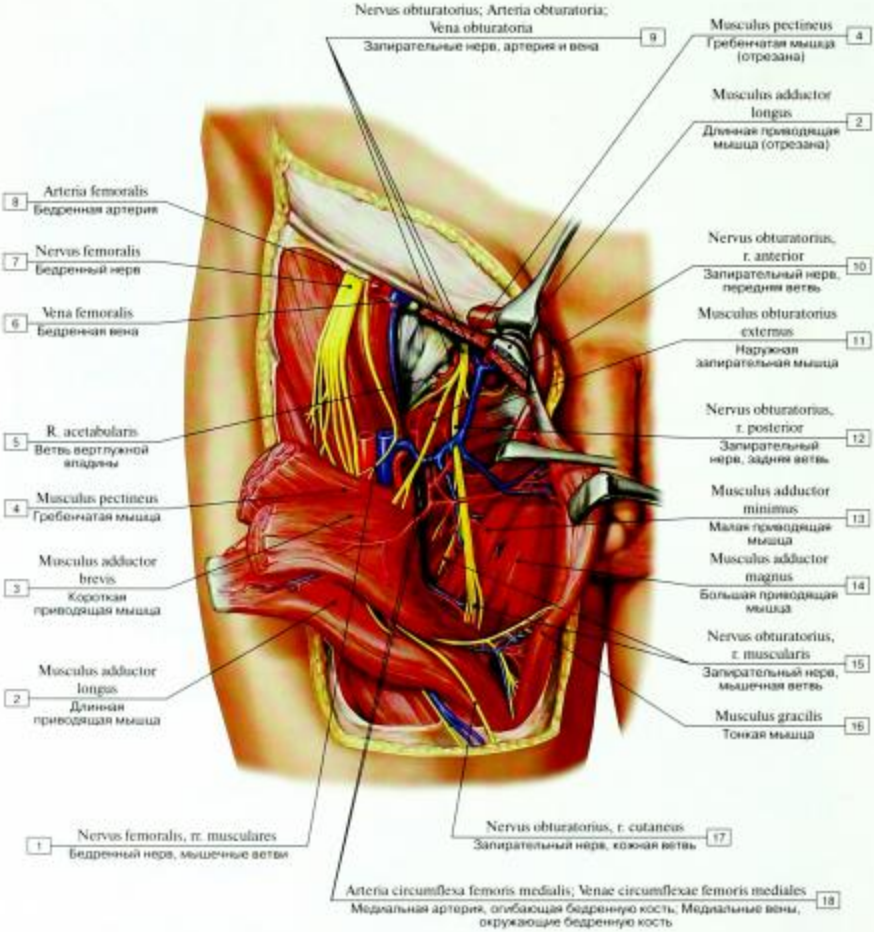

Рис. 476. Запирательный и бедренный нервы:

1 – Femoral nerve, muscular branches; 2 – Adductor longus; 3 – Adductor brevis; 4 – Pectineus; 5 – Acetabular branch; 6 – Femoral vein; 7 – Femoral nerve; 8 – Femoral artery; 9 – Obturator nerve; Obturator artery; Obturator vein; 10 – Obturator nerve, anterior branch; 11 – Obturator externus; 12 – Obturator nerve, posterior branch; 13 – Adductor minimus; 14 – Adductor magnus; 15 – Obturator nerve, muscular branch; 16 – Gracilis; 17 – Obturator nerve, cutaneous branch; 18 – Medial circumflex femoral artery; Medial circumflex femoral veins

Рис. 477. Запирательный нерв и его ветви (топография нерва):

1 – Muscular branches; 2 – Adductor brevis; 3 – Obturator externus; 4 – Obturator nerve; 5 – Vertebra [LII]; 6 – Vertebra [LIV]; 7 – Linea terminalis; 8 – Pectineus; 9 – Anterior branch; 10 – Posterior branch; 11 – Adductor longus; 12 – Adductor magnus; 13 – Cutaneous branch; 14 – Gracilis

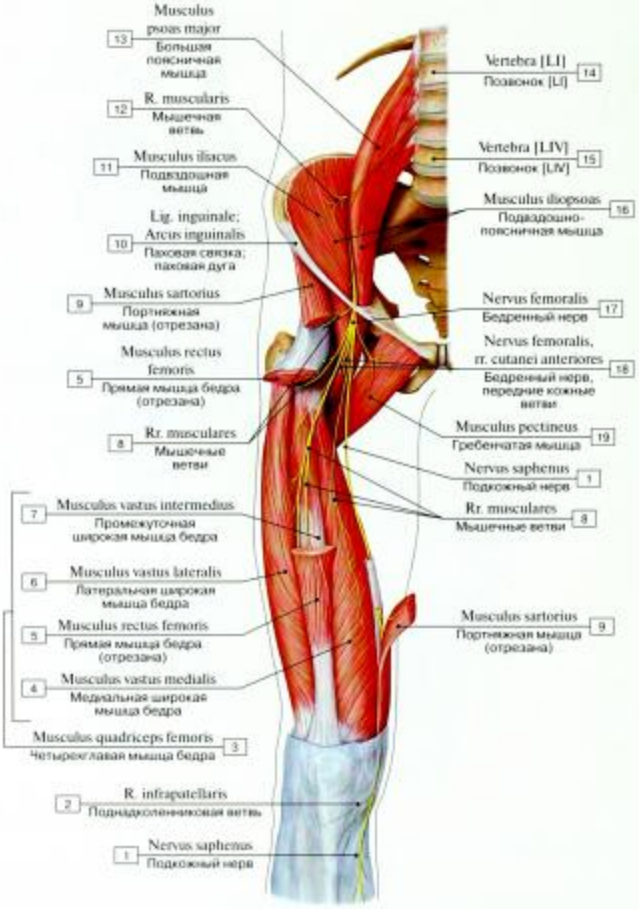

Рис. 478. Бедренный нерв и его ветви (топография нерва):

1 – Saphenous nerve; 2 – Infrapatellar branch; 3 = 4 + 5 + 6 + 7 – Quadriceps femoris; 4 – Vastus medialis; 5 – Rectus femoris; 6 – Vastus lateralis; 7 – Vastus intermedius; 8 – Muscular branches; 9 – Sartorius; 10 – Inguinal ligament; 11 – Iliacus; 12 – Muscular branch; 13 – Psoas major; 14 – Vertebra [LI]; 15 – Vertebra [LIV]; 16 – Iliopsoas; 17 – Femoral nerve; 18 – Femoral nerve, anterior cutaneous branches; 19 – Pectineus

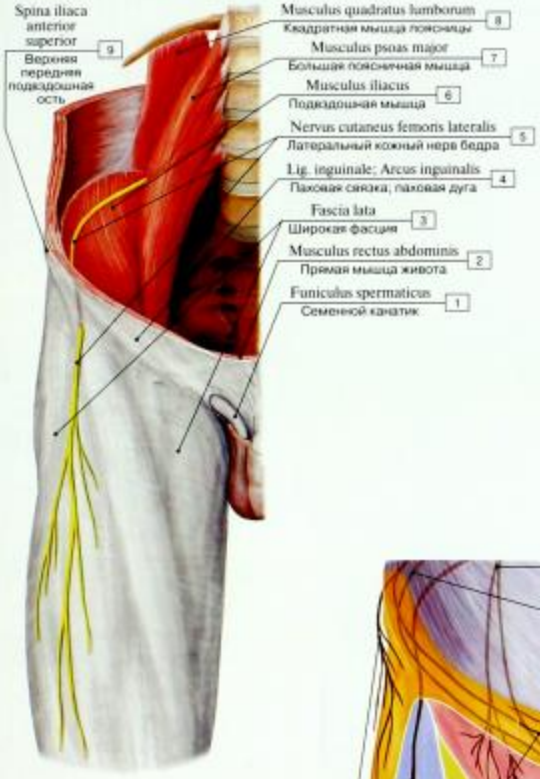

Рис. 479. Латеральный кожный нерв бедра, ход нерва:

1 – Spermatic cord; 2 – Rectus abdominis; 3 – Fascia lata; 4 – Inguinal ligament; 5 – Lateral cutaneous nerve of thigh; Lateral femoral cutaneous nerve; 6 – Iliacus; 7 – Psoas major; 8 – Quadratus lumborum; 9 – Anterior superior iliac spine

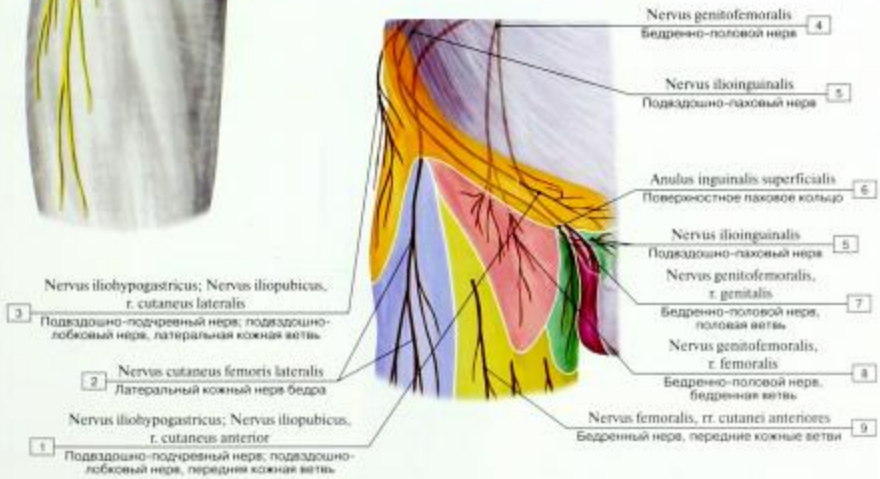

Рис. 480. Чувствительная иннервация паховой области (схема):

1 – Iliohypogastric nerve; Iliopubic nerve, anterior cutaneous branch; 2 – Lateral cutaneous nerve of thigh; Lateral femoral cutaneous nerve; 3 – Iliohypogastric nerve; Iliopubic nerve, lateral cutaneous branch; 4 – Genitofemoral nerve; 5 – Ilio-inguinal nerve; 6 – Superficial inguinal ring; 7 – Genitofemoral nerve, genital branch; 8 – Genitofemoral nerve, femoral branch; 9 – Femoral nerve, anterior cutaneous branches

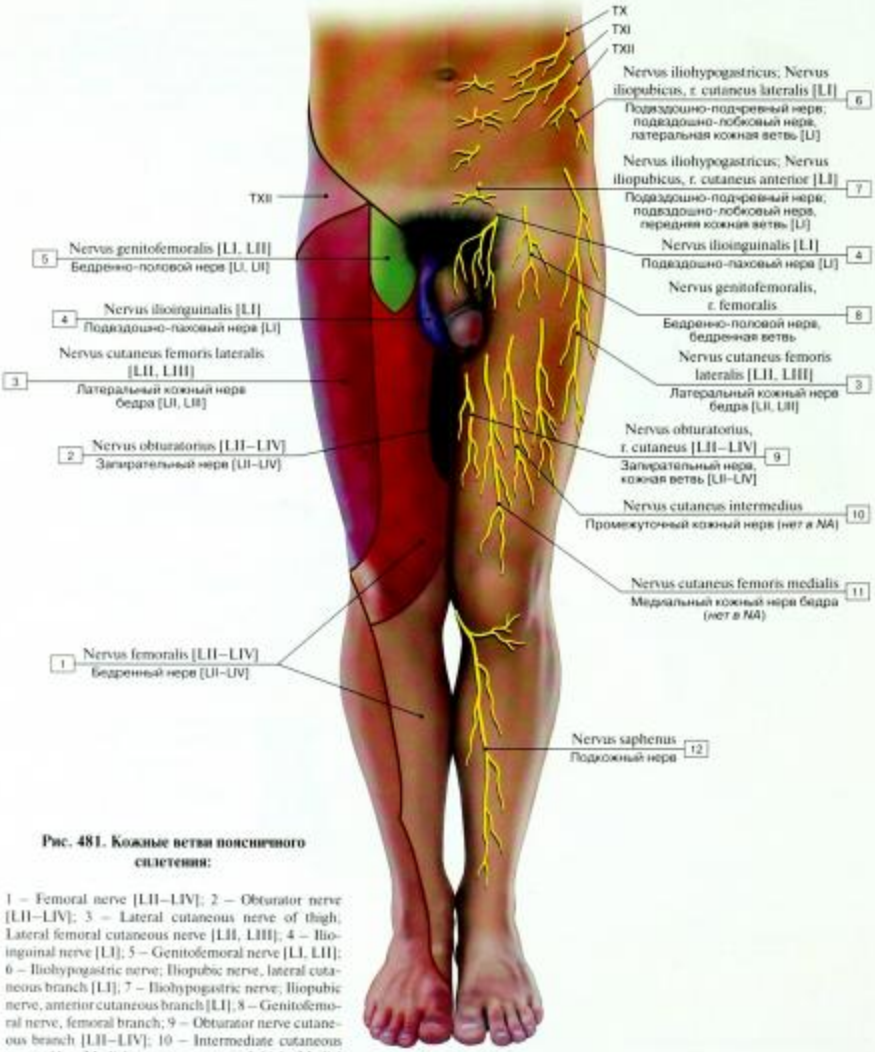

Рис. 481. Кожные ветви поясничного сплетения:

1 – Femoral nerve [LII–LIV]; 2 – Obturator nerve [LII–LIV]; 3 – Lateral cutaneous nerve of thigh; Lateral femoral cutaneous nerve [LII, LIII]; 4 – Ilioinguinal nerve [LI]; 5 – Genitofemoral nerve [LI, LII]; 6 – Iliohypogastric nerve; Iliopubic nerve, lateral cutaneous branch [LI]; 7 – Iliohypogastric nerve; Iliopubic nerve, anterior cutaneous branch [LI]; 8 – Genitofemoral nerve, femoral branch; 9 – Obturator nerve cutaneous branch [LII–LIV]; 10 – Intermediate cutaneous nerve; 11 – Medial cutaneous nerve of thigh; Medial femoral cutaneous nerve; 12 – Saphenous nerve

Таблица 25. Нервы крестового сплетения

Нерв, сегменты спинного мозга, из которых происходят нервы	Ход нерва	Основные ветви	Иннервируемая область
Короткие ветви			
Внутренний запирательный нерв (LIV–SI)	Из полости таза через подгрушевидное отверстие к мышце		Внутренняя запирательная мышца
Грушевидный нерв (SI–SII)	Из полости таза через подгрушевидное отверстие к мышце		Грушевидная мышца
Нерв квадратной мышцы бедра (LI–SIV)	Из полости таза через подгрушевидное отверстие к мышце		Квадратная мышца бедра
Верхний ягодичный нерв (LIV–SI)	Из полости таза через надгрушевидное отверстие, затем вверх и латерально между средней и малой ягодичными мышцами		Мышцы: средняя и малая ягодичные, напрягающая широкую фасцию бедра
Нижний ягодичный нерв (LV–SII)	Из полости таза через подгрушевидное отверстие		Большая ягодичная мышца, капсула тазобедренного сустава
Половой нерв (SI–SIV)	Из полости таза через подгрушевидное отверстие, затем огибает седалищную ость и через малое седалищное отверстие входит в седалищно-прямокишечную ямку, по латеральной стенке ямки достигает лобкового симфиза и переходит на спинку полового члена (или клитора)	Нижние прямокишечные нервы Промежностные нервы Задние мошоночные нервы (задние губные нервы) Дорсальный нерв полового члена (клитора)	Наружный сфинктер заднего прохода, кожа в области заднего прохода Мышцы: седалищно-пещеристая, луковично-губчатая, поверхностная и глубокая поперечная мышцы промежности Кожа промежности, задней поверхности мошонки (у мужчин) или больших половых губ (у женщин) У мужчин иннервирует кожу и пещеристые тела мужского полового члена, у женщин – большие и малые половые губы и клитор, глубокую поперечную мышцу промежности и сфинктер уретры
Длинные ветви			
Задний кожный нерв бедра (SI–SIII)	Из полости таза через подгрушевидное отверстие, затем из-под нижнего края большой ягодичной мышцы идет на заднюю поверхность бедра (до подколенной ямки, под широкой фасцией бедра)	Нижние нервы ягодиц Промежностные нервы	Кожа ягодичной области Кожа промежности Кожа заднемедиальной поверхности бедра вплоть до подколенной ямки

Нерв, сегменты спинного мозга, из которых происходят нервы	Ход нерва	Основные ветви	Иннервируемая область
Седалищный нерв [LIV–SIII]	Из полости таза через подгрушевидное отверстие, затем на заднюю поверхность бедра, спускается вниз между большой приводящей мышцей и длинной головкой двуглавой мышцы бедра, вблизи подколенной ямки делится на две крупные ветви: большеберцовый и общий малоберцовый нервы	Мышечные ветви	Мышцы: внутренняя запирательная, близнецовые, полусухожильная, полуперепончатая, двуглавая мышца бедра (длинная головка), задняя часть большой приводящей мышцы, капсула тазобедренного и коленного суставов
Большеберцовый нерв [LIV–SII], ветвь седалищного нерва	Продолжение ствола седалищного нерва на голени, в подколенной ямке располагается под фасцией, позади подколенной вены. Между медиальной и латеральной головками икроножной мышцы направляется в голеноподколенный канал; выйдя из канала, проходит позади медиальной лодыжки под удерживателем сгибателей на стопу, где делится на свои конечные ветви: медиальный и латеральный подошвенные нервы	Мышечные ветви	Мышцы: икроножная, камбаловидная, подошвенная, подколенная; длинный сгибатель пальцев стопы, задняя большеберцовая, длинный сгибатель большого пальца стопы
		Медиальный кожный нерв икры (в нижней трети голени соединяется с латеральным кожным нервом икры – ветвью общего малоберцового нерва – и образует икроножный нерв)	Кожа заднемедиальной поверхности голени
		Медиальный подошвенный нерв	Кожа латерального края стопы Мышцы: короткий сгибатель пальцев, медиальная головка короткого сгибателя большого пальца стопы и отводящая большой палец стопы, I–II червеобразные мышцы Кожа медиального края стопы и большого пальца, кожа обращенных друг к другу поверхностей подошвенной стороны I–IV пальцев
		Латеральный подошвенный нерв	Мышцы: межкостные, III и IV червеобразные, приводящая большой палец стопы, латеральная головка короткого сгибателя большого пальца стопы, квадратная мышца подошвы, мышца, отводящая мизинец Кожа подошвенной стороны латеральной поверхности V пальца Кожа обращенных друг к другу сторон IV и V пальцев стопы
Общий малоберцовый нерв [LIV–SI], ветвь седалищного нерва	Отходит от седалищного нерва в верхнем отделе подколенной ямки, идет вниз и латерально вдоль внутреннего (медиального) края двуглавой мышцы бедра, затем огибает головку малоберцовой кости и в толще длинной малоберцовой мышцы делится на две ветви – поверхностный и глубокий малоберцовые нервы	Латеральный кожный нерв икры (соединяется с медиальным кожным нервом икры, образует икроножный нерв)	Кожа латеральной стороны голени, капсула коленного сустава
		Поверхностный малоберцовый нерв	Длинная и короткая малоберцовые мышцы
		Медиальный тыльный кожный нерв	Кожа медиального края стопы и большого пальца, кожа обращенных друг к другу сторон II и III пальцев
		Промежуточный тыльный кожный нерв	Кожа обращенных друг к другу сторон III, IV и V пальцев
		Глубокий малоберцовый нерв	Мышцы: передняя большеберцовая, длинный и короткий разгибатели пальцев стопы, длинный и короткий разгибатели большого пальца, капсула голеностопного сустава, кожа обращенных друг к другу сторон I и II пальцев стопы

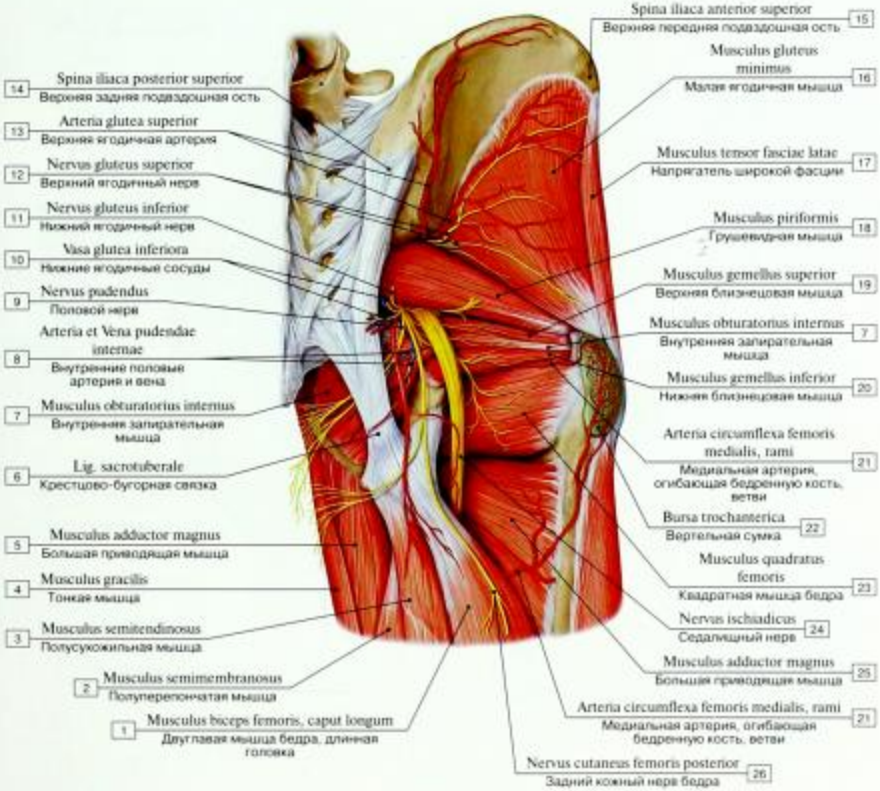

Рис. 482. Короткие ветви крестцового сплетения:

1 – Biceps femoris, long head; 2 – Semimembranosus; 3 – Semitendinosus; 4 – Gracilis; 5 – Adductor magnus; 6 – Sacrotuberous ligament; 7 – Obturator internus; 8 – Internal pudendal artery and vein; 9 – Pudendal nerve; 10 – Inferior gluteal vessels; 11 – Inferior gluteal nerve; 12 – Superior gluteal nerve; 13 – Superior gluteal artery; 14 – Posterior superior iliac spine; 15 – Anterior superior iliac spine; 16 – Gluteus minimus; 17 – Tensor fasciae latae; Tensor of fascia lata; 18 – Piriformis; 19 – Gemellus superior; Superior gemellus; 20 – Gemellus inferior; Inferior gemellus; 21 – Medial circumflex femoral artery, branches; 22 – Trochanteric bursae; 23 – Quadratus femoris; 24 – Sciatic nerve; 25 – Adductor magnus; 26 – Posterior cutaneous nerve of thigh; Posterior femoral cutaneous nerve

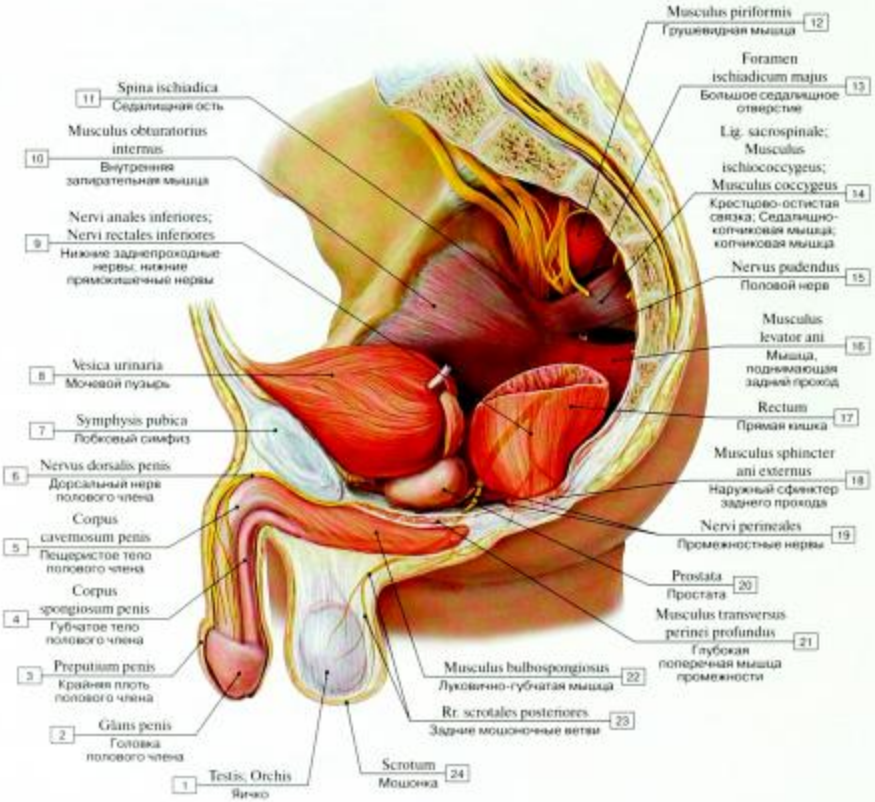

Рис. 483. Половой нерв мужчины:

1 – Testis; 2 – Glans penis; 3 – Prepuce; Foreskin; 4 – Corpus spongiosum penis; 5 – Corpus cavernosum penis; 6 – Dorsal nerve of penis; 7 – Pubic symphysis; 8 – Urinary bladder; 9 – Inferior anal nerves; Inferior rectal nerves; 10 – Obturator internus; 11 – Ischial spine; 12 – Piriformis; 13 – Greater sciatic foramen; 14 – Sacrospinous ligament; Ischiococcygeus; Coccygeus; 15 – Pudendal nerve; 16 – Levator ani; 17 – Rectum; 18 – External anal sphincter; 19 – Perineal nerves; 20 – Prostate; 21 – Deep transverse perineal muscle; 22 – Bulbospongiosus; 23 – Posterior scrotal nerves; 24 – Scrotum

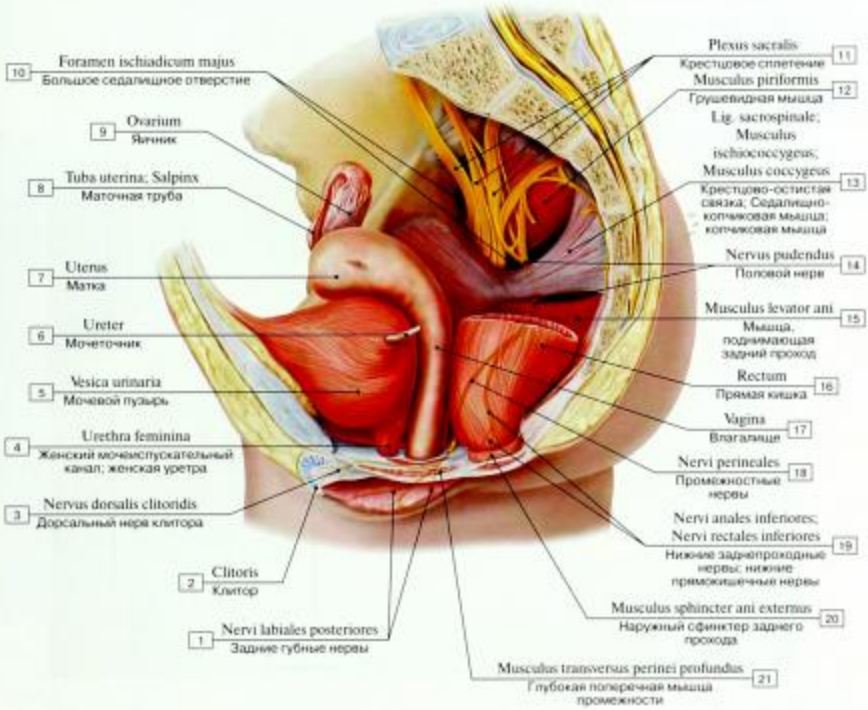

Рис. 484. Половой нерв женщины:

1 – Posterior labial nerves; 2 – Clitoris; 3 – Dorsal nerve of clitoris; 4 – Female urethra; 5 – Urinary bladder; 6 – Ureter; 7 – Uterus; 8 – Uterine tube; 9 – Ovary; 10 – Greater sciatic foramen; 11 – Sacral plexus; 12 – Piriformis; 13 – Sacrospinous ligament; Ischiococcygeus; Coccygeus; 14 – Pudendal nerve; 15 – Levator ani; 16 – Rectum; 17 – Vagina; 18 – Perineal nerves; 19 – Inferior anal nerves; Inferior rectal nerves; 20 – External anal sphincter; 21 – Deep transverse perineal muscle

© 2007 University of Cagliari, Irom
A Riva, Flesh & Wax, Irom Publisher

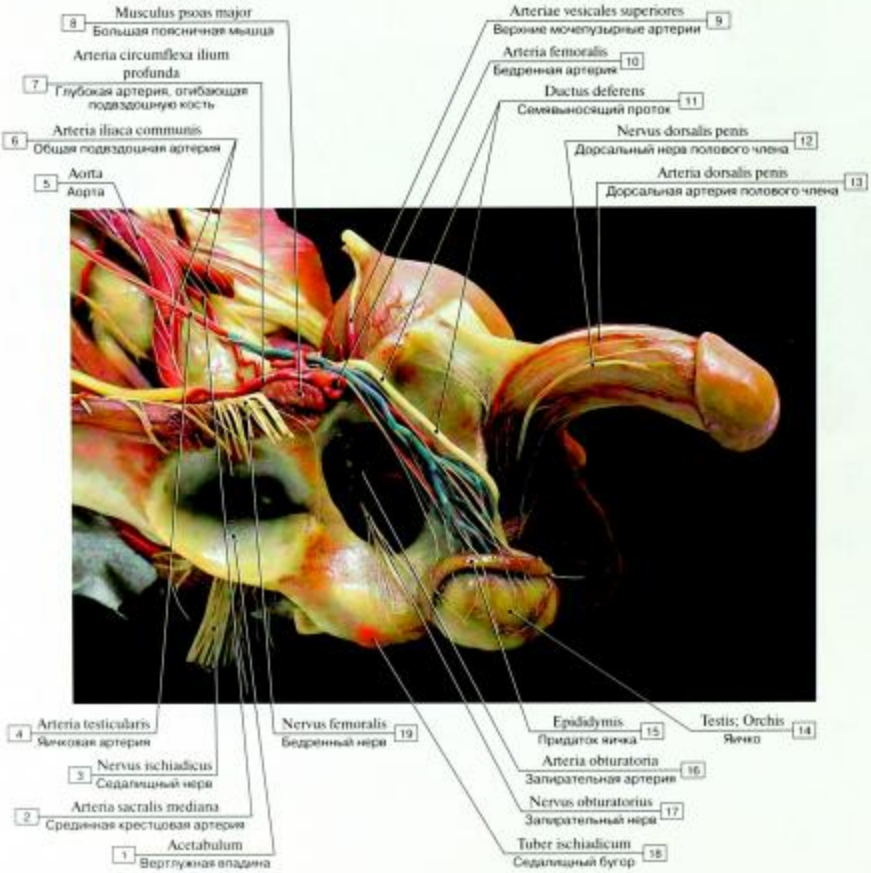

Рис. 485. Сосуды и нервы таза мужчины (восковая модель):

1 – Acetabulum; 2 – Median sacral artery; 3 – Sciatic nerve; 4 – Testicular artery; 5 – Aorta; 6 – Common iliac artery; 7 – Deep circumflex iliac artery; 8 – Psoas major; 9 – Superior vesical arteries; 10 – Femoral artery; 11 – Ductus deferens; Vas deferens; 12 – Dorsal nerve of penis; 13 – Dorsal artery of penis; 14 – Testis; 15 – Epididymis; 16 – Obturator artery; 17 – Obturator nerve; 18 – Ischial tuber; 19 – Femoral nerve

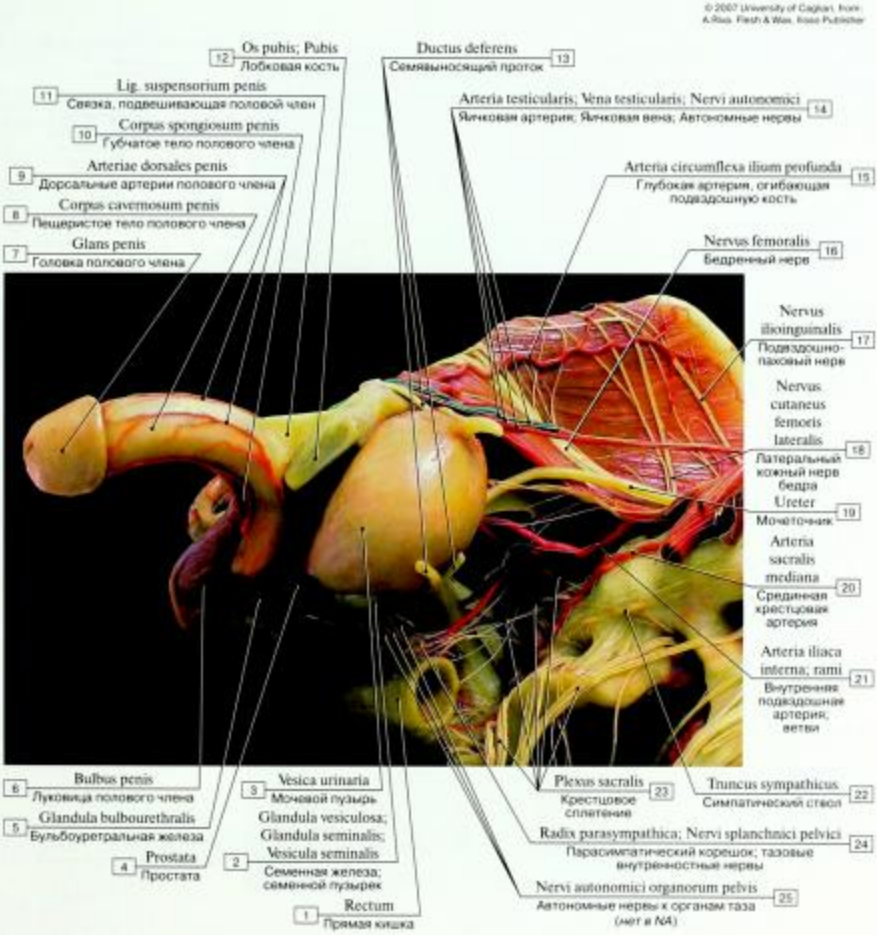

Рис. 486. Нервы крестцового сплетения (восковая модель):

1 – Rectum; 2 – Seminal gland; Seminal vesicle; 3 – Urinary bladder; 4 – Prostate; 5 – Bulbo-urethral gland; 6 – Bulb of penis; 7 – Glans penis; 8 – Corpus cavernosum penis; 9 – Dorsal arteries of penis; 10 – Corpus spongiosum penis; 11 – Suspensory ligament of penis; 12 – Pubis; 13 – Ductus deferens; Vas deferens; 14 – Testicular artery; Testicular vein; Autonomic nerves; 15 – Deep circumflex iliac artery; 16 – Femoral nerve; 17 – Ilio-inguinal nerve; 18 – Lateral cutaneous nerve of thigh; Lateral femoral cutaneous nerve; 19 – Ureter; 20 – Median sacral artery; 21 – Internal iliac artery, branches; 22 – Sympathetic trunk; 23 – Sacral plexus; 24 – Parasympathetic root; Pelvic splanchnic nerves; 25 – Autonomic nerves to pelvic organs

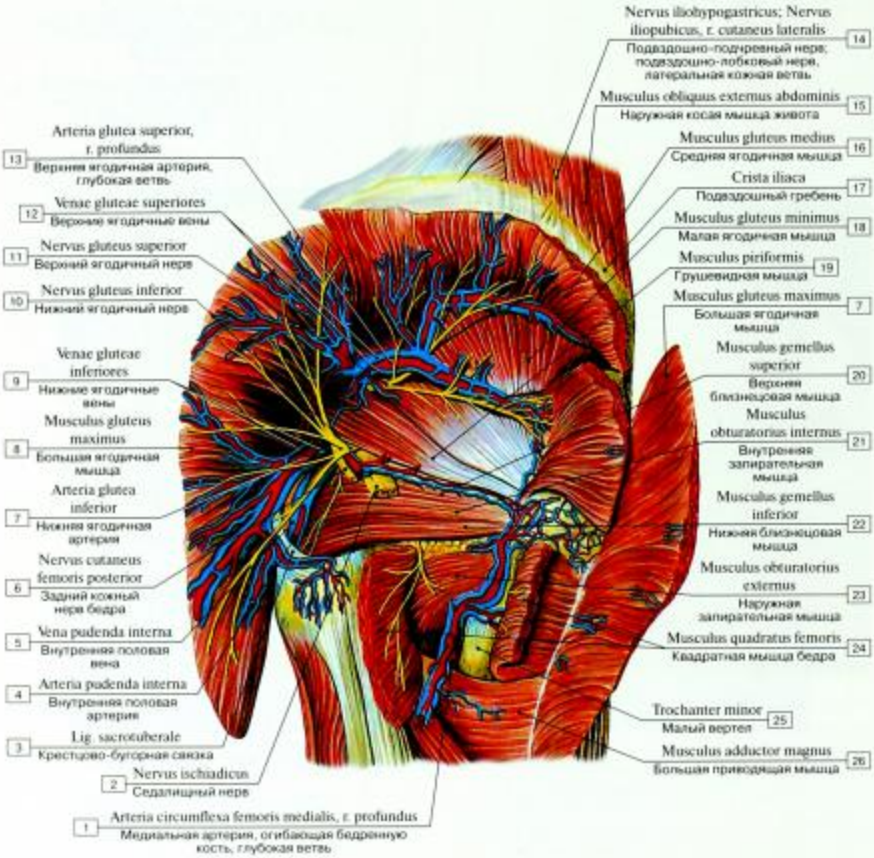

Рис. 487. Сосуды и нервы ягодичной области:

1 – Medial circumflex femoral artery, deep branch; 2 – Sciatic nerve; 3 – Sacrotuberous ligament; 4 – Internal pudendal artery; 5 – Internal pudendal vein; 6 – Posterior cutaneous nerve of thigh; Posterior femoral cutaneous nerve; 7 – Inferior gluteal artery; 8 – Gluteus maximus; 9 – Inferior gluteal veins; 10 – Inferior gluteal nerve; 11 – Superior gluteal nerve; 12 – Superior gluteal veins; 13 – Superior gluteal artery, deep branch; 14 – Iliohypogastric nerve; Iliopubic nerve, lateral cutaneous branch; 15 – External oblique; 16 – Gluteus medius; 17 – Iliac crest; 18 – Gluteus minimus; 19 – Piriformis; 20 – Gemellus superior; Superior gemellus; 21 – Obturator internus; 22 – Gemellus inferior; Inferior gemellus; 23 – Obturator externus; 24 – Quadratus femoris; 25 – Lesser trochanter; 26 – Adductor magnus

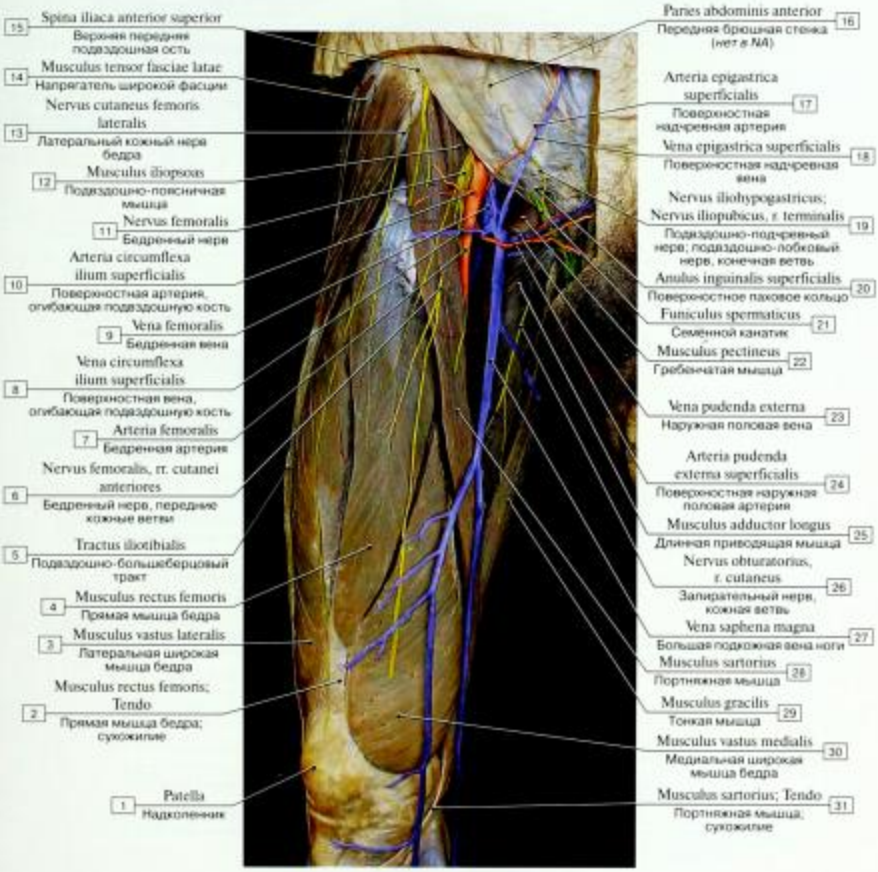

Рис. 488. Сосуды и нервы передней поверхности бедра (натуральный фиксированный препарат):

1 – Patella; 2 – Rectus femoris; Tendon; 3 – Vastus lateralis; 4 – Rectus femoris; 5 – Iliotibial tract; 6 – Femoral nerve, anterior cutaneous branches; 7 – Femoral artery; 8 – Superficial circumflex iliac vein; 9 – Femoral vein; 10 – Superficial circumflex iliac artery; 11 – Femoral nerve; 12 – Iliopsoas; 13 – Lateral cutaneous nerve of thigh; Lateral femoral cutaneous nerve; 14 – Tensor fasciae latae; Tensor of fascia lata; 15 – Anterior superior iliac spine; 16 – Anterior abdominal wall; 17 – Superficial epigastric artery; 18 – Superficial epigastric vein; 19 – Iliohypogastric nerve; Iliopubic nerve, terminal branch; 20 – Superficial inguinal ring; 21 – Spermatic cord; 22 – Pectineus; 23 – External pudendal vein; 24 – Superficial external pudendal artery; 25 – Adductor longus; 26 – Obturator nerve, cutaneous branch; 27 – Great saphenous vein; Long saphenous vein; 28 – Sartorius; 29 – Gracilis; 30 – Vastus medialis; 31 – Sartorius; Tendon

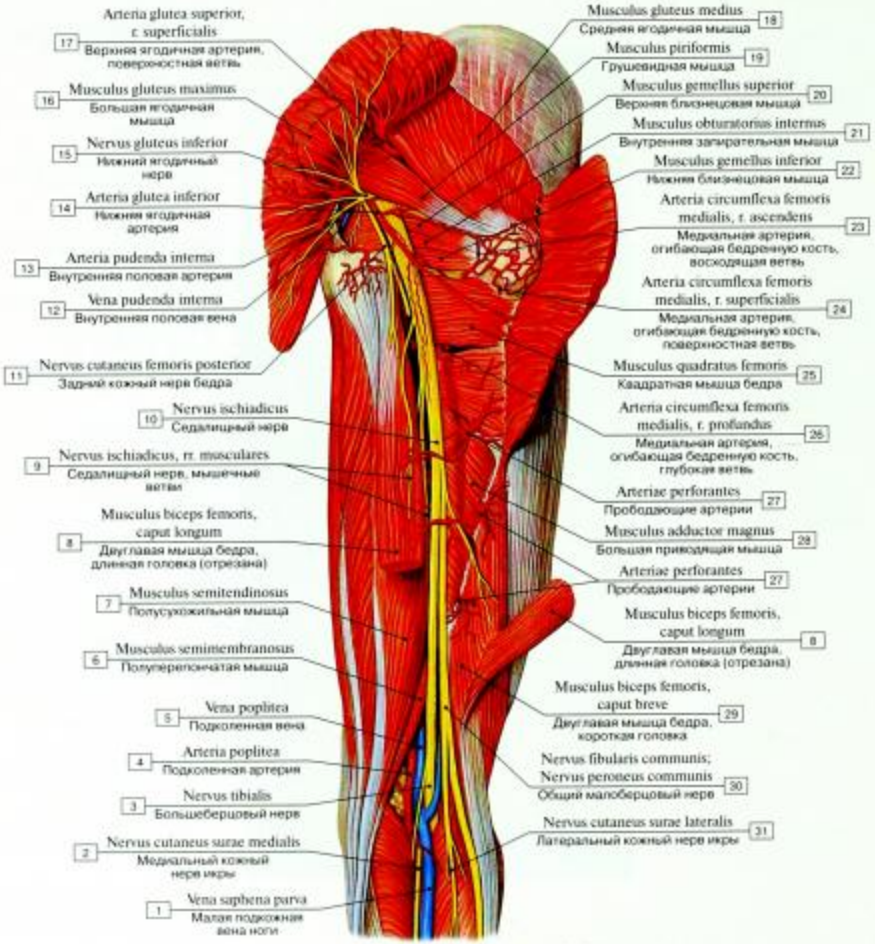

Рис. 489. Седалищный нерв:

1 – Small saphenous vein; Short saphenous vein; 2 – Medial sural cutaneous nerve; 3 – Tibial nerve; 4 – Popliteal artery; 5 – Popliteal vein; 6 – Semimembranosus; 7 – Semitendinosus; 8 – Biceps femoris, long head; 9 – Sciatic nerve, muscular branches; 10 – Sciatic nerve; 11 – Posterior cutaneous nerve of thigh; Posterior femoral cutaneous nerve; 12 – Internal pudendal vein; 13 – Internal pudendal artery; 14 – Inferior gluteal artery; 15 – Inferior gluteal nerve; 16 – Gluteus maximus; 17 – Superior gluteal artery, superficial branch; 18 – Gluteus medius; 19 – Piriformis; 20 – Gemellus superior; Superior gemellus; 21 – Obturator internus; 22 – Gemellus inferior; Inferior gemellus; 23 – Medial circumflex femoral artery, ascending branch; 24 – Medial circumflex femoral artery, superficial branch; 25 – Quadratus femoris; 26 – Medial circumflex femoral artery, deep branch; 27 – Perforating arteries; 28 – Adductor magnus; 29 – Biceps femoris, short head; 30 – Common fibular nerve; Common peroneal nerve; 31 – Lateral sural cutaneous nerve

Рис. 490. Седалищный нерв и его ветви, вид спереди:

1 – Gastrocnemius; 2 – Semimembranosus; 3 – Semitendinosus; 4 – Biceps femoris, long head; 5 – Sciatic nerve, muscular branches; 6 – Sacrotuberous ligament; 7 – Sciatic nerve; 8 – Adductor magnus; 9 – Biceps femoris, short head; 10 – Tibial nerve; 11 – Popliteal fossa; 12 – Soleus; 13 – Lateral malleolus

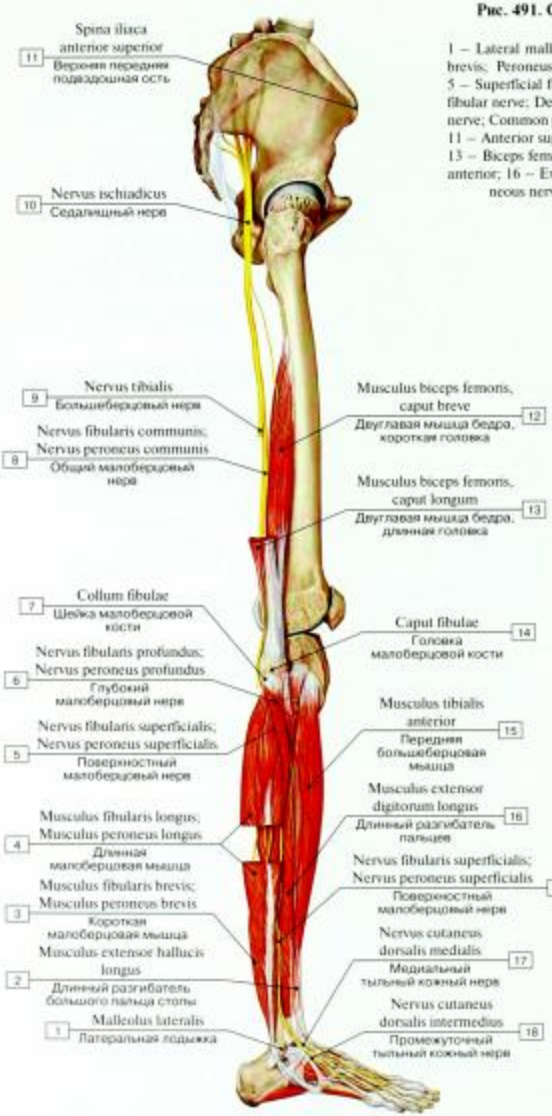

Рис. 491. Седалищный нерв и его ветви, вид сбоку:

1 – Lateral malleolus; 2 – Extensor hallucis longus; 3 – Fibularis brevis; Peroneus brevis; 4 – Fibularis longus; Peroneus longus; 5 – Superficial fibular nerve; Superficial peroneal nerve; 6 – Deep fibular nerve; Deep peroneal nerve; 7 – Neck; 8 – Common fibular nerve; Common peroneal nerve; 9 – Tibial nerve; 10 – Sciatic nerve; 11 – Anterior superior iliac spine; 12 – Biceps femoris, short head; 13 – Biceps femoris, long head; 14 – Head of fibula; 15 – Tibialis anterior; 16 – Extensor digitorum longus; 17 – Medial dorsal cutaneous nerve; 18 – Intermediate dorsal cutaneous nerve

Рис. 492. Нервы нижней конечности, вид сзади:

1 – Superior gluteal nerve; 2 – Posterior cutaneous nerve of thigh; Posterior femoral cutaneous nerve; 3 – Inferior clunial nerves; 4 – Posterior cutaneous nerve of thigh; Posterior femoral cutaneous nerve, perineal branches; 5 – Sciatic nerve; 6 – Femur; Thigh bone; 7 – Sciatic nerve, muscular branches; 8 – Common fibular nerve; Common peroneal nerve; 9 – Tibial nerve; 10 – Fibula; 11 – Tibia

Рис. 493. Варианты выхода седалищного нерва (А – через подгрушевидное отверстие, Б – через подгрушевидное отверстие и грушевидную мышцу, В – через над- и подгрушевидные отверстия:

1 – Sciatic nerve; Infrapiriform foramen; 2 – Piriformis; 3 – Tibial nerve; 4 – Common fibular nerve; Common peroneal nerve; 5 – Common fibular nerve; Common peroneal nerve; Suprapiriform foramen

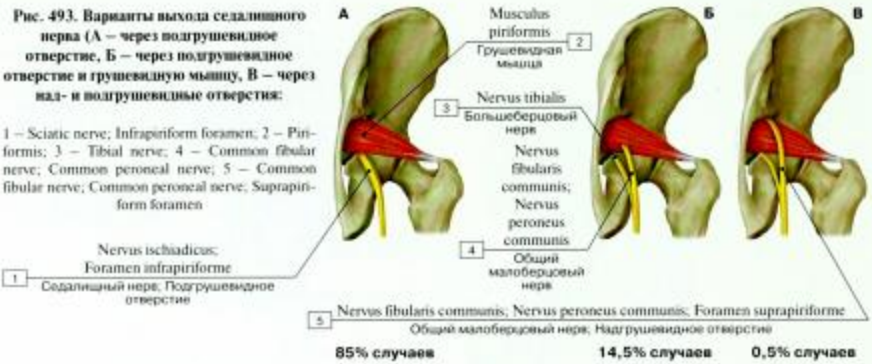

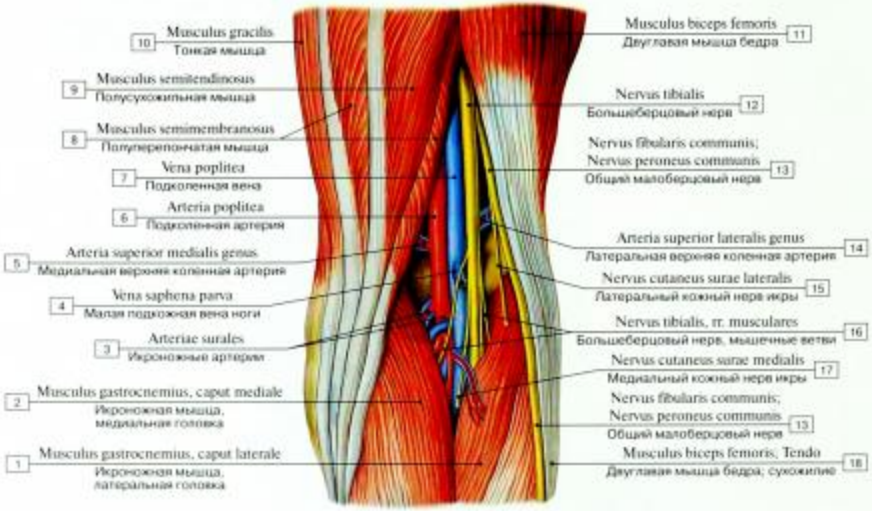

Рис. 494. Сосуды и нервы подколенной ямки:

1 – Gastrocnemius, lateral head; 2 – Gastrocnemius, medial head; 3 – Sural arteries; 4 – Small saphenous vein; Short saphenous vein; 5 – Superior medial genicular artery; 6 – Popliteal artery; 7 – Popliteal vein; 8 – Semimembranosus; 9 – Semitendinosus; 10 – Gracilis; 11 – Biceps femoris; 12 – Tibial nerve; 13 – Common fibular nerve; Common peroneal nerve; 14 – Superior lateral genicular artery; 15 – Lateral sural cutaneous nerve; 16 – Tibial nerve, muscular branches; 17 – Medial sural cutaneous nerve; 18 – Biceps femoris; Tendon

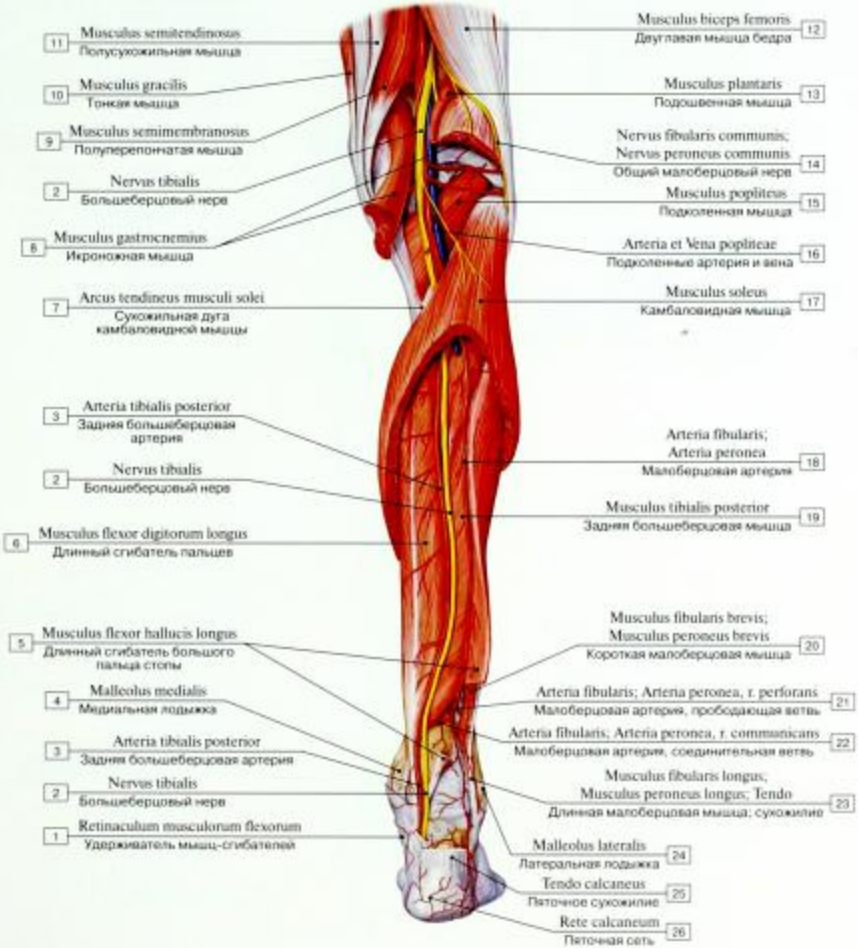

Рис. 495. Большеберцовый нерв, вид сзади:

1 – Flexor retinaculum; 2 – Tibial nerve; 3 – Posterior tibial artery; 4 – Medial malleolus; 5 – Flexor hallucis longus; 6 – Flexor digitorum longus; 7 – Tendinous arch of soleus; 8 – Gastrocnemius; 9 – Semimembranosus; 10 – Gracilis; 11 – Semitendinosus; 12 – Biceps femoris; 13 – Plantaris; 14 – Common fibular nerve; Common peroneal nerve; 15 – Popliteus; 16 – Popliteal artery and vein; 17 – Soleus; 18 – Fibular artery; Peroneal artery; 19 – Tibialis posterior; 20 – Fibularis brevis; Peroneus brevis; 21 – Fibular artery; Peroneal artery, perforating branch; 22 – Fibular artery; Peroneal artery, communicating branch; 23 – Fibularis longus; Peroneus longus; Tendon; 24 – Lateral malleolus; 25 – Calcaneal tendon; 26 – Calcaneal anastomosis

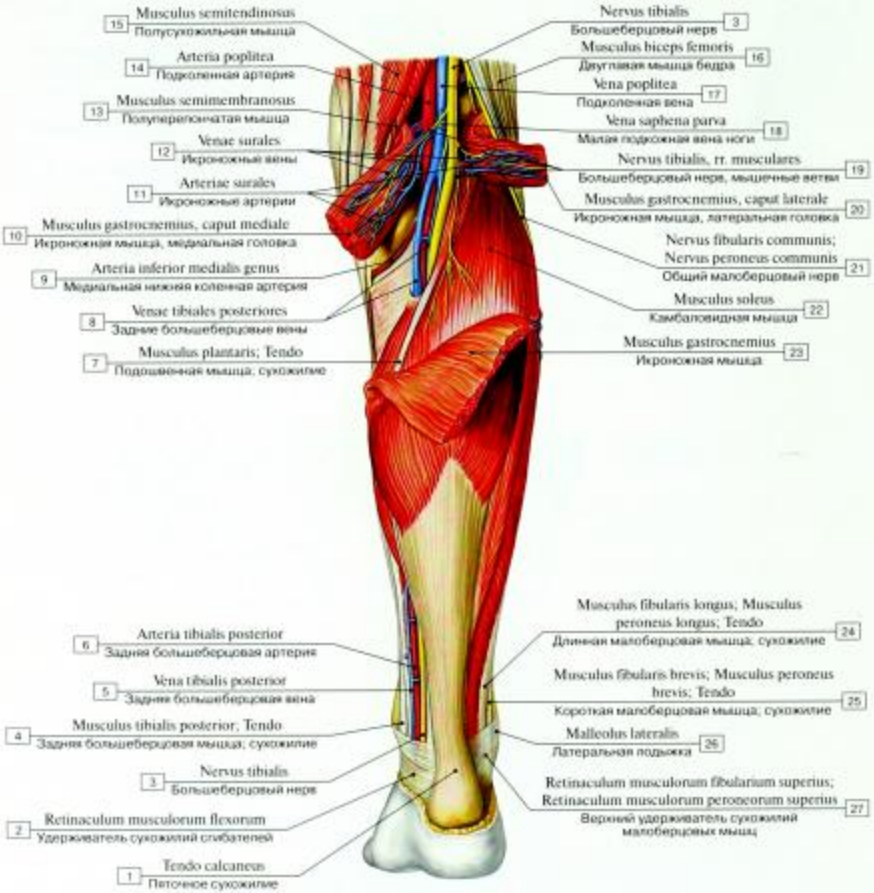

Рис. 496. Сосуды и нервы голени:

1 – Calcaneal tendon; 2 – Flexor retinaculum; 3 – Tibial nerve; 4 – Tibialis posterior; Tendon; 5 – Posterior tibial vein; 6 – Posterior tibial artery; 7 – Plantaris; Tendon; 8 – Posterior tibial veins; 9 – Inferior medial genicular artery; 10 – Gastrocnemius, medial head; 11 – Sural arteries; 12 – Sural veins; 13 – Semimembranosus; 14 – Popliteal artery; 15 – Semitendinosus; 16 – Biceps femoris; 17 – Popliteal vein; 18 – Small saphenous vein; Short saphenous vein; 19 – Tibial nerve, muscular branches; 20 – Gastrocnemius, lateral head; 21 – Common fibular nerve; Common peroneal nerve; 22 – Soleus; 23 – Gastrocnemius; 24 – Fibularis longus; Peroneus longus; Tendon; 25 – Fibularis brevis; Peroneus brevis; Tendon; 26 – Lateral malleolus; 27 – Superior fibular retinaculum; Superior peroneal retinaculum

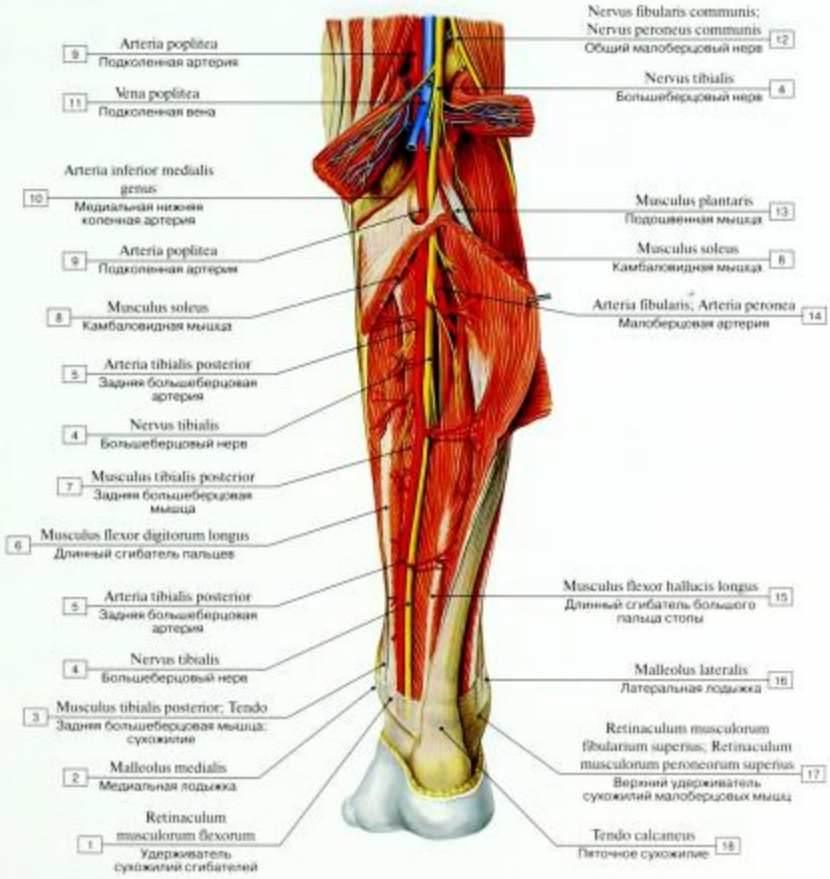

Рис. 497. Большеберцовый нерв, вид сзади:

1 – Flexor retinaculum; 2 – Medial malleolus; 3 – Tibialis posterior; Tendon; 4 – Tibial nerve; 5 – Posterior tibial artery; 6 – Flexor digitorum longus; 7 – Tibialis posterior; 8 – Soleus; 9 – Popliteal artery; 10 – Inferior medial genicular artery; 11 – Popliteal vein; 12 – Common fibular nerve; Common peroneal nerve; 13 – Plantaris; 14 – Fibular artery; Peroneal artery; 15 – Flexor hallucis longus; 16 – Lateral malleolus; 17 – Superior fibular retinaculum; Superior peroneal retinaculum; 18 – Calcaneal tendon

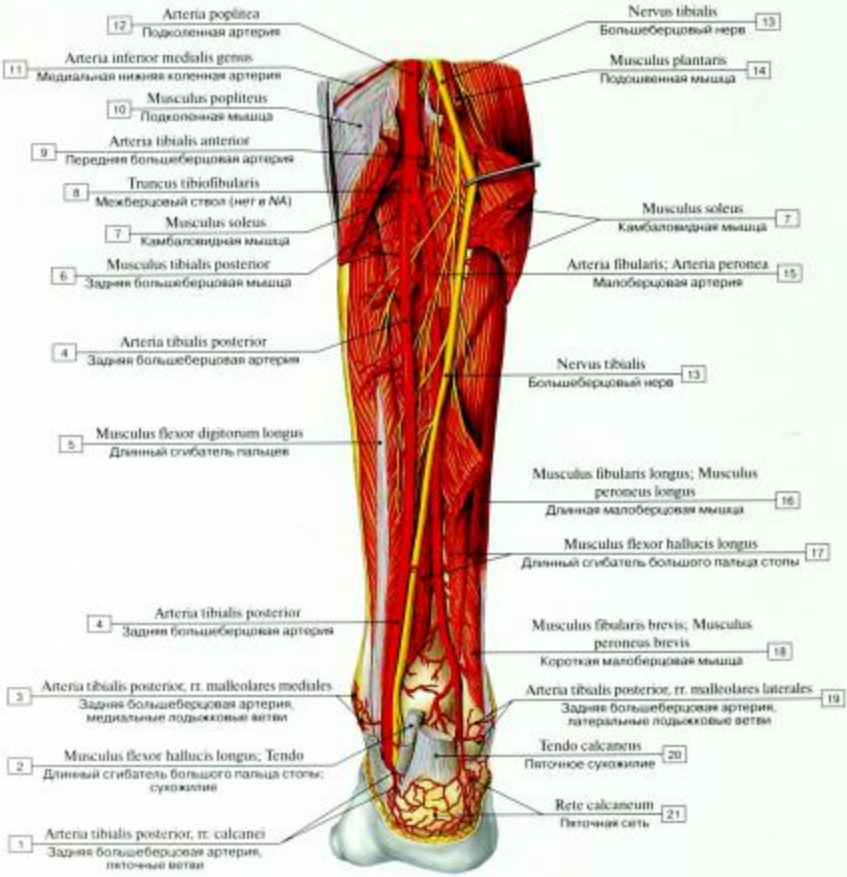

Рис. 498. Большеберцовые нерв и артерия:

1 – Posterior tibial artery, calcaneal branches; 2 – Flexor hallucis longus; Tendon; 3 – Posterior tibial artery, medial malleolar branches; 4 – Posterior tibial artery; 5 – Flexor digitorum longus; 6 – Tibialis posterior; 7 – Soleus; 8 – Tibiofibular trunk; 9 – Anterior tibial artery; 10 – Popliteus; 11 – Inferior medial genicular artery; 12 – Popliteal artery; 13 – Tibial nerve; 14 – Plantaris; 15 – Fibular artery; Peroneal artery; 16 – Fibularis longus; Peroneus longus; 17 – Flexor hallucis longus; 18 – Fibularis brevis; Peroneus brevis; 19 – Posterior tibial artery, lateral malleolar branches; 20 – Calcaneal tendon; 21 – Calcaneal anastomosis

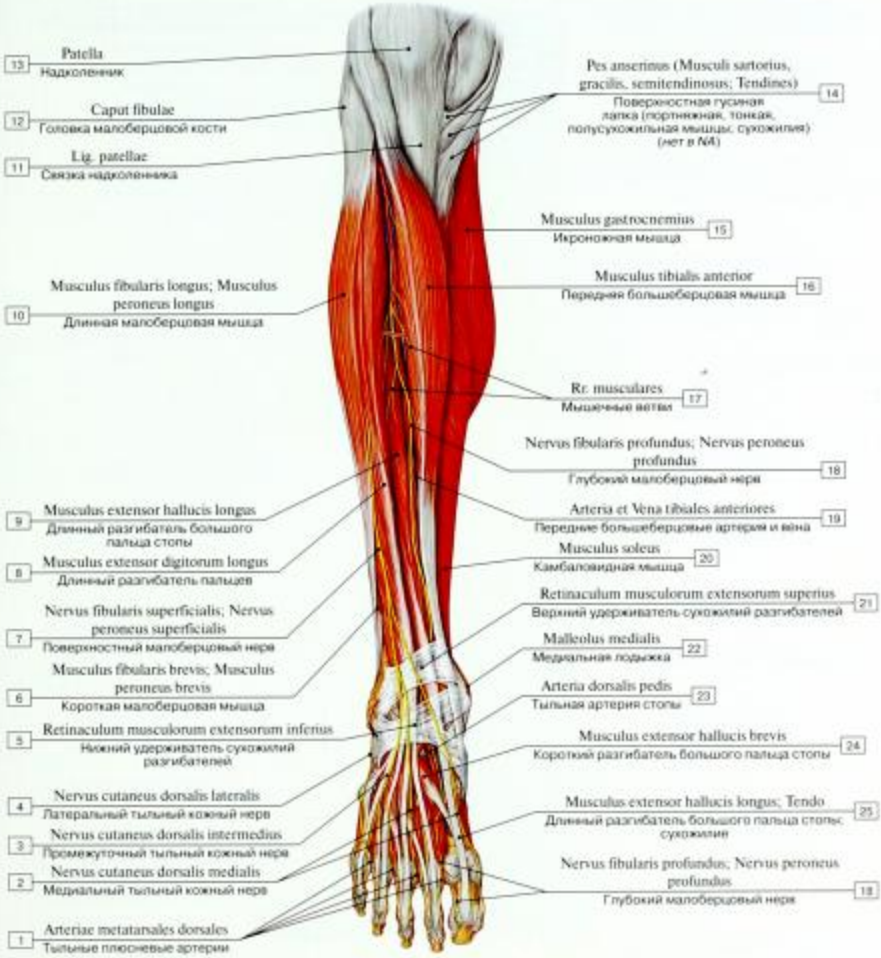

Рис. 499. Малоберцовый нерв:

1 – Dorsal metatarsal arteries; 2 – Medial dorsal cutaneous nerve; 3 – Intermediate dorsal cutaneous nerve; 4 – Lateral dorsal cutaneous nerve; 5 – Inferior extensor retinaculum; 6 – Fibularis brevis; Peroneus brevis; 7 – Superficial fibular nerve; Superficial peroneal nerve; 8 – Extensor digitorum longus; 9 – Extensor hallucis longus; 10 – Fibularis longus; Peroneus longus; 11 – Patellar ligament; 12 – Head; 13 – Patella; 14 – Pes anserinus (Sartorius, Gracilis, Semitendinosus; Tendons); 15 – Gastrocnemius; 16 – Tibialis anterior; 17 – Muscular branches; 18 – Deep fibular nerve; Deep peroneal nerve; 19 – Anterior tibial artery and vein; 20 – Soleus; 21 – Superior extensor retinaculum; 22 – Medial malleolus; 23 – Dorsalis pedis artery; Dorsal artery of foot; 24 – Extensor hallucis brevis; 25 – Extensor hallucis longus; Tendon

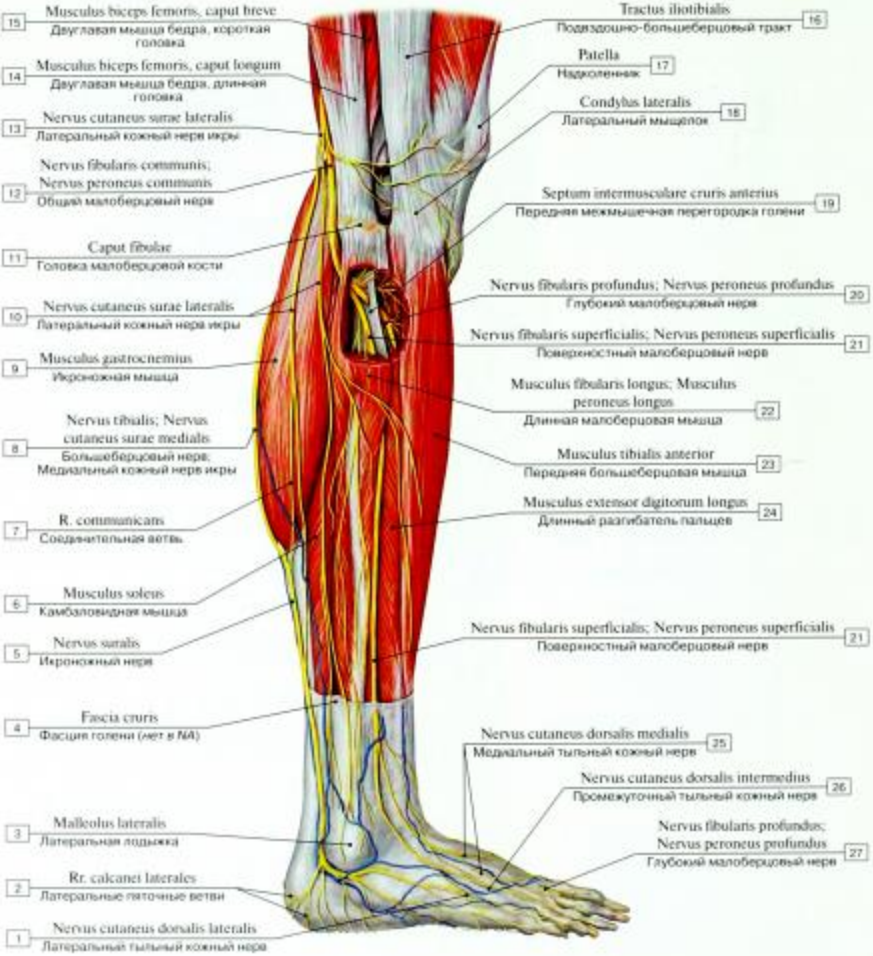

Рис. 500. Малоберцовый нерв, вид сбоку:

1 – Lateral dorsal cutaneous nerve; 2 – Lateral calcaneal branches; 3 – Lateral malleolus; 4 – Fascia of leg; 5 – Sural nerve; 6 – Soleus; 7 – Communicating branch; 8 – Tibial nerve; Medial sural cutaneous nerve; 9 – Gastrocnemius; 10 – Lateral sural cutaneous nerve; 11 – Head of fibula; 12 – Common fibular nerve; Common peroneal nerve; 13 – Lateral sural cutaneous nerve; 14 – Biceps femoris, long head; 15 – Biceps femoris, short head; 16 – Iliotibial tract; 17 – Patella; 18 – Lateral condyle; 19 – Anterior intermuscular septum of leg; 20 – Deep fibular nerve; Deep peroneal nerve; 21 – Superficial fibular nerve; Superficial peroneal nerve; 22 – Fibularis longus; Peroneus longus; 23 – Tibialis anterior; 24 – Extensor digitorum longus; 25 – Medial dorsal cutaneous nerve; 26 – Intermediate dorsal cutaneous nerve; 27 – Deep fibular nerve; Deep peroneal nerve

Рис. 501. Поверхностный и глубокий малоберцовые нервы:

1 – Dorsal metatarsal arteries; 2 – Fibularis tertius; Peroneus tertius; Tendon; 3 – Extensor digitorum brevis; 4 – Anterior lateral malleolar artery; 5 – Lateral malleolar network; 6 – Fibular artery; Peroneal artery, perforating branch; 7 – Extensor digitorum longus; 8 – Fibularis brevis; Peroneus brevis; 9 – Superficial fibular nerve; Superficial peroneal nerve; 10 – Extensor digitorum longus; 11 – Fibularis longus; Peroneus longus; 12 – Deep fibular nerve; Deep peroneal nerve; 13 – Anterior tibial recurrent artery; 14 – Extensor digitorum longus; 15 – Fibularis longus; Peroneus longus; 16 – Common fibular nerve; Common peroneal nerve; 17 – Inferior lateral genicular artery; 18 – Superior lateral genicular artery; 19 – Superior medial genicular artery; 20 – Genicular anastomosis; 21 – Patellar ligament; 22 – Anterior tibial artery; 23 – Tibialis anterior; 24 – Extensor hallucis longus; 25 – Inferior extensor retinaculum; 26 – Dorsalis pedis artery; Dorsal artery of foot; 27 – Dorsal digital nerves of foot

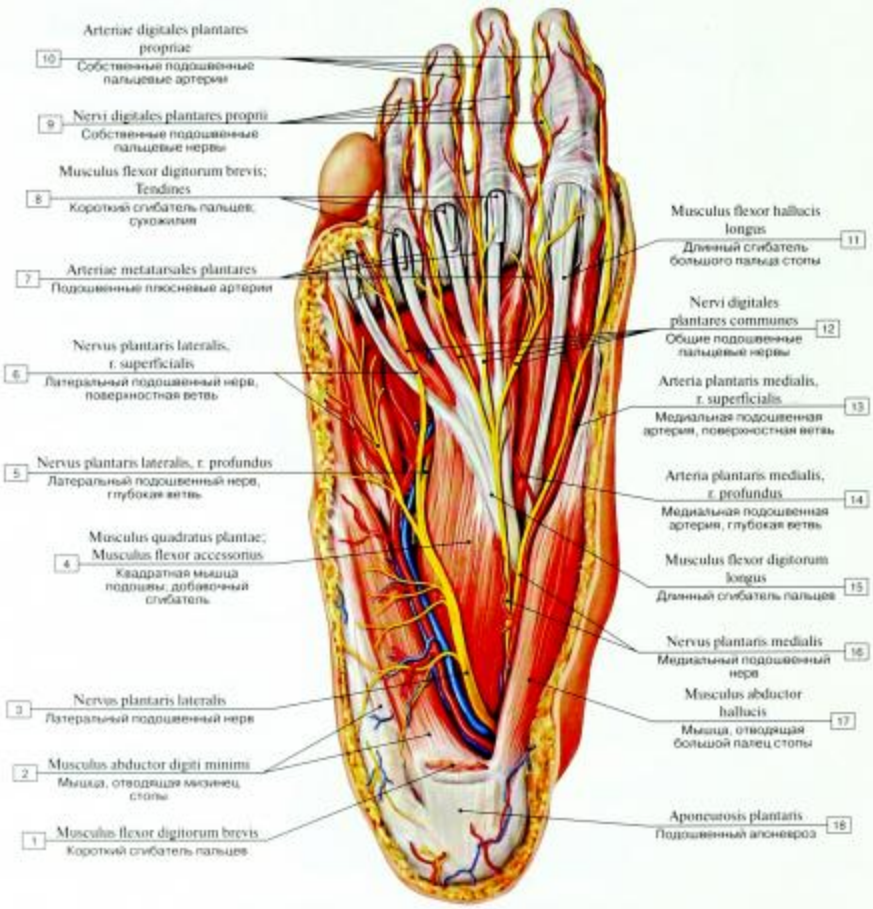

Рис. 502. Сосуды и нервы стопы (подошвенная поверхность):

1 – Flexor digitorum brevis; 2 – Abductor digiti minimi; 3 – Lateral plantar nerve; 4 – Quadratus plantae; Flexor accessorius; 5 – Lateral plantar nerve, deep branch; 6 – Lateral plantar nerve, superficial branch; 7 – Plantar metatarsal arteries; 8 – Flexor digitorum brevis; Tendons; 9 – Proper plantar digital nerves; 10 – Proper plantar digital arteries; 11 – Flexor hallucis longus; 12 – Common plantar digital nerves; 13 – Medial plantar artery, superficial branch; 14 – Medial plantar artery, deep branch; 15 – Flexor digitorum longus; 16 – Medial plantar nerve; 17 – Abductor hallucis; 18 – Plantar aponeurosis

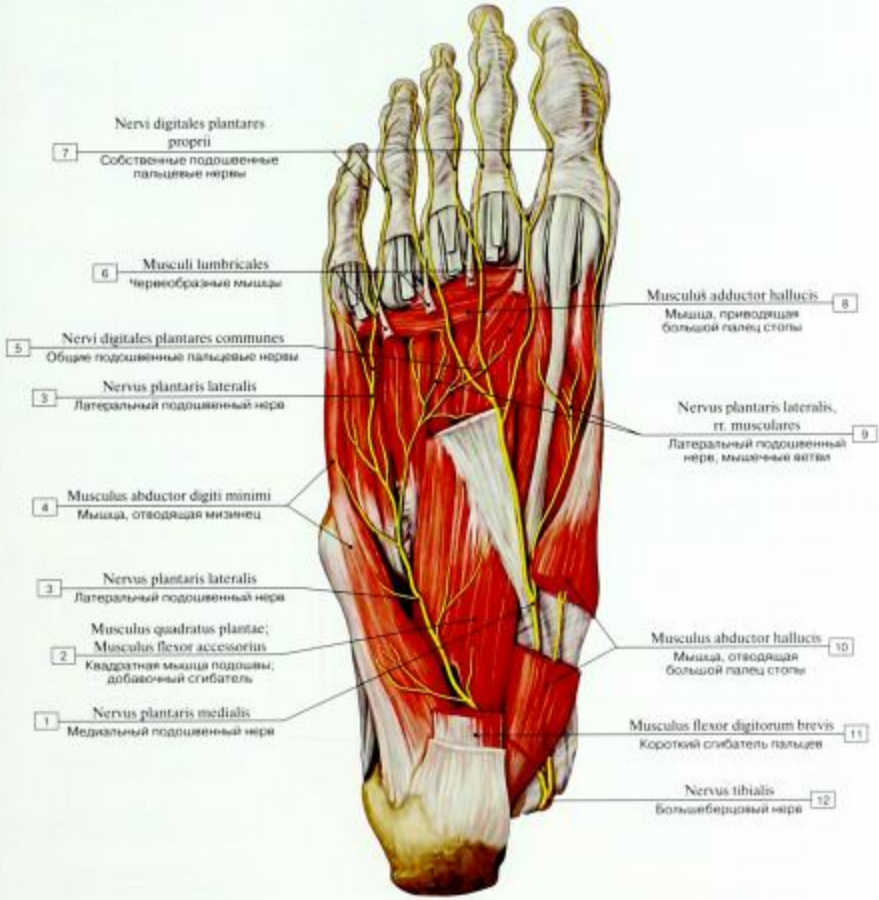

Рис. 503. Нервы стопы (подошвенная поверхность):

1 – Medial plantar nerve; 2 – Quadratus plantae; Flexor accessorius; 3 – Lateral plantar nerve; 4 – Abductor digiti minimi; 5 – Common plantar digital nerves; 6 – Lumbricals; 7 – Proper plantar digital nerves; 8 – Adductor hallucis; 9 – Lateral plantar nerve, muscular branches; 10 – Abductor hallucis; 11 – Flexor digitorum brevis; 12 – Tibial nerve

Рис. 504. Нервы стопы (подошвенная поверхность):

1 – Calcaneal anastomosis; 2 – Flexor digitorum brevis; 3 – Plantar aponeurosis; 4 – Abductor digiti minimi; 5 – Lateral plantar nerve, deep branch; 6 – Lateral plantar nerve, superficial branch; 7 – Common plantar digital nerves; 8 – Proper plantar digital arteries; 9 – Common plantar digital arteries; 10 – Flexor hallucis longus; 11 – Flexor hallucis brevis; 12 – Flexor digitorum longus; Tendons; 13 – Abductor hallucis; 14 – Quadratus plantae; Flexor accessorius; 15 – Medial plantar nerve, cutaneous branch; 16 – Medial plantar nerve; 17 – Flexor retinaculum; 18 – Medial plantar nerve, muscular branch; 19 – Lateral plantar nerve

Рис. 505. Нервы стопы (подошвенная поверхность):

1 – Calcaneal anastomosis; 2 – Posterior tibial artery; 3 – Plantar aponeurosis; 4 – Flexor digitorum brevis; 5 – Quadratus plantae; Flexor accessorius; 6 – Abductor digiti minimi; 7 – Lateral plantar artery; 8 – Adductor hallucis, oblique head; 9 – Lateral plantar nerve, superficial branch; 10 – Lateral plantar nerve, deep branch; 11 – Deep plantar arch; 12 – Plantar metatarsal arteries; 13 – Common plantar digital nerves; 14 – Proper plantar digital nerves; 15 – Flexor hallucis longus; Tendon; 16 – Adductor hallucis, transverse head; 17 – Flexor hallucis brevis; 18 – Perforating branch; 19 – Medial plantar artery, superficial branch; 20 – Flexor digitorum longus; Tendon; 21 – Abductor hallucis; 22 – Medial plantar nerve; 23 – Flexor retinaculum; 24 – Lateral plantar nerve

Рис. 506. Нервы стопы (подошвенная поверхность) (схема):

1 – Tibial nerve; 2 – Tibial nerve, medial calcaneal branches; 3 – Lateral plantar nerve, muscular branch (Abductor digiti minimi); 4 – Lateral plantar nerve, muscular branch (Quadratus plantae; Flexor accessorius); 5 – Lateral plantar nerve, superficial branch; 6 – Lateral plantar nerve, deep branch; 7 – Medial plantar nerve, lateral branch; 8 – Lateral plantar nerve, muscular branch (Interossei); 9 – Common plantar digital nerves; 10 – Proper plantar digital nerves; 11 – Medial plantar nerve, muscular branch (Flexor hallucis brevis); 12 – Medial plantar nerve, medial branch; 13 – Medial plantar nerve, muscular branch (Flexor digitorum brevis); 14 – Medial plantar nerve (Abductor hallucis; Flexor hallucis brevis, medial head; Flexor digitorum brevis; Lumbricals I and II); 15 – Lateral plantar nerve (Abductor digiti minimi; Quadratus plantae; Flexor accessorius; Flexor hallucis brevis, lateral head; Adductor hallucis; Flexor digiti minimi brevis; Opponens digiti minimi; Lumbricals II, III and IV; Dorsal interossei; Plantar interossei)

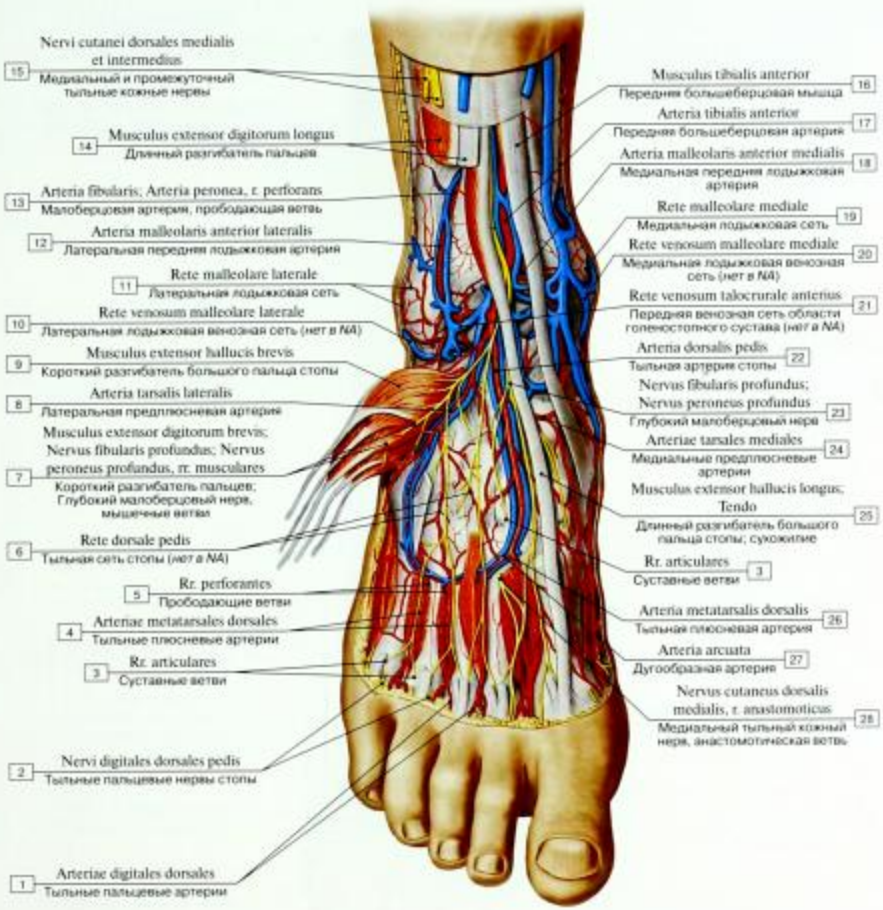

Рис. 507. Сосуды и нервы стопы (тыльная поверхность):

1 – Dorsal digital arteries; 2 – Dorsal digital nerves of foot; 3 – Articular branches; 4 – Dorsal metatarsal arteries; 5 – Perforating branches; 6 – Dorsalis network of foot; 7 – Extensor digitorum brevis; Deep fibular nerve; Deep peroneal nerve, muscular branches; 8 – Lateral tarsal artery; 9 – Extensor hallucis brevis; 10 – Lateral malleolar venous network; 11 – Lateral malleolar network; 12 – Anterior lateral malleolar artery; 13 – Fibular artery; Peroneal artery, perforating branch; 14 – Extensor digitorum longus; 15 – Medial and intermediate dorsal cutaneous nerves; 16 – Tibialis anterior; 17 – Anterior tibial artery; 18 – Anterior medial malleolar artery; 19 – Medial malleolar network; 20 – Medial malleolar venous network; 21 – Anterior talocrural venous network; 22 – Dorsalis pedis artery; Dorsal artery of foot; 23 – Deep fibular nerve; Deep peroneal nerve; 24 – Medial tarsal arteries; 25 – Extensor hallucis longus; Tendon; 26 – Dorsal metatarsal artery; 27 – Arcuate artery; 28 – Medial dorsal cutaneous nerve, anastomotic branch

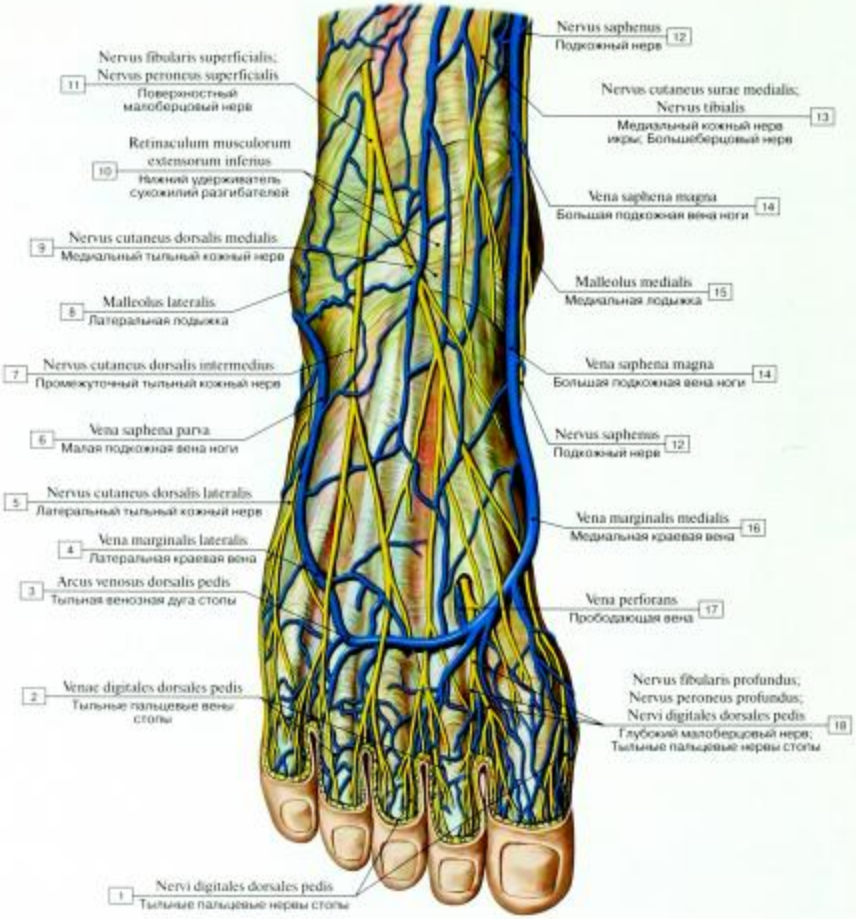

Рис. 508. Нервы и вены стопы (тыльная поверхность):

1 – Dorsal digital nerves of foot; 2 – Dorsal digital veins; 3 – Dorsal venous arch of foot; 4 – Lateral marginal vein; 5 – Lateral dorsal cutaneous nerve; 6 – Small saphenous vein; Short saphenous vein; 7 – Intermediate dorsal cutaneous nerve; 8 – Lateral malleolus; 9 – Medial dorsal cutaneous nerve; 10 – Inferior extensor retinaculum; 11 – Superficial fibular nerve; Superficial peroneal nerve; 12 – Saphenous nerve; 13 – Medial sural cutaneous nerve; Tibial nerve; 14 – Great saphenous vein; Long saphenous vein; 15 – Medial malleolus; 16 – Medial marginal vein; 17 – Perforating vein; 18 – Deep fibular nerve; Deep peroneal nerve; Dorsal digital nerves of foot

Рис. 509. Глубокий малоберцовый нерв и его ветви:

1 – Dorsal digital arteries; 2 – Dorsal metatarsal arteries; 3 – Arcuate artery; 4 – Lateral tarsal artery; 5 – Extensors digitorum; Extensor hallucis brevis; 6 – Anterior lateral malleolar artery; 7 – Lateral malleolar network; 8 – Anterior tibial artery; 9 – Fibular artery; Peroneal artery, perforating branch; 10 – Extensor hallucis longus; 11 – Extensor digitorum longus; 12 – Tibialis anterior; Tendon; 13 – Tibia; 14 – Anterior medial malleolar artery; 15 – Medial malleolar network; 16 – Deep fibular nerve; Deep peroneal nerve; 17 – Deep fibular nerve; Deep peroneal nerve, muscular branches; 18 – Medial tarsal arteries; 19 – Dorsalis pedis artery; Dorsal artery of foot; 20 – Deep plantar artery; 21 – Extensor hallucis brevis; Tendon; 22 – Extensor hallucis longus; Tendon; 23 – Dorsal digital nerves of foot

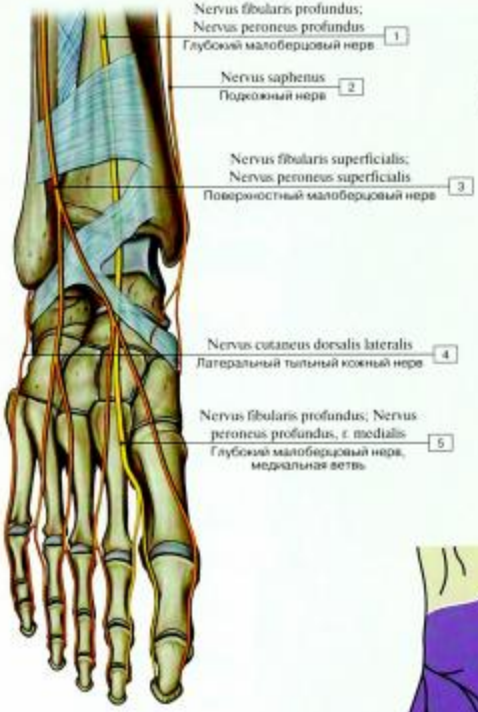

Рис. 510. Нервы стопы, тыльная поверхность (схема):

1 – Deep fibular nerve; Deep peroneal nerve; 2 – Saphenous nerve; 3 – Superficial fibular nerve; Superficial peroneal nerve; 4 – Lateral dorsal cutaneous nerve; 5 – Deep fibular nerve; Deep peroneal nerve, medial branch

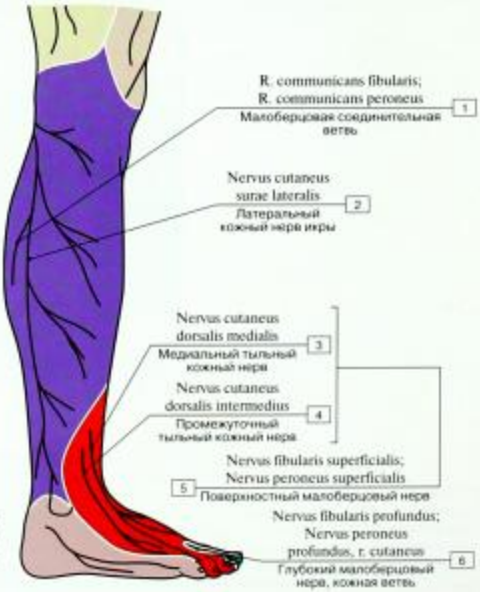

Рис. 511. Области кожной иннервации ветвями седалищного нерва, вид сбоку (схема):

1 – Sural communicating branch; 2 – Lateral sural cutaneous nerve; 3 – Medial dorsal cutaneous nerve; 4 – Intermediate dorsal cutaneous nerve; 5 = 3 + 4 – Superficial fibular nerve; Superficial peroneal nerve; 6 – Deep fibular nerve; Deep peroneal nerve, cutaneous branch

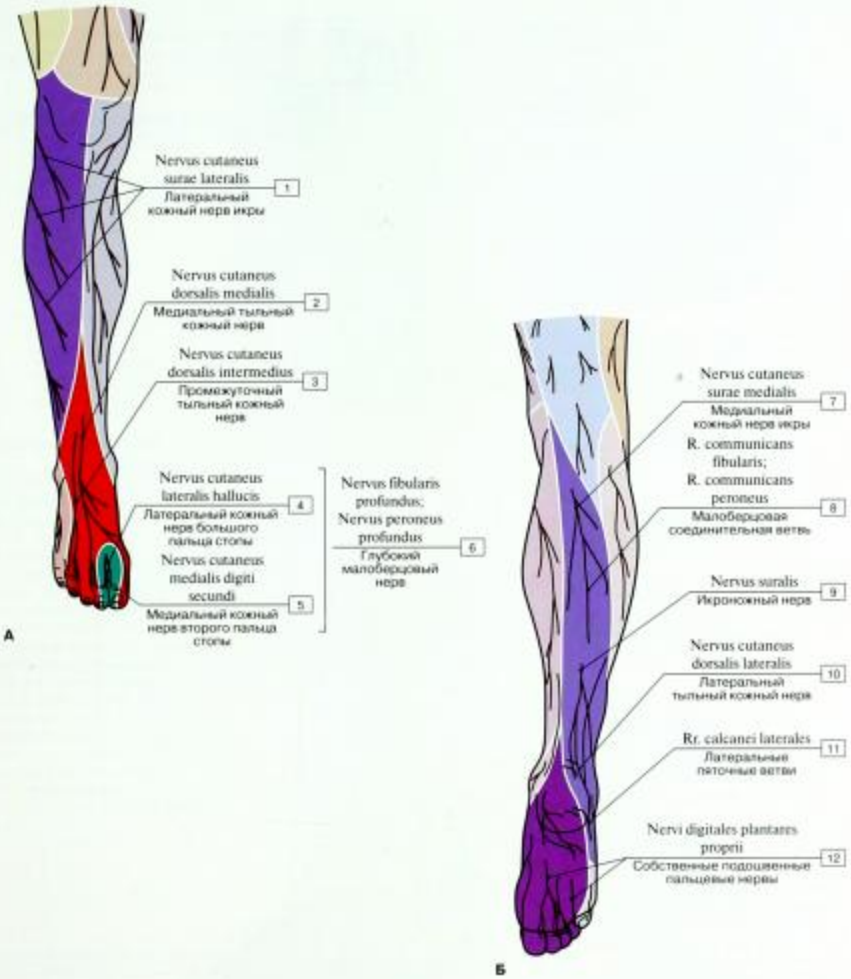

Рис. 512. Области кожной иннервации ветвями седалищного нерва (А – вид спереди, Б – вид сзади) (схема):

1 – Lateral sural cutaneous nerve; 2 – Medial dorsal cutaneous nerve; 3 – Intermediate dorsal cutaneous nerve; 4 – Lateral cutaneous nerve of hallucis; 5 – Medial cutaneous nerve of second finger; 6 – Deep fibular nerve; Deep peroneal nerve; 7 – Medial sural cutaneous nerve; 8 – Sural communicating branch; 9 – Sural nerve; 10 – Lateral dorsal cutaneous nerve; 11 – Lateral calcaneal branches; 12 – Proper plantar digital nerves

Рис. 513. Нервы голени и стопы, вид сбоку (схема):

1 – Dorsal digital nerves of foot; 2 – Saphenous nerve; 3 – Common fibular nerve; Common peroneal nerve, muscular branches (Extensor digitorum brevis); 4 – Lateral dorsal cutaneous nerve, lateral calcaneal branches; 5 – Lateral dorsal cutaneous nerve; 6 – Medial dorsal cutaneous nerve; 7 – Intermediate dorsal cutaneous nerve; 8 – Sural nerve; 9 – Lateral sural cutaneous nerve, sural communicating branch; 10 – Medial sural cutaneous nerve; 11 – Deep fibular nerve; Deep peroneal nerve (Tibialis anterior; Extensor digitorum longus; Extensor hallucis longus; Extensor digitorum brevis); 12 – Superficial fibular nerve; Superficial peroneal nerve (Fibularis longus; Peroneus longus; Fibularis brevis; Peroneus brevis); 13 – Tibial nerve, muscular branches (Gastrocnemius; Plantaris; Soleus); 14 – Tibial nerve; 15 – Common fibular nerve; Common peroneal nerve; 16 – Saphenous nerve, infrapatellar branch; 17 – Interosseous nerve of leg; Crural interosseous nerve

Рис. 514. Нервы голени и стопы, вид сзади (схема):

1 – Medial calcaneal branches; 2 – Lateral calcaneal branches; 3 – Lateral dorsal cutaneous nerve; 4 – Sural nerve; 5 – Saphenous nerve; 6 – Tibial nerve, muscular branch (Flexor digitorum longus); 7 – Saphenous nerve, medial cutaneous branches of leg, medial crural cutaneous branches; 8 – Saphenous nerve, infrapatellar branch; 9 – Tibial nerve, muscular branch (Gastrocnemius; Soleus; Plantaris; Popliteus); 10 – Lateral cutaneous nerve of thigh; Lateral femoral cutaneous nerve; 11 – Femoral nerve, anterior cutaneous branch; 12 – Sciatic nerve; 13 – Common fibular nerve; Common peroneal nerve; 14 – Tibial nerve (Gastrocnemius; Soleus; Plantaris; Tibialis posterior; Flexor digitorum longus; Flexor hallucis longus); 15 – Lateral sural cutaneous nerve; 16 – Deep fibular nerve; Deep peroneal nerve; 17 – Superficial fibular nerve; Superficial peroneal nerve; 18 – Interosseous nerve of leg; Crural interosseous nerve; 19 – Tibial nerve, muscular branch (Tibialis posterior); 20 – Medial sural cutaneous nerve; 21 – Tibial nerve, muscular branch (Fibularis longus; Peroneus longus); 22 – Lateral sural cutaneous nerve, sural communicating branch

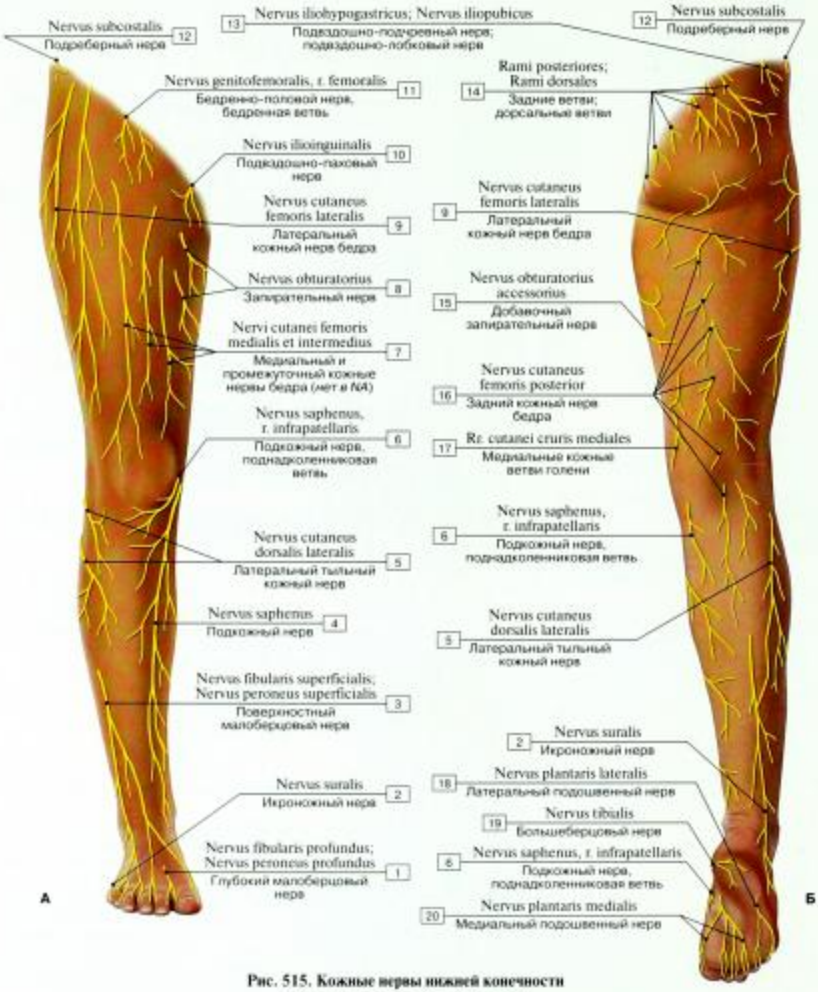

Рис. 515. Кожные нервы нижней конечности (А – вид спереди, Б – вид сзади):

1 – Deep fibular nerve; Deep peroneal nerve; 2 – Sural nerve; 3 – Superficial fibular nerve; Superficial peroneal nerve; 4 – Saphenous nerve; 5 – Lateral dorsal cutaneous nerve; 6 – Saphenous nerve, infrapatellar branch; 7 – Medial and intermediate cutaneous nerves of thigh; 8 – Obturator nerve; 9 – Lateral cutaneous nerve of thigh; Lateral femoral cutaneous nerve; 10 – Ilio-inguinal nerve; 11 – Genitofemoral nerve, femoral branch; 12 – Subcostal nerve; 13 – Iliohypogastric nerve; Iliopubic nerve; 14 – Posterior branches; Dorsal branches; 15 – Accessory obturator nerve; 16 – Posterior cutaneous nerve of thigh; Posterior femoral cutaneous nerve; 17 – Medial cutaneous branches of leg; Medial crural cutaneous branches; 18 – Lateral plantar nerve; 19 – Tibial nerve; 20 – Medial plantar nerve

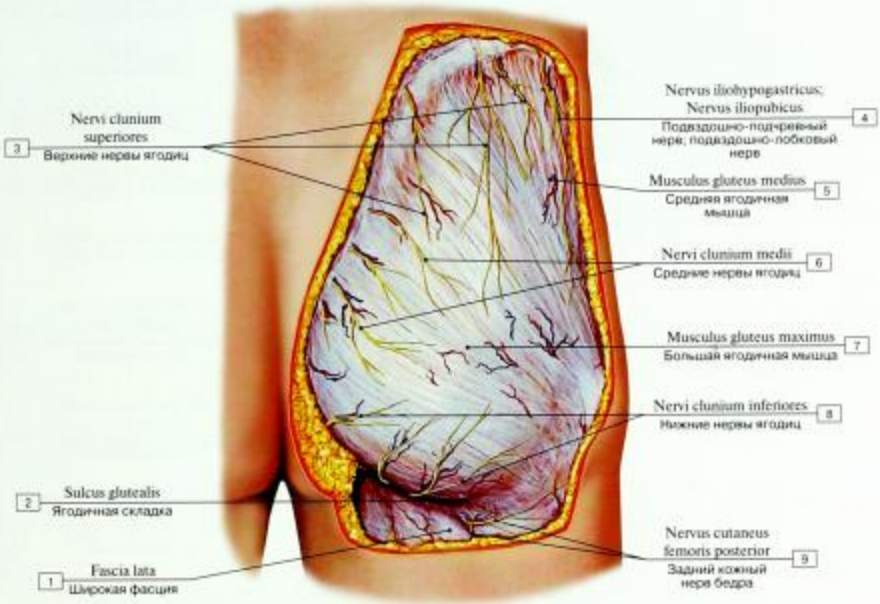

Рис. 516. Поверхностные нервы ягодичной области:

1 – Fascia lata; 2 – Gluteal fold; 3 – Superior clunial nerves; 4 – Iliohypogastric nerve; Iliopubic nerve; 5 – Gluteus medius; 6 – Middle clunial nerves; 7 – Gluteus maximus; 8 – Inferior clunial nerves; 9 – Posterior cutaneous nerve of thigh; Posterior femoral cutaneous nerve

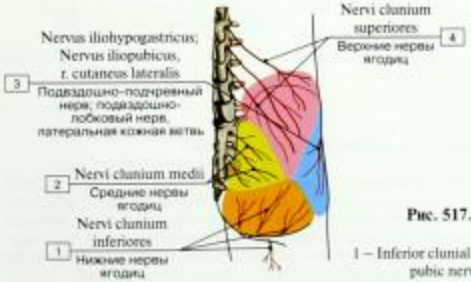

Рис. 517. Кожная иннервация ягодичной области (схема):

1 – Inferior clunial nerves; 2 – Medial clunial nerves; 3 – Iliohypogastric nerve; Iliopubic nerve, lateral cutaneous branch; 4 – Superior clunial nerves

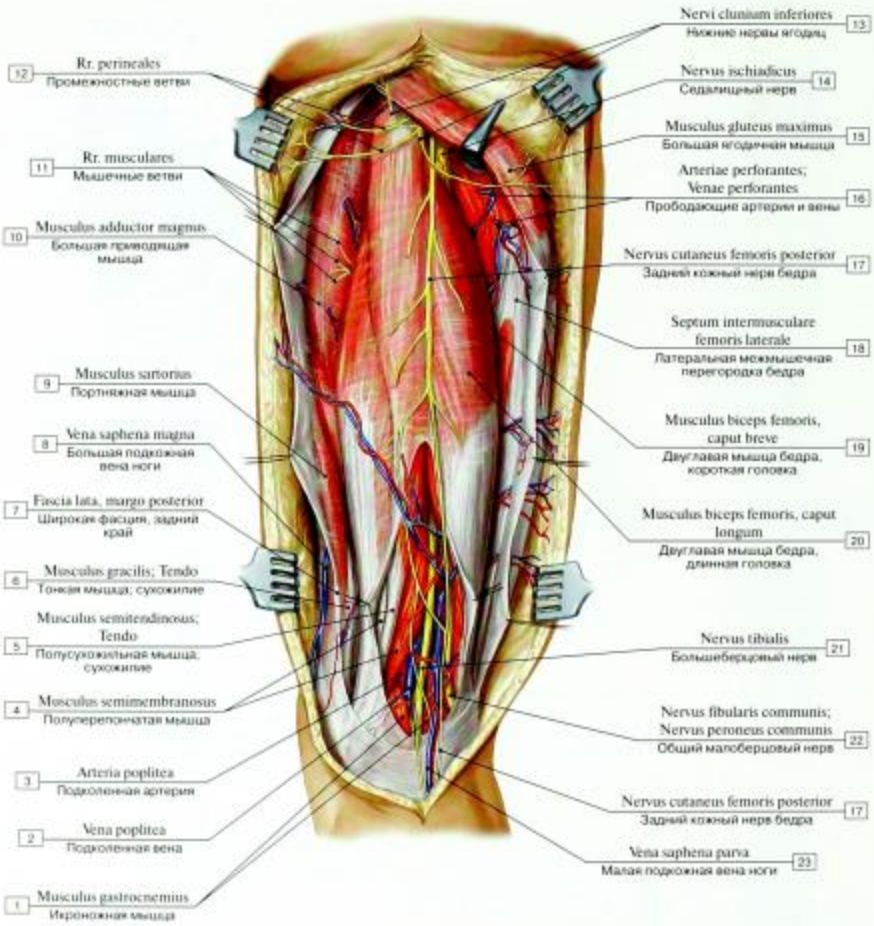

Рис. 518. Задний кожный нерв бедра и большеберцовый нерв, вид сзади:

1 – Gastrocnemius; 2 – Popliteal vein; 3 – Popliteal artery; 4 – Semimembranosus; 5 – Semitendinosus; Tendon; 6 – Gracilis; Tendon; 7 – Fascia lata, posterior border; 8 – Great saphenous vein; Long saphenous vein; 9 – Sartorius; 10 – Adductor magnus; 11 – Muscular branches; 12 – Perineal branches; 13 – Inferior clunial nerves; 14 – Sciatic nerve; 15 – Gluteus maximus; 16 – Perforating arteries and veins; 17 – Posterior cutaneous nerve of thigh; Posterior femoral cutaneous nerve; 18 – Lateral femoral intermuscular septum; 19 – Biceps femoris, short head; 20 – Biceps femoris, long head; 21 – Tibial nerve; 22 – Common fibular nerve; Common peroneal nerve; 23 – Small saphenous vein; Short saphenous vein

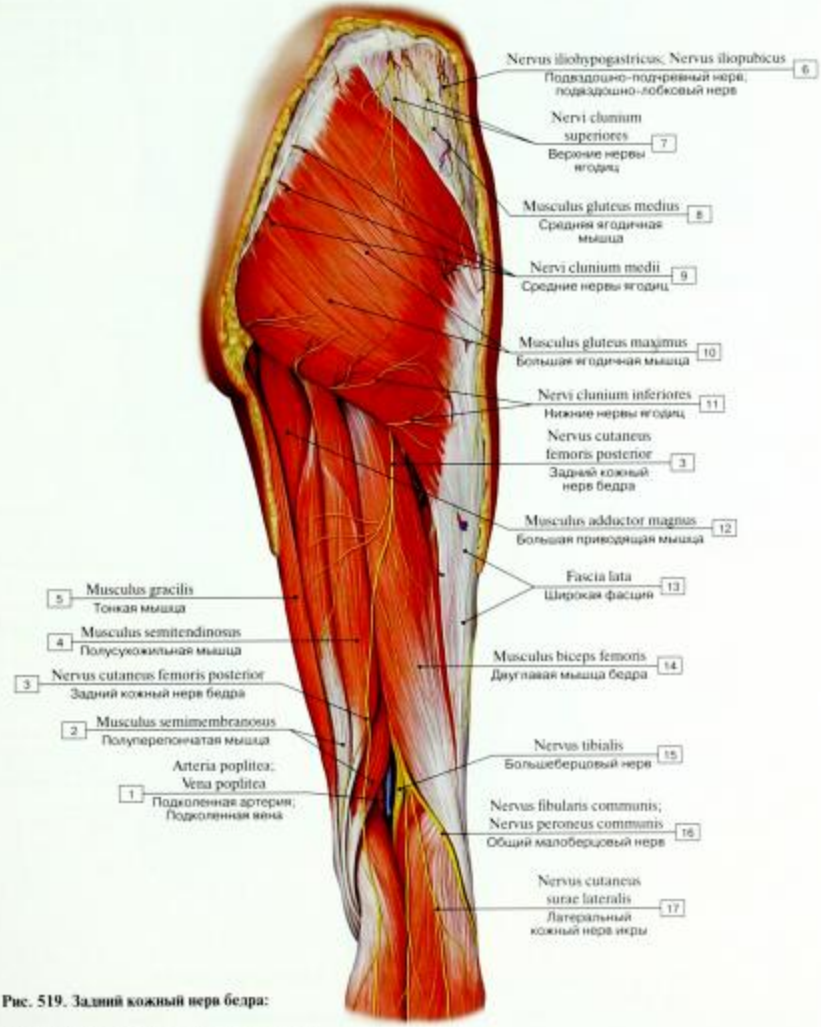

Рис. 519. Задний кожный нерв бедра:

1 – Popliteal artery; Popliteal vein; 2 – Semimembranosus; 3 – Posterior cutaneous nerve of thigh; Posterior femoral cutaneous nerve; 4 – Semitendinosus; 5 – Gracilis; 6 – Iliohypogastric nerve; Ilioinguinal nerve; 7 – Superior clunial nerves; 8 – Gluteus medius; 9 – Middle clunial nerves; 10 – Gluteus maximus; 11 – Inferior clunial nerves; 12 – Adductor magnus; 13 – Fascia lata; 14 – Biceps femoris; 15 – Tibial nerve; 16 – Common fibular nerve; Common peroneal nerve; 17 – Lateral sural cutaneous nerve

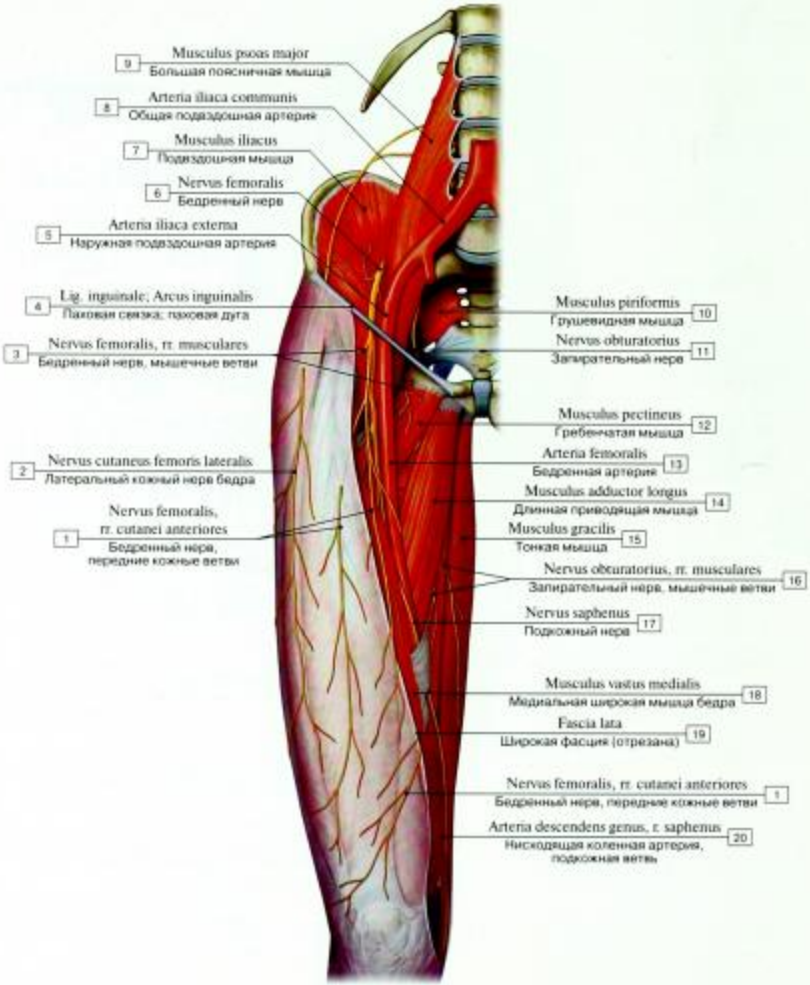

Рис. 520. Кожные нервы бедра, вид спереди:

1 – Femoral nerve, anterior cutaneous branches; 2 – Lateral cutaneous nerve of thigh; Lateral femoral cutaneous nerve; 3 – Femoral nerve, muscular branches; 4 – Inguinal ligament; 5 – External iliac artery; 6 – Femoral nerve; 7 – Iliacus; 8 – Common iliac artery; 9 – Psoas major; 10 – Piriformis; 11 – Obturator nerve; 12 – Pectineus; 13 – Femoral artery; 14 – Adductor longus; 15 – Gracilis; 16 – Obturator nerve, muscular branches; 17 – Saphenous nerve; 18 – Vastus medialis; 19 – Fascia lata; 20 – Descending genicular artery, saphenous branch

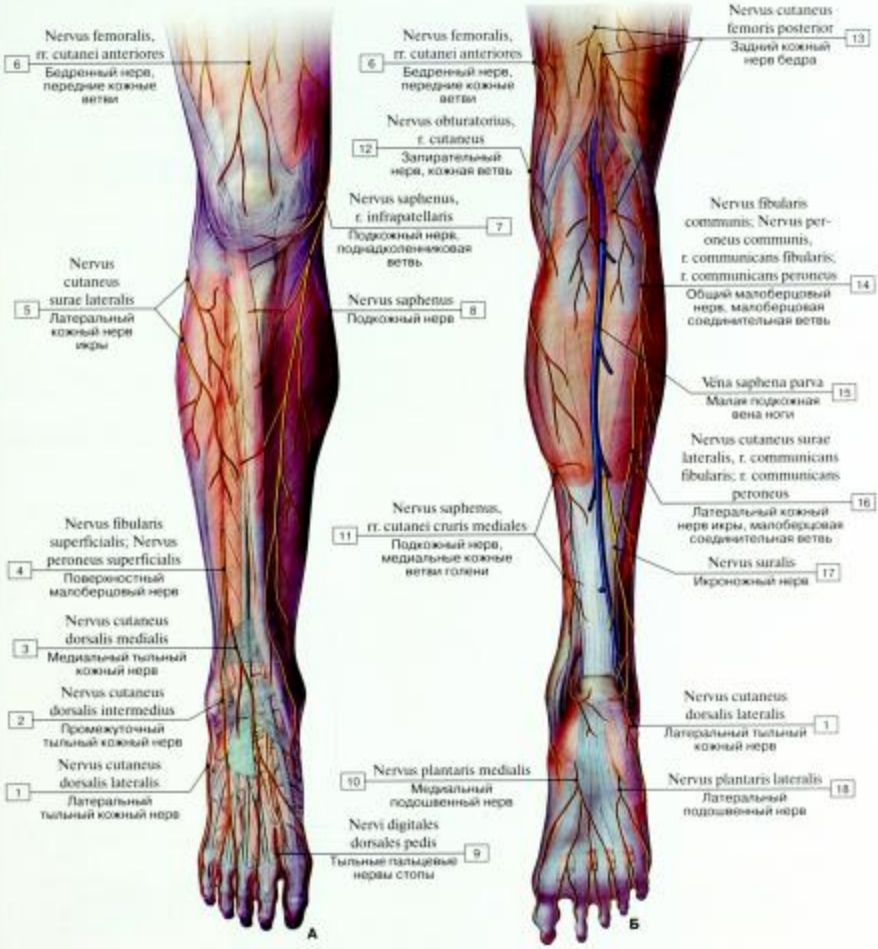

Рис. 521. Кожные нервы голени (А – вид спереди, Б – вид сзади):

1 – Lateral dorsal cutaneous nerve; 2 – Intermediate dorsal cutaneous nerve; 3 – Medial dorsal cutaneous nerve; 4 – Superficial fibular nerve; Superficial peroneal nerve; 5 – Lateral sural cutaneous nerve; 6 – Femoral nerve, anterior cutaneous branches; 7 – Saphenous nerve, infrapatellar branch; 8 – Saphenous nerve; 9 – Dorsal digital nerves of foot; 10 – Medial plantar nerve; 11 – Saphenous nerve, medial cutaneous branches of leg; medial crural cutaneous branches; 12 – Obturator nerve, cutaneous branch; 13 – Posterior cutaneous nerve of thigh; Posterior femoral cutaneous nerve; 14 – Common fibular nerve; Common peroneal nerve, sural communicating branch; 15 – Small saphenous vein; Short saphenous vein; 16 – Lateral sural cutaneous nerve, sural communicating branch; 17 – Sural nerve; 18 – Lateral plantar nerve

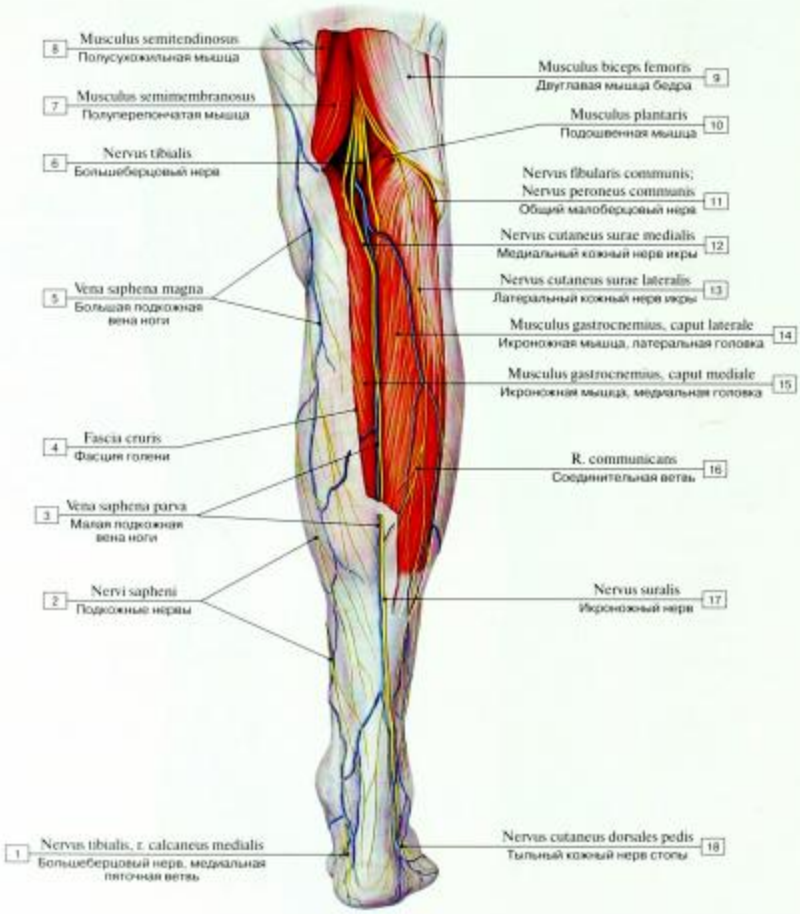

Рис. 522. Икроножный нерв:

1 – Tibial nerve, medial calcaneal branch; 2 – Saphenous nerves; 3 – Small saphenous vein; Short saphenous vein; 4 – Fascia of leg; 5 – Great saphenous vein; Long saphenous vein; 6 – Tibial nerve; 7 – Semimembranosus; 8 – Semitendinosus; 9 – Biceps femoris; 10 – Plantaris; 11 – Common fibular nerve; Common peroneal nerve; 12 – Medial sural cutaneous nerve; 13 – Lateral sural cutaneous nerve; 14 – Gastrocnemius, lateral head; 15 – Gastrocnemius, medial head; 16 – Communicating branch; 17 – Sural nerve; 18 – Dorsal cutaneous nerve of foot

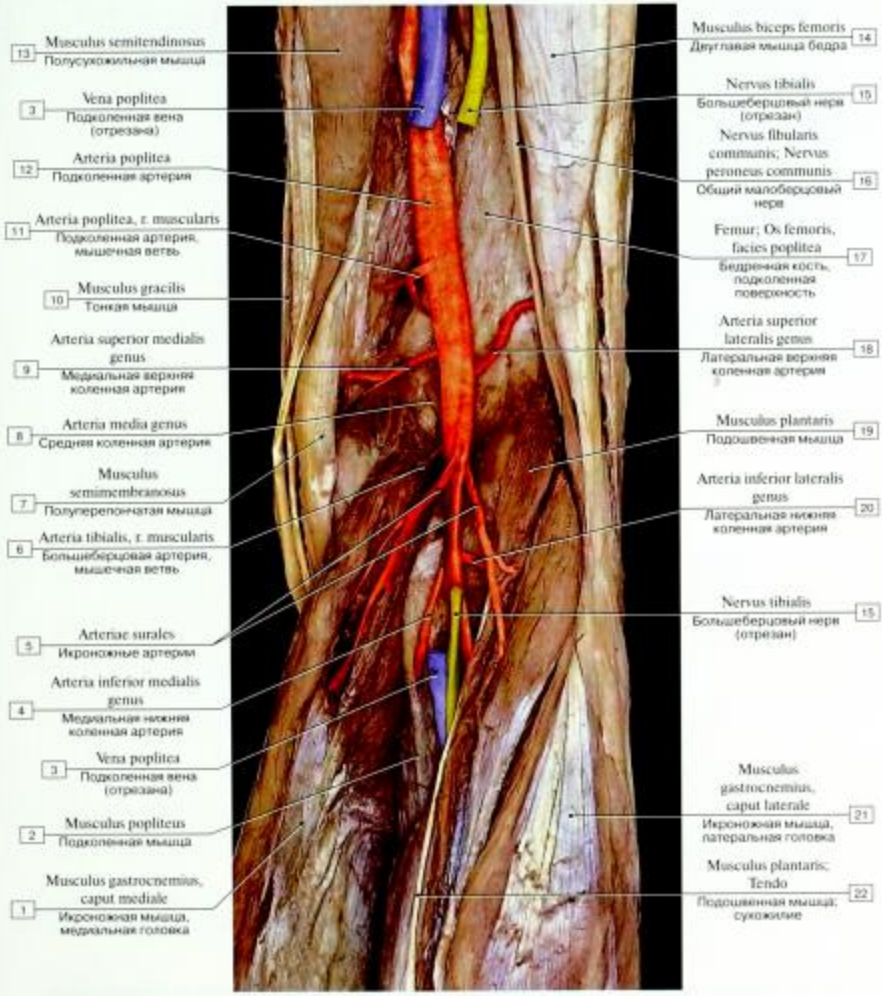

Рис. 523. Сосуды и нервы подколенной ямки, вид сзади (натуральный фиксированный препарат):

1 – Gastrocnemius, medial head; 2 – Popliteus; 3 – Popliteal vein; 4 – Inferior medial genicular artery; 5 – Sural arteries; 6 – Tibial artery, muscular branch; 7 – Semimembranosus; 8 – Middle genicular artery; 9 – Superior medial genicular artery; 10 – Gracilis; 11 – Popliteal artery, muscular branch; 12 – Popliteal artery; 13 – Semitendinosus; 14 – Biceps femoris; 15 – Tibial nerve; 16 – Common fibular nerve; Common peroneal nerve; 17 – Femur; Thigh bone, popliteal surface; 18 – Superior lateral genicular artery; 19 – Plantaris; 20 – Inferior lateral genicular artery; 21 – Gastrocnemius, lateral head; 22 – Plantaris; Tendon

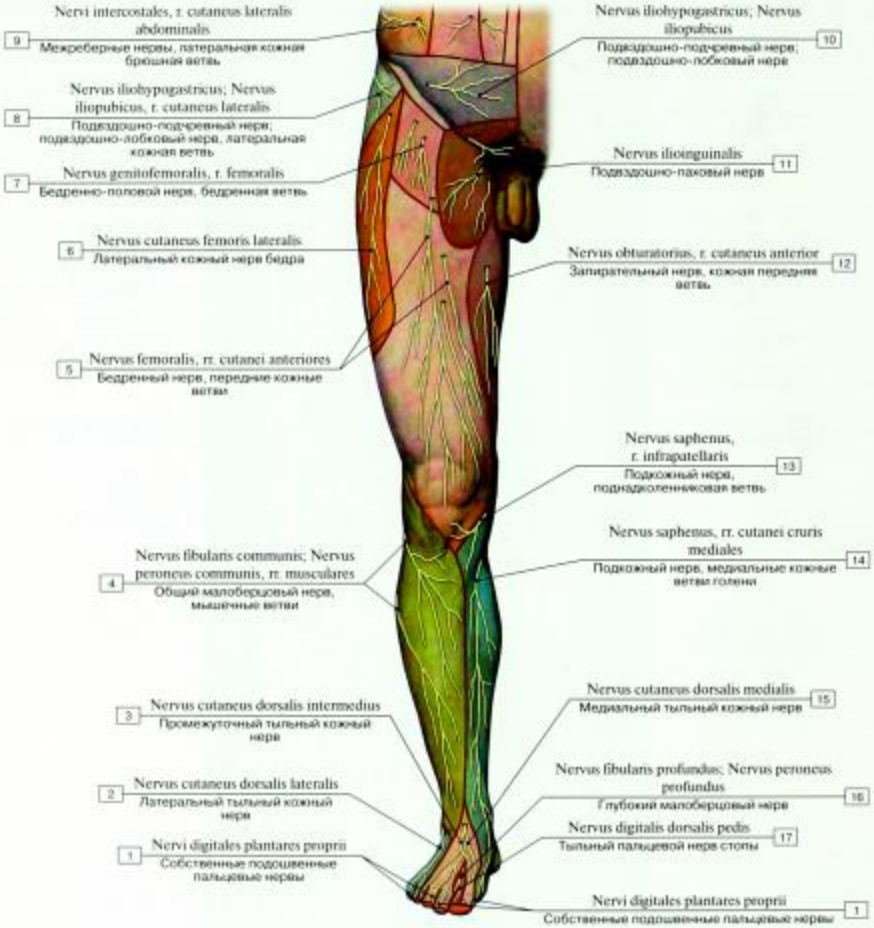

Рис. 524. Кожные ветви поясничного и крестцового сплетений и области их распространения на передней стороне брюшной стенки и на нижней конечности, вид спереди (схема):

1 – Proper plantar digital nerves; 2 – Lateral dorsal cutaneous nerve; 3 – Intermediate dorsal cutaneous nerve; 4 – Common fibular nerve; Common peroneal nerve, muscular branches; 5 – Femoral nerve, anterior cutaneous branches; 6 – Lateral cutaneous nerve of thigh; Lateral femoral cutaneous nerve; 7 – Genitofemoral nerve, femoral branch; 8 – Iliohypogastric nerve; Iliopubic nerve, lateral cutaneous branch; 9 – Intercostal nerves, lateral abdominal cutaneous branch; 10 – Iliohypogastric nerve; Iliopubic nerve; 11 – Ilio-inguinal nerve; 12 – Obturator nerve, cutaneous anterior branch; 13 – Saphenous nerve, infrapatellar branch; 14 – Saphenous nerve, medial cutaneous branches of leg; medial crural cutaneous branches; 15 – Medial dorsal cutaneous nerve; 16 – Deep fibular nerve; Deep peroneal nerve; 17 – Dorsal digital nerve of foot

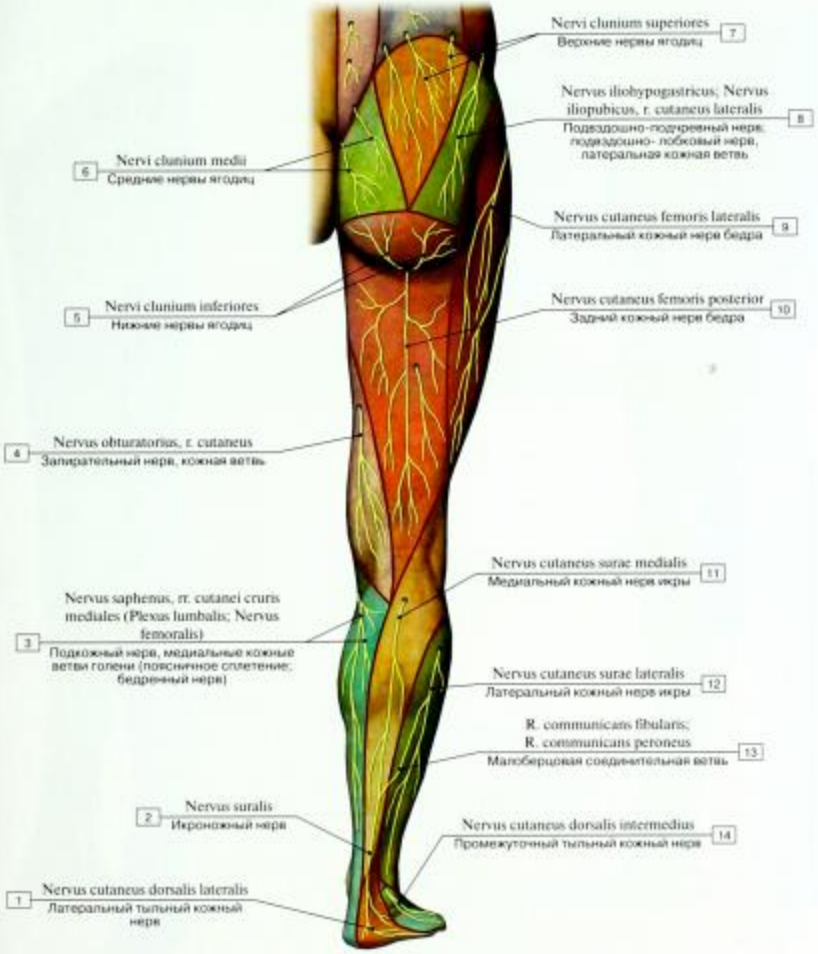

Рис. 525. Задний кожный нерв бедра и другие кожные нервы задней стороны нижней конечности, вид сзади:

1 – Lateral dorsal cutaneous nerve; 2 – Sural nerve; 3 – Saphenous nerve, medial cutaneous branches of leg; medial crural cutaneous branches (Lumbar plexus, Femoral nerve); 4 – Obturator nerve, cutaneous branch; 5 – Inferior clunial nerves; 6 – Middle clunial nerves; 7 – Superior clunial nerves; 8 – Iliohypogastric nerve; Iliopubic nerve, lateral cutaneous branch; 9 – Lateral cutaneous nerve of thigh; Lateral femoral cutaneous nerve; 10 – Posterior cutaneous nerve of thigh; Posterior femoral cutaneous nerve; 11 – Medial sural cutaneous nerve; 12 – Lateral sural cutaneous nerve; 13 – Sural communicating branch; 14 – Intermediate dorsal cutaneous nerve

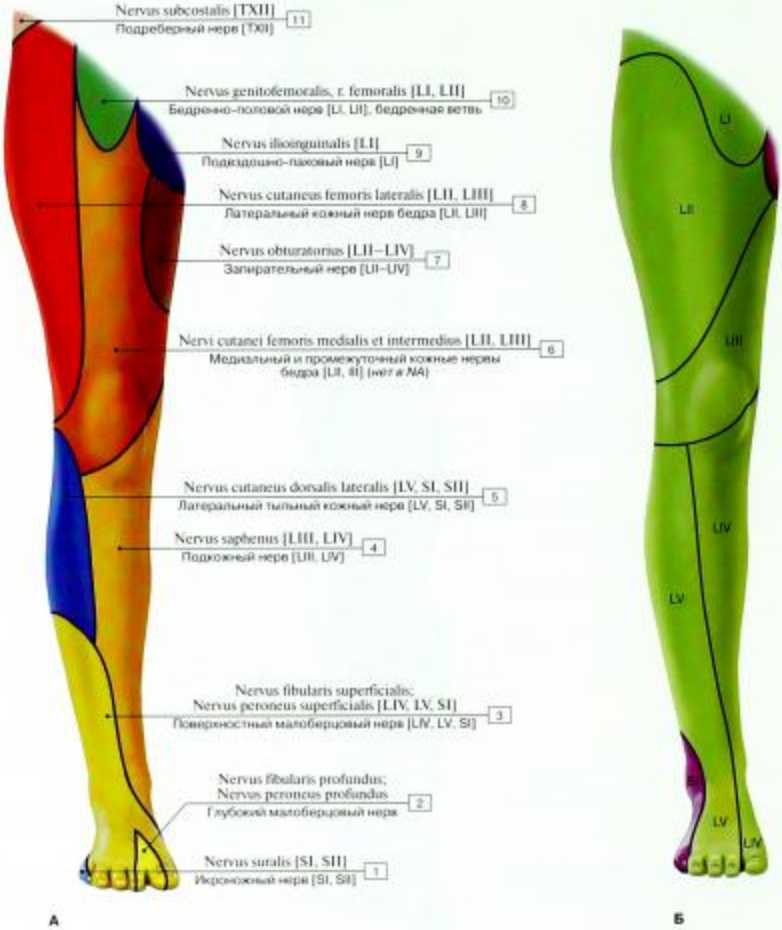

Рис. 526. Кожная иннервация нижней конечности (схема)
(А – области иннервации, Б – относительно сегментов спинного мозга, вид спереди):

1 – Sural nerve [SI, SII]; 2 – Deep fibular nerve; Deep peroneal nerve; 3 – Superficial fibular nerve; Superficial peroneal nerve [LIV, LV, SI]; 4 – Saphenous nerve [LIII, LIV]; 5 – Lateral dorsal cutaneous nerve [LV, SI, SII]; 6 – Medial and intermediate cutaneous nerves of thigh [LII, LIII]; Medial and intermediate femoral cutaneus nerves [LII, LIII]; 7 – Obturator nerve [LII–LIV]; 8 – Lateral cutaneous nerve of thigh; Lateral femoral cutaneous nerve [LII, LIII]; 9 – Ilio-inguinal nerve [LI]; 10 – Genitofemoral nerve [LI, LII], femoral branch; 11 – Subcostal nerve [TXII]

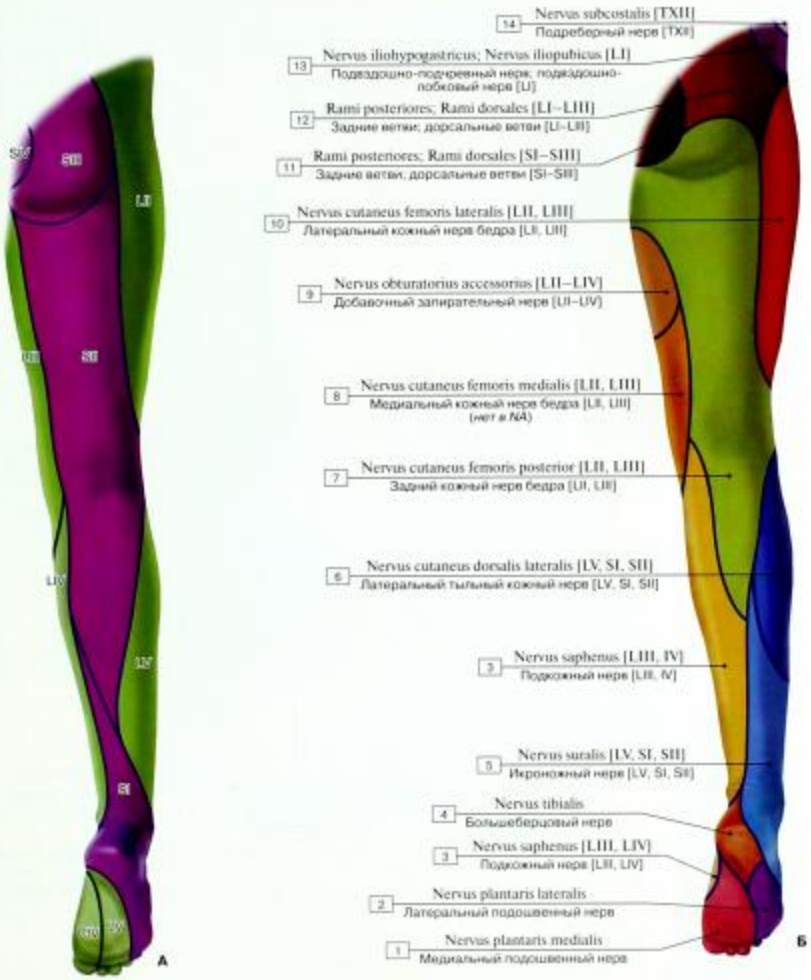

Рис. 527. Кожная иннервация нижней конечности
(А – относительно сегментов спинного мозга, вид сзади, спереди, Б – области иннервации) (схема):

1 – Medial plantar nerve; 2 – Lateral plantar nerve; 3 – Saphenous nerve [LIII, LIV]; 4 – Tibial nerve; 5 – Sural nerve [LV, SI, SII]; 6 – Lateral dorsal cutaneous nerve [LV, SI, SII]; 7 – Posterior cutaneous nerve of thigh; Posterior femoral cutaneous nerve [LII, LIII]; 8 – Medial cutaneous nerve of thigh; Medial femoral cutaneous nerve [LII, LIII]; 9 – Accessory obturator nerve [LII–LIV]; 10 – Lateral cutaneous nerve of thigh; Lateral femoral cutaneous nerve [LII, LIII]; 11 – Posterior branches; Dorsal branches [SI–SIII]; 12 – Posterior branches; Dorsal branches [LI–LIII]; 13 – Iliohypogastric nerve; Ilioinguinal nerve [LI]; 14 – Subcostal nerve [TXII]

Рис. 528. Области кожной иннервации подошвенной поверхности стопы, правой:

1 – Sural nerve; 2 – Lateral plantar nerve; 3 – Medial plantar nerve; 4 – Saphenous nerve; 5 – Tibial nerve

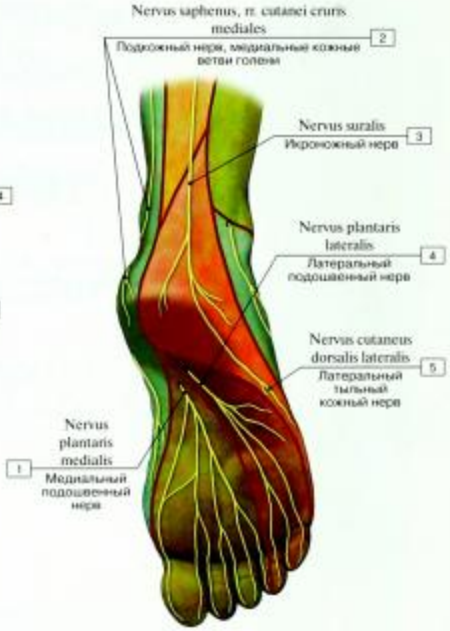

Рис. 529. Области распространения ветвей медиального и латерального подошвенных нервов в коже подошвенной поверхности стопы:

1 – Medial plantar nerve; 2 – Saphenous nerve, medial cutaneous branches of leg; medial crural cutaneous branches; 3 – Sural nerve; 4 – Lateral plantar nerve; 5 – Lateral dorsal cutaneous nerve

Рис. 530. Кожная иннервация стопы, тыльная поверхность:

1 – Saphenous nerve; 2 – Sural nerve; 3 – Superficial fibular nerve; Superficial peroneal nerve; 4 – Deep fibular nerve; Deep peroneal nerve

Половой нерв
Подвздошно-паховый нерв и бедренно-половой нерв, половая ветвь
Задний кожный нерв бедра
Нижний ягодичный нерв
Верхний ягодичный нерв
Средний ягодичный нерв
Заднепроходно-копчиковый нерв

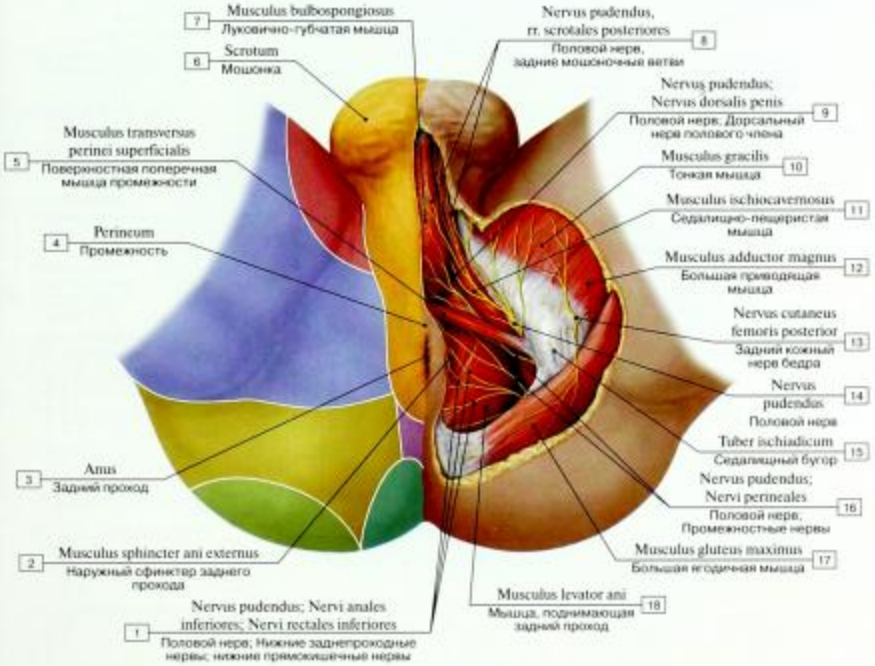

Рис. 531. Иннервация кожи мужской промежности:

1 – Pudendal nerve; Inferior anal nerves; Inferior rectal nerves; 2 – External anal sphincter; 3 – Anus; 4 – Perineum; 5 – Superficial transverse perineal muscle; 6 – Scrotum; 7 – Bulbospongiosus; 8 – Pudendal nerve; posterior scrotal branches; 9 – Pudendal nerve; Dorsal nerve of penis; 10 – Gracilis; 11 – Ischiocavernosus; 12 – Adductor magnus; 13 – Posterior cutaneous nerve of thigh; Posterior femoral cutaneous nerve; 14 – Pudendal nerve; 15 – Ischial tuber; 16 – Pudendal nerve; Perineal nerves; 17 – Gluteus maximus; 18 – Levator ani

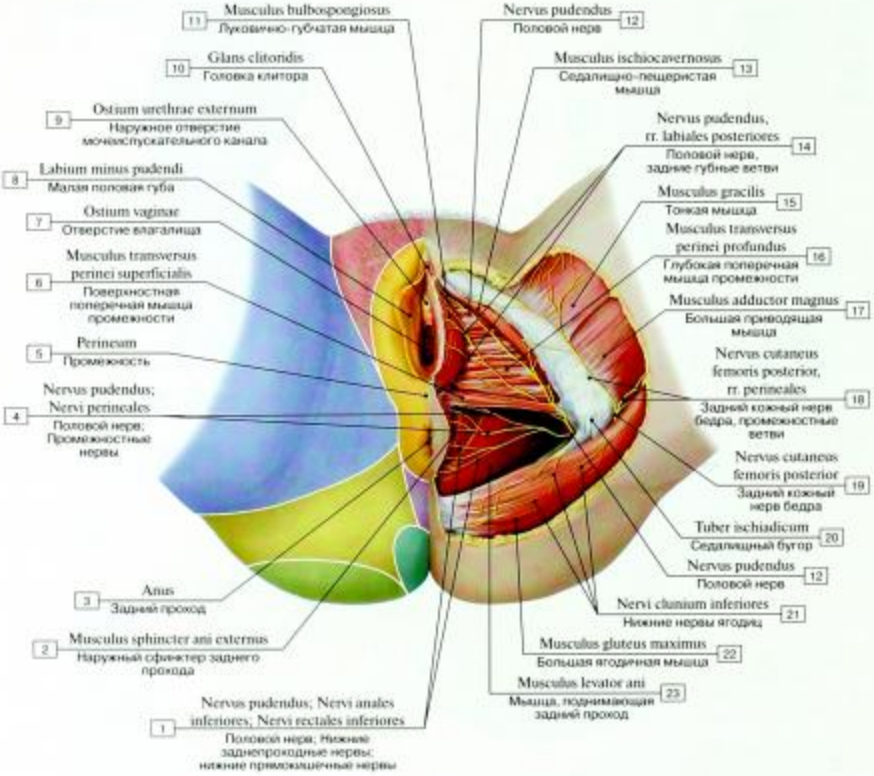

Рис. 532. Иннервация кожи женской промежности:

1 – Pudendal nerve, inferior anal nerves; inferior rectal nerves; 2 – External anal sphincter; 3 – Anus; 4 – Pudendal nerve; Perineal nerves; 5 – Perineum; 6 – Superficial transverse perineal muscle; 7 – Vaginal orifice; 8 – Labium minus; 9 – External urethral orifice; External urinary meatus; 10 – Glans of clitoris; 11 – Bulbospongiosus; 12 – Pudendal nerve; 13 – Ischiocavernosus; 14 – Pudendal nerve, posterior labial branches; 15 – Gracilis; 16 – Deep transverse perineal muscle; 17 – Adductor magnus; 18 – Posterior cutaneous of thigh; Posterior femoral cutaneous nerve, perineal branches; 19 – Posterior cutaneous of thigh; Posterior femoral cutaneous nerve; 20 – Ischial tuber; 21 – Inferior clunial nerves; 22 – Gluteus maximus; 23 – Levator ani

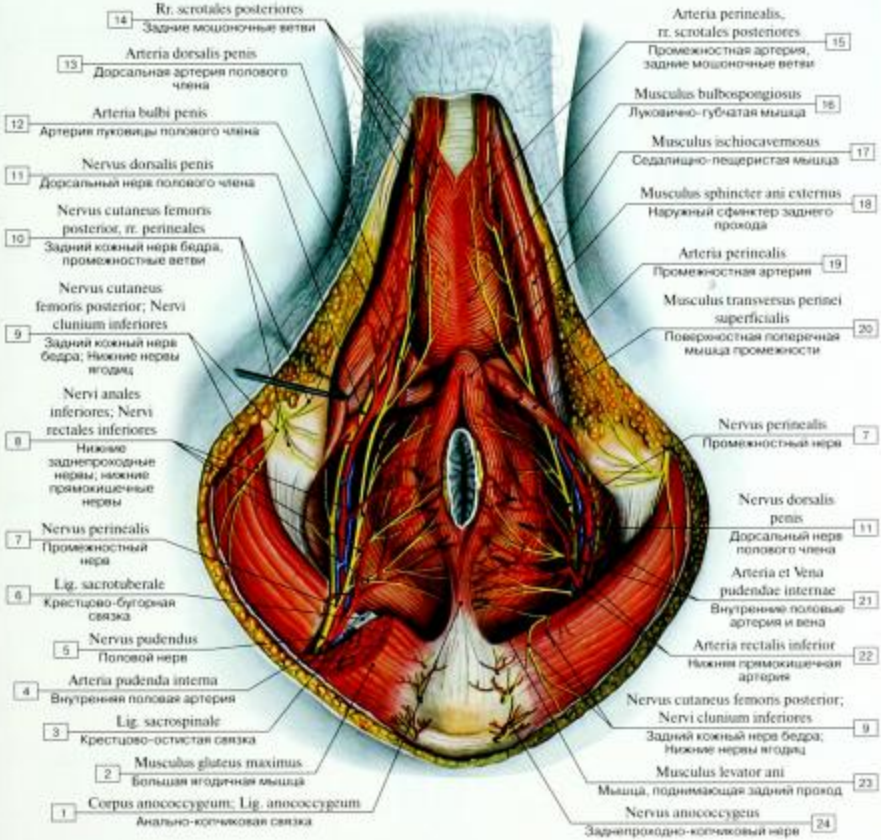

Рис. 533. Сосуды и нервы мужской промежности:

1 – Anococcygeal body; Anococcygeal ligament; 2 – Gluteus maximus; 3 – Sacrospinous ligament; 4 – Internal pudendal artery; 5 – Pudendal nerve; 6 – Sacrotuberous ligament; 7 – Perineal nerve; 8 – Inferior anal nerves; Inferior rectal nerves; 9 – Posterior cutaneous nerve of thigh; Posterior femoral cutaneous nerve; Inferior clunial nerves; 10 – Posterior cutaneous nerve of thigh; Posterior femoral cutaneous nerve, perineal branches; 11 – Dorsal nerve of penis; 12 – Artery of bulb of penis; 13 – Dorsal artery of penis; 14 – Posterior scrotal nerves; 15 – Perineal artery, posterior scrotal branches; 16 – Bulbospongiosus; 17 – Ischiocavernosus; 18 – External anal sphincter; 19 – Perineal artery; 20 – Superficial transverse perineal muscle; 21 – Internal pudendal artery and vein; 22 – Inferior rectal artery; 23 – Levator ani; 24 – Anococcygeal nerve

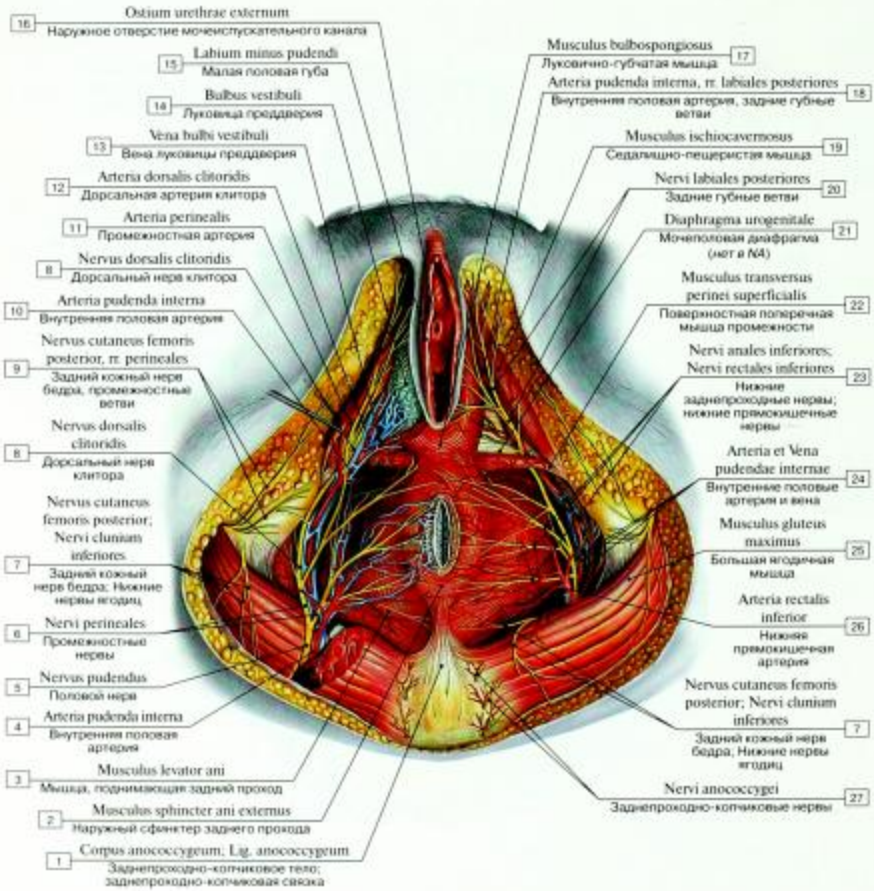

Рис. 534. Сосуды и нервы женской промежности:

1 – Anococcygeal body; Anococcygeal ligament; 2 – External anal sphincter; 3 – Levator ani; 4 – Internal pudendal artery; 5 – Pudendal nerve; 6 – Perineal nerves; 7 – Posterior cutaneous nerve of thigh; Posterior femoral cutaneous nerve, inferior clunial nerves; 8 – Dorsal nerve of clitoris; 9 – Posterior cutaneous nerve of thigh; Posterior femoral cutaneous nerve, perineal branches; 10 – Internal pudendal artery; 11 – Perineal artery; 12 – Dorsal artery of clitoris; 13 – Vein of bulb of vestibule; 14 – Bulb of vestibule; 15 – Labium minus; 16 – External urethral orifice; External urinary meatus; 17 – Bulbospongiosus; 18 – Internal pudendal artery, posterior labial branches; 19 – Ischiocavernosus; 20 – Posterior labial nerves; 21 – Urogenital diaphragm; 22 – Superficial transverse perineal muscle; 23 – Inferior anal nerves; Inferior rectal nerves; 24 – Internal pudendal artery and vein; 25 – Gluteus maximus; 26 – Inferior rectal artery; 27 – Anococcygeal nerves

ВЕГЕТАТИВНАЯ НЕРВНАЯ СИСТЕМА

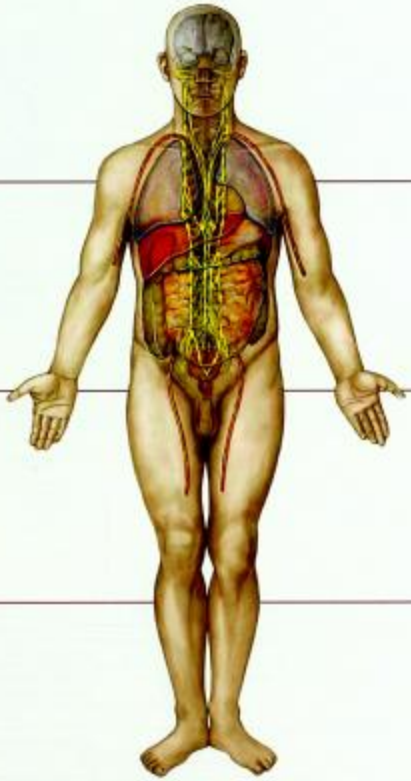

Таблица 26. Влияние симпатических и парасимпатических нервов на функции некоторых органов и кровеносные сосуды

Орган, кровеносные сосуды	Функции парасимпатических нервов	Функции симпатических нервов
Сердце	Замедление ритма Уменьшение силы сокращений (предсердий)	Ускорение ритма Увеличение силы сокращений
Артерии головного мозга	Расширение (?)	Сужение
Артерии кожи и слизистых оболочек		Сужение
Артерии органов брюшной полости		Сужение
Артерии скелетных мышц		Сужение Расширение (только под влиянием адреналина крови) Расширение (холинергическое)
Артерии сердца (коронарные)	Расширение (?)	Сужение Расширение (только под влиянием адреналина крови)
Артерии полового члена, клитора и малых половых губ	Расширение	
Продольные и циркулярные гладкие мышцы пищеварительной трубки	Усиление моторики	Ослабление моторики
Сфинктеры пищеварительной трубки	Расслабление	Сокращение
Мышечные пучки капсулы селезенки		Сокращение
Мышечная оболочка мочевого пузыря:		
мышца, выталкивающая мочу	Сокращение	Расслабление
внутренний сфинктер мочевого пузыря		Сокращение
Мышечная оболочка семенных пузырьков		Сокращение
Мышечная оболочка семявыносящего протока		Сокращение
Мускулатура матки		
беременной		Сокращение
небеременной		Расслабление
Мужские половые органы	Эрекция	Эякуляция
Гладкие мышцы глаза:		
мышца, расширяющая зрачок		Сокращение
сфинктер зрачка	Сокращение	
ресничная мышца	Сокращение (аккомодация)	Незначительное расслабление
Гладкие мышцы трахеи и бронхов	Сокращение	Расслабление
Мышцы, поднимающие волосы		Сокращение
Слюнные железы	Обильное выделение серозного секрета	Небольшое выделение слизистого секрета (из подчелюстной железы)
Слезные железы	Секреция	
Пищеварительные железы	Секреция	Снижение секреции
Железы носоглотки	Секреция	
Бронхиальные железы	Секреция	
Потовые железы		Секреция
Клетки панкреатических островков (Лангерганса)	Секреция	Снижение секреции

Как правило, обе части ВНС действуют антагонистически. В нормальных (физиологических) условиях деятельность органов, иннервируемых ВНС, зависит от преобладания той или иной части. В большинстве случаев имеет место синергическое действие.

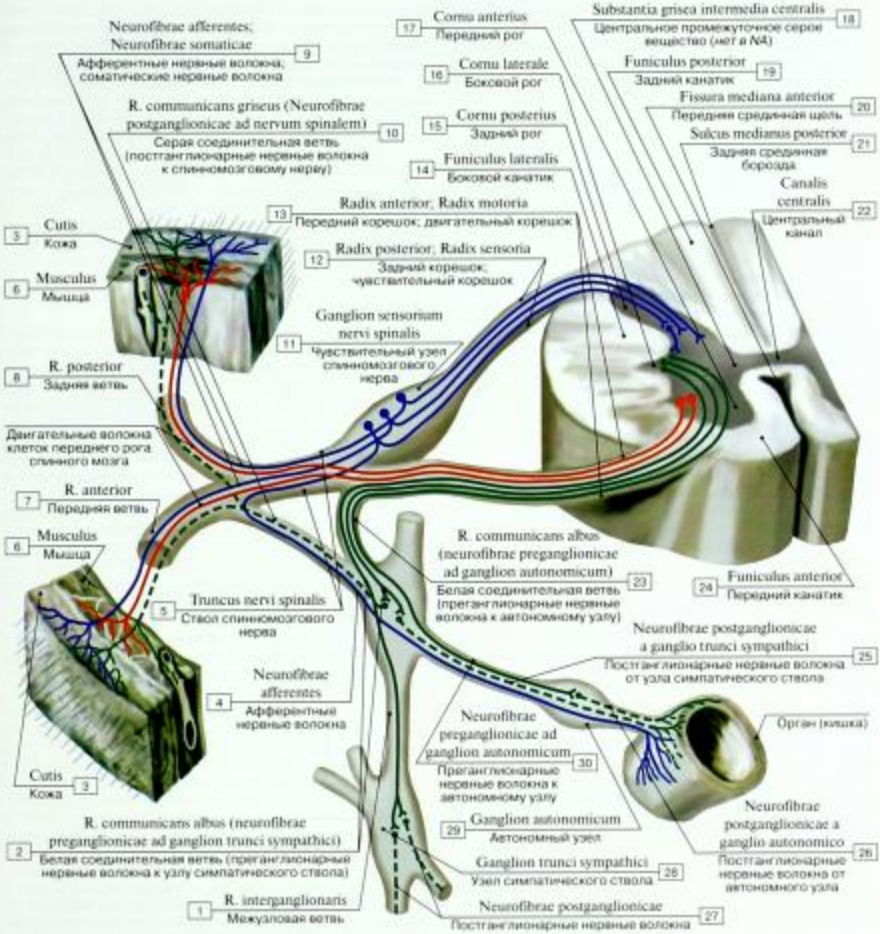

Рис. 535. Вегетативный рефлекс (схема):

1 – Interganglionic branch; 2 – White communicating branch (Preganglionic nerve fibres to ganglion of sympathetic trunk); 3 – Skin; 4 – Afferent nerve fibres; 5 – Trunk of spinal nerve; 6 – Muscle; 7 – Anterior branch; 8 – Posterior branch; 9 – Afferent nerve fibres; Somatic nerve fibres; 10 – Grey communicating branch (Postganglionic nerve fibres to spinal nerve); 11 – Spinal ganglion; Dorsal root ganglion; 12 – Posterior root; Sensory root; Dorsal root; 13 – Anterior root; Motor root; Ventral root; 14 – Lateral funiculus; 15 – Posterior horn; Dorsal horn;16 – Lateral horn; 17 – Anterior horn; Ventral horn; 18 – Central intermediate grey substance; 19 – Posterior funiculus; Dorsal funiculus; 20 – Anterior median fissure; Ventral median fissure; 21 – Posterior median sulcus; Dorsal median sulcus; 22 – Central canal; 23 – White communicating branch (Preganglionic nerve fibres to autonomic ganglion); 24 – Anterior funiculus; Ventral funiculus; 25 – Postganglionic nerve fibres from ganglion of sympathetic trunk; 26 – Postganglionic nerve fibres from autonomic ganglion; 27 – Postganglionic nerve fibres; 28 – Ganglion of sympathetic trunk; 29 – Autonomic ganglion; 30 – Preganglionic nerve fibres to autonomic ganglion

Вегетативная, или автономная, нервная система (от греч. autos – сам, nomos – закон) координирует и регулирует деятельность внутренних органов, обмен веществ, функциональную активность тканей, поддерживает постоянство внутренней среды организма (гомеостаз). Вегетативная часть нервной системы иннервирует весь организм, все его органы и ткани. Деятельность вегетативной нервной системы не подконтрольна сознанию, но она функционирует содружественно с соматической нервной системой. Нервные центры и вегетативной, и соматической нервных систем в полушариях большого и в стволе головного мозга расположены рядом, нервные волокна проходят, как правило, в одних и тех же нервах.

В то же время вегетативная часть нервной системы имеет ряд особенностей строения:

1) вегетативные ядра расположены в головном и спинном мозге в виде отдельных скоплений (очагов);

2) путь от вегетативного ядра в центральной нервной системе к иннервируемому органу состоит из двух нейронов, а не из одного, как у соматической нервной системы;

3) эффекторные нейроны присутствуют в составе периферической нервной системы в виде вегетативных узлов (ганглиев).

У вегетативной нервной системы выделяют две части: симпатическую и парасимпатическую. Симпатическая часть иннервирует все органы и ткани тела человека, парасимпатическая часть – только внутренние органы и сосуды. Центры вегетативной нервной системы расположены в трех отделах головного и спинного мозга, два из них парасимпатические.

Парасимпатическими центрами являются ядра, расположенные в стволе головного мозга и в крестцовом отделе спинного мозга. В стволе головного мозга находятся добавочное ядро глазодвигательного нерва (ядро Якубовича), расположенное в среднем мозге, верхнее слюноотделительное ядро лицевого (промежуточного) нерва, лежащее в толще моста, нижнее слюноотделительное ядро языкоглоточного нерва и заднее ядро блуждающего нерва, залегающие в продолговатом мозге. Крестцовый (сакральный) отдел образован крестцовыми парасимпатическими ядрами, залегающими в латеральном промежуточном веществе II–IV крестцовых сегментов спинного мозга.

Центр симпатической части (грудопоясничный, или тораколюмбальный) расположен в правом и левом боковых промежуточных столбах – боковых рогах VIII шейного, всех грудных и I–II поясничных сегментов спинного мозга (в промежуточно-латеральном ядре).

Периферическая часть вегетативной нервной системы образована выходящими из головного и спинного мозга вегетативными нервными волокнами, вегетативными сплетениями и их узлами, лежащими кпереди от позвоночника (предпозвоночные, или превертебральные, нервные узлы) и находящимися рядом с позвоночником (околопозвоночные, или паравертебральные, узлы), а также вегетативными волокнами и нервами, расположенными вблизи крупных сосудов, возле органов и в их толще, и нервными окончаниями вегетативной природы.

Нейроны ядер центрального отдела вегетативной нервной системы являются первыми эфферентными нейронами на путях от ЦНС (спинного и головного мозга) к иннервируемому органу. Волокна, образованные отростками этих нейронов, носят название предузловых (преганглионарных) нервных волокон, так как они идут до узлов периферической части вегетативной нервной системы и заканчиваются синапсами на клетках этих узлов.

Вегетативные узлы входят в состав симпатических стволов, крупных вегетативных сплетений брюшной полости и таза, а также располагаются в толще или возле органов пищеварительной, дыхательной систем и мочеполового аппарата, которые иннервируются вегетативной нервной системой.

Простейшая рефлекторная дуга вегетативной нервной системы, как и соматической, состоит из трех нейронов. Тела чувствительных (афферентных) нейронов (вегеточувствительных) расположены в спинномозговых узлах, либо в узлах черепных нервов, либо в узлах вегетативных сплетений. Аксоны таких нейронов в составе задних корешков вступают в спинной мозг (направляясь в боковые рога) или в составе черепных нервов – в вегетативные ядра ствола головного мозга. В боковых рогах, а также в ядрах ствола головного мозга залегают тела первых нейронов эфферентного (выносящего) пути, аксоны которых выходят из мозга в составе передних корешков спинномозговых нервов или в составе черепных нервов. Это преганглионарные (предузловые) вегетативные нервные волокна, которые следуют к вегетативным узлам (ганглиям), расположенным в вегетативных нервных сплетениях на периферии, возле органов или в органах. Аксоны вторых нейронов эфферентного (выносящего) вегетативного пути, выйдя из узлов в качестве постганглионарных нервных волокон, направляются к органам и тканям. Вегетативные волокна идут в составе соматических нервов или самостоятельно в виде вегетативных нервов, а также в стенках кровеносных сосудов, сопровождая эти сосуды.

В периферическом отделе ВНС возбуждение передается посредством нейромедиаторов. Ацетилхолин является медиатором преганглионарных волокон обеих частей ВНС и большинства постганглионарных парасимпатических нейронов. Медиатором постганглионарных симпатических нейронов является норадреналин. В настоящее время признано наличие симпатических преганглионарных волокон, идущих в составе симпатических стволов, медиатором которых является серотонин. Серотонинэргические волокна образуют синапсы с одноименными нейронами вегетативных ганглиев. Активация их нейронов приводит к активному сокращению гладких мышц желудка и кишечника.

Рис. 536. Вегетативные рефлекторные дуги ВНС (схема):

1 – Vagus nerve [X]; 2 – Anterior root; Motor root; Ventral root; 3 – Posterior root; Sensory root; Dorsal root; 4 – Grey communicating branch; 5 – Spinal ganglion; Dorsal root ganglion; 6 – Spinal nerve; 7 – Posterior branch; 8 – Anterior branch; 9 – White communicating branch; 10 – Sympathetic ganglion; 11 – Splanchnic nerve; 12 – Prevertebral ganglion; 13 – Intramural neuron

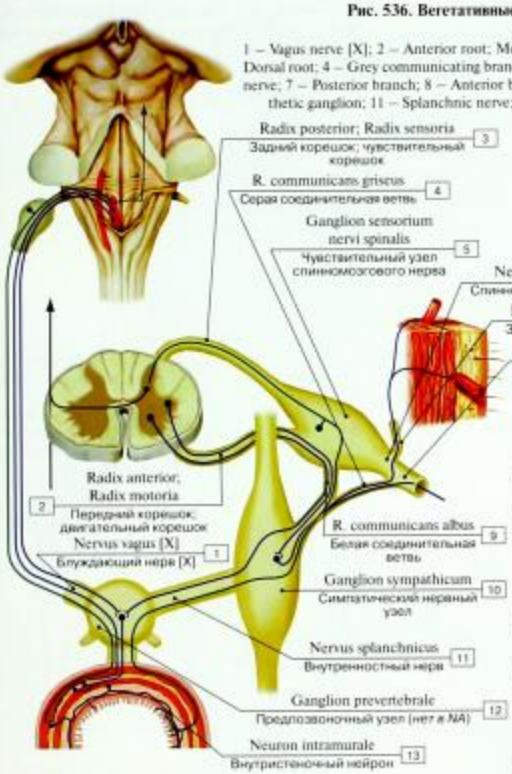

1. Узел симпатического ствола: аксон постганглионарного нейрона направляется обратно в спинномозговой нерв через серые соединительные волокна (серые = безмиелиновые). Эти аксоны идут в спинномозговые нервы, чтобы иннервировать местные кровеносные сосуды, потовые железы и т.д.

2. Предпозвоночный симпатический узел: клетки этого узла направляют аксоны вдоль артериальных сплетений к кишечнику, почкам и т.д., обеспечивая иннервацию этих органов и сосудистой сети.

3. Мозговое вещество надпочечников (на рис. не показано): его клетки связаны с клетками симпатического узла и получают от него прямую иннервацию.

СИНАПТИЧЕСКАЯ ОРГАНИЗАЦИЯ АВТОНОМНОЙ НЕРВНОЙ СИСТЕМЫ

Симпатический и парасимпатический отделы системы одновременно иннервируют множество органов, но используют разные нейромедиаторы, часто с противоположным эффектом. Эти противоположно действующие системы также имеют разные модели организации, включая уникальные пути к органам и соединения с ЦНС. Клетки преганглионарных нейронов симпатического отдела располагаются в боковых рогах спинного мозга CVIII–LII сегментов (иногда LIII). Их аксоны выходят из спинного мозга через передний корешок, входят в спинномозговые нервы и направляются в паравертебральный симпатический ствол через белые соединительные волокна (белые = миелиновые). Эти аксоны заканчиваются в синапсах с постганглионарными нейронами на трех различных уровнях.

Преганглионарные нейроны парасимпатической системы расположены в ЦНС в стволе мозга (вегетативные ядра черепных нервов III, VII, IX, X) и крестцовом отделе спинного мозга (SII–SIV). Аксоны преганглионарных нейронов выходят из ЦНС в составе соответствующих черепных нервов и тазовых висцеральных нервов. Эти аксоны образуют синапсы с постганглионарными нейронами в узлах черепных нервов (ресничный, крылонёбный, поднижнечелюстной и ушной узлы), от нейронов которых, в свою очередь, аксоны направляются в другие черепные нервы к иннервируемым органам. Некоторые преганглионарные аксоны, особенно аксоны блуждающего нерва, иннервируют рассеянные постганглионарные нейроны, которые встроены собственно в органы.

Афферентные волокна (на рис. 536 показаны зеленым цветом), происходящие от псевдоуниполярных нейронов в спинном (дорзальный корень) и черепном чувствительном узлах, движутся вместе с автономными двигательными аксонами. Эти чувствительные волокна несут информацию от висцеральных ноцицепторов (болевых рецепторов) и рецепторов растяжения в ЦНС. Эфферентные волокна показаны на рис. фиолетовым, восходящий болевой путь – серым цветом.

Рис. 537. Автономная нервная система (циклическая диаграмма)

Первый центральный (преганглионарный) нейрон использует ацетилхолин в качестве нейромедиатора как в симпатической, так и в парасимпатической частях вегетативной нервной системы (холинергический нейрон показан на рис. 537 синим цветом). Ацетилхолин также используется как нейромедиатор вторым (постганглионарным) нейроном в парасимпатической части. В симпатической части при передаче импульса на постганглионарный нейрон в качестве нейромедиатора используется норадреналин (показан красным цветом).

Клеточная мембрана содержит разные типы рецепторов для ацетилхолина и норадреналина. Каждый нейромедиатор может оказывать разный эффект в зависимости от типа рецептора.

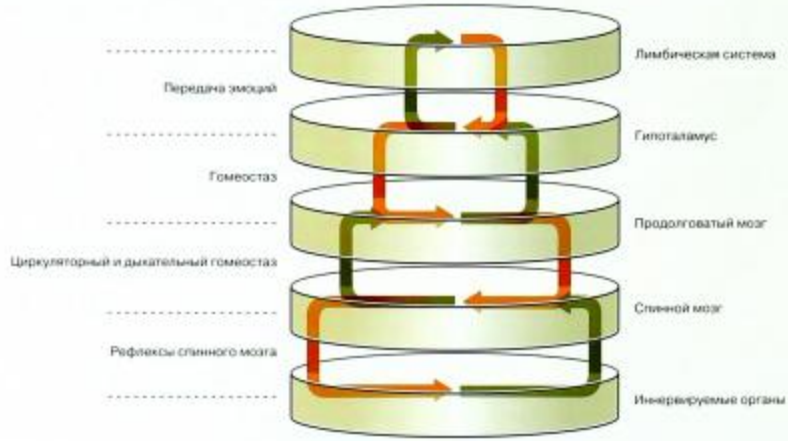

Рис. 538. Контроль периферической части автономной нервной системы

Периферическая эфферентная часть автономной нервной системы контролируется на разных уровнях, наивысшим уровнем является лимбическая система, чьи эфферентные волокна действуют на внутренние органы (такие как сердце, легкие, кишечник), а также воздействуют на ток крови к коже через центры в гипоталамусе, промежуточном и спинном мозге. Чем выше центр контроля, тем тоньше и сложнее воздействие на орган. Лимбическая система получает сигналы от органа через афферентные механизмы обратной связи.

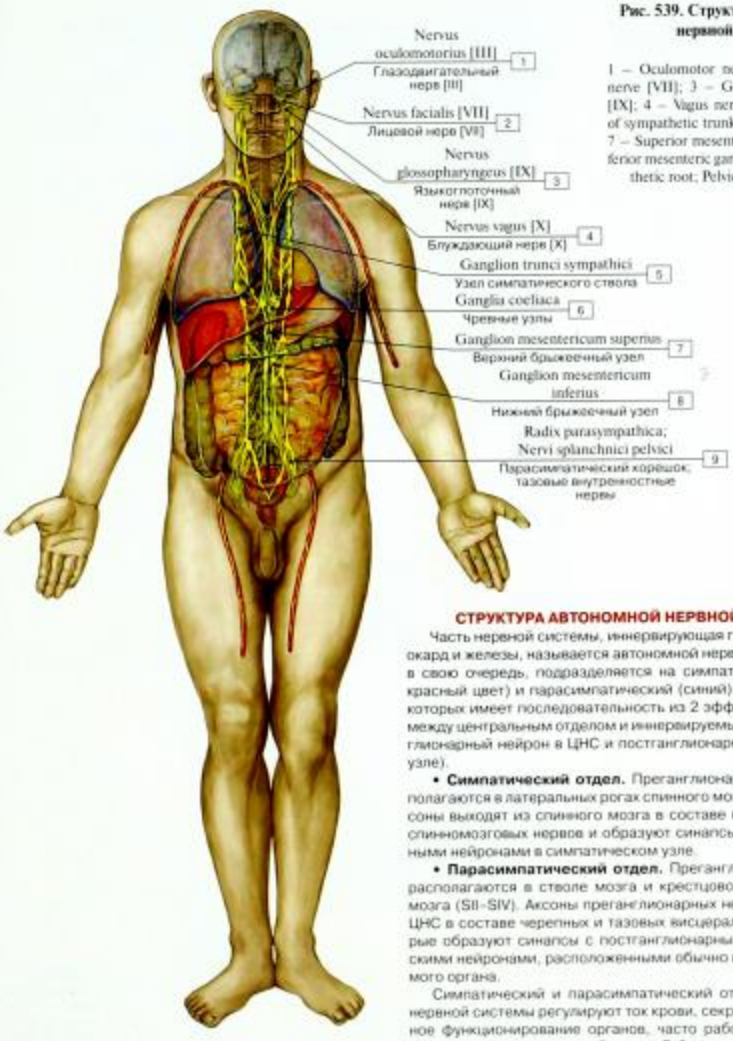

Рис. 539. Структура вегетативной нервной системы:

1 – Oculomotor nerve [III]; 2 – Facial nerve [VII]; 3 – Glossopharyngeal nerve [IX]; 4 – Vagus nerve [X]; 5 – Ganglion of sympathetic trunk; 6 – Coeliac ganglia; 7 – Superior mesenteric ganglion; 8 – Inferior mesenteric ganglion; 9 – Parasympathetic root; Pelvic splanchnic nerves

СТРУКТУРА АВТОНОМНОЙ НЕРВНОЙ СИСТЕМЫ

Часть нервной системы, иннервирующая гладкие мышцы, миокард и железы, называется автономной нервной системой. Она, в свою очередь, подразделяется на симпатический (на рис. – красный цвет) и парасимпатический (синий) отделы, каждый из которых имеет последовательность из 2 эфферентных нейронов между центральным отделом и иннервируемым органом (преганглионарный нейрон в ЦНС и постганглионарный в вегетативном узле).

• **Симпатический отдел.** Преганглионарные нейроны располагаются в латеральных рогах спинного мозга (CVIII–LII). Их аксоны выходят из спинного мозга в составе передних корешков спинномозговых нервов и образуют синапсы с постганглионарными нейронами в симпатическом узле.

• **Парасимпатический отдел.** Преганглионарные нейроны располагаются в стволе мозга и крестцовом отделе спинного мозга (SII–SIV). Аксоны преганглионарных нейронов выходят из ЦНС в составе черепных и тазовых висцеральных нервов, которые образуют синапсы с постганглионарными парасимпатическими нейронами, расположенными обычно внутри иннервируемого органа.

Симпатический и парасимпатический отделы вегетативной нервной системы регулируют ток крови, секрецию и согласованное функционирование органов, часто работая в противодействии на одних и тех же объектах. В брюшной полости имеются небольшие группы нейронов, встроенные в определенные органы в виде нервной сети, которая может быть рассмотрена как третий автоматический отдел – кишечная нервная система. Хотя эта сеть включает также преганглионарные волокна блуждающего нерва (CN X), она обычно функционирует независимо.

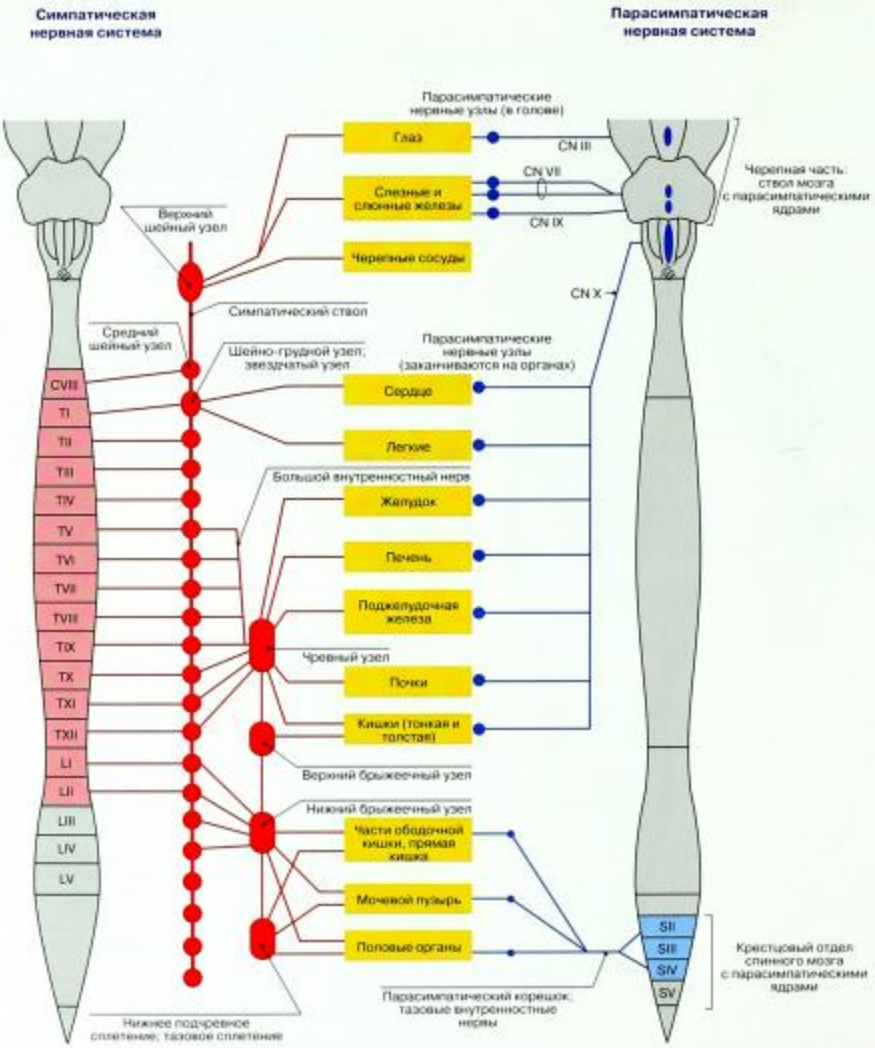

Рис. 540. Вегетативная нервная система (схема)

Рис. 541. Автономная часть периферической нервной системы:

1 – Prostatic plexus; 2 – Ganglion impar; 3 – Superior, middle and inferior rectal plexuses; 4 – Sacral splanchnic nerves; 5 – Sacral ganglion [I]; 6 – Iliac plexus; 7 – Sympathetic trunk, lumbar part; lumbar segments [I–V]; 8 – Lumbar ganglion [II]; 9 – Renal plexus; 10 – Lesser splanchnic nerve, renal branch; 11 – Aorticorenal ganglia; 12 – Greater splanchnic nerve; Thoracic splanchnic ganglion; 13 – Sympathetic trunk, thoracic part; 14 – Oesophageal plexus; 15 – Oesophageal branches; 16 – Thoracic pulmonary branches; 17 – Thoracic ganglion [IV]; 18 – Thoracic cardiac nerves; 19 – Pulmonary plexus; 20 – Cervicothoracic ganglion; Stellate ganglion; 21 – Middle cervical cardiac nerve; 22 – Vagus nerve [X], superior and inferior gangli Sacrala; 23 – Superior cervical cardiac nerve; 24 – Inferior cervical cardiac nerve; 25 – Thoracic aortic plexus; 26 – Cardiac plexus; Cardiac ganglion; 27 – Anterior and posterior vagal trunks; 28 – Phrenic ganglion; 29 – Hepatic plexus; 30 – Gastric plexuses; 31 – Coeliac plexus; Coeliac ganglia; 32 – Splenic plexus; 33 – Superior mesenteric ganglion; 34 – Lumbar splanchnic nerves; 35 – Testicular plexus; 36 – Superior mesenteric plexus; 37 – Abdominal aortic plexus; 38 – Inferior mesenteric ganglion; 39 – Inferior mesenteric plexus; 40 – Superior hypogastric plexus; Presacral nerve; 41 – Ureteric plexus; 42 – Vesical plexus; 43 – Deferential plexus; Plexus of ductus deferens; 44 – Inferior hypogastric plexus; Pelvic plexus

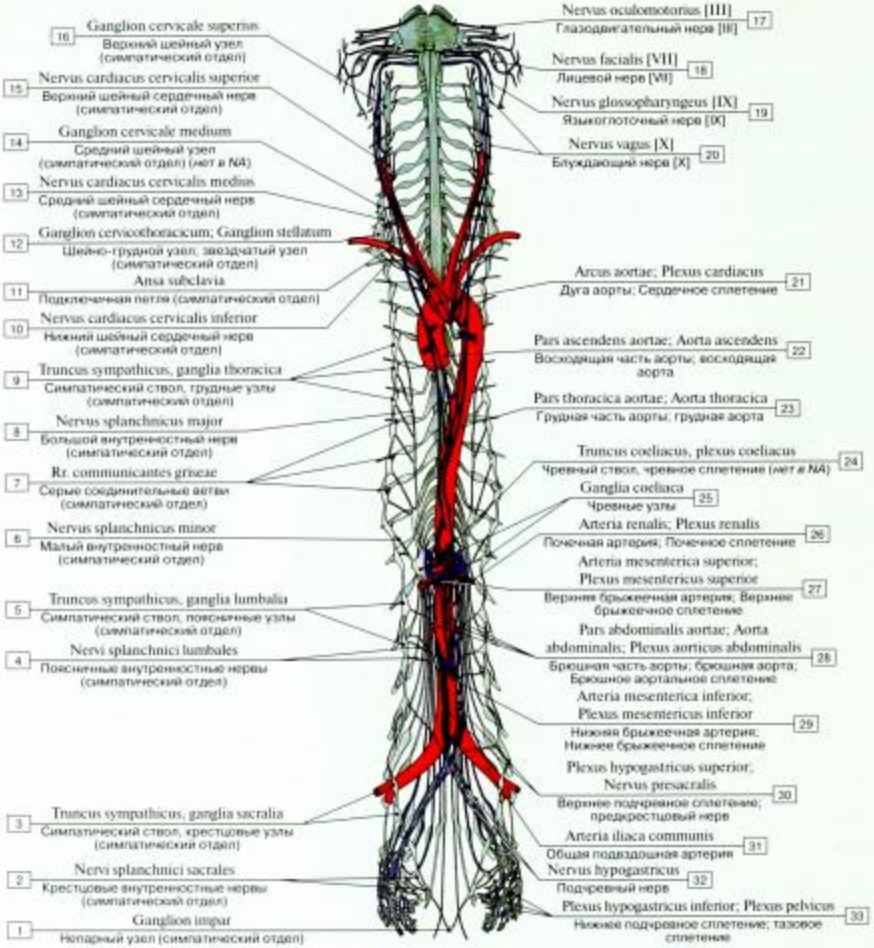

Рис. 542. Парасимпатическая часть вегетативной нервной системы (схема):

1 – Ganglion impar; 2 – Sacral splanchnic nerves; 3 – Sympathetic trunk, sacral ganglia; 4 – Lumbar splanchnic nerves; 5 – Sympathetic trunk, lumbar ganglia; 6 – Lesser splanchnic nerve; 7 – Grey communicating branches; 8 – Greater splanchnic nerve; 9 – Sympathetic trunk, thoracic ganglia; 10 – Inferior cervical cardiac nerve; 11 – Ansa subclavia; 12 – Cervicothoracic ganglion; Stellate ganglion; 13 – Middle cervical cardiac nerve; 14 – Middle cervical ganglion; 15 – Superior cervical cardiac nerve; 16 – Superior cervical ganglion; 17 – Oculomotor nerve [III]; 18 – Facial nerve [VII]; 19 – Glossopharyngeal nerve [IX]; 20 – Vagus nerve [X]; 21 – Arch of aorta; Aortic arch; Cardiac plexus; 22 – Ascending aorta; 23 – Thoracic aorta; 24 – Coeliac trunk, plexus coeliac; 25 – Coeliac ganglia; 26 – Renal artery; renal plexus; 27 – Superior mesenteric artery; superior mesenteric plexus; 28 – Abdominal aorta; Abdominal aortic plexus; 29 – Inferior mesenteric artery; Inferior mesenteric plexus; 30 – Superior hypogastric plexus; Presacral nerve; 31 – Common iliac artery; 32 – Hypogastric nerve; 33 – Inferior hypogastric plexus; Pelvic plexus

Таблица 27. Области вегетативной иннервации, топография вегетативных ядер и узлов, волоконный состав нервов

Иннервируемый орган	Места расположения вегетативных ядер в ЦНС (тела первых нейронов)		Нервы, содержащие преганглионарные волокна		Вегетативные узлы, в которых лежат тела вторых нейронов		Нервы, содержащие постганглионарные волокна (функции)	
	симпатические	парасимпатические	симпатические	парасимпатические	симпатические	парасимпатические	симпатические	парасимпатические
Слезная железа	Боковые столбы спинного мозга	Верхнее слюноотделительное ядро (мост мозга)	Передние корешки, стволы спинномозговых нервов, белые соединительные ветви, межузловые ветви симпатического ствола	Промежуточный нерв, лицевой нерв (VII пара черепных нервов), большой каменистый нерв	Верхний шейный узел симпатического ствола	Крылонебный узел	Внутренний сонный нерв, внутреннее сонное сплетение (очень интенсивная секреция)	Верхнечелюстной нерв, скуловой нерв, слезный нерв (секреция)
Мышца, суживающая зрачок; ресничная мышца	–	Добавочное ядро глазодвигательного нерва в среднем мозге	–	Глазодвигательный нерв (III пара черепных нервов)	–	Ресничный узел	–	Ресничные нервы (сокращение сфинктера зрачка, сужение зрачка)
Мышца, расширяющая зрачок	Боковые столбы спинного мозга	–	Передние корешки, стволы спинномозговых нервов, белые соединительные ветви, межузловые ветви симпатического ствола	–	Верхний шейный узел симпатического ствола	–	Внутренний сонный нерв, внутреннее сонное сплетение, сплетение глазной артерии (расширение зрачка)	–
Подчелюстная железа	Боковые столбы спинного мозга	Верхнее слюноотделительное ядро (мост мозга)	Передние корешки, стволы спинномозговых нервов, белые соединительные ветви, межузловые ветви симпатического ствола	Промежуточный нерв, лицевой нерв (VII пара черепных нервов), барабанная струна, язычный нерв	Верхний шейный узел симпатического ствола	Подчелюстной узел	Наружные сонные нервы, наружное сонное сплетение, сплетение вокруг язычной артерии (скудная секреция вязкой слюны, богатой слизью)	Железистые ветви (секреция большого количества жидкой слюны – серозный секрет)
Подъязычная железа	Боковые столбы спинного мозга	Верхнее слюноотделительное ядро (мост мозга)	Передние корешки, стволы спинномозговых нервов, белые соединительные ветви, межузловые ветви симпатического ствола	Промежуточный нерв, лицевой нерв (VII пара черепных нервов), барабанная струна, язычный нерв	Верхний шейный узел симпатического ствола	Подъязычный узел	Наружные сонные нервы, наружное сонное сплетение, сплетение вокруг язычной артерии (скудная секреция вязкой слюны, богатой слизью)	Железистые ветви (секреция большого количества жидкой слюны – серозный секрет)
Околоушная железа	Боковые столбы спинного мозга	Нижнее слюноотделительное ядро в продолговатом мозге	Передние корешки, стволы спинномозговых нервов, белые соединительные ветви, межузловые ветви симпатического ствола	Языкоглоточный нерв (IX пара черепных нервов), барабанный нерв, малый каменистый нерв	Верхний шейный узел симпатического ствола	Ушной узел	Наружные сонные нервы, наружное сонное сплетение, сплетение вокруг поверхностной височной артерии (скудная секреция вязкой слюны, богатой слизью)	Соединительная ветвь (с ушно-височным нервом), ушно-височный нерв (ветвь нижнечелюстного нерва); секреция большого количества жидкой слюны – серозный секрет
Сердце	Боковые столбы спинного мозга	Заднее (дорсальное) ядро блуждающего нерва в продолговатом мозге	Передние корешки, стволы спинномозговых нервов, белые соединительные ветви, межузловые ветви симпатического ствола	Блуждающий нерв (X пара черепных нервов), верхние, средние и нижние сердечные ветви	Верхний, средний шейные узлы, шейно-грудной (звездчатый) узел, верхние (II–V) грудные узлы симпатического ствола	Парасимпатические сердечные узлы субэпикардиального сердечного сплетения	Верхний, средний и нижний сердечные шейные нервы, грудные сердечные нервы, грудное аортальное сплетение, сердечные сплетения (учащение сокращений сердца и их усиление)	Нервные волокна – отростки клеток, лежащих в узлах сердечных сплетений (замедление частоты сокращений и их ослабление)

Иннервируемый орган	Места расположения вегетативных ядер в ЦНС (тела первых нейронов)		Нервы, содержащие преганглионарные волокна		Вегетативные узлы, в которых лежат тела вторых нейронов		Нервы, содержащие постганглионарные волокна (функции)	
	симпатические	парасимпатические	симпатические	парасимпатические	симпатические	парасимпатические	симпатические	парасимпатические
Трахея, бронхи, легкие, пищевод	Боковые столбы спинного мозга	Заднее ядро блуждающего нерва в продолговатом мозге	Передние корешки, стволы спинномозговых нервов, белые соединительные ветви, межузловые ветви симпатического ствола	Блуждающий нерв (X пара черепных нервов), ветви к органам	Шейно-грудной узел, верхние грудные узлы симпатического ствола	Парасимпатические узлы, парасимпатические сплетения иннервируемых органов	Пищеводные и легочные нервы симпатического ствола (расслабление гладкой мускулатуры, расширение просвета мелких бронхов)	Ветви органных узлов пищеводного и легочного сплетений (сокращение гладкой мускулатуры, сужение просвета мелких бронхов)
Желудок, кишечник, печень, поджелудочная железа, почки, селезенка, корковое вещество надпочечников	Боковые столбы спинного мозга	Заднее ядро блуждающего нерва в продолговатом мозге	Большой внутренностный нерв, малый внутренностный нерв, поясничные внутренностные нервы	Блуждающий нерв (X пара черепных нервов), ветви к органам	Чревные узлы, аортолочечные узлы, верхний и нижний брыжеечные узлы	Парасимпатические узлы, парасимпатические сплетения иннервируемых органов	Органные ветви аортального, чревного, верхнего и нижнего брыжеечных сплетений (ослабление тонуса и моторики, угнетение секреции)	Ветви органных узлов печеночного, селезеночного, поджелудочного, почечного, желудочного, кишечного сплетений (усиление тонуса и моторики, стимуляция секреции желез)
Мозговое вещество надпочечников	Боковые стволы спинного мозга	Заднее ядро блуждающего нерва в продолговатом мозге	Большой внутренностный нерв, малый внутренностный нерв. Мозговое вещество получает симпатическую иннервацию непосредственно за счет преганглионарных волокон	Блуждающий нерв (X пара черепных нервов), ветви к надпочечникам	–	Внутриорганные парасимпатические узлы	Преганглионарные симпатические волокна оканчиваются непосредственно на клетках мозгового вещества надпочечников (стимуляция секреции адреналина)	Ветви внутриорганных узлов надпочечникового сплетения (ослабление секреции адреналина)
Прямая кишка, мочевой пузырь, половые органы	Боковые столбы спинного мозга	Парасимпатические ядра в боковых рогах II–III крестцовых сегментов спинного мозга	Передние корешки, стволы спинномозговых нервов, белые соединительные ветви, крестцовые внутренностные нервы, верхние и нижние подчревные сплетения	Тазовые внутренностные нервы	Узлы чревного, аортального и подчревных сплетений	Внутриорганные узлы прямокишечного, мочепузырного, влагалищного и других органных сплетений	Органные ветви чревного, аортального и подчревных сплетений (расслабление сфинктеров, сокращение гладкой мускулатуры)	Ветви внутриорганных узлов прямокишечного, мочепузырного, предстательного, влагалищного и других сплетений (сокращение сфинктеров, расслабление мускулатуры стенок органов)
Кровеносные сосуды, органы и ткани	Боковые столбы спинного мозга	–	Передние корешки, стволы спинномозговых нервов, белые соединительные ветви, межузловые ветви симпатического ствола	–	Узлы симпатического ствола	–	Серые соединительные ветви, соединительные ветви верхнего шейного симпатического узла с IX–XII черепными нервами, симпатические волокна в составе спинномозговых и черепных нервов, внутренностные нервы, сосудистые сплетения	–

Центры парасимпатической части вегетативной нервной системы расположены в стволе головного мозга (вегетативные ядра III, VII, IX и X черепных нервов) и в крестцовых сегментах (SII–SIV) спинного мозга, где залегают парасимпатические ядра.

Преганглионарные волокна выносящего (эфферентного) пути парасимпатической части заканчиваются в вегетативных узлах, расположенных возле внутренних органов или в толще этих органов. В этих парасимпатических узлах залегают тела клеток вторых эфферентных парасимпатических нейронов. Аксоны вторых нейронов идут к рабочим внутренним органам, расположенным в области головы, шеи, в грудной и брюшной полостях и в полости таза.

Таблица 28. Парасимпатическая часть вегетативной (автономной) нервной системы

Нервы, содержащие парасимпатические волокна	Тела первых нейронов	Нервы, содержащие преганглионарные волокна	Узлы, в которых происходит передача нервных импульсов (тела вторых нейронов)	Постганглионарные волокна (нервы)	Иннервируемые органы
Глазодвигательный (III пара)	Добавочное ядро (ядро Якубовича) в покрышке среднего мозга	В полости глазницы от глазодвигательного нерва отделяется глазодвигательный корешок к ресничному узлу	Ресничный узел у латеральной полуокружности зрительного нерва	Короткие ресничные нервы	Ресничная мышца и сфинктер зрачка
Лицевой (VII пара)	Верхнее слюноотделительное ядро в покрышке моста	Большой каменистый нерв, направляющийся к крылонёбному узлу Язычный нерв и его ветви к поднижнечелюстному и подъязычному узлам	Крылонёбный узел в одноименной нише Поднижнечелюстной и подъязычный узлы возле соответствующих слюнных желез	В составе верхнечелюстного нерва и его ветвей к слезному нерву В составе железистых ветвей	Железы полости носа и полости рта, слезная железа Поднижнечелюстная и подъязычная слюнные железы
Языкоглоточный (IX пара)	Нижнее слюноотделительное ядро в продолговатом мозге	В составе барабанного нерва направляется к ушному узлу	Ушной узел прилежит к нижнечелюстному нерву под овальным отверстием	В составе околоушных ветвей ушно-височного нерва	Околоушная слюнная железа, слизистая оболочка барабанной полости
Блуждающий (X пара)	Дорсальное ядро блуждающего нерва	Ветви блуждающего нерва к узлам органных вегетативных сплетений	Узлы сердечного, пищеводного, легочного, желудочного, кишечного и других вегетативных сплетений	В составе нервов к органам	Гладкая мускулатура и железы внутренних органов шеи, груди и живота
Тазовые внутренностные	Парасимпатические ядра в латеральном промежуточном веществе II–IV крестцовых сегментов спинного мозга	Тазовые внутренностные нервы к узлам органных сплетений (прямокишечное, предстательное, маточно-влагалищное, мочепузырное и др.)	Узлы в толще стенок внутренних тазовых органов или возле них	В составе нервов к органам	Гладкие мышцы и железы внутренних органов таза

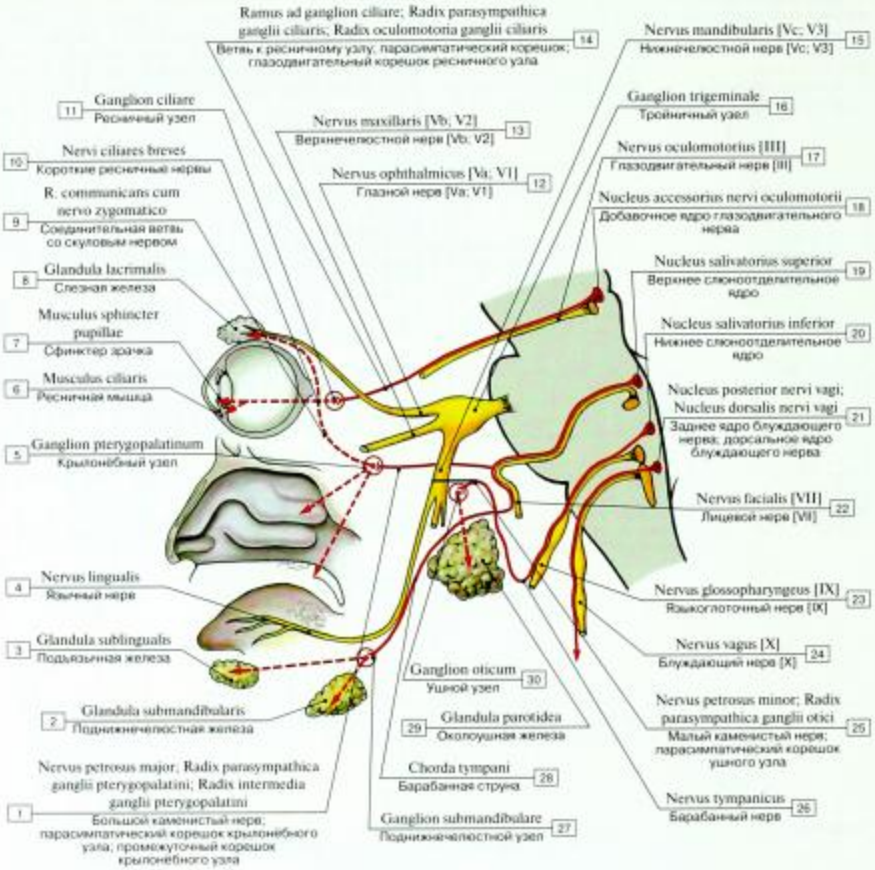

Рис. 543. Парасимпатические центры ствола мозга и иннервируемые ими отделы (схема):

1 – Greater petrosal nerve; Parasympathetic root of pterygopalatine ganglion; 2 – Submandibular gland; 3 – Sublingual gland; 4 – Lingual nerve; 5 – Pterygopalatine ganglion; 6 – Ciliary muscle; 7 – Sphincter pupillae; 8 – Lacrimal gland; 9 – Communicating branch with zygomatic nerve; 10 – Short ciliary nerves; 11 – Ciliary ganglion; 12 – Ophthalmic nerve; Ophthalmic division [Va; V1]; 13 – Maxillary nerve; Maxillary division [Vb; V2]; 14 – Branch to ciliary ganglion; Parasympathetic root of ciliary ganglion; Oculomotor root of ciliary ganglion; 15 – Mandibular nerve; Mandibular division [Vc; V3]; 16 – Trigeminal ganglion; 17 – Oculomotor nerve [III]; 18 – Accessory nucleus of oculomotor nerve; 19 – Superior salivatory nucleus; 20 – Inferior salivatory nucleus; 21 – Posterior nucleus of vagus nerve; Dorsal nucleus of vagus nerve; 22 – Facial nerve [VII]; 23 – Glossopharyngeal nerve [IX]; 24 – Vagus nerve [X]; 25 – Lesser petrosal nerve; Parasympathetic root of otic ganglion; 26 – Tympanic nerve; 27 – Submandibular ganglion; 28 – Chorda tympani; 29 – Parotid gland; 30 – Otic ganglion

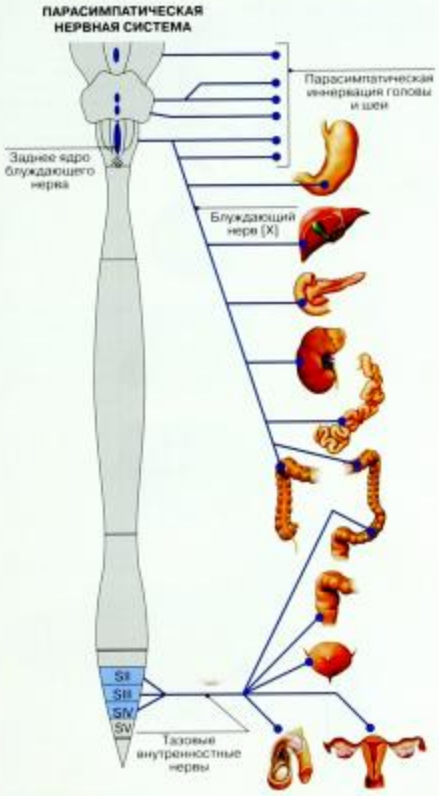

Рис. 544. Парасимпатическая часть вегетативной нервной системы (схема)

Таблица 29. Воздействие парасимпатического отдела ВНС на органы брюшной полости и таза

Орган, система органов	Воздействие
Желудочно-кишечный тракт:	
– продольные и кольцевые мышечные волокна	Увеличение моторики
– сфинктеры	Расслабление
– железы	Увеличение секреции
Капсула селезенки	–
Печень	–
Поджелудочная железа:	
– эндокринная часть поджелудочной железы	–
– экзокринная часть поджелудочной железы	Увеличение секреции
Мочевой пузырь:	
– мускулатура	Сокращение
– функциональные сфинктеры мочевого пузыря	Расслабление
Семенные пузырьки	–
Семявыносящие протоки	–
Матка	–
Артерии	Эрекция пениса или клитора

ОРГАНИЗАЦИЯ ПАРАСИМПАТИЧЕСКОГО ОТДЕЛА ВНС В БРЮШНОЙ И ТАЗОВОЙ ПОЛОСТЯХ

Парасимпатическая иннервация органов брюшной полости и таза состоит из двух топографически разных систем – черепной и крестцовой частей. Эта иннервация отличается от симпатической тем, что синапс преганглионарного (первого) нейрона со вторым (постганглионарным) расположен в узле в стенках органа.

• Черепная часть. Преганглионарный нейрон находится в дорзальном ядре блуждающего нерва в продолговатом мозге. Аксоны (преганглионарные нервные волокна) идут вместе с блуждающим нервом к висцеральным или внутристеночным узлам, где они образуют синапсы с постганглионарным нейроном. Парасимпатические волокна блуждающего нерва иннервируют желудок, печень, желчный пузырь, поджелудочную железу, двенадцатиперстную кишку, почки, надпочечники, тонкую и толстую кишку до сигмовидной ободочной кишки.

• Крестцовая часть. Начинается от латеральных рогов спинного мозга SII–SIV сегментов (крестцовое латеральное промежуточное ядро). Аксоны (синаптические нервные волокна) преодолевают очень короткое расстояние в составе спинных нервов SII–SIV, затем они отделяются и идут как тазовые внутренностные нервы к клеткам узла в нижние подчревные нервные пучки или стенки органов, где образуют синапсы с постганглионарными нейронами. Крестцовая часть иннервирует оставшуюся часть толстой кишки, анус, мочевой пузырь, мочеточник, а также внутренние и наружные половые органы.

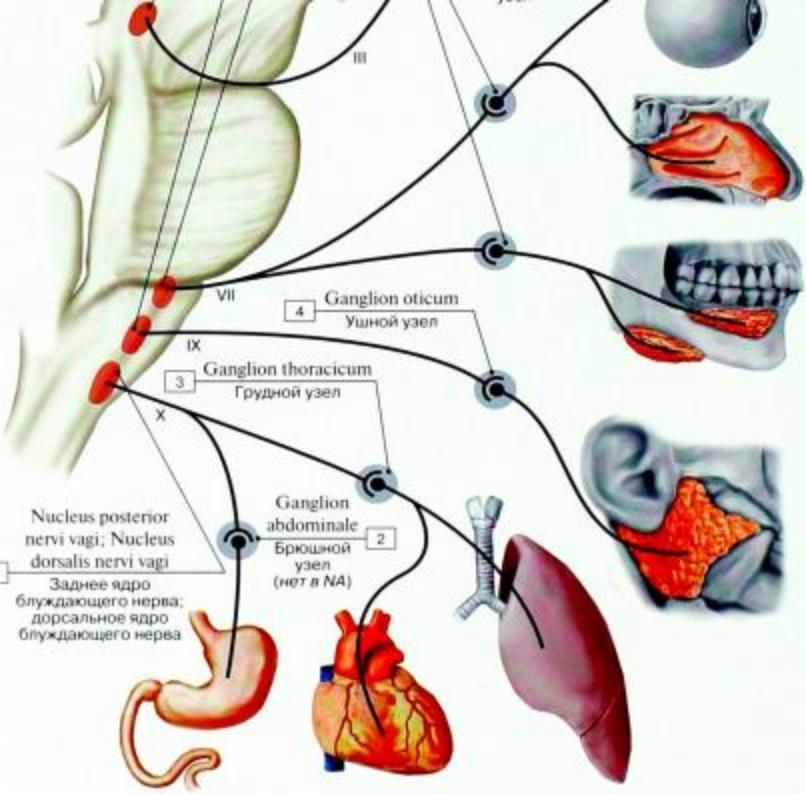

Рис. 545. Парасимпатические центры ствола мозга и иннервируемые ими органы:

eus of vagus nerve; Dorsal nucleus of vagus nerve; 2 – Abdominal ganglion; 3 – Thoracic ganglion; 4 – Otic ganglion; ulomotor nerve; 6 – Inferior salivatory nucleus; 7 – Superior salivatory nucleus; 8 – Submandibular ganglion; 9 – Ciliary ganglion; 10 – Pterygopalatine ganglion

тический отдел ВНС (черепная часть)

венадцати черепных нервов имеют вегета-мпатические) ядра:

ое ядро (Эдингера–Вестфаля) глазодвига- [CN III];

- верхнее слюноотделительное ядро лицевого нерва [CN VII];
- нижнее слюноотделительное ядро языкоглоточного нерва [CN IX];
- дорсальное ядро блуждающего нерва (CN X).

	барабанная струна → язычный нерв	Поднижнечелюстной узел	Небные нервы Ветви желез	Поднижнечелюстная железа Подъязычная железа
тде-	Языкоглоточный нерв → барабанный нерв → малый каменистый нерв	Ушной узел	Ушно-височный нерв (CN V3)	Околоушная железа
ро нерва	Блуждающий нерв	Узлы в стенках иннервируемых органов	Тонкие волокна в органах (не имеют отдельных названий)	Внутренние органы грудной и брюшной полостей

Рис. 546. Соединения дорсального продольного пучка черепных нервов

Повышенное слюноотделение во время еды – результат стимуляции слюнных желез парасимпатического отдела ВНС. Чтобы создать направленный стимулирующий импульс к различным железам, парасимпатическим ядрам черепных нервов нужен возбуждающий импульс от высших центров (ядра серого бугра, сосцевидные тела). Затем парасимпатические ядра стимулируют слюноотделение. Дорсальные продольные нервные пучки черепных нервов устанавливают соединения с высшими центрами.

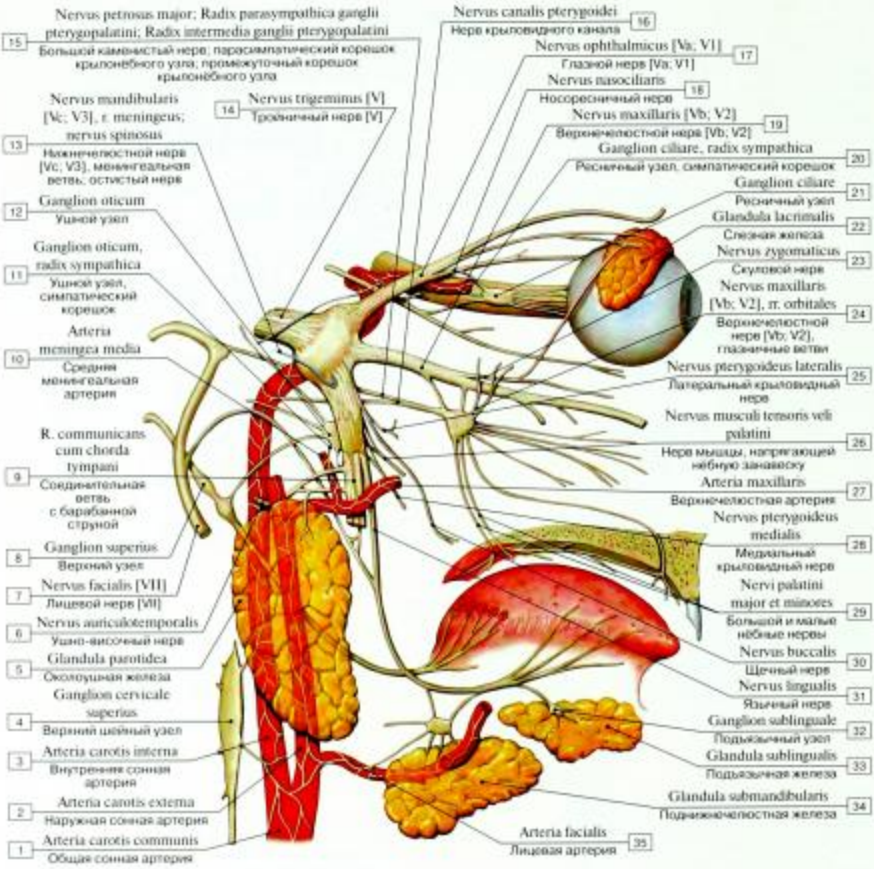

Рис. 547. Расположение парасимпатических узлов и отходящих от них нервов в области головного отдела вегетативной нервной системы (схема):

1 – Common carotid artery; 2 – External carotid artery; 3 – Internal carotid artery; 4 – Superior cervical ganglion; 5 – Parotid gland; 6 – Auriculotemporal nerve; 7 – Facial nerve [VII]; 8 – Superior ganglion; 9 – Communicating branch with chorda tympani; 10 – Middle meningeal artery; 11 – Otic ganglion, sympathetic root; 12 – Otic ganglion; 13 – Mandibular nerve; Mandibular division [Vc; V3], meningeal branch; nervus spinosus; 14 – Trigeminal nerve [V]; 15 – Greater petrosal nerve; Parasympathetic root of pterygopalatine ganglion; 16 – Nerve of pterygoid canal; 17 – Ophthalmic nerve; Ophthalmic division [Va; V1]; 18 – Nasociliary nerve; 19 – Maxillary nerve; Maxillary division [Vb; V2]; 20 – Ciliary ganglion, sympathetic root; 21 – Ciliary ganglion; 22 – Lacrimal gland; 23 – Zygomatic nerve; 24 – Maxillary nerve; Maxillary division [Vb; V2], orbital branches; 25 – Nerve to lateral pterygoid; 26 – Nerve to tensor veli palatini; 27 – Maxillary artery; 28 – Nerve to medial pterygoid; 29 – Greater and lesser palatine nerves; 30 – Buccal nerve; 31 – Lingual nerve; 32 – Sublingual ganglion; 33 – Sublingual gland; 34 – Submandibular gland; 35 – Facial artery; 36 – Submandibular ganglion, glandular branches; 37 – Submandibular ganglion, Sympathetic root; 38 – Submandibular ganglion; 39 – Glossopharyngeal nerve [IX]; 40 – Inferior ganglion; 41 – Superficial temporal artery;

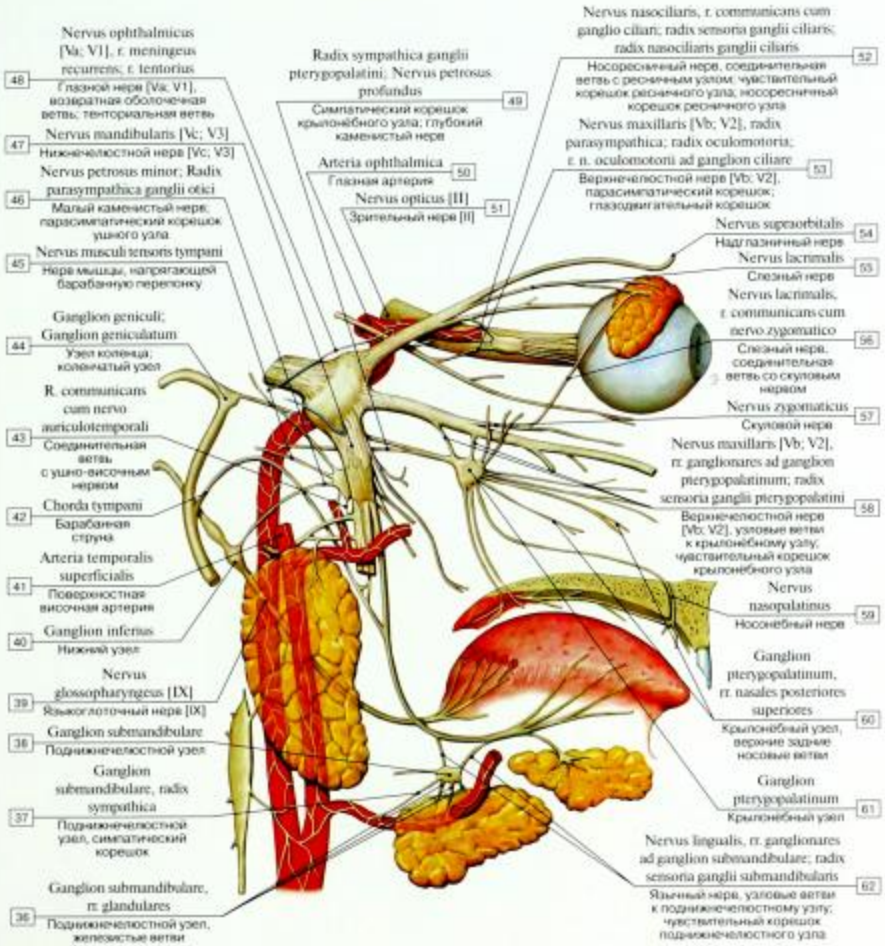

42 – Chorda tympani; 43 – Communicating branch with auriculotemporal nerve; 44 – Geniculate ganglion; 45 – Nerve to tensor tympani; 46 – Lesser petrosal nerve; Parasympathetic root of otic ganglion; 47 – Mandibular nerve; Mandibular division [Vc; V3]; 48 – Ophthalmic nerve; Ophthalmic division [Va; V1], tentorial branch; 49 – Sympathetic root; Deep petrosal nerve; 50 – Ophthalmic artery; 51 – Optic nerve [II]; 52 – Nasociliary nerve, communicating branch with ciliary ganglion; sensory root of ciliary ganglion; nasociliary root of ciliary ganglion; 53 – Maxillary nerve; Maxillary division [Vb; V2], parasympathetic root; oculomotor root; branch of oculomotor nerve to ciliary ganglion; 54 – Supra-orbital nerve; 55 – Lacrimal nerve; 56 – Lacrimal nerve, communicating branch with zygomatic nerve; 57 – Zygomatic nerve; 58 – Maxillary nerve; Maxillary division [Vb; V2], ganglionic branches to pterygopalatine ganglion; sensory root of pterygopalatine ganglion; 59 – Nasopalatine nerve; 60 – Pterygopalatine ganglion, rr. nasales posteriores superiores; 61 – Pterygopalatine ganglion; 62 – Lingual nerve, ganglionic branches to submandibular ganglion; sensory root of submandibular ganglion

Парасимпатический отдел вегетативной нервной системы (пояснично-крестцовая часть)

Эфферентные волокна выходят из переднего крестцового отверстия в вентральных корнях сегментов SII–SIV. Волокна собираются в пучки и формируют тазовые внутренностные нервы, объединяясь с симпатическими волокнами.

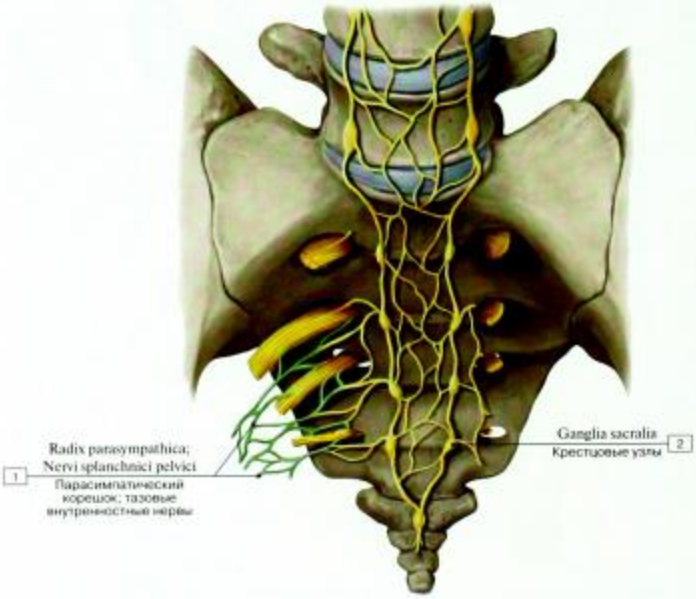

Рис. 548. Крестцовая часть парасимпатического отдела вегетативной нервной системы:

1 – Parasympathetic root; Pelvic splanchnic nerves; 2 – Sacral nodes

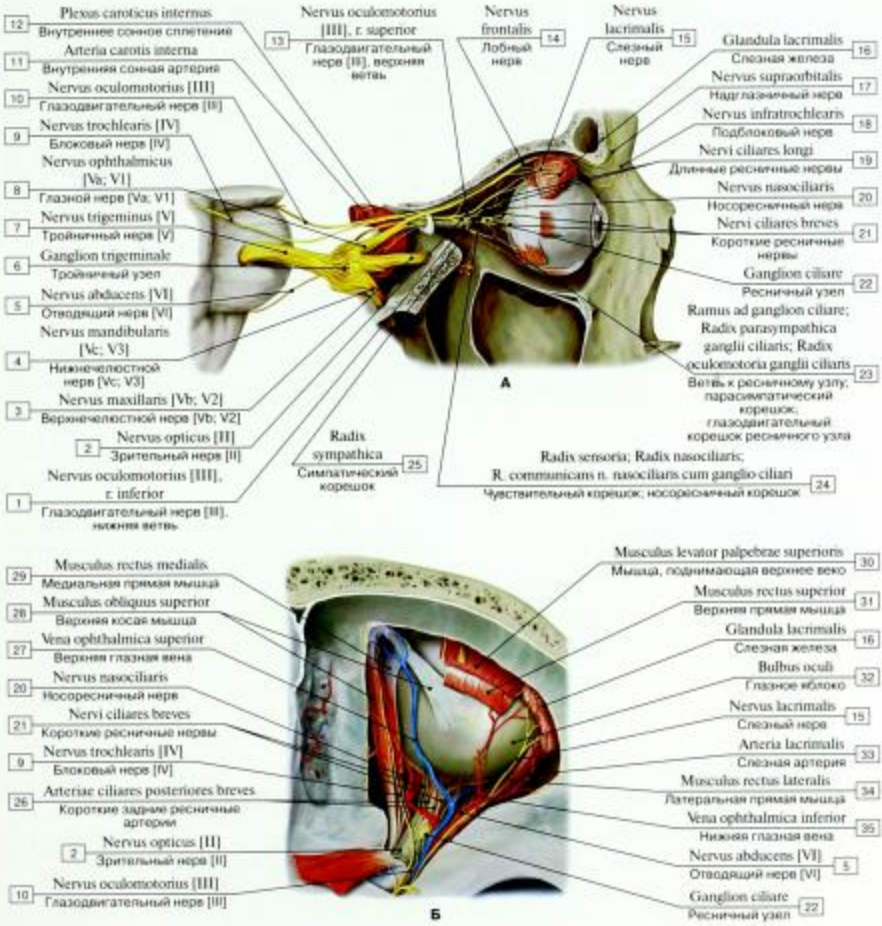

Рис. 549. Ресничный узел:

1 – Oculomotor nerve [III], inferior branch; 2 – Optic nerve [II]; 3 – Maxillary nerve; Maxillary division [Vb; V2]; 4 – Mandibular nerve; Mandibular division [Vc; V3]; 5 – Abducent nerve; Abducens nerve [VI]; 6 – Trigeminal ganglion; 7 – Trigeminal nerve [V]; 8 – Ophthalmic nerve; Ophthalmic division [Va; V1]; 9 – Trochlear nerve [IV]; 10 – Oculomotor nerve [III]; 11 – Internal carotid artery; 12 – Internal carotid plexus; 13 – Oculomotor nerve [III], superior branch; 14 – Frontal nerve; 15 – Lacrimal nerve; 16 – Lacrimal gland; 17 – Supraorbital nerve; 18 – Infratrochlear nerve; 19 – Long ciliary nerves; 20 – Nasociliary nerve; 21 – Short ciliary nerves; 22 – Ciliary ganglion; 23 – Branch to ciliary ganglion; Parasympathetic root of ciliary ganglion; Oculomotor root of ciliary ganglion; 24 – Sensory root; Nasociliary root; Communicating branch of nasociliary nerve with ciliary ganglion; 25 – Sympathetic root; 26 – Short posterior ciliary arteries; 27 – Superior ophthalmic vein; 28 – Superior oblique; 29 – Medial rectus; 30 – Levator palpebrae superioris; 31 – Superior rectus; 32 – Eyeball; 33 – Lacrimal artery; 34 – Lateral rectus; 35 – Inferior ophthalmic vein

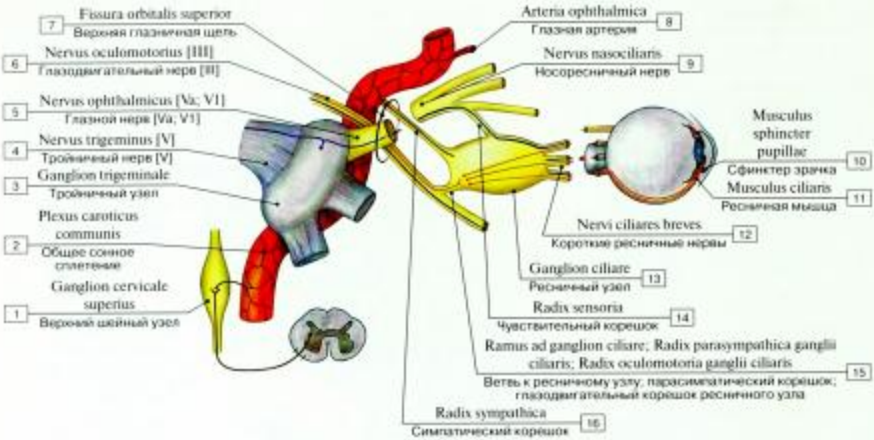

Рис. 550. Ресничный узел (схема):

1 – Superior cervical ganglion; 2 – Common carotid plexus; 3 – Trigeminal ganglion; 4 – Trigeminal nerve [V]; 5 – Ophthalmic nerve; Ophthalmic division [Va; V1]; 6 – Oculomotor nerve [III]; 7 – Superior orbital fissure; 8 – Ophthalmic artery; 9 – Nasociliary nerve; 10 – Sphincter pupillae; 11 – Ciliary muscle; 12 – Short ciliary nerves; 13 – Ciliary ganglion; 14 – Sensory root; 15 – Branch to ciliary ganglion; Parasympathetic root of ciliary ganglion; Oculomotor root of ciliary ganglion; 16 – Sympathetic root

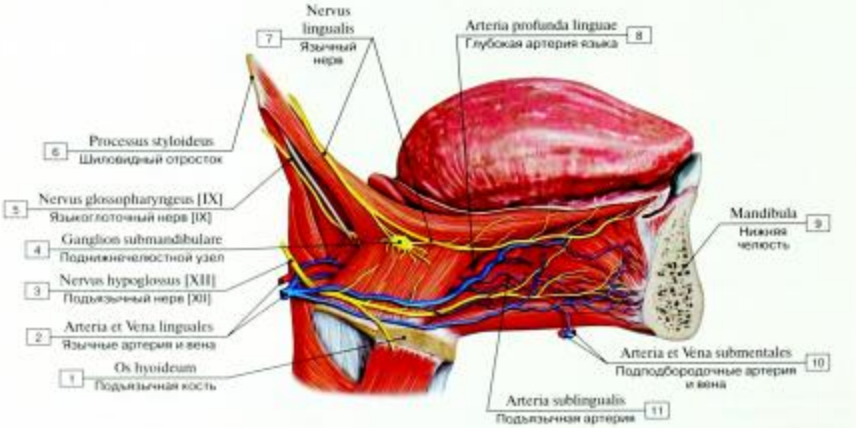

Рис. 551. Поднижнечелюстной узел:

1 – Hyoid bone; 2 – Lingual artery and vein; 3 – Hypoglossal nerve [XII]; 4 – Submandibular ganglion; 5 – Glossopharyngeal nerve [IX]; 6 – Styloid process; 7 – Lingual nerve; 8 – Deep lingual artery; 9 – Mandible; 10 – Submental artery and vein; 11 – Sublingual artery

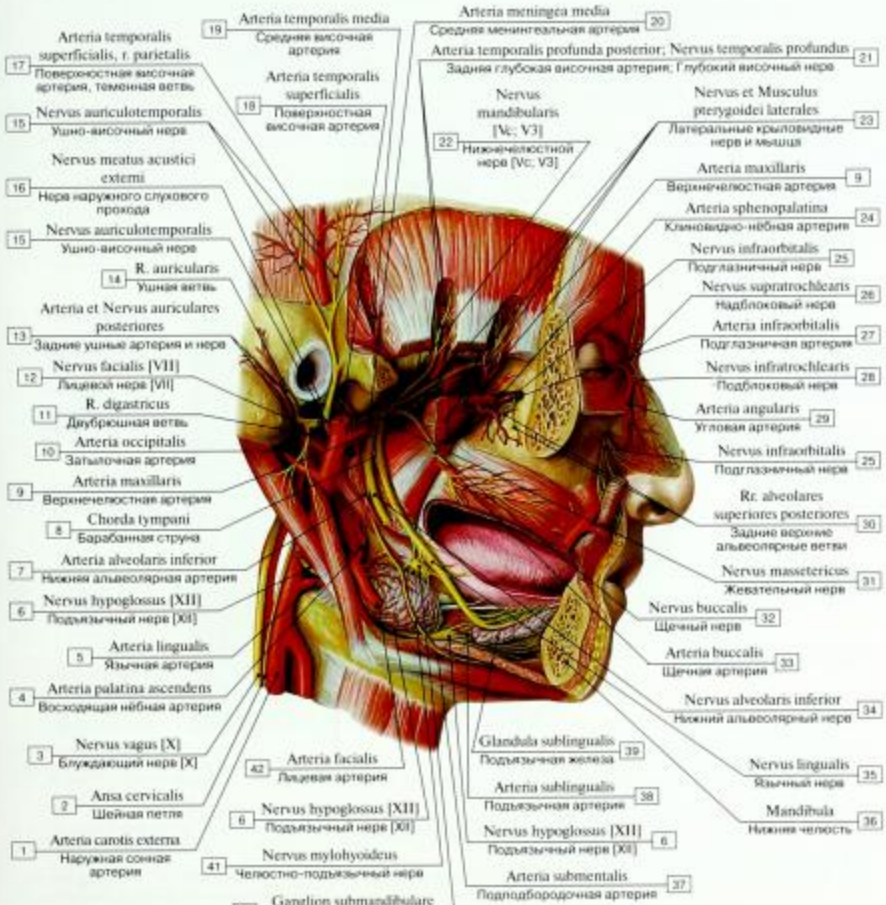

Рис. 552. Сосуды и нервы головы, поднижнечелюстной узел:

1 – External carotid artery; 2 – Ansa cervicalis; 3 – Vagus nerve [X]; 4 – Ascending palatine artery; 5 – Lingual artery; 6 – Hypoglossal nerve [XII]; 7 – Inferior alveolar artery; 8 – Chorda tympani; 9 – Maxillary artery; 10 – Occipital artery; 11 – Digastric branch; 12 – Facial nerve [VII]; 13 – Posterior auricular artery and nerve; 14 – Auricular branch; 15 – Auriculotemporal nerve; 16 – Nerve to external acoustic meatus; 17 – Superficial temporal artery, parietal branch; 18 – Superficial temporal artery; 19 – Middle temporal artery; 20 – Middle meningeal artery; 21 – Posterior deep temporal artery; Deep temporal nerve; 22 – Mandibular nerve; Mandibular division [Vc; V3]; 23 – Nerve to lateral pterygoid; Lateral pterygoid; 24 – Sphenopalatine artery; 25 – Infra-orbital nerve; 26 – Supratrochlear nerve; 27 – Infra-orbital artery; 28 – Infratrochlear nerve; 29 – Angular artery; 30 – Posterior superior alveolar branches; 31 – Masseteric nerve; 32 – Buccal nerve; 33 – Buccal artery; 34 – Inferior alveolar nerve; 35 – Lingual nerve; 36 – Mandible; 37 – Submental artery; 38 – Sublingual artery; 39 – Sublingual gland; 40 – Submandibular ganglion; 41 – Nerve to mylohyoid; 42 – Facial artery

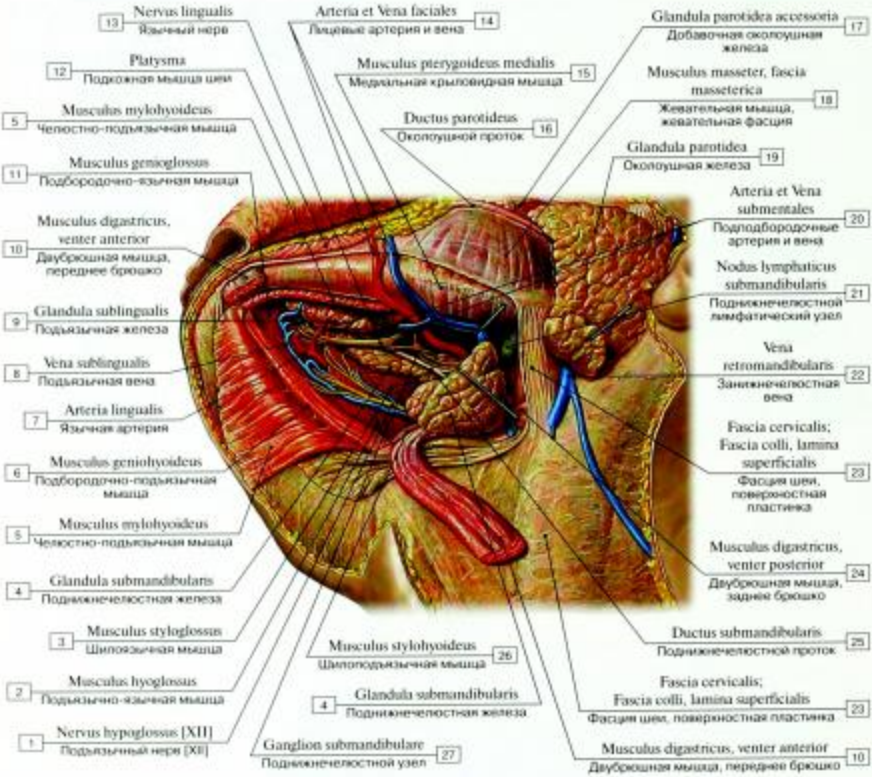

Рис. 553. Сосуды и нервы диафрагмы рта, поднижнечелюстной узел:

1 – Hypoglossal nerve [XII]; 2 – Hyoglossus; 3 – Styloglossus; 4 – Submandibular gland; 5 – Mylohyoid; 6 – Geniohyoid; 7 – Lingual artery; 8 – Sublingual vein; 9 – Sublingual gland; 10 – Digastric, anterior belly; 11 – Genioglossus; 12 – Platysma; 13 – Lingual nerve; 14 – Facial artery and vein; 15 – Medial pterygoid; 16 – Parotid duct; 17 – Accessory parotid gland; 18 – Masseter, masseteric fascia; 19 – Parotid gland; 20 – Submental artery and vein; 21 – Submandibular lymph node; 22 – Retromandibular vein; 23 – Cervical fascia, investing layer, superficial layer; 24 – Digastric, posterior belly; 25 – Submandibular duct; 26 – Stylohyoid; 27 – Submandibular ganglion

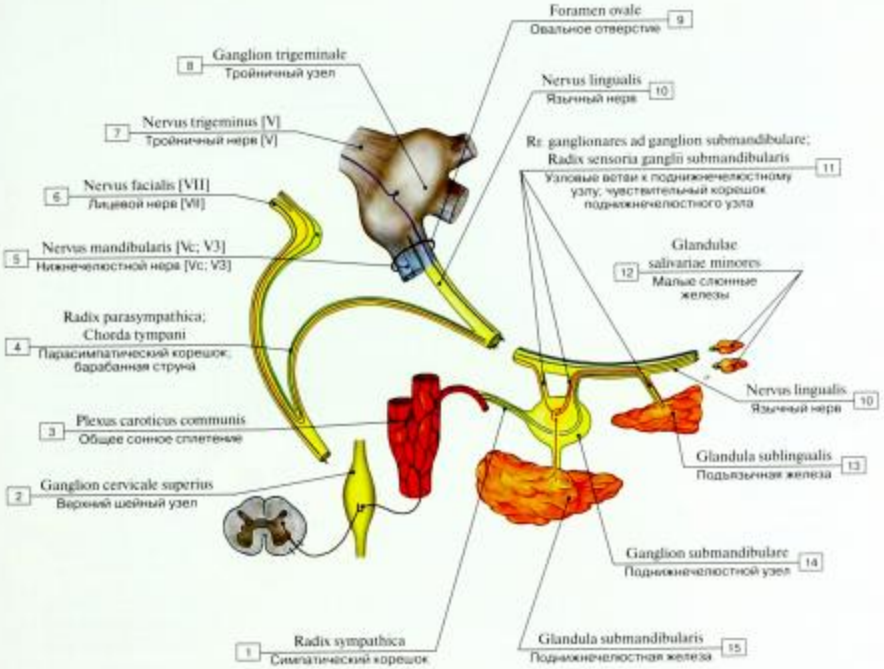

Рис. 554. Поднижнечелюстной узел и его ветви (схема):

1 – Sympathetic root; 2 – Superior cervical ganglion; 3 – Common carotid plexus; 4 – Parasympathetic root; Chorda tympani; 5 – Mandibular nerve; Mandibular division [Vc; V3]; 6 – Facial nerve [VII]; 7 – Trigeminal nerve [V]; 8 – Trigeminal ganglion; 9 – Foramen ovale; 10 – Lingual nerve; 11 – Ganglionic branches to submandibular ganglion; Sensory root of submandibular ganglion; 12 – Minor salivary glands; 13 – Sublingual gland; 14 – Submandibular ganglion; 15 – Submandibular gland

Таблица 31. Сообщения крыловидно-нёбной ямки

Сообщение	Направление	Проходящие структуры
Круглое отверстие	Средняя черепная ямка	• Верхнечелюстной нерв (CN V2)
Крыловидный канал	Основание черепа (вид снизу)	• Нерв крыловидного канала (парасимпатическая и симпатическая ветви) • Артерия крыловидного канала с прилежащими венами
Большой нёбный канал	Твердое нёбо	• Большой нёбный нерв • Нисходящая нёбная артерия • Большая нёбная артерия
Малые нёбные каналы	Твердое нёбо	• Малые нёбные нервы • Малые нёбные артерии (конечные ветви нисходящей нёбной артерии)
Клиновидное отверстие	Носовая полость	• Клиновидно-нёбная артерия (и прилежащие вены) • Медиальная и латеральная верхняя и нижняя задние носовые ветви (от носонёбного нерва, CN V2)
Нижняя глазничная щель	Глазница	• Подглазничный нерв • Скуловой нерв • Глазная ветвь (от CN V2) • Подглазничная артерия (и прилежащие вены) • Нижняя глазная вена

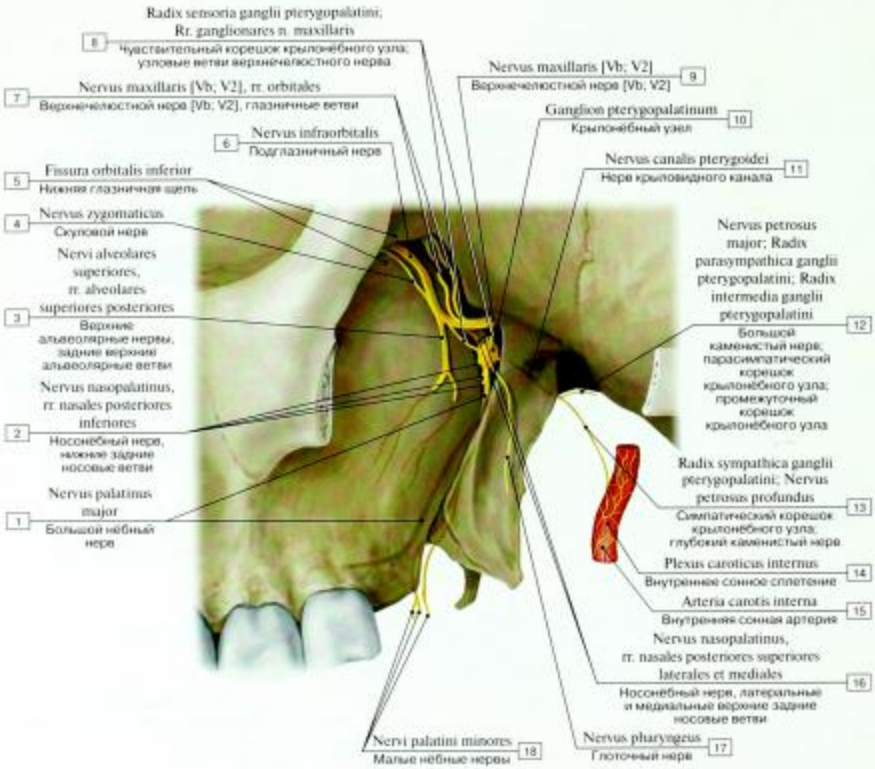

Рис. 555. Крыловёбный узел:

1 – Greater palatine nerve; 2 – Nasopalatine nerve, posterior inferior nasal nerves; 3 – Superior alveolar nerves, posterior superior alveolar branches; 4 – Zygomatic nerve; 5 – Inferior orbital fissure; 6 – Infra-orbital nerve; 7 – Maxillary nerve; Maxillary division [Vb; V2], orbital branches; 8 – Sensory root; Ganglionic branches of maxillary nerve; 9 – Maxillary nerve; Maxillary division [Vb; V2]; 10 – Pterygopalatine ganglion; 11 – Nerve of pterygoid canal; 12 – Greater petrosal nerve; Parasympathetic root of pterygopalatine ganglion; 13 – Sympathetic root of pterygopalatine ganglion; Deep petrosal nerve; 14 – Internal carotid plexus; 15 – Internal carotid artery; 16 – Nasopalatine nerve, posterior superior lateral and medial nasal branches; 17 – Pharyngeal nerve; 18 – Lesser palatine nerves

Распространение нервов из крыловидно-нёбной ямки

Верхнечелюстной нерв идет из средней черепной ямки через круглое отверстие в крыловидно-нёбную ямку. Близко к верхнечелюстному нерву расположен парасимпатический крылонёбный узел, где предузловые волокна образуют синапсы с клетками узла, которые, в свою очередь, иннервируют слезные, малые носовые и нёбные железы. Крылонёбный узел получает преганглионарные волокна из большего каменистого нерва, который является ветвью лицевого нерва. Симпатические волокна глубокого каменистого нерва, как и чувствительные волокна верхнечелюстного нерва, проходят через этот узел, не образуя синапсов.

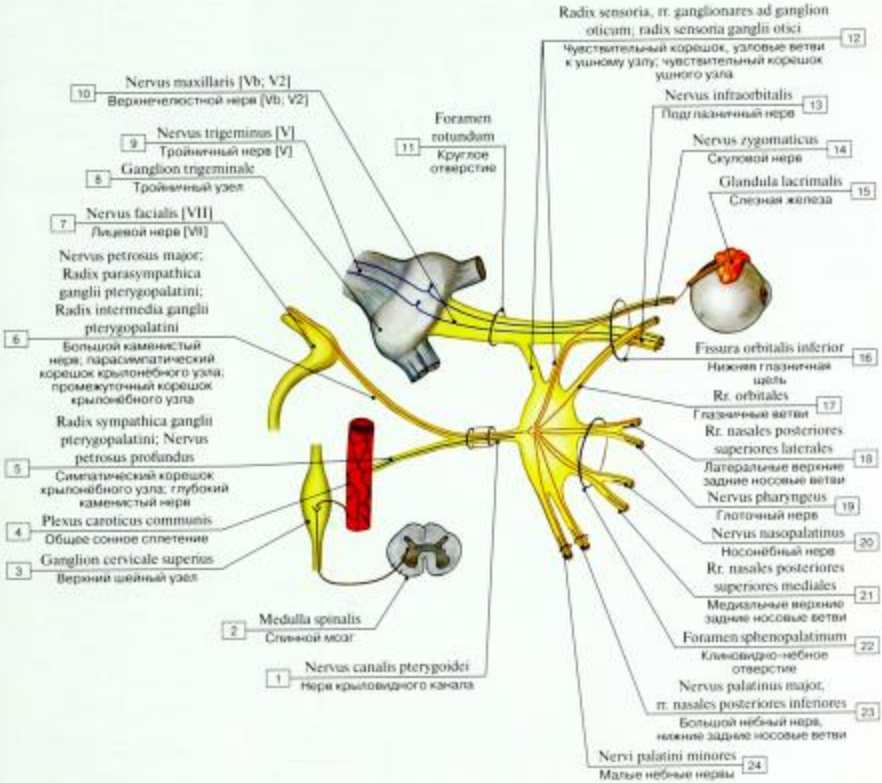

Рис. 556. Крылонёбный узел (схема):

1 – Nerve of pterygoid canal; 2 – Spinal cord; 3 – Superior cervical ganglion; 4 – Common carotid plexus; 5 – Sympathetic root of pterygopalatine ganglion; Deep petrosal nerve; 6 – Greater petrosal nerve; Parasympathetic root of pterygopalatine ganglion; 7 – Facial nerve [VII]; 8 – Trigeminal ganglion; 9 – Trigeminal nerve [V]; 10 – Maxillary nerve; Maxillary division [Vb; V2]; 11 – Foramen rotundum; 12 – Sensory root, ganglionic branches to otic ganglion; sensory root of otic ganglion; 13 – Infra-orbital nerve; 14 – Zygomatic nerve; 15 – Lacrimal gland; 16 – Inferior orbital fissure; 17 – Orbital branches; 18 – Posterior superior lateral nasal branches; 19 – Pharyngeal nerve; 20 – Nasopalatine nerve; 21 – Posterior superior medial nasal branches; 22 – Sphenopalatine foramen; 23 – Greater palatine nerve, posterior inferior nasal branches; 24 – Lesser palatine nerves

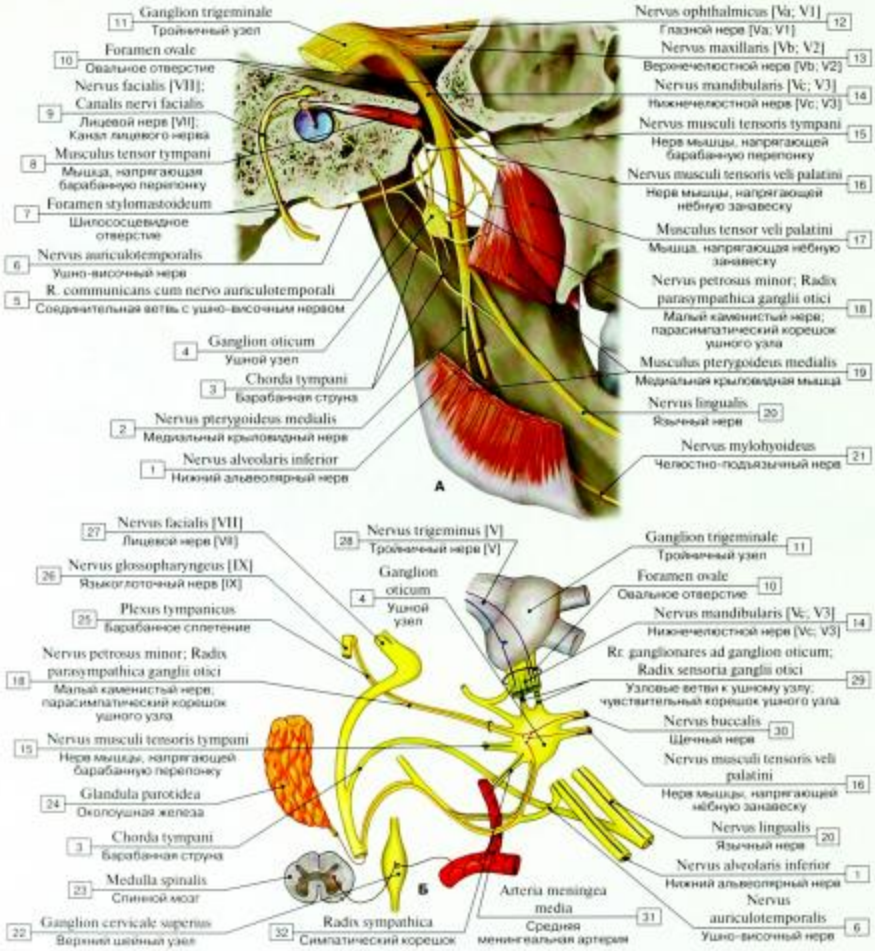

Рис. 557. Ушной узел (А – расположение ушного узла, медиальная крыловидная мышца отсечена, Б – схема):

1 – Inferior alveolar nerve; 2 – Nerve to medial pterygoid; 3 – Chorda tympani; 4 – Otic ganglion; 5 – Communicating branch with auriculotemporal nerve; 6 – Auriculotemporal nerve; 7 – Stylomastoid foramen; 8 – Tensor tympani; 9 – Facial nerve [VII]; Facial canal; 10 – Foramen ovale; 11 – Trigeminal ganglion; 12 – Ophthalmic nerve; Ophthalmic division [Va; V1]; 13 – Maxillary nerve; Maxillary division [Vb; V2]; 14 – Mandibular nerve; Mandibular division [Vc; V3]; 15 – Nerve to tensor tympani; 16 – Nerve to tensor veli palatini; 17 – Tensor veli palatini; 18 – Lesser petrosal nerve; Parasympathetic root of otic ganglion; 19 – Medial pterygoid; 20 – Lingual nerve; 21 – Nerve to mylohyoid; 22 – Superior cervical ganglion; 23 – Spinal cord; 24 – Parotid gland; 25 – Tympanic plexus; 26 – Glossopharyngeal nerve [IX]; 27 – Facial nerve [VII]; 28 – Trigeminal nerve [V]; 29 – Branches to otic ganglion; Sensory root of otic ganglion; 30 – Buccal nerve; 31 – Middle meningeal artery; 32 – Sympathetic root

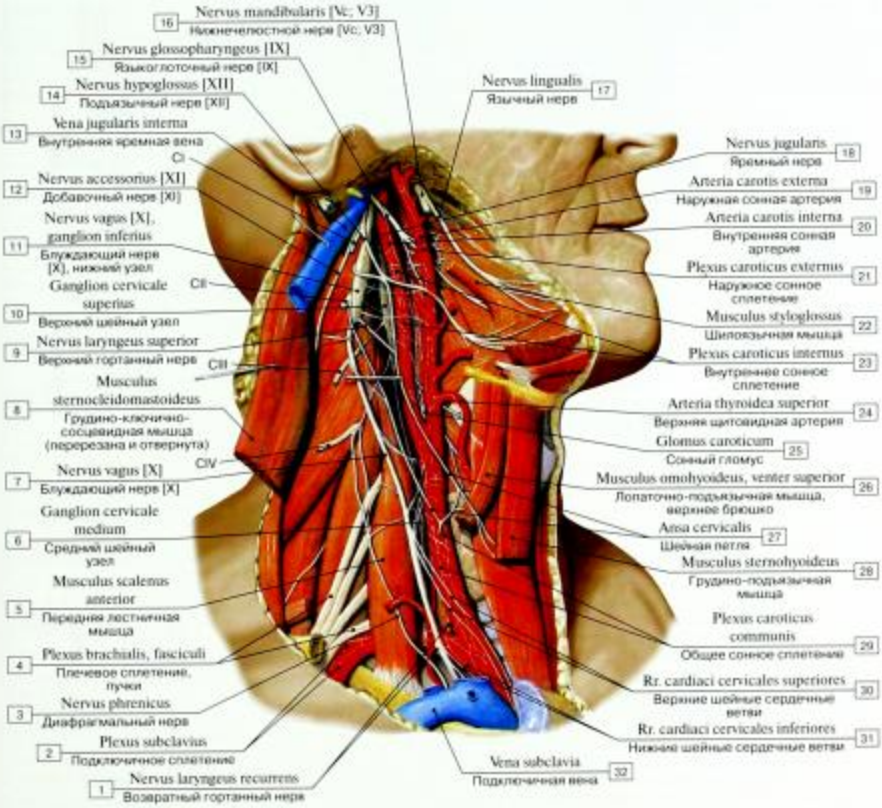

Рис. 558. Связи блуждающего и языкоглоточного нервов с симпатическим стволом:

1 – Recurrent laryngeal nerve; 2 – Subclavian plexus; 3 – Phrenic nerve; 4 – Brachial plexus, cords; 5 – Scalenus anterior; Anterior scalene; 6 – Middle cervical ganglion; 7 – Vagus nerve [X]; 8 – Sternocleidomastoid; 9 – Superior laryngeal nerve; 10 – Superior cervical ganglion; 11 – Vagus nerve [X], inferior ganglion; 12 – Accessory nerve [XI]; 13 – Internal jugular vein; 14 – Hypoglossal nerve [XII]; 15 – Glossopharyngeal nerve [IX]; 16 – Mandibular nerve; Mandibular division [Vc; V3]; 17 – Lingual nerve; 18 – Jugular nerve; 19 – External carotid artery; 20 – Internal carotid artery; 21 – External carotid plexus; 22 – Styloglossus; 23 – Internal carotid plexus; 24 – Superior thyroid artery; 25 – Carotid body; 26 – Omohyoid, superior belly; 27 – Ansa cervicalis; 28 – Sternohyoid; 29 – Common carotid plexus; 30 – Superior cervical cardiac branches; 31 – Inferior cervical cardiac branches; 32 – Subclavian vein

Таблица 32. Воздействие симпатического отдела ВНС на органы брюшной полости и таза

Орган, система органов	Воздействие
Желудочно-кишечный тракт: – продольные и кольцевые мышечные волокна – сфинктеры – железы	Уменьшение подвижности Сокращение Уменьшение секреции
Капсула селезенки	Увеличение
Печень	Увеличение гликогенолиза/глюконеогенеза
Поджелудочная железа: – эндокринная часть – экзокринная часть	Снижение секреции инсулина Снижение секреции
Мочевой пузырь: – мускулатура – функциональные сфинктеры мочевого пузыря	Расслабление Сокращение
Семенные пузырьки	Сокращение (семяизвержение)
Семявыносящие протоки	Сокращение (семяизвержение)
Матка	Сокращение или расслабление, в зависимости от гормонального статуса
Артерии	Сужение сосудов

ОРГАНИЗАЦИЯ СИМПАТИЧЕСКОГО ОТДЕЛА ВНС В БРЮШНОЙ И ТАЗОВОЙ ПОЛОСТЯХ

Первые (преганглионарные) нейроны симпатического отдела ВНС, иннервирующие органы брюшной полости, располагаются в латеральных рогах спинного мозга TV–TXII сегментов. Их преганглионарные аксоны проходят через узел симпатического ствола, не образуя синапсов, и формируют грудные внутренностные нервы (большие и малые грудные внутренностные нервы, а иногда и наименьший грудной внутренностный нерв от TXII). Синапс со вторым (постганглионарным) нейроном расположен в брюшном узле, верхнем (или нижнем) брыжеечном узле или аортально-почечном узле.

Преганглионарные нейроны симпатического отдела ВНС, иннервирующие органы таза, расположены в латеральных рогах спинного мозга в сегментах LI и LII. Их преганглионарные аксоны проходят через поясничный узел симпатического ствола и формируют поясничные внутренностные нервы. Синапс с постганглионарным нейроном может быть расположен или в поясничном узле, или в нижнем брыжеечном, или в нижнем подчревном сплетении. Дальше постганглионарные волокна в основном идут к органу вместе с его артериями, обычно сопровождаемыми парасимпатическими волокнами автономной нервной системы.

Периферические узлы симпатического отдела ВНС располагаются по бокам позвоночного столба (паравертебрально). Периферические узлы брюшной и тазовой полостей также лежат спереди позвоночника и крестца (превертебрально).

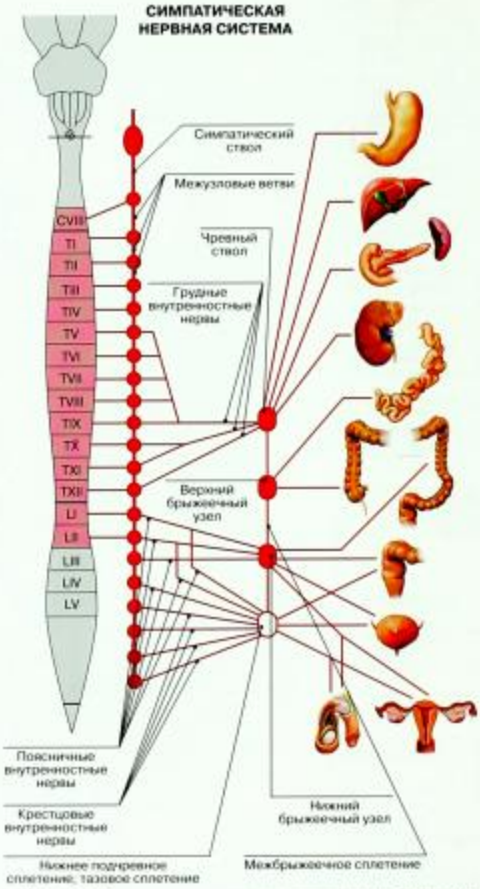

Рис. 559. Симпатическая часть вегетативной нервной системы (схема)

Паравертебральные узлы связаны между собой при помощи межганглионарных сообщений, формируя симпатический ствол – два длинных пути, идущих вдоль каждой стороны позвоночника. Узлы названы как соответствующие уровни позвоночника (грудные, поясничные и т.д.) и различаются по количеству. Превертебральные узлы расположены у начала крупных артерий, отходящих от брюшной части аорты, и названы соответственно – чревный узел, верхние и нижние брыжеечные узлы и т.д.

Таблица 33. Нервы (ветви) симпатического ствола

Нервы, отходящие от симпатического ствола	Ход нерва	Иннервируемая область
Нервы, отходящие от верхнего шейного узла симпатического ствола		
Серые соединительные ветви	Направляются к I–IV шейным спинномозговым нервам	Органы и ткани, которые иннервируются I–IV шейными спинномозговыми нервами и их ветвями
Соединительные ветви	Направляются к IX–XII черепным нервам	Органы и ткани, которые иннервируются IX–XII черепными нервами и их ветвями
Внутренний сонный	Подходит к внутренней сонной артерии	Внутренняя сонная артерия и ее ветви, мышца, расширяющая зрачок Слизистые оболочки среднего уха, полости рта и полости носа
Наружные сонные	Подходят к наружной сонной артерии	Наружная сонная артерия и ее ветви
Общий сонный	Подходит к общей сонной артерии	Общая сонная артерия
Яремный	Подходит к внутренней яремной вене	Внутренняя яремная вена и ее притоки
Гортанно-глоточные	Направляются к глотке и гортани	Гортань и глотка (сосуды, железы, слизистая и другие оболочки)
Верхний шейный сердечный	Направляется вниз к сердцу и вступает во внесердечное нервное сплетение	Сердце
Нервы, отходящие от среднего шейного узла симпатического ствола		
Серые соединительные ветви	Направляются к V и VI шейным спинномозговым нервам	Органы и ткани, которые иннервируются V–VII шейными спинномозговыми нервами и их ветвями
Средний шейный сердечный	Направляется вниз к сердцу	Сердце
Нервы, отходящие от шейно-грудного (звездчатого) узла симпатического ствола		
Серые соединительные ветви	Направляются к VI–VIII шейным спинномозговым нервам	Органы и ткани, которые иннервируются VI–VIII шейными спинномозговыми нервами
Позвоночный	Направляется к позвоночной артерии	Позвоночная, основная артерии и их ветви
Нижний шейный сердечный	Направляется вниз к сердцу	Сердце
Нервы, отходящие от грудных узлов симпатического ствола		
Серые соединительные ветви	Направляются к рядом лежащим грудным спинномозговым нервам	Органы и ткани, которые иннервируются грудными спинномозговыми нервами и их ветвями
Легочные	Направляются к корню легкого	Легкое
Пищеводные	Направляются к пищеводу	Пищевод
Аортальные	Направляются к грудной части аорты	Грудная часть аорты и ее ветви
Грудные сердечные (от II–V грудных узлов)	Вперед и медиально к сердцу	Сердце
Большой внутренностный (от V–IX грудных узлов)	Вниз и медиально к узлам чревного сплетения	Внутренние органы и сосуды брюшной полости
Малый внутренностный (от X и XI грудных узлов)	Спускается вниз к узлам чревного сплетения	Внутренние органы и сосуды брюшной полости
Низший внутренностный (от XI–XII грудных узлов)	Идет рядом с малым чревным нервом, входит в узлы почечного сплетения	Внутренние органы и сосуды брюшной полости
Нервы, отходящие от поясничных узлов симпатического ствола		
Серые соединительные ветви	Направляются к рядом лежащим поясничным спинномозговым нервам	Органы и ткани, иннервируемые поясничными спинномозговыми нервами и их ветвями
Поясничные внутренностные	Направляются к чревному, почечному сплетениям, к сосудам брюшной полости	Внутренние органы и сосуды брюшной полости
Нервы, отходящие от крестцовых узлов симпатического ствола		
Серые соединительные ветви	Направляются к рядом лежащим крестцовым спинномозговым нервам	Органы и ткани, иннервируемые крестцовыми спинномозговыми нервами и их ветвями
Крестцовые внутренностные	Направляются к верхнему и нижнему (тазовому) вегетативным сплетениям	Внутренние органы и сосуды, расположенные в полости таза

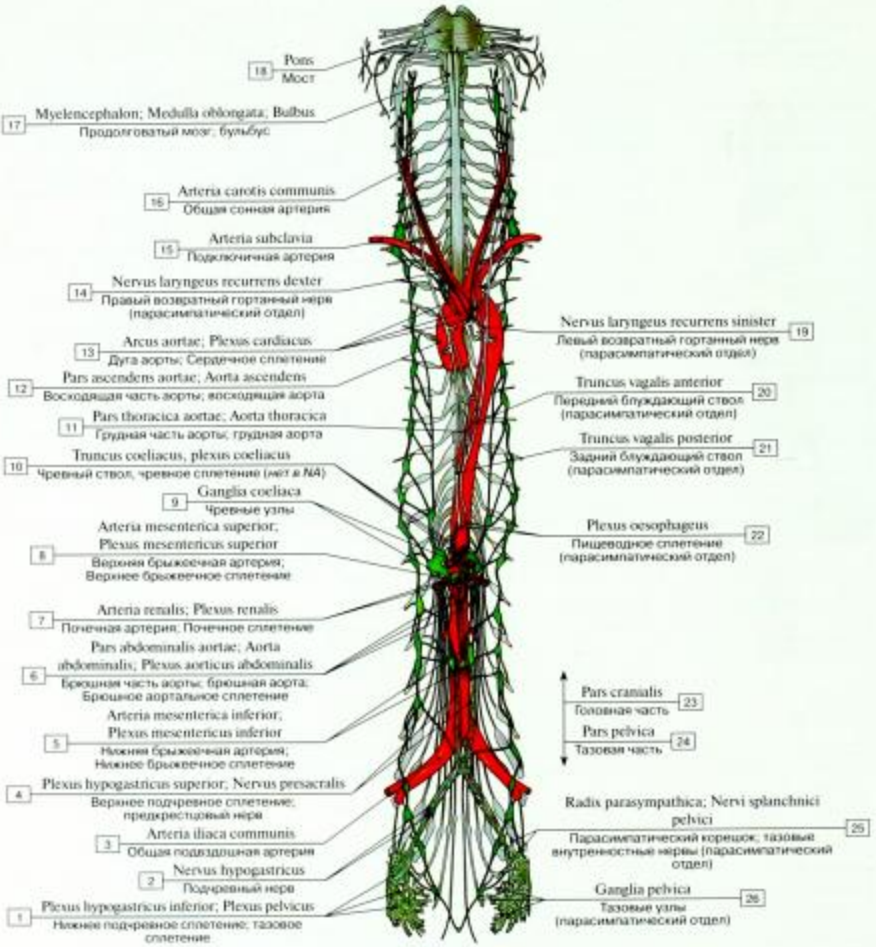

Рис. 560. Симпатический отдел вегетативной нервной системы (схема):

1 – Inferior hypogastric plexus; Pelvic plexus; 2 – Hypogastric nerve; 3 – Common iliac artery; 4 – Superior hypogastric plexus; Presacral nerve; 5 – Inferior mesenteric artery; Inferior mesenteric plexus; 6 – Abdominal aorta; Abdominal aortic plexus; 7 – Renal artery; Renal plexus; 8 – Superior mesenteric artery; Superior mesenteric plexus; 9 – Coeliac ganglia; 10 – Coeliac trunk, plexus coeliac; 11 – Thoracic aorta; 12 – Ascending aorta; 13 – Arch of aorta; Aortic arch; Cardiac plexus; 14 – Right recurrent laryngeal nerve; 15 – Subclavian artery; 16 – Common carotid artery; 17 – Myelencephalon; Medulla oblongata; Bulb; 18 – Pons; 19 – Left recurrent laryngeal nerve; 20 – Anterior vagal trunk; 21 – Posterior vagal trunk; 22 – Oesophageal plexus; 23 – Cranial part; 24 – Pelvic part; 25 – Parasympathetic root; Pelvic splanchnic nerves; 26 – Pelvic ganglia

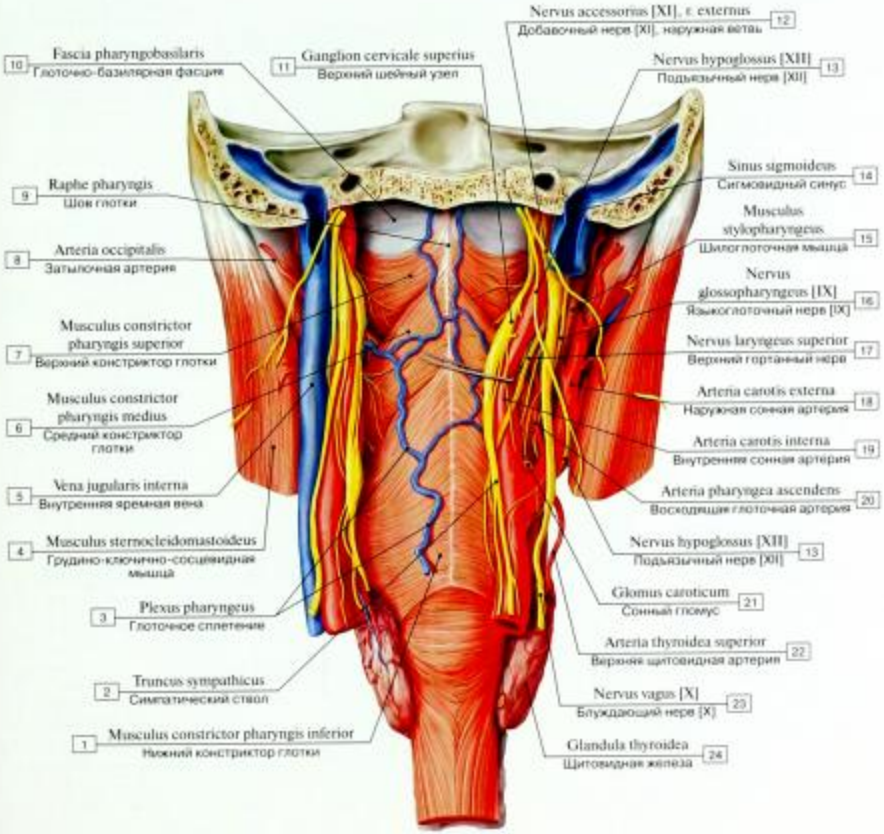

Рис. 561. Симпатический ствол, шейный отдел:

1 – Inferior constrictor; 2 – Sympathetic trunk; 3 – Pharyngeal plexus; 4 – Sternocleidomastoid; 5 – Internal jugular vein; 6 – Middle constrictor; 7 – Superior constrictor; 8 – Occipital artery; 9 – Pharyngeal raphe; 10 – Pharyngobasilar fascia; 11 – Superior cervical ganglion; 12 – Accessory nerve [XI], external branch; 13 – Hypoglossal nerve [XII]; 14 – Sigmoid sinus; 15 – Stylopharyngeus; 16 – Glossopharyngeal nerve [IX]; 17 – Superior laryngeal nerve; 18 – External carotid artery; 19 – Internal carotid artery; 20 – Ascending pharyngeal artery; 21 – Carotid body; 22 – Superior thyroid artery; 23 – Vagus nerve [X]; 24 – Thyroid gland

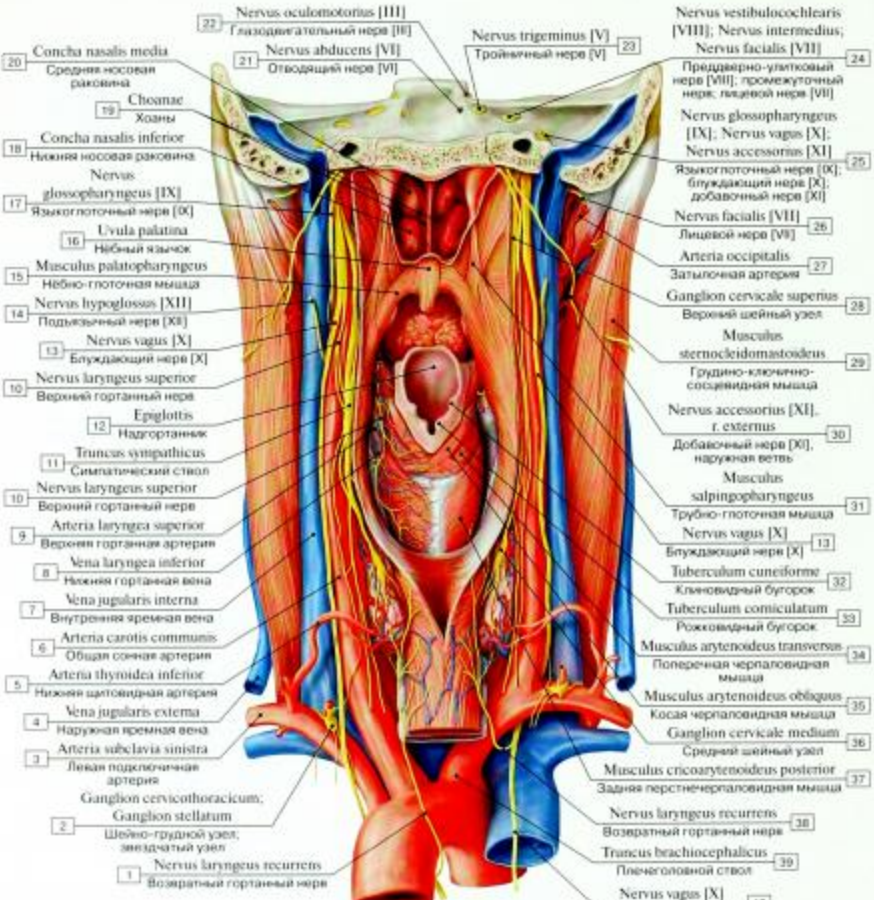

Рис. 562. Симпатический ствол, шейный отдел, вид сзади:

1 – Recurrent laryngeal nerve; 2 – Cervicothoracic ganglion; Stellate ganglion; 3 – Left subclavian artery; 4 – External jugular vein; 5 – Inferior thyroid artery; 6 – Common carotid artery; 7 – Internal jugular vein; 8 – Inferior laryngeal vein; 9 – Superior laryngeal artery; 10 – Superior laryngeal nerve; 11 – Sympathetic trunk; 12 – Epiglottis; 13 – Vagus nerve [X]; 14 – Hypoglossal nerve [XII]; 15 – Palatopharyngeus; 16 – Uvula; 17 – Glossopharyngeal nerve [IX]; 18 – Inferior nasal concha; 19 – Choanae; Posterior nasal apertures; 20 – Middle nasal concha; 21 – Abducent nerve; Abducens nerve [VI]; 22 – Oculomotor nerve [III]; 23 – Trigeminal nerve [V]; 24 – Vestibulocochlear nerve [VIII]; Intermediate nerve; Facial nerve [VII]; 25 – Glossopharyngeal nerve [IX]; Vagus nerve [X]; Accessory nerve [XI]; 26 – Facial nerve [VII]; 27 – Occipital artery; 28 – Superior cervical ganglion; 29 – Sternocleidomastoid; 30 – Accessory nerve [XI], external branch; 31 – Salpingopharyngeus; 32 – Cuneiform tubercle; 33 – Corniculate tubercle; 34 – Transverse arytenoid; 35 – Oblique arytenoid; 36 – Middle cervical ganglion; 37 – Posterior crico-arytenoid; 38 – Recurrent laryngeal nerve; 39 – Brachiocephalic trunk

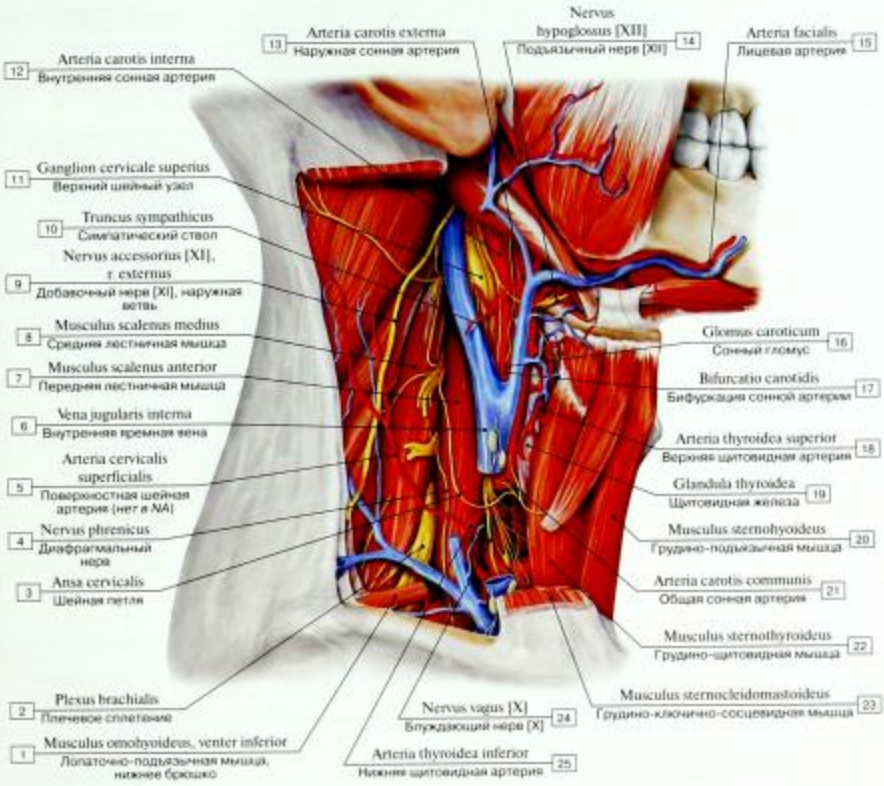

Рис. 563. Верхний шейный узел:

1 – Omohyoid, inferior belly; 2 – Brachial plexus; 3 – Ansa cervicalis; 4 – Phrenic nerve; 5 – Superficial cervical artery; 6 – Internal jugular vein; 7 – Scalenus anterior; Anterior scalene; 8 – Scalenus medius; Middle scalene; 9 – Accessory nerve [XI], external branch; 10 – Sympathetic trunk; 11 – Superior cervical ganglion; 12 – Internal carotid artery; 13 – External carotid artery; 14 – Hypoglossal nerve [XII]; 15 – Facial artery; 16 – Carotid body; 17 – Carotid bifurcation; 18 – Superior thyroid artery; 19 – Thyroid gland; 20 – Sternohyoid; 21 – Common carotid artery; 22 – Sternothyroid; 23 – Sternocleidomastoid; 24 – Vagus nerve [X]; 25 – Inferior thyroid artery

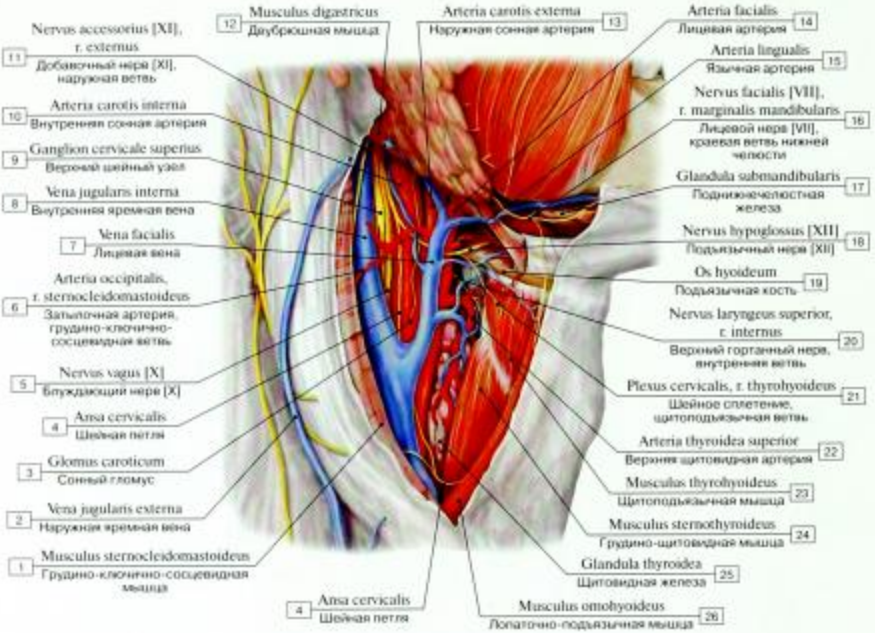

Рис. 564. Верхний шейный узел:

1 – Sternocleidomastoid; 2 – External jugular vein; 3 – Carotid body; 4 – Ansa cervicalis; 5 – Vagus nerve [X]; 6 – Occipital artery, sternocleidomastoid branch; 7 – Facial vein; 8 – Internal jugular vein; 9 – Superior cervical ganglion; 10 – Internal carotid artery; 11 – Accessory nerve [XI], external branch; 12 – Digastric; 13 – External carotid artery; 14 – Facial artery; 15 – Lingual artery; 16 – Facial nerve [VII], marginal mandibular branch; 17 – Submandibular gland; 18 – Hypoglossal nerve [XII]; 19 – Hyoid bone; 20 – Superior laryngeal nerve, internal branch; 21 – Cervical plexus, thyrohyoid branch; 22 – Superior thyroid artery; 23 – Thyrohyoid; 24 – Sternothyroid; 25 – Thyroid gland; 26 – Omohyoid

Сонный треугольник

Сонный треугольник – участок под передним шейным треугольником. Он ограничен грудино-ключично-сосцевидной мышцей, задним брюшком двубрюшной мышцы и верхним брюшком лопаточно-подъязычной мышцы. Поднижнечелюстная железа видна на нижней границе подбородка, если убрать грудино-ключично-сосцевидную мышцу латерально и назад. В сонном треугольнике находятся следующие структуры:

- внутренние и наружные сонные артерии;
- подъязычный нерв;
- блуждающий нерв [X];
- добавочный нерв [XI];
- симпатический ствол.

Нервы грудной клетки

Чтобы показать симпатический ствол, межреберные нервы и пищеводное сплетение, все органы удалены, кроме пищевода и части трахеи.

Симпатический ствол идет вдоль позвоночного столба в грудной клетке. Постганглионарные ветви симпатического ствола обычно сопровождают внутригрудные артерии к органам груди, где входят в сплетения, связанные с органом. Межреберные нервы отходят от I–XII грудных сегментов спинного мозга. Они обеспечивают двигательную иннервацию межреберных мышц и чувствительную иннервацию дерматомов TI–TXII. Каждый межреберный нерв содержит постганглионарные симпатические волокна, которые обеспечивают автономную иннервацию желез и сосудов кожи

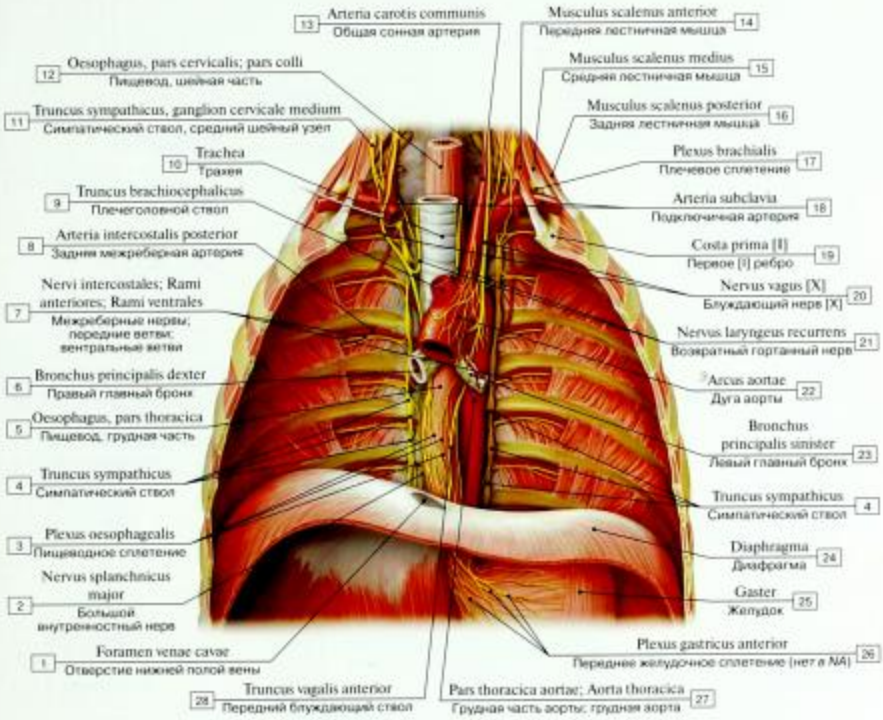

Рис. 565. Симпатический ствол, грудной отдел:

1 – Caval opening; 2 – Greater splanchnic nerve; 3 – Oesophageal plexus; 4 – Sympathetic trunk; 5 – Oesophagus, thoracic part; 6 – Right main bronchus; 7 – Intercostal nerves; Anterior branches; Ventral branches; 8 – Posterior intercostal artery; 9 – Brachiocephalic trunk; 10 – Trachea; 11 – Sympathetic trunk, middle cervical ganglion; 12 – Oesophagus, cervical part; 13 – Common carotid artery; 14 – Scalenus anterior; Anterior scalene; 15 – Scalenus medius; Middle scalene; 16 – Scalenus posterior; Posterior scalene; 17 – Brachial plexus; 18 – Subclavian artery; 19 – First rib [I]; 20 – Vagus nerve [X]; 21 – Recurrent laryngeal nerve; 22 – Arch of aorta; Aortic arch; 23 – Left main bronchus; 24 – Diaphragm; 25 – Stomach; 26 – Anterior gastric plexuse; 27 – Thoracic aorta; 28 – Anterior vagal trunk

дерматомов. Грудная часть блуждающего нерва первоначально идет вдоль трахеи, после этого разветвляется в стенке пищевода и проходит с ним через пищеводную щель в брюшную полость.

Левый и правый блуждающие нервы располагаются вокруг пищевода, образуя передний и задний стволы блуждающего нерва. Топографически эти стволы являются продолжением пищеводного сплетения. В стволах содержатся волокна обоих блуждающих нервов, но при этом передний ствол содержит больше волокон левого нерва, а задний – больше волокон правого (это связано с поворотом пищеварительной трубки в эмбриональном периоде). От левого блуждающего нерва рядом с дугой аорты отходит левый возвратный гортанный нерв, а от правого – правый возвратный нерв, рядом с правой подключичной артерией. Каждый из этих нервов – возвратная ветвь блуждающего нерва, которая поднимается к шее.

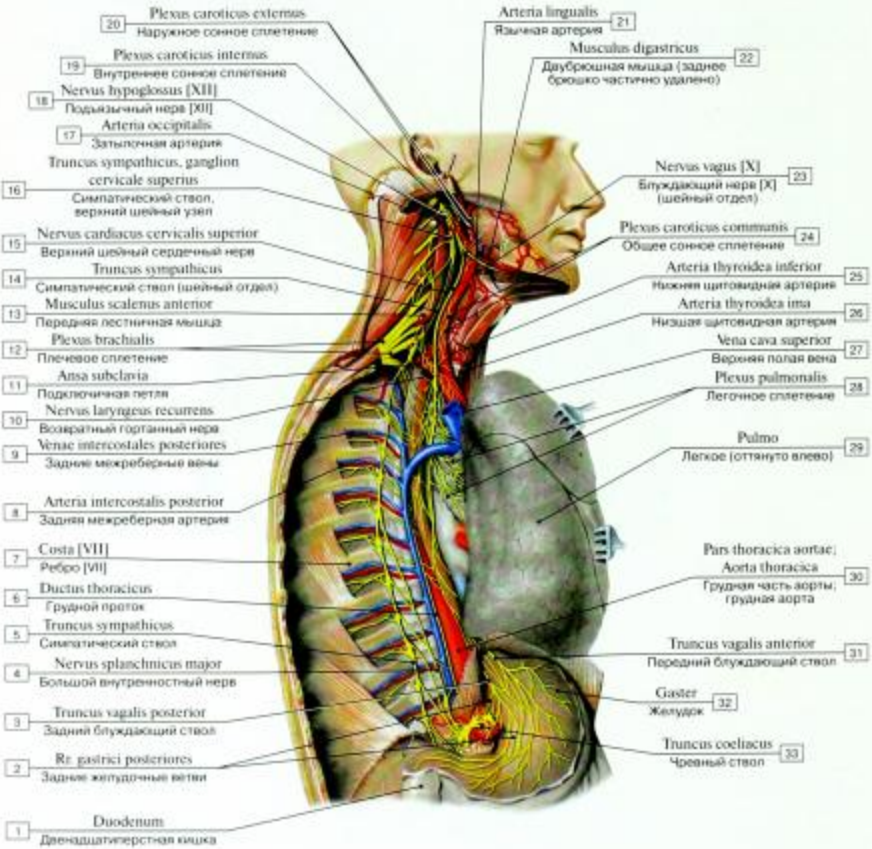

Рис. 566. Симпатический ствол (правый) и его ветви, вид сбоку. Правое легкое оттянуто кпереди, плевра, внутригрудная фасция, печень и часть диафрагмы удалены:

1 – Duodenum; 2 – Posterior gastric branches; 3 – Posterior vagal trunk; 4 – Greater splanchnic nerve; 5 – Sympathetic trunk; 6 – Thoracic duct; 7 – Rib [VII]; 8 – Posterior intercostal artery; 9 – Posterior intercostal veins; 10 – Recurrent laryngeal nerve; 11 – Ansa subclavia; 12 – Brachial plexus; 13 – Scalenus anterior; Anterior scalene; 14 – Sympathetic trunk; 15 – Superior cervical cardiac nerve; 16 – Sympathetic trunk, superior cervical ganglion; 17 – Occipital artery; 18 – Hypoglossal nerve [XII]; 19 – Internal carotid plexus; 20 – External carotid plexus; 21 – Lingual artery; 22 – Digastric; 23 – Vagus nerve [X]; 24 – Common carotid plexus; 25 – Inferior thyroid

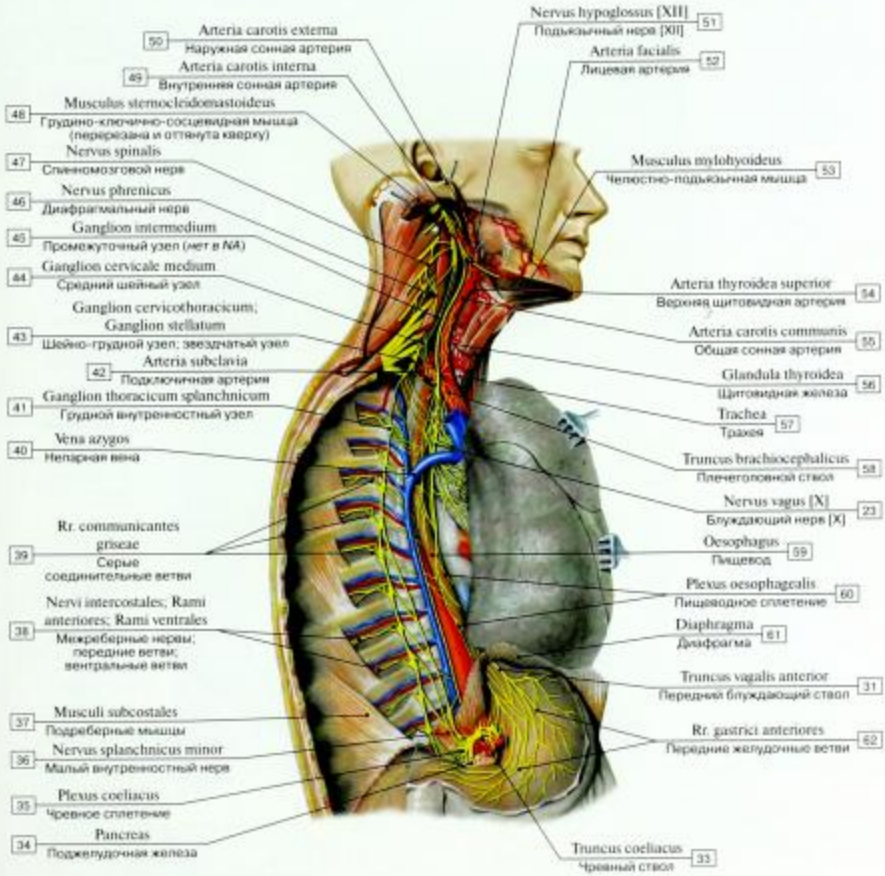

artery; 26 – Thyroid ima artery; 27 – Superior vena cava; 28 – Pulmonary plexus; 29 – Lung; 30 – Thoracic aorta; 31 – Anterior vagal trunk; 32 – Stomach; 33 – Coeliac trunk; 34 – Pancreas; 35 – Coeliac plexus; 36 – Lesser splanchnic nerve; 37 – Subcostales; 38 – Intercostal nerves; Anterior branches; Ventral branches; 39 – Grey communicating branches; 40 – Azygos vein; 41 – Thoracic splanchnic ganglion; 42 – Subclavian artery; 43 – Cervicothoracic ganglion; Stellate ganglion; 44 – Middle cervical ganglion; 45 – Intermediate ganglion; 46 – Phrenic nerve; 47 – Spinal nerve; 48 – Sternocleidomastoid; 49 – Internal carotid artery; 50 – External carotid artery; 51 – Hypoglossal nerve [XII]; 52 – Facial artery; 53 – Mylohyoid; 54 – Superior thyroid artery; 55 – Common carotid artery; 56 – Thyroid gland; 57 – Trachea; 58 – Brachiocephalic trunk; 59 – Oesophagus; 60 – Oesophageal plexus; 61 – Diaphragm; 62 – Anterior gastric branches

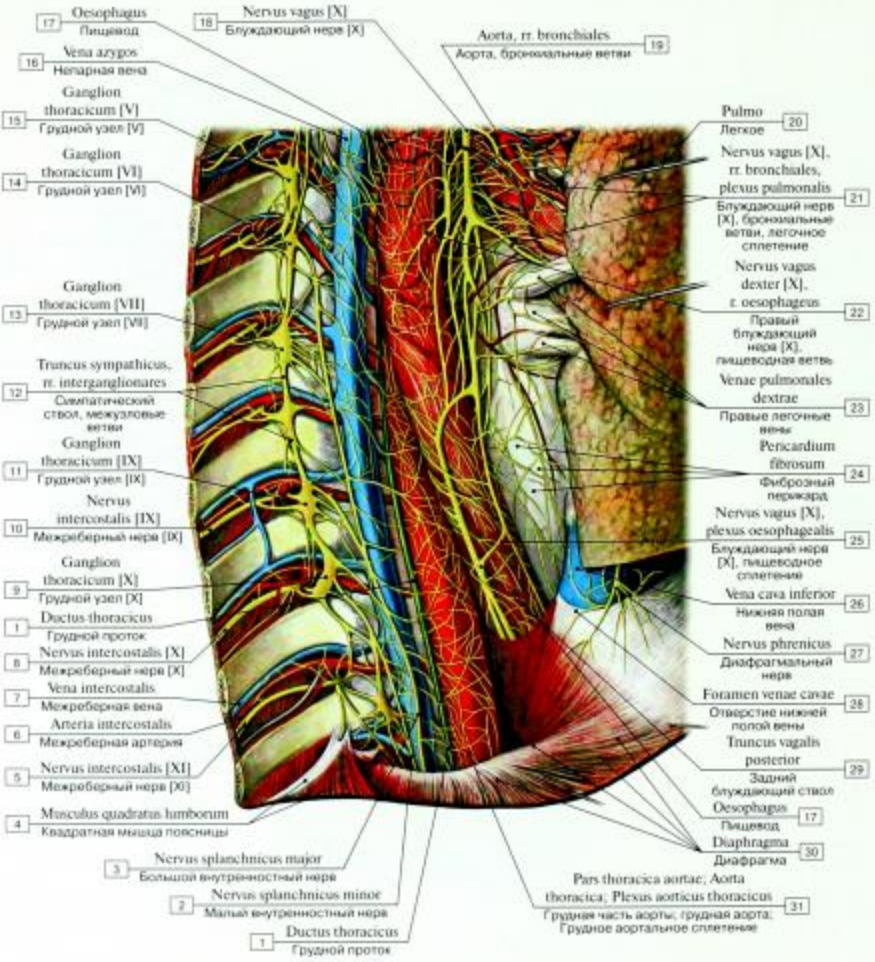

Рис. 567. Нервы, отходящие от симпатического ствола в грудном отделе, вид спереди:

1 – Thoracic duct; 2 – Lesser splanchnic nerve; 3 – Greater splanchnic nerve; 4 – Quadratus lumborum; 5 – Intercostal nerves; 6 – Intercostal artery; 7 – Intercostal vein; 8 – Intercostal nerves [X]; 9 – Thoracic ganglion [X]; 10 – Intercostal nerves [IX]; 11 – Thoracic ganglion [IX]; 12 – Sympathetic trunk, interganglionic branches; 13 – Thoracic ganglion [VII]; 14 – Thoracic ganglion [VI]; 15 – Thoracic ganglion [V]; 16 – Azygos vein; 17 – Oesophagus; 18 – Vagus nerve [X]; 19 – Aorta, bronchial branches; 20 – Lung; 21 – Vagus nerve [X], bronchial branches, pulmonary plexus; 22 – Right vagus nerve [X]; 23 – Right pulmonary veins; 24 – Fibrous pericardium; 25 – Vagus nerve [X], oesophageal plexus; 26 – Inferior vena cava; 27 – Phrenic nerve; 28 – Caval opening; 29 – Posterior vagal trunk; 30 – Diaphragm; 31 – Thoracic aorta; Thoracic aortic plexus

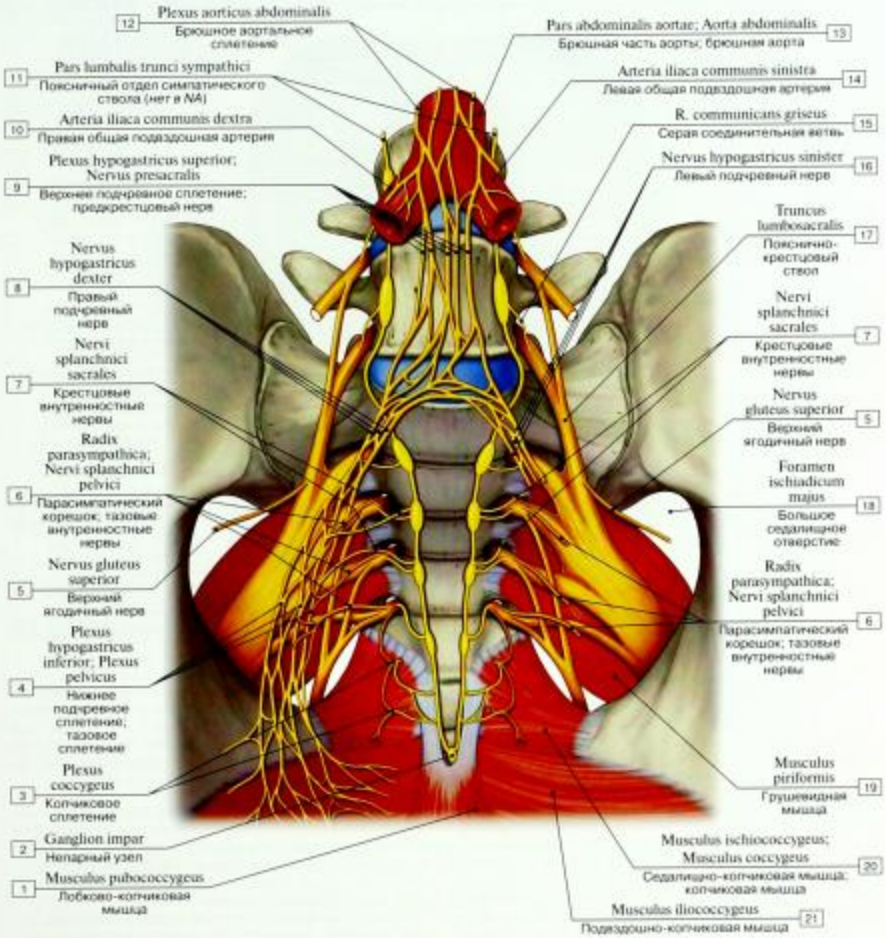

Рис. 568. Симпатический ствол, тазовый отдел:

1 – Pubococcygeus; 2 – Ganglion impar; 3 – Coccygeal plexus; 4 – Inferior hypogastric plexus; Pelvic plexus; 5 – Superior gluteal nerve; 6 – Parasympathetic root; Pelvic splanchnic nerves; 7 – Sacral splanchnic nerves; 8 – Right hypogastric nerve; 9 – Superior hypogastric plexus; Presacral nerve; 10 – Right common iliac artery; 11 – Lumbar part of sympathetic trunk; 12 – Abdominal aortic plexus; 13 – Abdominal aorta; 14 – Left common iliac artery; 15 – Grey communicating branch; 16 – Left hypogastric nerve; 17 – Lumbosacral trunk; 18 – Greater sciatic foramen; 19 – Piriformis; 20 – Ischiococcygeus; Coccygeus; 21 – Iliococcygeus

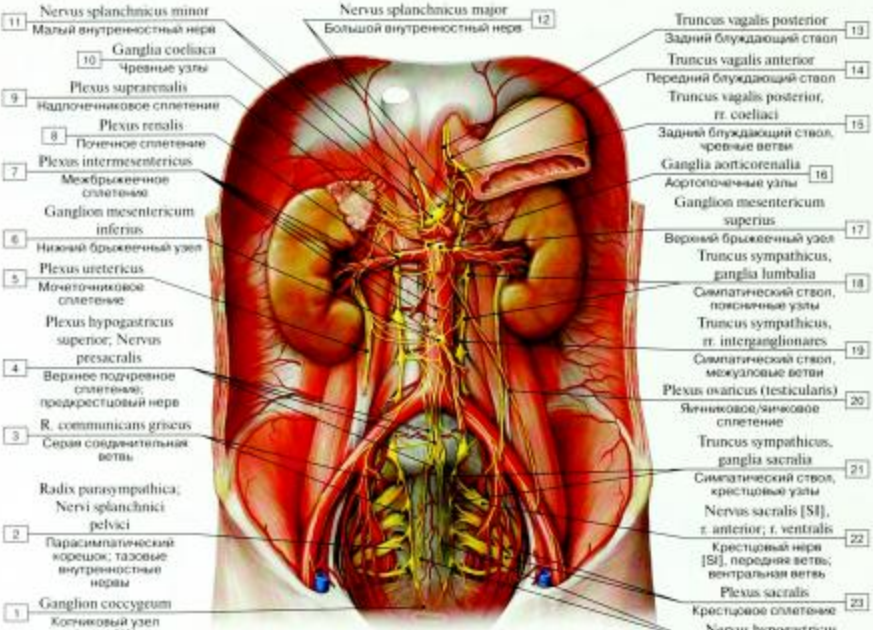

Рис. 569. Симпатические узлы и сплетения в брюшной полости и малом тазу:

1 – Coccygeal ganglion; 2 – Parasympathetic root; Pelvic splanchnic nerves; 3 – Grey communicating branch; 4 – Superior hypogastric plexus; Presacral nerve; 5 – Ureteric plexus; 6 – Inferior mesenteric ganglion; 7 – Intermesenteric plexus; 8 – Renal plexus; 9 – Suprarenal plexus; 10 – Coeliac ganglia; 11 – Lesser splanchnic nerve; 12 – Greater splanchnic nerve; 13 – Posterior vagal trunk; 14 – Anterior vagal trunk; 15 – Posterior vagal trunk, coeliac branches; 16 – Aorticorenal ganglia; 17 – Superior mesenteric ganglion; 18 – Sympathetic trunk, lumbar ganglia; 19 – Sympathetic trunk, interganglionic branches; 20 – Ovarian (testicular) plexus; 21 – Sympathetic trunk, sacral ganglia; 22 – Sacral nerve [SI], anterior branch; ventral branch; 23 – Sacral plexus; 24 – Hypogastric nerve

Чревное сплетение, расположенное вокруг чревного ствола на передней поверхности брюшной части аорты, является самым крупным. От этого сплетения отходят ветви, содержащие постганглионарные симпатические волокна, формирующие вокруг сосудов чревного ствола и его ветвей соответствующие сплетения (печеночное, селезеночное, желудочное), иннервирующие эти органы и их сосуды. Интерес представляет симпатическая иннервация надпочечника. Корковое вещество получает постганглионарные волокна от узлов чревного сплетения, а к клеткам мозгового вещества подходят преганглионарные волокна, образующие с ними синапсы. Это связано с происхождением коркового и мозгового надпочечника.

Преганглионарные волокна парасимпатической части обычно более длинные, чем преганглионарные симпатические, они идут в составе III, VII, IX и X пар черепных и II–IV крестцовых спинномозговых нервов. Аксоны парасимпатических нейронов доходят до околоорганных вегетативных узлов: ресничного (III пара), крылонёбного, поднижнечелюстного и не всегда выделяемого подъязычного (VII пара), ушного (IX пара) или внутриорганных узлов вегетативных сплетений (сердечного, легочного, пищеводного, желудочного, кишечного и др.). В этих узлах залегают тела клеток вторых эфферентных парасимпатических нейронов, чьи аксоны идут к рабочим органам.

Нижнее подчревное сплетение (тазовое сплетение) состоит из ветвей, идущих от узлов крестцового отдела симпатических стволов, и волокон тазовых (парасимпатических) внутренностных нервов. Правое и левое нижние подчревные сплетения расположены на задней стенке малого таза. Сплетения продолжаются на мочевой пузырь и предстательную железу в виде мочепузырного, предстательного и других органных сплетений. У женщин нижние подчревные сплетения также находятся по бокам от прямой кишки, впереди достигают шейки матки и свода влагалища (образуют маточно-влагалищное сплетение) и переходят на мочевой пузырь.

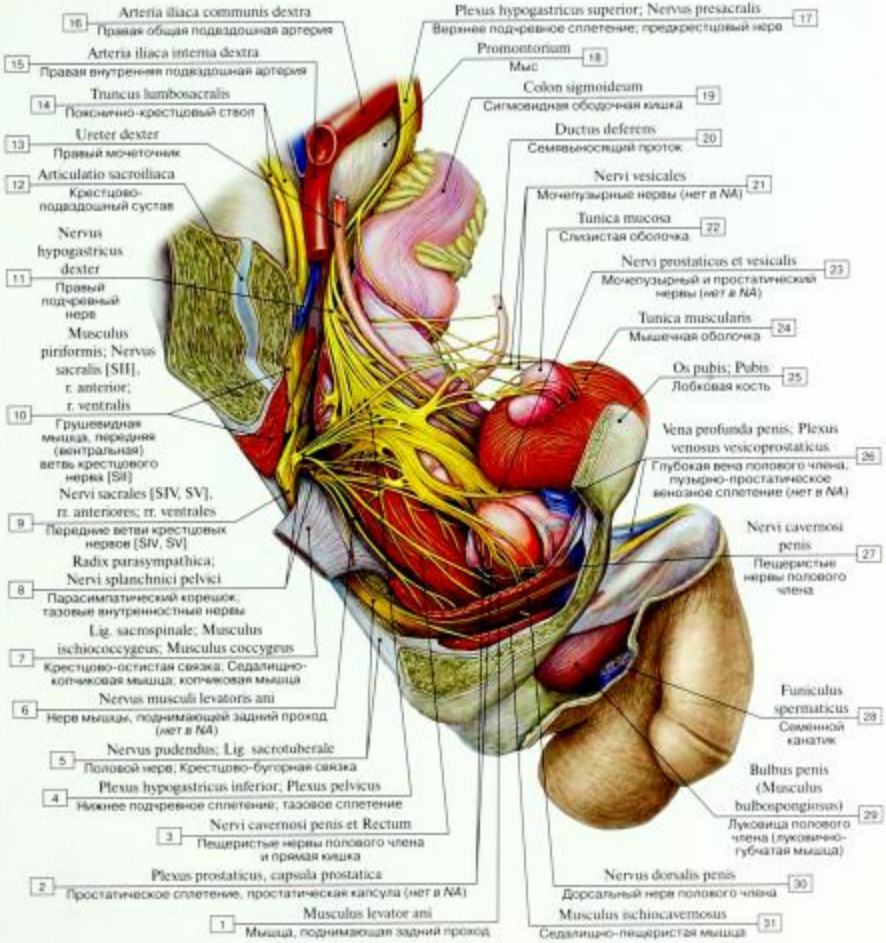

Рис. 570. Тазовые сплетения мужского таза:

1 – Levator ani; 2 – Prostatic plexus and capsula; 3 – Cavernous nerves of penis and Rectum; 4 – Inferior hypogastric plexus; Pelvic plexus; 5 – Pudendal nerve; Sacrotuberous ligament; 6 – Nerve of levator ani; 7 – Sacrospinous ligament; Ischiococcygeus; Coccygeus; 8 – Parasympathetic root; Pelvic splanchnic nerves; 9 – Sacral nerves [SIV, SV], anterior branches; ventral branches; 10 – Piriformis and Sacral nerve [SII], anterior branch; ventral branch; 11 – Right hypogastric nerve; 12 – Sacro-iliac joint; 13 – Right ureter; 14 – Lumbosacral trunc; 15 – Right internal iliac artery; 16 – Right common iliac artery; 17 – Superior hypogastric plexus; Presacral nerve; 18 – Promontory; 19 – Sigmoid colon; 20 – Ductus deferens; Vas deferens; 21 – Vesical nerves; 22 – Mucosa; Mucous membrane; 23 – Vesical and prostatic nerves; 24 – Muscular layer; Muscular coat; 25 – Pubis; 26 – Deep vein of penis; Vesicoprostatic venous plexus; 27 – Cavernous nerves of penis; 28 – Spermatic cord; 29 – Bulb of penis (Bulbospongiosus); 30 – Dorsal nerve of penis; 31 – Ischiocavernosus

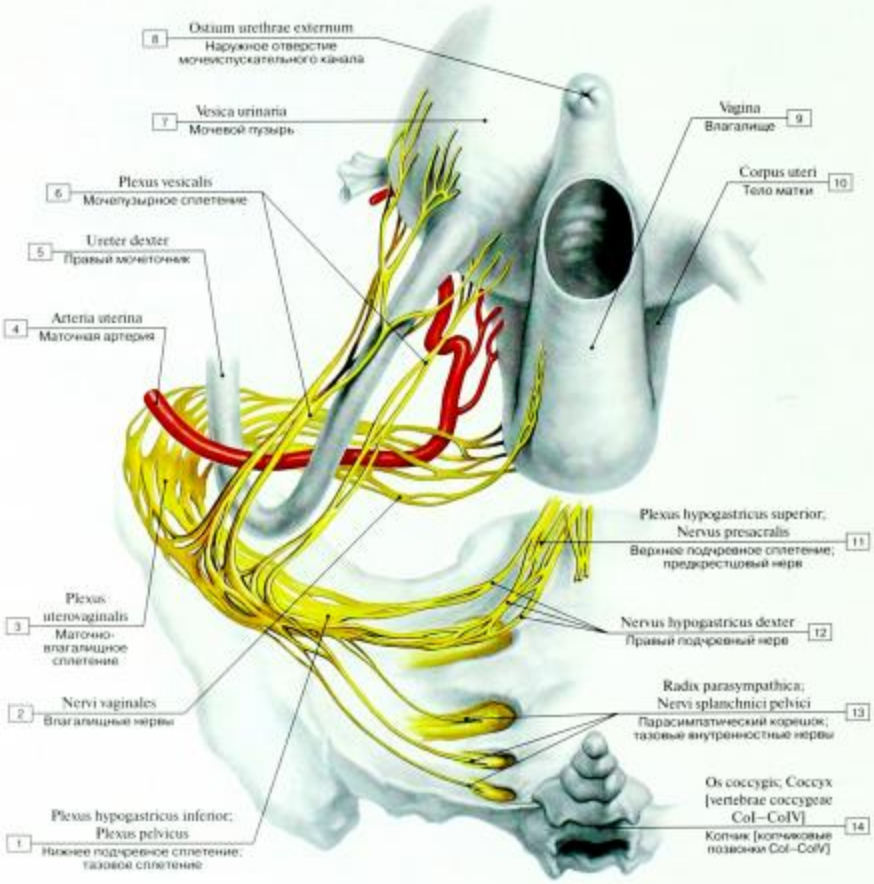

Рис. 571. Тазовые сплетения женского таза:

1 – Inferior hypogastric plexus; Pelvic plexus; 2 – Vaginal nerves; 3 – Uterovaginal plexus; 4 – Uterine artery; 5 – Right ureter; 6 – Vesical plexus; 7 – Urinary bladder; 8 – External urethral orifice; External urinary meatus; 9 – Vagina; 10 – Body of uterus; 11 – Superior hypogastric plexus; Presacral nerve; 12 – Right hypogastricus nerve; 13 – Parasympathetic root; Pelvic splanchnic nerves; 14 – Coccyx [coccygeal vertebrae CoI–CoIV]

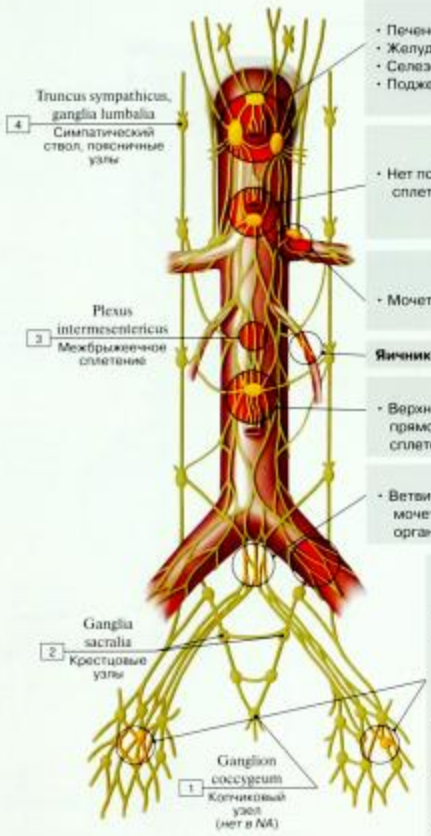

Чревное сплетение с чревными узлами

- Печеночное сплетение → печень, желчный пузырь
- Желудочное сплетение → желудок
- Селезеночное сплетение → селезенка
- Поджелудочное сплетение → поджелудочная железа, двенадцатиперстная кишка

Верхнее брыжеечное сплетение с верхним брыжеечным узлом

- Нет подчиненного сплетения → поджелудочная железа (головка), двенадцатиперстная кишка, тощая кишка, слепая кишка, ободочная кишка (до сигмовидной)

Надпочечниковое и почечное сплетения с аортопочечными узлами

- Мочеточниковое сплетение → надпочечники, почки, мочеточники (верхние отделы)

Яичниковое (яичковое) сплетение → яичник, яички

Нижнее брыжеечное сплетение

- Верхнее прямокишечное сплетение → левый изгиб ободочной кишки нисходящая и сигмовидная кишки, верхняя часть прямой кишки

Верхнее подчревное сплетение

- Ветви, иннервирующие мочеточник и половые органы → мочеточник, придаток яичка, яичко, яичник

Нижнее подчревное сплетение; тазовое сплетение с тазовыми узлами

- Среднее и нижнее прямокишечные сплетения → средняя и нижняя части прямой кишки
- Простатическое сплетение → простата, семенные пузырьки, бульбоуретральные железы, семявыбрасывающий проток, половой член, уретра
- Сплетение семявыносящего протока → семявыносящий проток, придатки яичка
- Маточно-влагалищное сплетение → матка, маточные трубы, влагалище, яичники
- Мочепузырное сплетение → мочевой пузырь
- Мочеточниковое сплетение → мочеточник (тазовый отдел)

Рис. 572. Вегетативные сплетения брюшной полости и полости таза:

1 – Coccygeal ganglion; 2 – Sacral ganglia; 3 – Intermesenteric plexus; 4 – Sympathetic trunk, lumbar ganglia

ОРГАНИЗАЦИЯ АВТОНОМНЫХ УЗЛОВ И СПЛЕТЕНИЙ В БРЮШНОЙ И ТАЗОВОЙ ПОЛОСТЯХ

Узлы и сплетения автономной нервной системы названы так же, как артерии, которые они сопровождают или вокруг которых они располагаются (например, чревные узлы и брыжеечное сплетение). В симпатическом отделе ВНС преганглионарный нейрон образует синапс с постганглионарными нейронами в узле, отдаленном от органов; в парасимпатическом отделе ВНС синапсы находятся в узлах, расположенных рядом с органами или внутри органов.

Несмотря на то что сплетения содержат скопления ганглионарных клеток, они бывают очень малого размера. Например, почечное сплетение, содержащее почечные узлы. Автономные сплетения содержат эфферентные (висцеромоторные) волокна и немного афферентных (висцеросенсорных) как в симпатической, так и в парасимпатической частях ВНС.

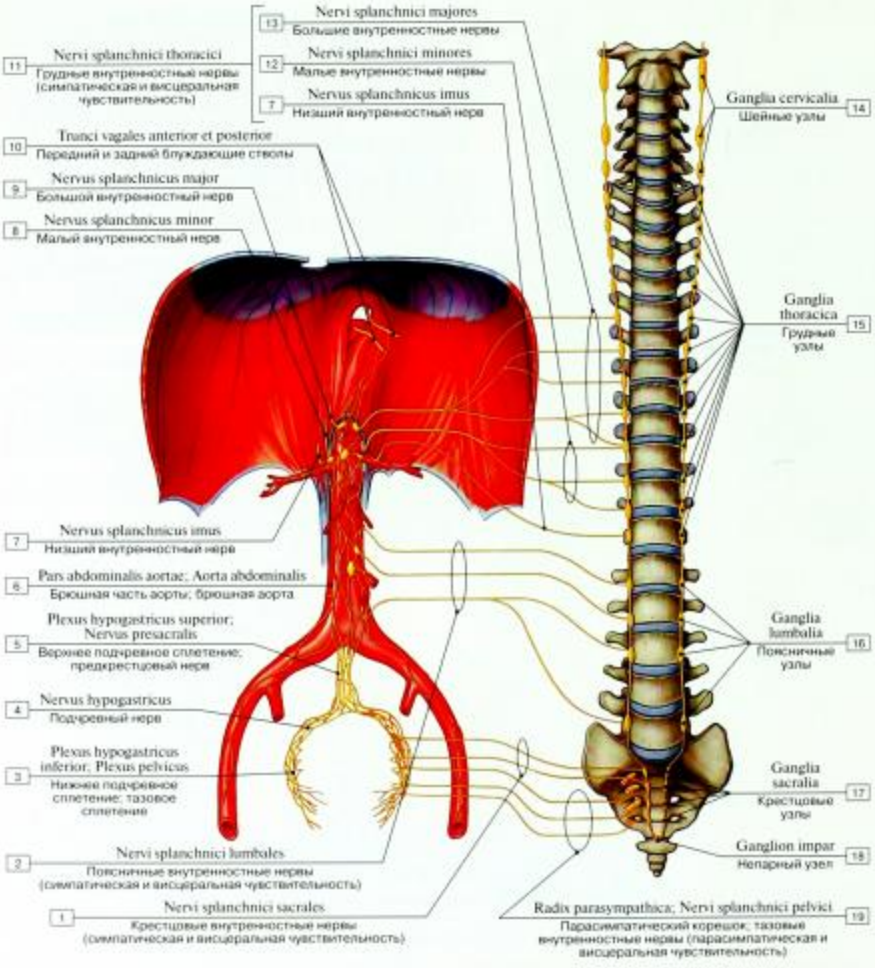

Рис. 573. Внутренностные нервы (схема):

1 – Sacral splanchnic nerves; 2 – Lumbar splanchnic nerves; 3 – Inferior hypogastric plexus; Pelvic plexus; 4 – Hypogastric nerve; 5 – Superior hypogastric plexus; Presacral nerve; 6 – Abdominal aorta; 7 – Least splanchnic nerve; Lowest splanchnic nerve; 8 – Lesser splanchnic nerve; 9 – Greater splanchnic nerve; 10 – Anterior and posterior vagal trunks; 11 – Thoracic splanchnic nerves; 12 – Lesser splanchnic nerves; 13 – Greater splanchnic nerves; 14 – Cervical ganglia; 15 – Thoracic ganglia; 16 – Lumbar ganglia; 17 – Sacral ganglia; 18 – Ganglion impar; 19 – Parasympathetic root; Pelvic splanchnic nerves

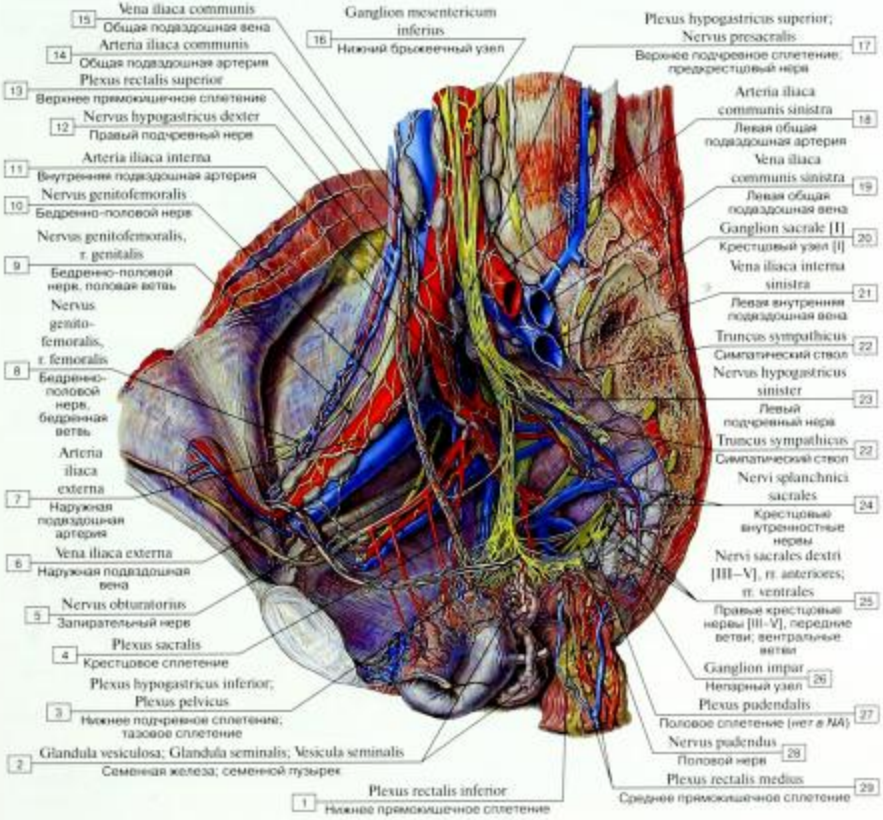

Рис. 574. Нервные сплетения малого таза:

1 – Inferior rectal plexus; 2 – Seminal gland; Seminal vesicle; 3 – Inferior hypogastric plexus; Pelvic plexus; 4 – Sacral plexus; 5 – Obturator nerve; 6 – External iliac vein; 7 – External iliac artery; 8 – Genitofemoral nerve, femoral branch; 9 – Genitofemoral nerve, genital branch; 10 – Genitofemoral nerve; 11 – Internal iliac artery; 12 – Right hypogastric nerve; 13 – Superior rectal plexus; 14 – Common iliac artery; 15 – Common iliac vein; 16 – Inferior mesenteric ganglion; 17 – Superior hypogastric plexus; Presacral nerve; 18 – Left common iliac artery; 19 – Left common iliac vein; 20 – Sacral ganglion [I]; 21 – Left internal iliac vein; 22 – Sympathetic trunk; 23 – Left hypogastric nerve; 24 – Sacral splanchnic nerves; 25 – Sacral nerves [III–V], anterior branches; ventral branches; 26 – Ganglion impar; 27 – Pudendal plexus; 28 – Pudendal nerve; 29 – Middle rectal plexus

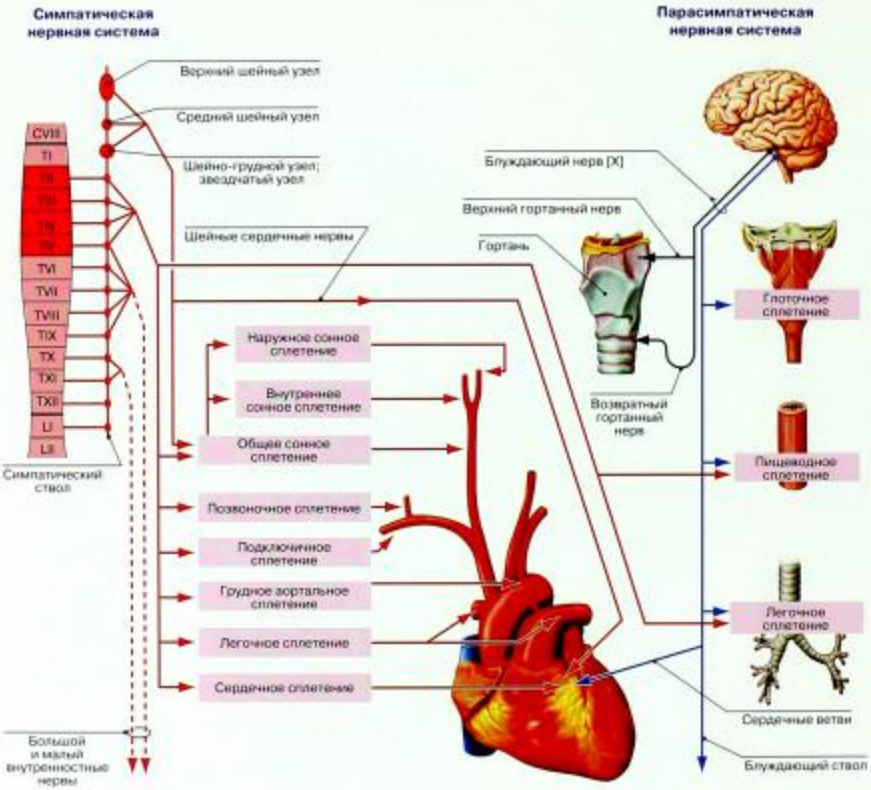

Рис. 575. Организация симпатической и парасимпатической нервной системы в шейном и грудном отделах (схема)

АВТОНОМНАЯ ИННЕРВАЦИЯ ГРУДНОЙ КЛЕТКИ

Автономная иннервация грудной клетки осуществляется симпатическим стволом и парасимпатическими волокнами блуждающего нерва.

Организация симпатической части ВНС. Периферический отдел симпатической части ВНС состоит из двухнейронного передатчика с преганглионарными волокнами, идущими от нейронов спинного мозга. Их аксоны замыкаются на нейронах паравертебральных симпатических узлов, чьи аксоны иннервируют органы грудной клетки и кровеносные сосуды. Клетки преганглионарных двигательных нейронов расположены в латеральных рогах грудо-поясничного отдела спинного мозга (от TI к LII); нейроны, участвующие в симпатической иннервации груди, сконцентрированы в верхней части грудного отдела симпатического ствола. Аксоны клеток паравертебрального узла (постганглионарные волокна) идут несколькими путями: некоторые волокна следуют за межреберными нервами и иннервируют кровеносные сосуды в стенках грудной клетки, другие сопровождают артерии к внутренним органам, третьи группы постганглионарных аксонов собираются в большой и малый внутренностные нервы и входят в брюшную полость.

Организация парасимпатической части ВНС. Периферический отдел парасимпатической части ВНС имеет схожее с симпатической частью двухнейронное эфферентное звено, но его преганглионарные нейроны находятся в вегетативных ядрах черепных нервов, расположенных в стволе мозга, а узлы находятся в органах. Блуждающий нерв (CN X) переносит преганглионарные парасимпатические двигательные аксоны от мозгового ствола к грудной клетке и делится на следующие ветви:

- сердечные ветви – сердечное сплетение (сердце);
- пищеводные ветви – пищеводное сплетение (пищевод);
- трахеальные и бронхиальные ветви – легочное сплетение.

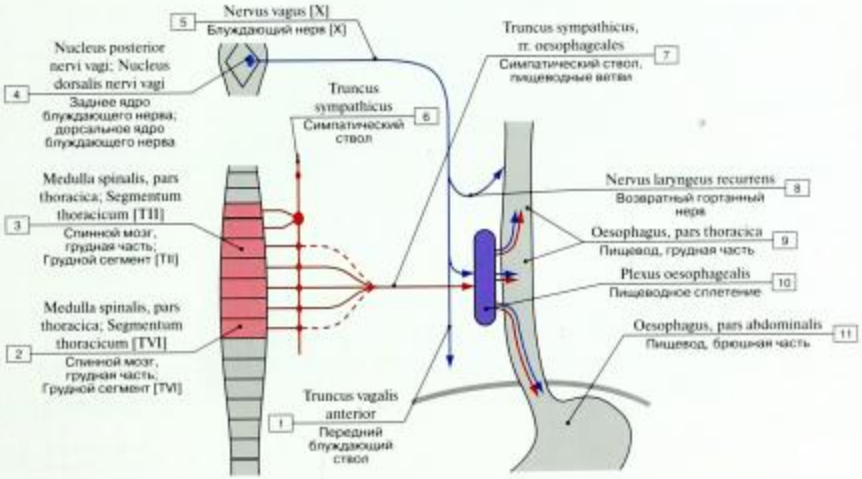

Рис. 576. Симпатическая и парасимпатическая иннервация пищевода (схема):

1 – Anterior vagal trunk; 2 – Spinal cord, thoracic part; Thoracic segment [TVI]; 3 – Spinal cord, thoracic part; Thoracic segment [TII]; 4 – Posterior nucleus of vagus nerve; Dorsal nucleus of vagus nerve; 5 – Vagus nerve [X]; 6 – Sympathetic trunk; 7 – Sympathetic trunk, oesophageal branches; 8 – Recurrent laryngeal nerve; 9 – Oesophagus, thoracic part; 10 – Oesophageal plexus; 11 – Oesophagus, abdominal part

АВТОНОМНАЯ ИННЕРВАЦИЯ ПИЩЕВОДА

Парасимпатические волокна блуждающего нерва направляются к шейной части пищевода в составе возвратного гортанного нерва. Эти преганглионарные волокна образуют синапсы на клетках парасимпатического узла (на рис. не показаны) в стенках пищевода. Клетки узлов, в свою очередь, иннервируют гладкую мускулатуру и железы пищевода.

Симпатические волокна, в основном, переключаются на второй паравертебральный узел. Его постганглионарные аксоны, входя в пищеводное нервное сплетение, напрямую иннервируют орган. Срединный шейный симпатический узел осуществляет иннервацию шейной части пищевода. В целом, симпатическая иннервация пищевода менее обширна, чем парасимпатическая.

АВТОНОМНАЯ ИННЕРВАЦИЯ ТРАХЕИ И БРОНХИАЛЬНОГО ДЕРЕВА

Парасимпатическая иннервация. Ветви обоих блуждающих нервов равномерно распределяются в шейной части трахеи, в основном посредством возвратных гортанных нервов. Они формируют ветви, которые обильно ветвятся в области ворот легких.

Симпатическая иннервация. Постганглионарные волокна идут к трахее; постганглионарные волокна от грудного узла входят в легочное сплетение, которое регулирует просвет и секреторную активность слизистой оболочки бронхов и влияет на диаметр легочных сосудов. Активация парасимпатического отдела ВНС стимулирует сокращение бронхов (как при бронхиальной астме), в то время как активация симпатического отдела ВНС вызывает расширение бронхов. Таким образом, препараты, активирующие симпатический отдел ВНС, провоцируют расширение бронхов и могут помогать в лечении острой бронхиальной астмы. Автономные эффекты, влияющие на легочные сосуды, вызывают своего рода перфузию в разных частях легкого, контролируя просвет сосудов. Например, автономная система способна сильно уменьшать ток крови к слабо вентилируемым легким при неглубоком дыхании.

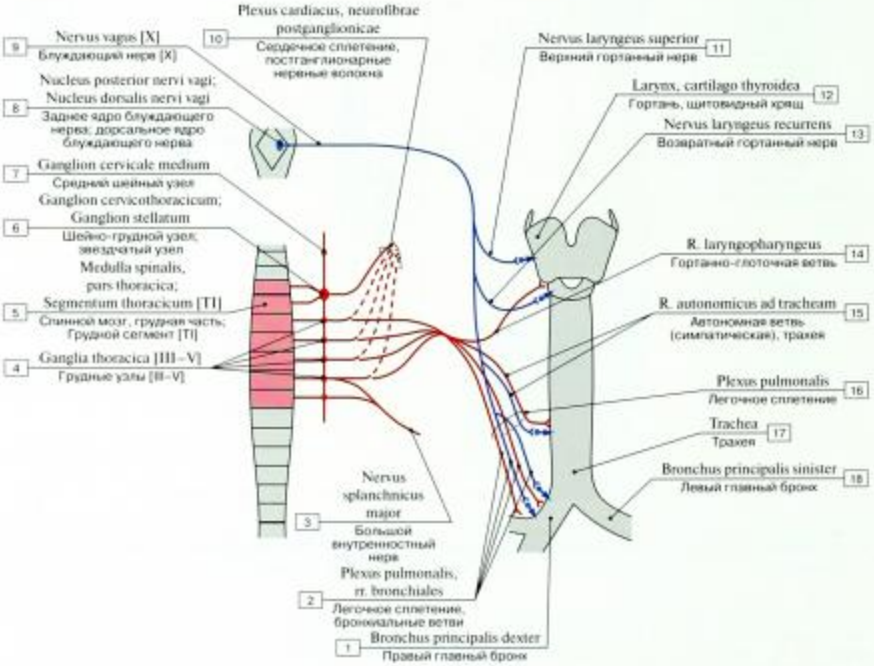

Рис. 577. Симпатическая и парасимпатическая иннервация гортани, трахеи и бронхов (схема):

1 – Right main bronchus; 2 – Pulmonary plexus, bronchial branches; 3 – Greater splanchnic nerve; 4 – Thoracic ganglia [III–V]; 5 – Spinal cord, thoracic part; Thoracic segment [TI]; 6 – Cervicothoracic ganglion; Stellate ganglion; 7 – Middle cervical ganglion; 8 – Posterior nucleus of vagus nerve; Dorsal nucleus of vagus nerve; 9 – Vagus nerve [X]; 10 – Cardiac plexus, postganglionic nerve fibres; 11 – Superior laryngeal nerve; 12 – Larynx, thyroid cartilage; 13 – Recurrent laryngeal nerve; 14 – Laryngopharyngeal branch; 15 – Autonomic branch, trachea; 16 – Pulmonary plexus; 17 – Trachea; 18 – Left main bronchus

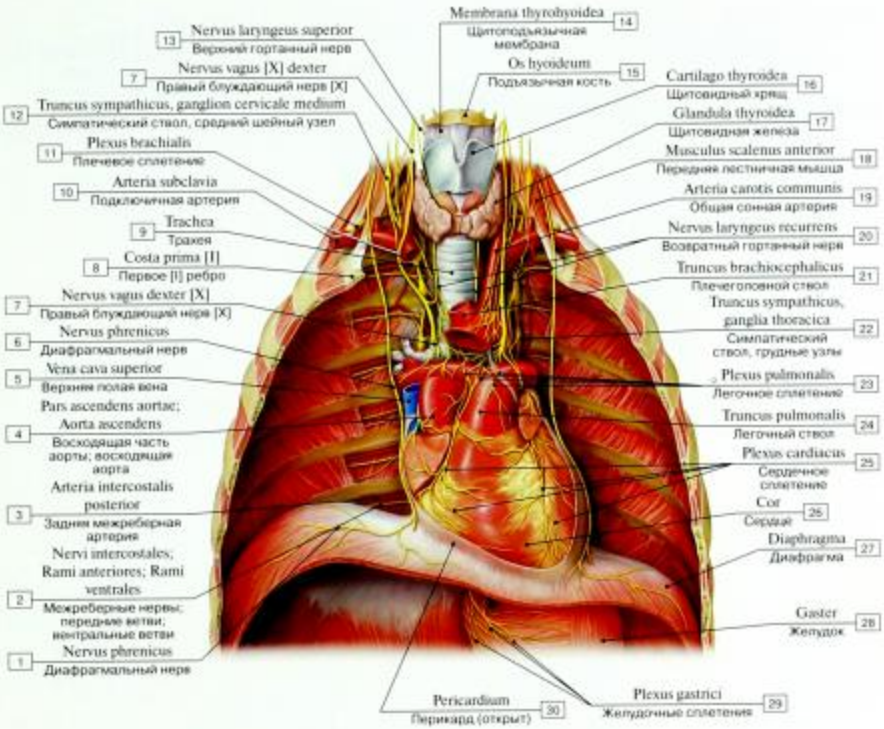

Рис. 578. Вегетативная (автономная) иннервация сердца:

1 – Phrenic nerve; 2 – Intercostal nerves; Anterior branches; Ventral branches; 3 – Posterior intercostal artery; 4 – Ascending aorta; 5 – Superior vena cava; 6 – Phrenic nerve; 7 – Right vagus nerve [X]; 8 – First rib [I]; 9 – Trachea; 10 – Subclavian artery; 11 – Brachial plexus; 12 – Sympathetic trunk; 13 – Superior laryngeal nerve; 14 – Thyrohyoid membrane; 15 – Hyoid bone; 16 – Thyroid cartilage; 17 – Thyroid gland; 18 – Scalenus anterior; Anterior scalene; 19 – Common carotid artery; 20 – Recurrent laryngeal nerve; 21 – Brachiocephalic trunk; 22 – Sympathetic trunk, thoracic ganglia; 23 – Pulmonary plexus; 24 – Pulmonary trunk; 25 – Cardiac plexus; 26 – Heart; 27 – Diaphragm; 28 – Stomach; 29 – Gastric plexuses; 30 – Pericardium

ВЕГЕТАТИВНАЯ (АВТОНОМНАЯ) ИННЕРВАЦИЯ СЕРДЦА

На рисунке – вид спереди на вскрытую грудную клетку, видны легкие, плевра, внутренняя фасция удалена. Перикард раскрыт. Сосуды, окружающие сердце, не тронуты, за исключением отдела восходящей части аорты, которая удалена, чтобы показать правую легочную артерию. Также показана верхняя часть брюшной полости. Сердечные, легочные сплетения и сплетения грудной части аорты ясно видны на сердце и окружающих его сосудах. Эти сплетения получают вегетативные волокна от блуждающего нерва и симпатического ствола. Правый и левый блуждающие нервы сначала входят в переднюю часть верхнего средостения, потом разветвляются на пучки, которые входят в заднее средостение. Симпатические волокна направляются к сердечным сплетениям в виде шейных сердечных нервов (идущих от третьего шейного узла) и грудных сердечных ветвей (идущих от грудного узла). Большинство вегетативных волокон в сплетениях очень тонки, но на рисунке для наглядности они изображены более толстыми. Диафрагмальный нерв не иннервирует сердце, но разветвляется на соматосенсорные ветви в перикарде (перикардиальные ветви не показаны) в среднем средостении на пути к диафрагме.

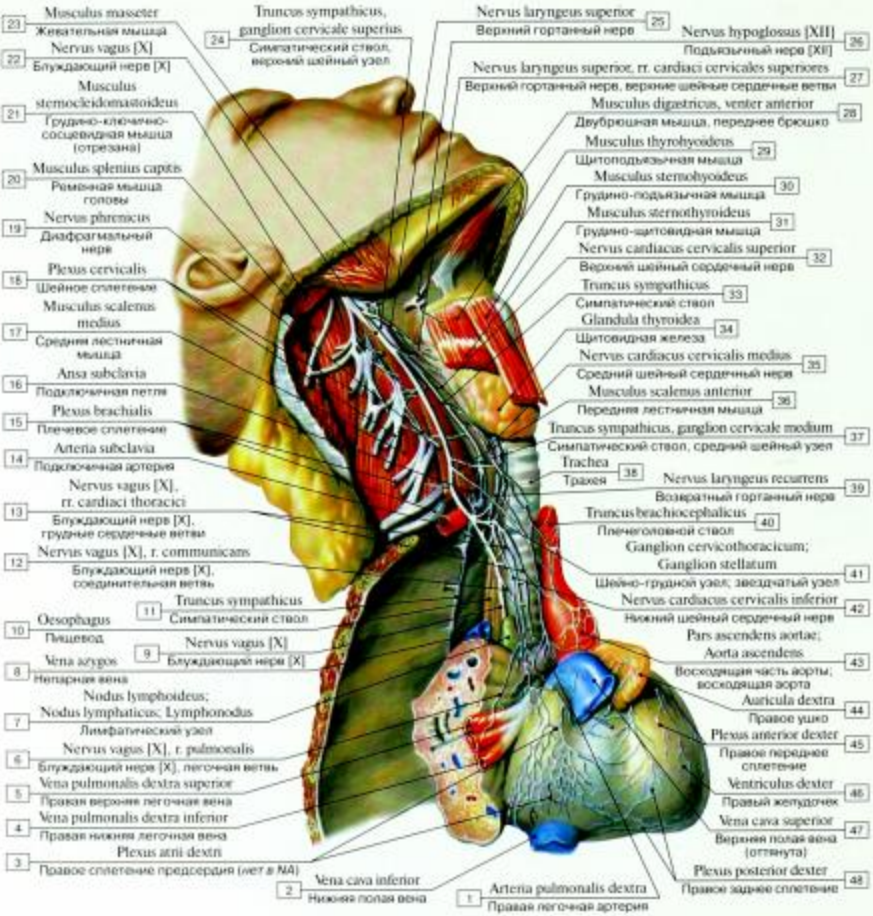

Рис. 579. Нервы сердца, вид справа:

1 – Right pulmonary artery; 2 – Inferior vena cava; 3 – Right atrium plexus; 4 – Right inferior pulmonary vein; 5 – Right superior pulmonary vein; 6 – Vagus nerve [X], pulmonary branch; 7 – Lymph node; 8 – Azygos vein; 9 – Vagus nerve [X]; 10 – Oesophagus; 11 – Sympathetic trunk; 12 – Vagus nerve [X], communicating branch; 13 – Vagus nerve [X], thoracic cardiac branches; 14 – Subclavian artery; 15 – Brachial plexus; 16 – Ansa subclavia; 17 – Scalenus medius; Middle scalene; 18 – Cervical plexus; 19 – Phrenic nerve; 20 – Splenius capitis; 21 – Sternocleidomastoid; 22 – Vagus nerve [X]; 23 – Masseter; 24 – Sympathetic trunk, superior cervical ganglion; 25 – Superior laryngeal nerve; 26 – Hypoglossal nerve [XII]; 27 – Superior laryngeal nerve, superior cervical cardiac branches; 28 – Digastric, anterior belly; 29 – Thyrohyoid; 30 – Sternohyoid; 31 – Sternothyroid; 32 – Superior cervical cardiac nerve; 33 – Sympathetic trunk; 34 – Thyroid gland; 35 – Middle cervical cardiac nerve; 36 – Scalenus anterior; Anterior scalene; 37 – Sympathetic trunk, middle cervical ganglion; 38 – Trachea; 39 – Recurrent laryngeal nerve; 40 – Brachiocephalic trunk; 41 – Cervicothoracic ganglion; Stellate ganglion; 42 – Inferior cervical cardiac nerve; 43 – Ascending aorta; 44 – Right auricle; 45 – Right anterior plexus; 46 – Right ventricle; 47 – Superior vena cava; 48 – Right posterior plexus

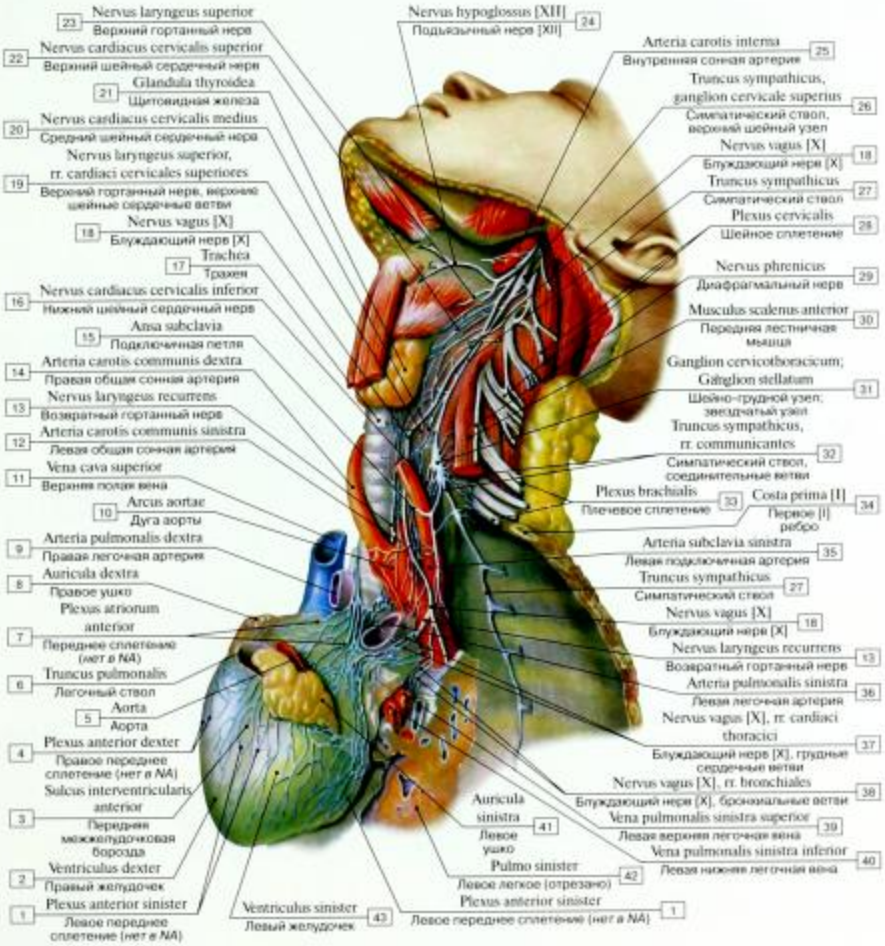

Рис. 580. Нервы сердца, вид слева:

1 – Left anterior plexus; 2 – Right ventricle; 3 – Anterior interventricular sulcus; 4 – Right anterior plexus; 5 – Aorta; 6 – Pulmonary trunk; 7 – Interior plexus; 8 – Right auricle; 9 – Right pulmonary artery; 10 – Arch of aorta; Aortic arch; 11 – Superior vena cava; 12 – Left common carotid artery; 13 – Recurrent laryngeal nerve; 14 – Right common carotid artery; 15 – Ansa subclavia; 16 – Inferior cervical cardiac nerve; 17 – Trachea; 18 – Vagus nerve [X]; 19 – Superior laryngeal nerve, superior cervical cardiac branches; 20 – Middle cervical cardiac nerve; 21 – Thyroid gland; 22 – Superior cervical cardiac nerve; 23 – Superior laryngeal nerve; 24 – Hypoglossal nerve [XII]; 25 – Internal carotid artery; 26 – Sympathetic trunk, superior cervical ganglion; 27 – Sympathetic trunk; 28 – Cervical plexus; 29 – Phrenic nerve; 30 – Scalenus anterior; Anterior scalene; 31 – Cervicothoracic ganglion; Stellate ganglion; 32 – Sympathetic trunk, communicating branches; 33 – Brachial plexus; 34 – First rib [I]; 35 – Left subclavian artery; 36 – Left pulmonary artery; 37 – Vagus nerve [X], thoracic cardiac branches; 38 – Vagus nerve [X], bronchial branches; 39 – Left superior pulmonary vein; 40 – Left inferior pulmonary vein; 41 – Left auricle; 42 – Left lung; 43 – Left ventricle

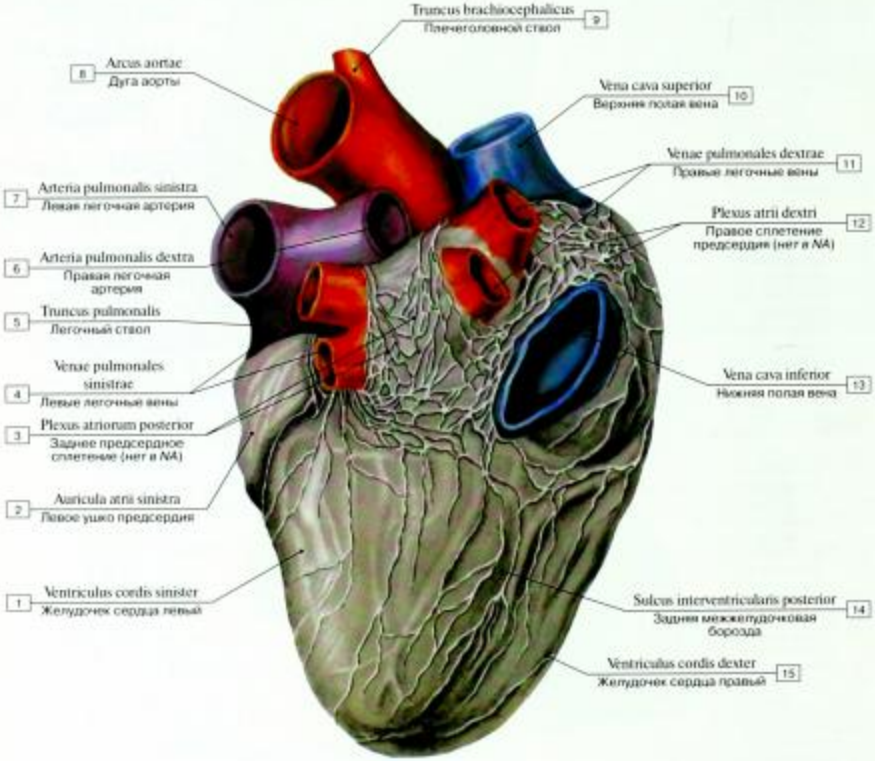

Рис. 581. Сердечные сплетения:

1 – Left ventricle; 2 – Left auricle; 3 – Posterior atrial plexus; 4 – Left pulmonary veins; 5 – Pulmonary trunk; 6 – Right pulmonary artery; 7 – Left pulmonary artery; 8 – Arch of aorta; Aortic arch; 9 – Brachiocephalic trunk; 10 – Superior vena cava; 11 – Right pulmonary veins; 12 – Right atrium plexus; 13 – Inferior vena cava; 14 – Posterior interventricular sulcus; 15 – Right ventricle

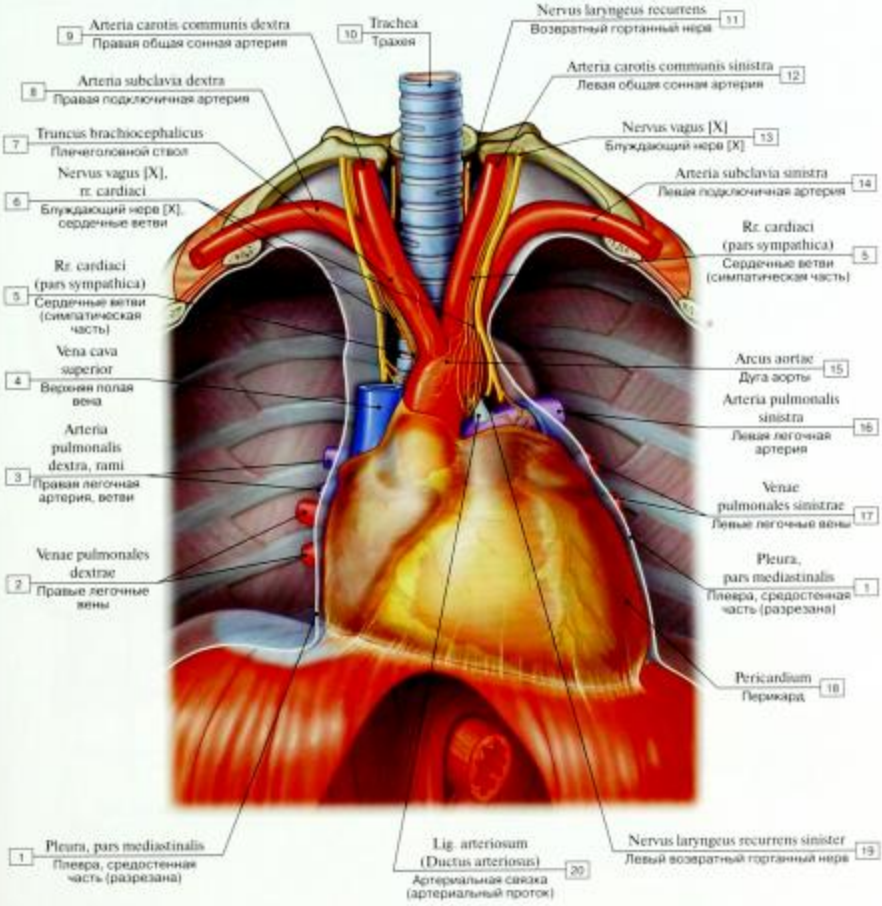

Рис. 582. Артерии и нервы средостения:

1 – Pleura, mediastinal part; 2 – Right pulmonary veins; 3 – Right pulmonary artery, branches; 4 – Superior vena cava; 5 – Cardiac branches (sympathetic part); 6 – Vagus nerve [X], cardiac branches; 7 – Brachiocephalic trunk; 8 – Right subclavian artery; 9 – Right common carotid artery; 10 – Trachea; 11 – Recurrent laryngeal nerve; 12 – Left common carotid artery; 13 – Vagus nerve [X]; 14 – Left subclavian artery; 15 – Arch of aorta; Aortic arch; 16 – Left pulmonary artery; 17 – Left pulmonary veins; 18 – Pericardium; 19 – Left recurrent laryngeal nerve; 20 – Ligamentum arteriosum (Ductus arteriosus)

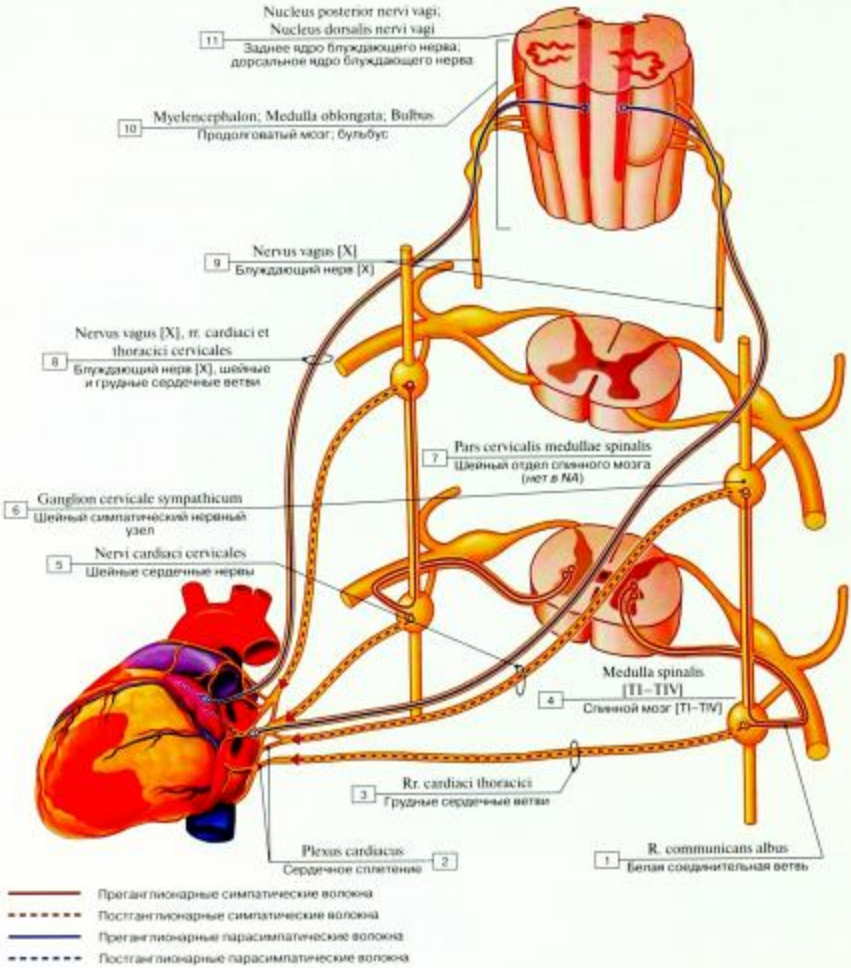

Рис. 583. Эфферентная иннервация сердца симпатическими и парасимпатическими волокнами (схема):

1 – White communicating branch; 2 – Cardiac plexus; 3 – Thoracic cardiac branches; 4 – Spinal cord [TI–TIV]; 5 – Cervical cardiac nerves; 6 – Sympathetic cervical ganglion; 7 – Cervical spinal cord; 8 – Vagus nerve [X], cervical and thoracic cardiac branches; 9 – Vagus nerve [X]; 10 – Myelencephalon; Medulla oblongata; Bulb; 11 – Posterior nucleus of vagus nerve; Dorsal nucleus of vagus nerve

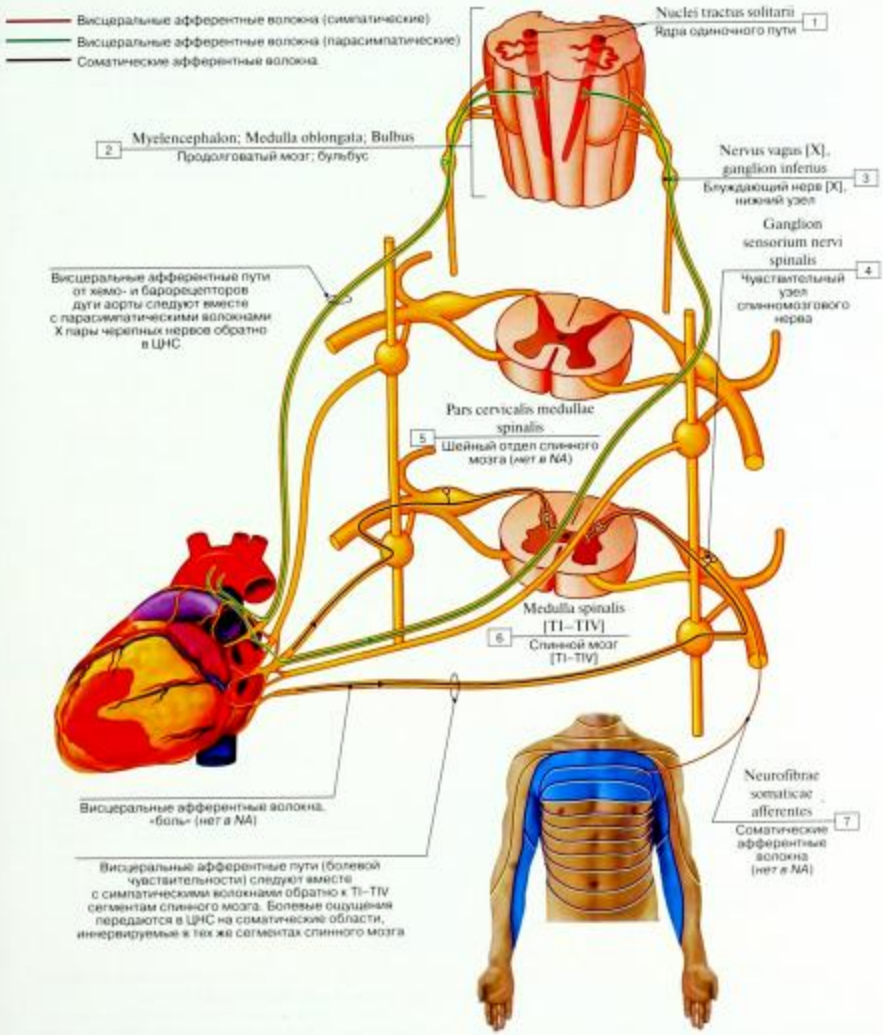

Рис. 584. Чувствительная иннервация сердца (схема):

1 – Nuclei of solitary tract; Solitary nuclei; 2 – Myelencephalon; Medulla oblongata; Bulb; 3 – Vagus nerve [X], inferior ganglion; 4 – Spinal ganglion; Dorsal root ganglion; 5 – Cervical spinal cord; 6 – Spinal cord [TI–TIV]; 7 – Somatic afferent fibres

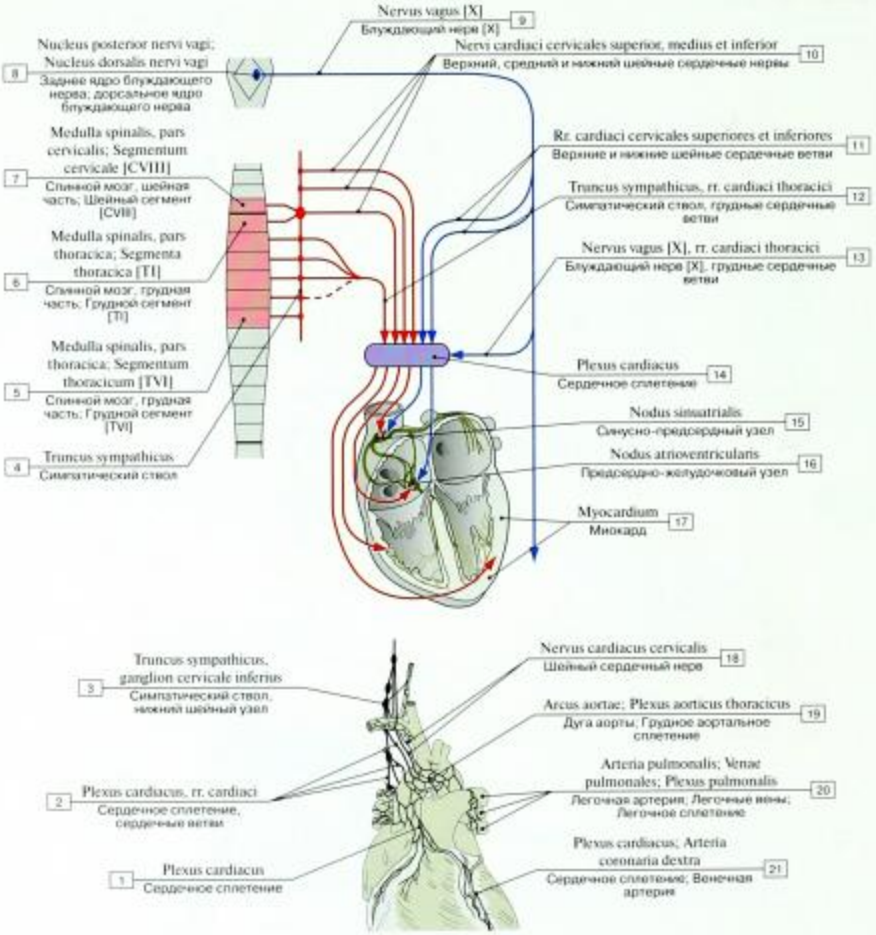

Рис. 585. Симпатическая и парасимпатическая иннервация сердца (схема):

1 – Cardiac plexus; 2 – Cardiac plexus, thoracic cardiac branches; 3 – Sympathetic trunk, inferior cervical ganglion; 4 – Sympathetic trunk; 5 – Spinal cord, thoracic part; Thoracic segment [TVI]; 6 – Spinal cord, thoracic part; Thoracic segment [TI]; 7 – Spinal cord, cervical part; Cervical segment [CVIII]; 8 – Posterior nucleus of vagus nerve; Dorsal nucleus of vagus nerve; 9 – Vagus nerve [X]; 10 – Superior, middle and inferior cervical cardiac nerves; 11 – Superior and inferior cervical cardiac branches; 12 – Sympathetic trunk, thoracic cardiac branches; 13 – Vagus nerve [X], thoracic cardiac branches; 14 – Cardiac plexus; 15 – Sino-atrial node; 16 – Atrioventricular node; 17 – Myocardium; 18 – Cervical cardiac nerve; 19 – Arch of aorta; Aortic arch; Thoracic aortic plexus; 20 – Pulmonary artery; Pulmonary veins; Pulmonary plexus; 21 – Cardiac plexus; Coronary artery

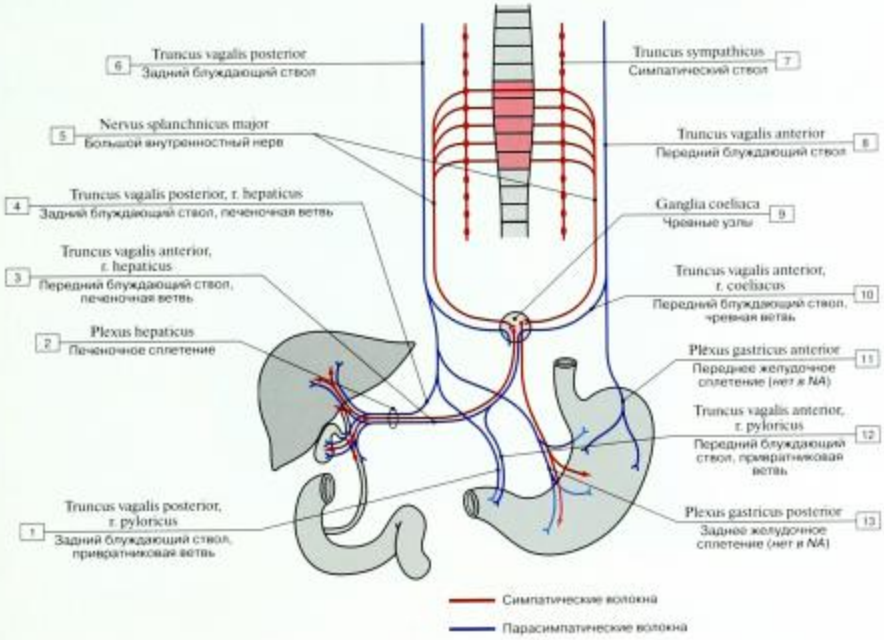

Рис. 586. Симпатическая и парасимпатическая иннервация печени, желчного пузыря, желудка, кишечника (схема):

1 – Posterior vagal trunk, pyloric branch; 2 – Hepatic plexus; 3 – Anterior vagal trunk, hepatic branch; 4 – Posterior vagal trunk, hepatic branch; 5 – Greater splanchnic nerve; 6 – Posterior vagal trunk; 7 – Sympathetic trunk; 8 – Anterior vagal trunk; 9 – Coeliac ganglia; 10 – Anterior vagal trunk, coeliac branch; 11 – Anterior gastric plexus; 12 – Anterior vagal trunk, pyloric branch; 13 – Posterior gastric plexus

АВТОНОМНАЯ ИННЕРВАЦИЯ ПЕЧЕНИ, ЖЕЛЧНОГО ПУЗЫРЯ И ЖЕЛУДКА

Указанные органы иннервируются симпатическими волокнами от узлов чревного сплетения. Постганглионарные волокна идут вместе с ветвями чревного ствола, а преганглионарные формируют внутренностные нервы (в основном – большой внутренностный нерв) и образуют синапс с постганглионарным нейроном в узле. Парасимпатические волокна идут от блуждающего нерва (преганглионарные волокна). Передний блуждающий нерв заканчивается в стенках желудка, а задний продолжается и иннервирует толстую кишку. Передние и задние желудочные сплетения находятся в передней и задней стенках желудка. Синапсы с постганглионарными парасимпатическими нейронами расположены в небольших узлах непосредственно в стенке желудка.

Симпатические и парасимпатические волокна идут вдоль собственной печеночной артерии к воротам печени и образуют печеночные сплетения. После разделения в печени эти сплетения распределяют волокна в стенке желчного пузыря и желчных протоках печени.

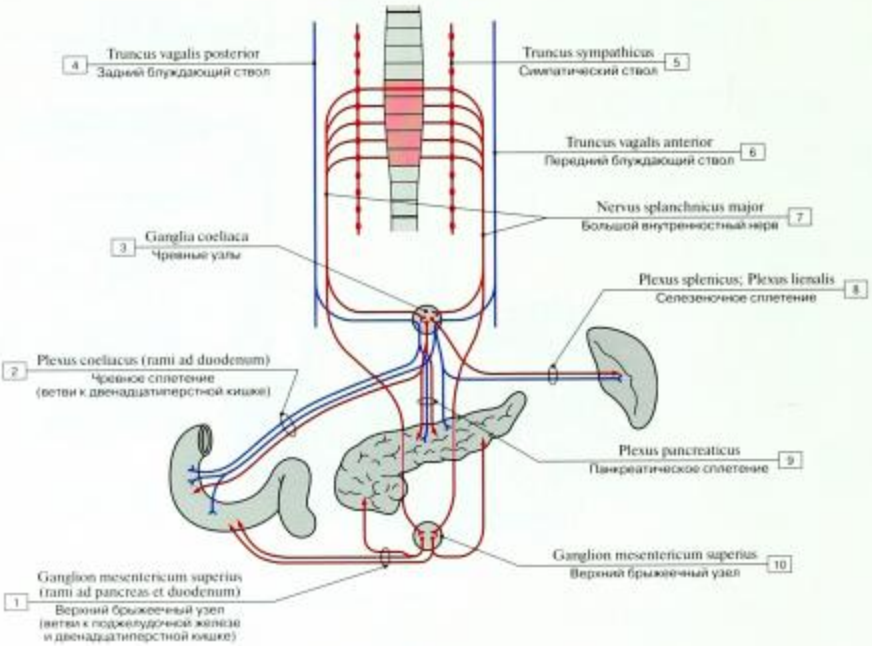

Рис. 587. Симпатическая и парасимпатическая иннервация поджелудочной железы, двенадцатиперстной кишки и селезенки (схема):

1 – Superior mesenteric ganglion (branches to pancreas and duodenum); 2 – Coeliac plexus (branches to duodenum); 3 – Coeliac ganglia; 4 – Posterior vagal trunk; 5 – Sympathetic trunk; 6 – Anterior vagal trunk; 7 – Greater splanchnic nerve; 8 – Splenic plexus; 9 – Pancreatic plexus; 10 – Superior mesenteric ganglion

ВЕГЕТАТИВНАЯ ИННЕРВАЦИЯ ПОДЖЕЛУДОЧНОЙ ЖЕЛЕЗЫ, ДВЕНАДЦАТИПЕРСТНОЙ КИШКИ И СЕЛЕЗЕНКИ

Указанные органы иннервируются симпатическими волокнами от чревного и верхнего брыжеечного узлов. Постганглионарные волокна идут вдоль ветвей чревного ствола и верхней брыжеечной артерии. Преганглионарные волокна формируют большой и малый внутренностные нервы. Они иннервируются парасимпатическими волокнами блуждающего нерва.

Симпатические и парасимпатические волокна идут вместе с селезеночной артерией к селезенке, формируя селезеночное сплетение, и дальше следуют вместе с ветвями селезеночной артерии и верхней брыжеечной артерией к поджелудочной железе. Волокна, идущие к двенадцатиперстной кишке, достигают органа вместе с желудочно-двенадцатиперстной, поджелудочно-двенадцатиперстной артериями и двенадцатиперстными ветвями в составе верхнего брыжеечного сплетения. Синапс со вторым парасимпатическим нейроном находится в небольших узлах, расположенных рядом с органами.

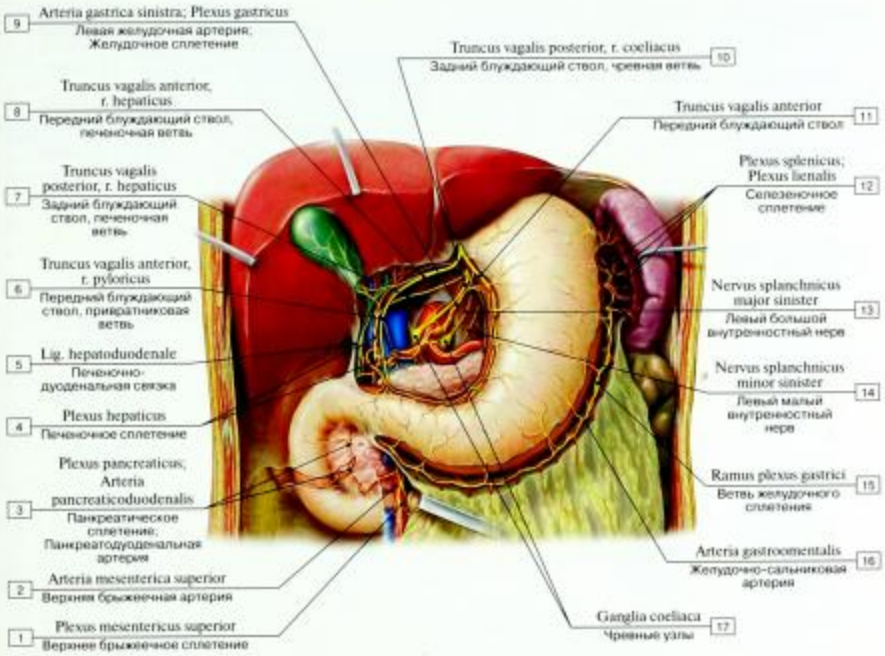

Рис. 588. Иннервация печени, желчного пузыря, желудка, двенадцатиперстной кишки, поджелудочной железы и селезенки, вид спереди:

1 – Superior mesenteric plexus; 2 – Superior mesenteric artery; 3 – Pancreatic plexus; Pancreaticoduodenal artery; 4 – Hepatic plexus; 5 – Hepatoduodenal ligament; 6 – Anterior vagal trunk, pyloric branch; 7 – Posterior vagal trunk, hepatic branch; 8 – Anterior vagal trunk, hepatic branch; 9 – Left gastric artery; Gastric plexus; 10 – Posterior vagal trunk, coeliac branch; 11 – Anterior vagal trunk; 12 – Splenic plexus; 13 – Left greater splanchnic nerve; 14 – Left lesser splanchnic nerve; 15 – Branch of gastric plexus; 16 – Gastro-omental artery; Gastro-epiploic artery; 17 – Coeliac ganglia

Малый сальник удален, большой сальник вскрыт. Восходящая ободочная кишка и часть поперечной также удалены. Соединительная ткань забрюшинного пространства частично убрана для увеличения обзора. Висцеральные сплетения, поднимающиеся от чревного узла, сопровождают артерии, которые идут к иннервируемым органам.

Привратник в целом иннервируется привратниковыми ветвями, идущими от блуждающего нерва (парасимпатическая иннервация).

Печень и желчные протоки получают вегетативную иннервацию от парасимпатических печеночных ветвей, которые присоединяются к симпатическим волокнам печеночного сплетения, сопровождающего соответствующую печеночную артерию к печени и дающего ответвления, иннервирующие желчный пузырь и общий желчный проток.

Селезенка и поджелудочная железа иннервируются вегетативными волокнами от селезеночного и поджелудочного сплетений.

Двенадцатиперстная кишка частично иннервируется от верхнего брыжеечного узла и верхнего брыжеечного сплетения.

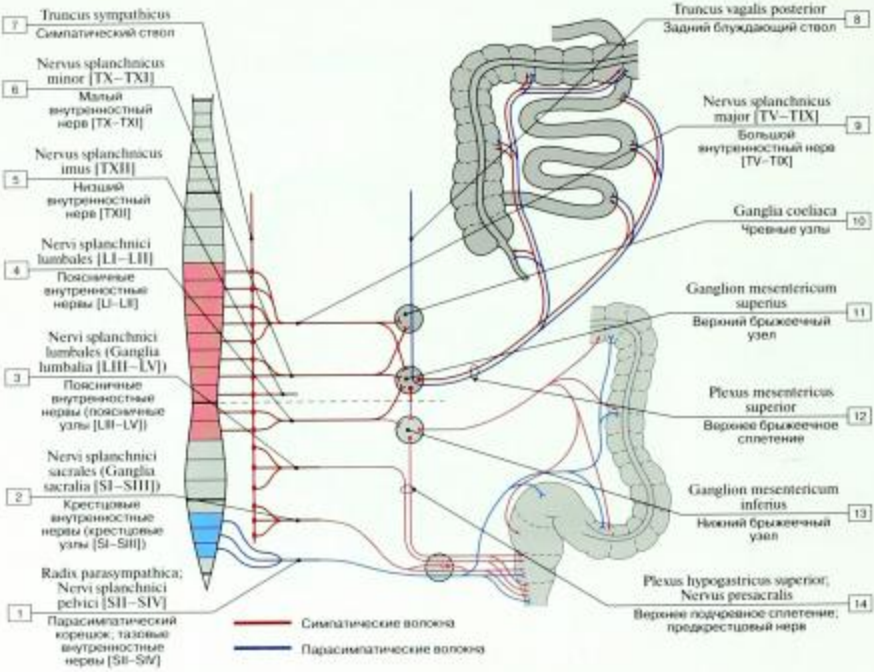

Рис. 589. Симпатическая и парасимпатическая иннервация кишечника ветвями верхнего и нижнего брыжеечного сплетений (схема):

1 – Parasympathetic root; Pelvic splanchnic nerves [SII–SIV]; 2 – Sacral splanchnic nerves (Sacral ganglia [SI–SIII]); 3 – Lumbar splanchnic nerves (Lumbar ganglia [LIII–LV]); 4 – Lumbar splanchnic nerves [LI–LII]; 5 – Least splanchnic nerve; Lowest splanchnic nerve [TXII]; 6 – Lesser splanchnic nerve [TX–TXI]; 7 – Sympathetic trunk; 8 – Posterior vagal trunk; 9 – Greater splanchnic nerve [TV–TIX]; 10 – Coeliac ganglia; 11 – Superior mesenteric ganglion; 12 – Superior mesenteric plexus; 13 – Inferior mesenteric ganglion; 14 – Superior hypogastric plexus; Presacral nerve

РАСПРЕДЕЛЕНИЕ ВЕТВЕЙ ВЕРХНЕГО БРЫЖЕЕЧНОГО СПЛЕТЕНИЯ

Хотя существует ясное различие между тонкой и толстой кишками топографически и гистологически, вегетативная иннервация органов основана на снабжении конкретного кишечного сегмента определенным сплетением, независимо от того, является ли тот сегмент частью тонкой или толстой кишки. Главное различие – верхним или нижним брыжеечным сплетением иннервируется кишечный сегмент. Этот принцип иллюстрирован на рис. 589.

Симпатическая иннервация

• Тощая, подвздошная, слепая, восходящая ободочная кишка и проксимальные две трети поперечной ободочной кишки иннервируются постганглионарными ветвями верхнего брыжеечного узла через верхнее брыжеечное сплетение, которое дает ответвления к различным частям кишки по ходу верхней брыжеечной артерии.

• Точно так же дистальная треть поперечной ободочной кишки, нисходящая и сигмовидная ободочные кишки и верхняя часть прямой кишки иннервируются постганглионарными волокнами нижнего брыжеечного узла соответствующего сплетения, которые разветвляются вдоль ветвей нижней брыжеечной артерии.

• Середина и нижняя часть прямой кишки иннервируются поясничными и крестцовыми висцеральными нервами через нижнее подчревное сплетение.

• Верхний брыжеечный узел обеспечивает симпатическую иннервацию всей тонкой кишки и части толстой кишки, иннервируя, таким образом, бо́льшую часть всего кишечника.

Парасимпатическая иннервация тонкой и толстой кишки походит на их симпатическую иннервацию.

- Тонкая и бóльшая часть толстой кишки (до сигмовидной ободочной) иннервируются ветвями блуждающего нерва.
- Остальная часть толстой кишки и прямая кишка иннервируются тазовыми висцеральными нервами от сегментов SII–SIV. У некоторых из этих нервов есть синапсы в клетках узла в пределах нижнего подчревного сплетения и в клетках узла на стенке органа.

Таким образом, блуждающий нерв (т.е. элементы черепной части парасимпатического отдела ВНС) обеспечивает парасимпатическую иннервацию бóльшей части всего кишечника.

Место на поперечной ободочной кишке, называемое точкой Кеннона–Бема, обозначает границу между проксимальной и дистальной частями вегетативной нервной системы.

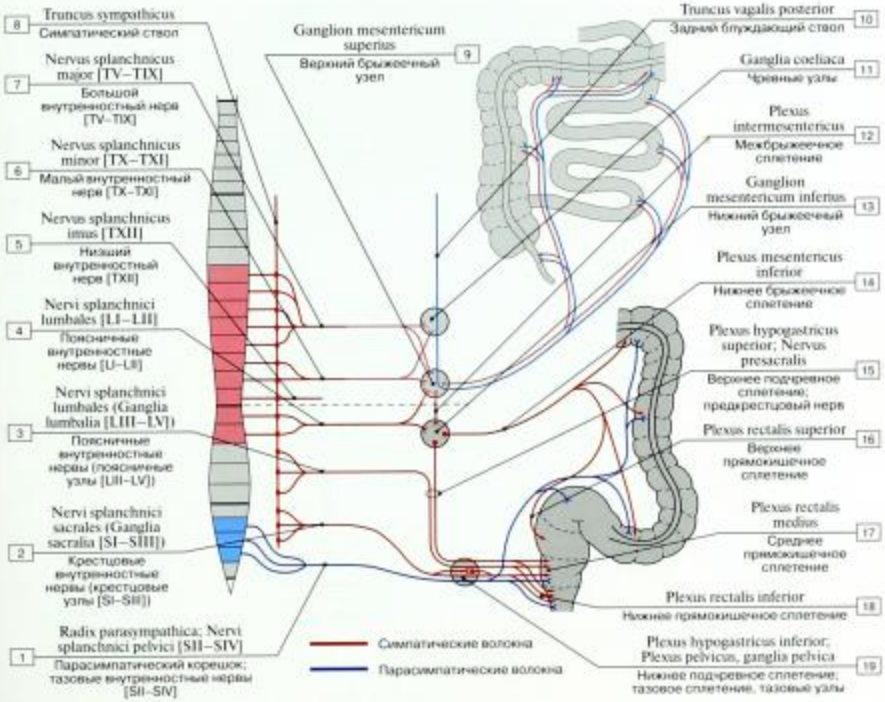

Рис. 590. Вегетативная иннервация кишечника ветвями верхнего и нижнего брыжеечного сплетений (схема):

1 – Parasympathetic root; Pelvic splanchnic nerves [SII–SIV]; 2 – Sacral splanchnic nerves (Sacral ganglia [SI–SIII]); 3 – Lumbar splanchnic nerves (Lumbar ganglia [LIII–LV]); 4 – Lumbar splanchnic nerves [LI–LII]; 5 – Least splanchnic nerve; Lowest splanchnic nerve [TXII]; 6 – Lesser splanchnic nerve [TX–TXI]; 7 – Greater splanchnic nerve [TV–TIX]; 8 – Sympathetic trunk; 9 – Superior mesenteric ganglion; 10 – Posterior vagal trunk; 11 – Coeliac ganglia; 12 – Intermesenteric plexus; 13 – Inferior mesenteric ganglion; 14 – Inferior mesenteric plexus; 15 – Superior hypogastric plexus; Presacral nerve; 16 – Superior rectal plexus; 17 – Middle rectal plexus; 18 – Inferior rectal plexus; 19 – Inferior hypogastric plexus; Pelvic plexus, pelvic ganglia

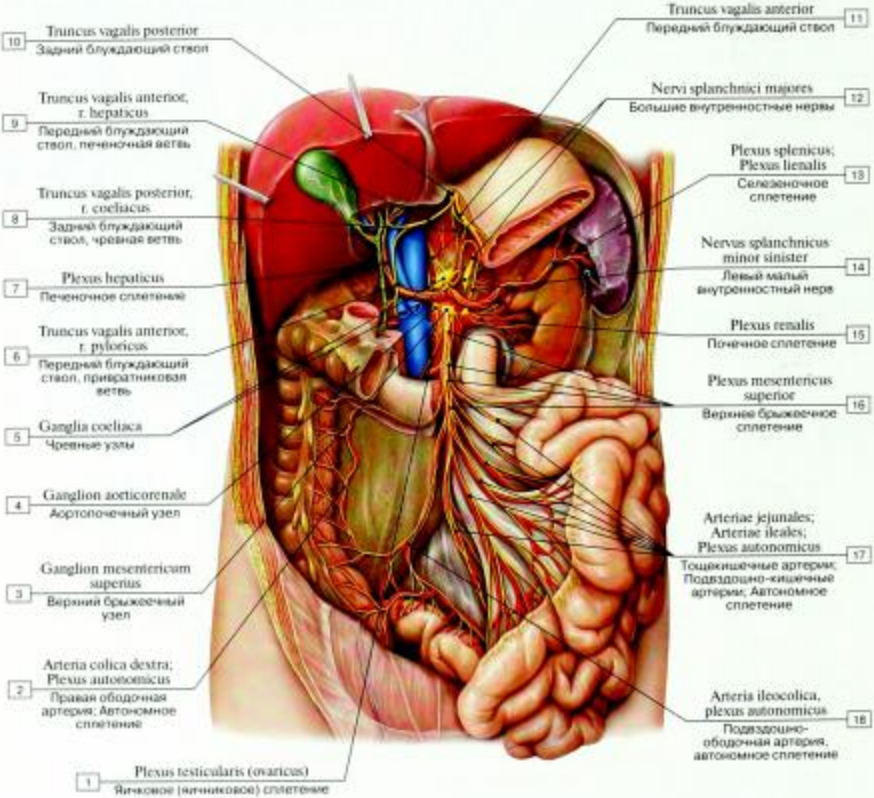

Рис. 591. Вегетативная иннервация кишечника ветвями верхнего и брыжеечного сплетений:

1 – Testicular (ovarian) plexus; 2 – Right colic artery, autonomic plexus; 3 – Superior mesenteric ganglion; 4 – Aorticorenal ganglion; 5 – Coeliac ganglia; 6 – Anterior vagal trunk; Pyloric branch; 7 – Hepatic plexus; 8 – Posterior vagal trunk, coeliac branch; 9 – Anterior vagal trunk, hepatic branch; 10 – Posterior vagal trunk; 11 – Anterior vagal trunk; 12 – Greater splanchnic nerves; 13 – Splenic plexus; 14 – Left lesser splanchnic nerve; 15 – Renal plexus; 16 – Superior mesenteric plexus; 17 – Jejunal arteries; Ileal arteries; Autonomic plexus; 18 – Ileocolic artery, autonomic plexus

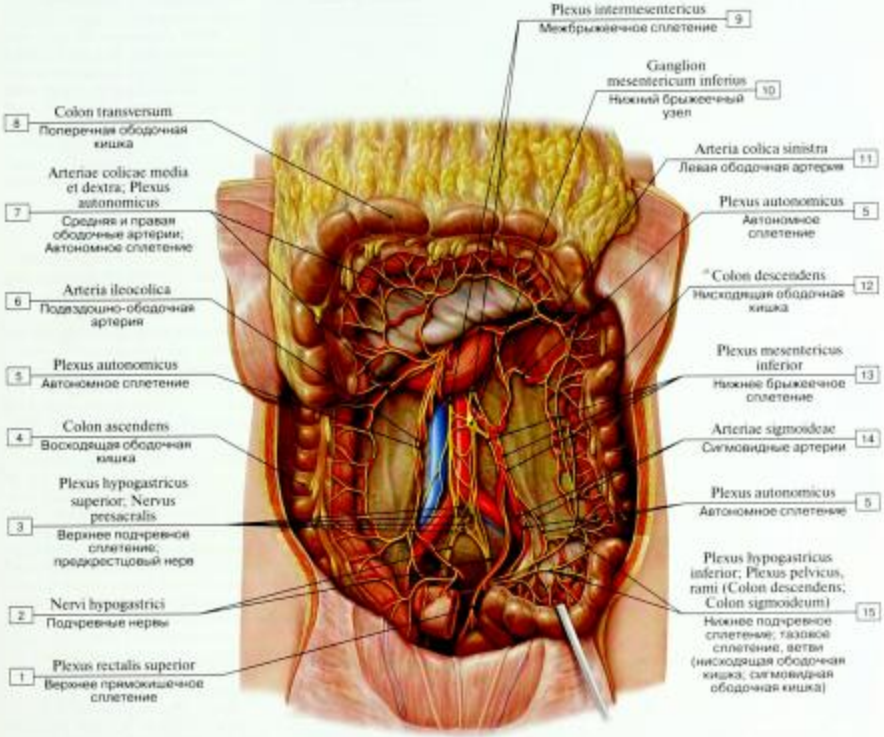

Рис. 592. Вегетативная иннервация толстой кишки ветвями верхнего и нижнего брыжеечного сплетений:

1 – Superior rectal plexus; 2 – Hypogastric nerves; 3 – Superior hypogastric plexus; Presacral nerve; 4 – Ascending colon; 5 – Autonomic plexus; 6 – Ileocolic artery; 7 – Middle and right colic arteries; Autonomic plexus; 8 – Transverse colon; 9 – Intermesenteric plexus; 10 – Inferior mesenteric ganglion; 11 – Left colic artery; 12 – Descending colon; 13 – Inferior mesenteric plexus; 14 – Sigmoid arteries; 15 – Inferior hypogastric plexus; Pelvic plexus, branches (Descending colon; Sigmoid colon)

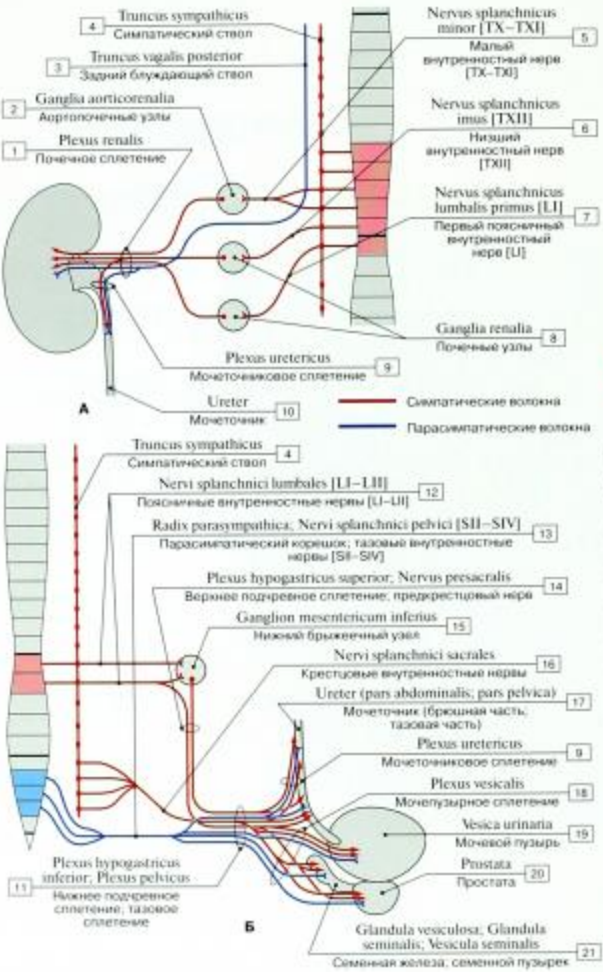

ВЕГЕТАТИВНАЯ ИННЕРВАЦИЯ ПОЧКИ И ВЕРХНЕЙ ЧАСТИ МОЧЕТОЧНИКА

Симпатические волокна от аорторенальных и почечных узлов объединяются с парасимпатическими волокнами от блуждающего нерва и формируют почечное сплетение, проходящее к почке. Ветви этого сплетения формируют мочеточниковое сплетение, которое иннервирует брюшную (верхнюю) часть мочеточника. Преганглионарные симпатические волокна формируют грудные висцеральные нервы (на рис. не показаны).

ВЕГЕТАТИВНАЯ ИННЕРВАЦИЯ МОЧЕВОГО ПУЗЫРЯ, БРЮШНОЙ И ТАЗОВОЙ ЧАСТЕЙ МОЧЕТОЧНИКА

Симпатические волокна от поясничного и крестцового внутренностных нервов проходят вместе с парасимпатическими волокнами из тазовых внутренностных нервов в нижнее подчревное сплетение. Ветви этого сплетения формируют дополнительные сплетения, в том числе сплетения мочевого пузыря и мочеточника, иннервирующие мочевой пузырь и мочеточник (его брюшную и тазовую части). Парасимпатические волокна образуют синапсы с постганглионарными нейронами, которые полностью находятся в нижнем подчревном сплетении (или в стенке органа).

Симпатические элементы расположены частично в нижнем брыжеечном узле и частично в нижнем подчревном сплетении.

При полном рассечении спинного мозга влияние высших центров ЦНС на центральные парасимпатические нейроны SII–SIV (тазовые внутренностные нервы) прекращается. Поскольку эти нервы инициируют и контролируют мочеиспускание, полное рассечение спинного мозга также нарушает контроль мочеиспускания в мочевом пузыре.

Рис. 593. Симпатическая и парасимпатическая иннервация почек (А), мочевого пузыря и мочеточников (Б) (схема):

1 – Renal plexus; 2 – Aorticorenal ganglia; 3 – Posterior vagal trunk; 4 – Sympathetic trunk; 5 – Lesser splanchnic nerve [TX–TXI]; 6 – Least splanchnic nerve; Lowest splanchnic nerve [TXII]; 7 – First lumbar splanchnic nerve [LI]; 8 – Renal ganglia; 9 – Ureteric plexus; 10 – Ureter; 11 – Inferior hypogastric plexus; Pelvic plexus; 12 – Lumbar splanchnic nerves [LI–LII]; 13 – Parasympathetic root; Pelvic splanchnic nerves [SII–SIV]; 14 – Superior hypogastric plexus; Presacral nerve; 15 – Inferior mesenteric ganglion; 16 – Sacral splanchnic nerves; 17 – Ureter (abdominal part; pelvic part); 18 – Vesical plexus; 19 – Urinary bladder; 20 – Prostate; 21 – Seminal gland; Seminal vesicle

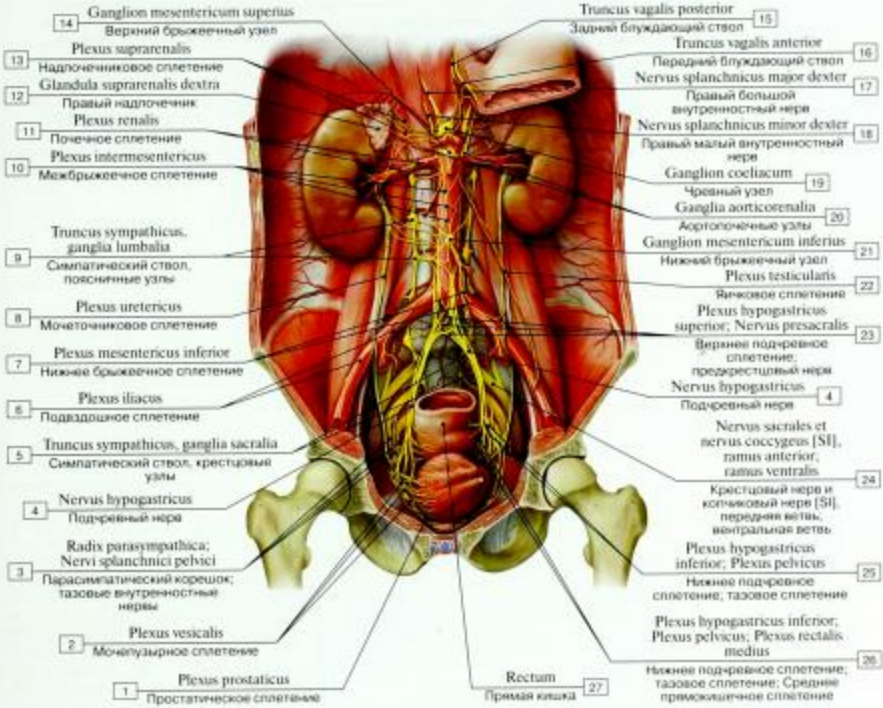

Рис. 594. Вегетативная иннервация мочевых органов и надпочечников мужчины, вид спереди:

1 – Prostatic plexus; 2 – Vesical plexus; 3 – Parasympathetic root; Pelvic splanchnic nerves; 4 – Hypogastric nerve; 5 – Sympathetic trunk, sacral ganglia; 6 – Iliac plexus; 7 – Inferior mesenteric plexus; 8 – Ureteric plexus; 9 – Sympathetic trunk, lumbar ganglia; 10 – Intermesenteric plexus; 11 – Renal plexus; 12 – Right suprarenal gland; Right adrenal gland; 13 – Suprarenal plexus; 14 – Superior mesenteric ganglion; 15 – Posterior vagal trunk; 16 – Anterior vagal trunk; 17 – Right greater splanchnic nerve; 18 – Right lesser splanchnic nerve; 19 – Coeliac ganglion; 20 – Aorticorenal ganglia; 21 – Inferior mesenteric ganglion; 22 – Testicular plexus; 23 – Superior hypogastric plexus; Presacral nerve; 24 – Sacral nerve and coccygeal nerve [SI], anterior branch; ventral branch; 25 – Inferior hypogastric plexus; Pelvic plexus; 26 – Inferior hypogastric plexus; Pelvic plexus; Middle rectal plexus; 27 – Rectum

ВЕГЕТАТИВНАЯ ИННЕРВАЦИЯ НАДПОЧЕЧНИКОВ

Желудок в значительной степени удален и оттянут немного вниз вместе с пищеводом для лучшего наблюдения. Правая почка перемещена немного латерально, мочевой пузырь выправлен и сдвинут влево.

Корковое и мозговое вещество надпочечников иннервируется симпатическими волокнами от большого и малого подчревных нервов и парасимпатическими волокнами – от блуждающего нерва, проходящего с почечным сплетением к надпочечникам, формируя надпочечниковое сплетение. Симпатическая вегетативная иннервация мозгового вещества надпочечников является исключительной, так как мозговое вещество надпочечников иннервируется только преганглионарными симпатическими волокнами из надпочечникового сплетения. Эти волокна непосредственно иннервируют клетки мозговой части надпочечников. В настоящее время нет убедительных доказательств того, что мозговое вещество надпочечников получает парасимпатическую иннервацию.

Таблица 34. Автономная иннервация мужских половых органов

Первый нейрон	Периферийное направление волокон (симпатических и парасимпатических)	Иннервируемые органы	Эффект
Симпатический отдел ВНС			
TX–TXII (малые и низшие внутренностные нервы) LI–LII (поясничные и крестцовые внутренностные нервы)	От почечных узлов к яичковому сплетению От верхнего подчревного и нижнего подчревного сплетений к простатическому сплетению и к сплетению семявыносящего протока	Яичко Придаток яичка Простата Бульбоуретральные железы и семенные пузырьки Пенис (частично) Семявыносящий проток	Сужение сосудов Стимулирование секреции Эякуляция Сокращение
Парасимпатический отдел ВНС			
SII–SIV (тазовые внутренностные нервы)	От нижнего подчревного сплетения к простатическому сплетению, далее к пещеристым нервам полового члена	Пенис	Эрекция

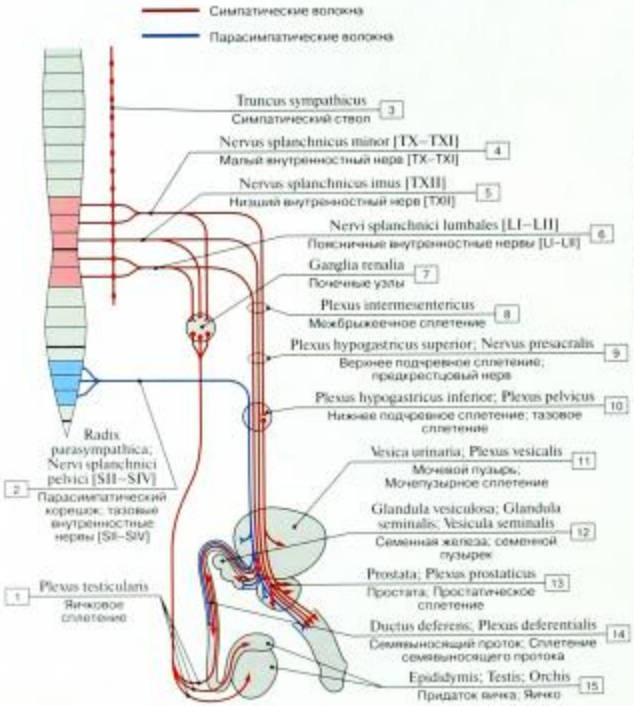

Рис. 595. Симпатическая и парасимпатическая иннервация мужских половых органов:

1 – Testicular plexus; 2 – Parasympathetic root; Pelvic splanchnic nerves [SII–SIV]; 3 – Sympathetic trunk; 4 – Lesser splanchnic nerve [TX–TXI]; 5 – Least splanchnic nerve; Lowest splanchnic nerve [TXII]; 6 – Lumbar splanchnic nerves [LI–LII]; 7 – Renal ganglia; 8 – Intermesenteric plexus; 9 – Superior hypogastric plexus; Presacral nerve; 10 – Inferior hypogastric plexus; Pelvic plexus; 11 – Urinary bladder; Vesical plexus; 12 – Seminal gland; Seminal vesicle; 13 – Prostate; Prostatic plexus; 14 – Ductus deferens; Vas deferens; Deferential plexus; Plexus of ductus deferens; 15 – Epididymis; Testis

ВЕГЕТАТИВНАЯ ИННЕРВАЦИЯ МУЖСКИХ ПОЛОВЫХ ОРГАНОВ

• Простата, семенные пузырьки и бульбоуретральные железы получают вегетативную иннервацию от предстательного сплетения, которое происходит от нижнего подчревного сплетения (также обеспечивает восприятие боли).

• Половой член получает вегетативную иннервацию от ветвей предстательного сплетения и от пещеристых нервов члена. В обоих случаях постганглионарные нейроны находятся в узлах нижнего подчревного сплетения.

• Семявыносящий проток иннервируется, главным образом, семявыносящим сплетением, которое также ветвится от нижнего подчревного сплетения и, в меньшей степени, от яичкового сплетения, идущего вдоль яичковой артерии.

• Яички получают бо́льшую часть вегетативной иннервации от яичкового сплетения (симпатические волокна идут вдоль яичковой артерии, синапс – в почечных узлах). Яичковое сплетение также иннервирует придаток яичка. Оба органа получают иннервацию (в меньшей степени) от нижнего подчревного сплетения.

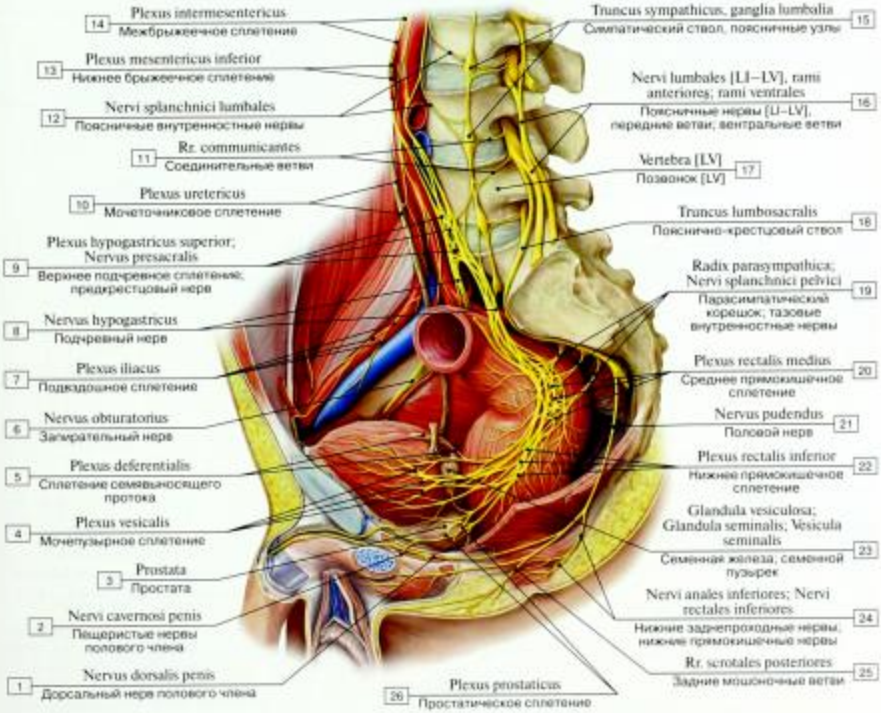

Рис. 596. Вегетативная иннервация мужских половых органов:

1 – Dorsal nerve of penis; 2 – Cavernous nerves of penis; 3 – Prostate; 4 – Vesical plexus; 5 – Deferential plexus; Plexus of ductus deferens; 6 – Obturator nerve; 7 – Iliac plexus; 8 – Hypogastric nerve; 9 – Superior hypogastric plexus; Presacral nerve; 10 – Ureteric plexus; 11 – Communicating branches; 12 – Lumbar splanchnic nerves; 13 – Inferior mesenteric plexus; 14 – Intermesenteric plexus; 15 – Sympathetic trunk, lumbar ganglia; 16 – Lumbar nerves [LI–LV], anterior branches; ventral branches; 17 – Vertebra [LV]; 18 – Lumbosacral trunk; 19 – Parasympathetic root; Pelvic splanchnic nerves; 20 – Middle rectal plexus; 21 – Pudendal nerve; 22 – Inferior rectal plexus; 23 – Seminal gland; Seminal vesicle; 24 – Inferior anal nerves; Inferior rectal nerves; 25 – Posterior scrotal nerves; 26 – Prostatic plexus

Таблица 35. Автономная иннервация женских половых органов

Первый нейрон	Периферийное направление волокон (симпатических и парасимпатических)	Иннервируемые органы	Эффект
Симпатический отдел ВНС			
TX–TXII (малые и низшие внутренностные нервы) LI–LII (поясничные внутренностные нервы)	От почечных узлов и верхнего брыжеечного узла к яичниково-му сплетению От верхнего подчревного сплетения, подчревные нервы и нижнее подчревное сплете-ние к маточно-влагалищному сплетению	Яичник Матка Маточная труба Влагалище	Сужение сосудов Сокращение (зависит также от гормонального статуса матки) Сужение сосудов
Парасимпатический отдел ВНС			
SII–SIV (тазовые внутренностные нервы)	От нижнего подчревного сплетения к маточно-влагалищному сплетению, далее к пещеристым нервам клитора	Матка Маточная труба Влагалище Клитор	Расширение сосудов Выделение секрета Эрекция клитора

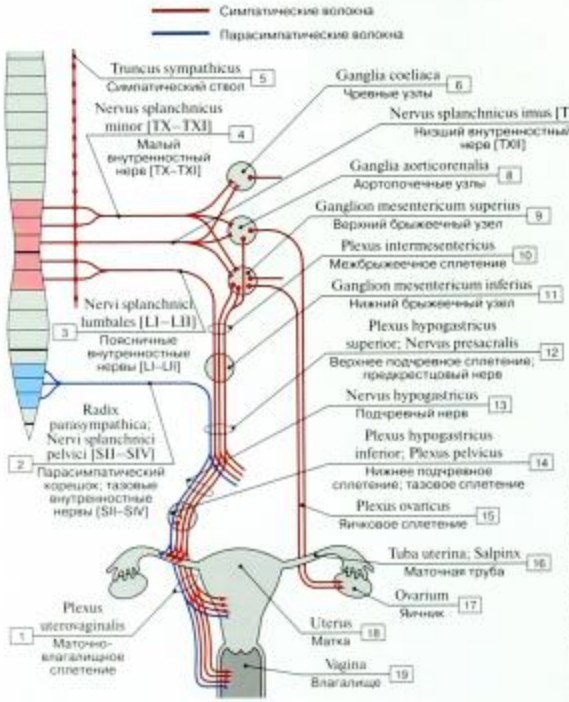

Рис. 597. Симпатическая и парасимпатическая иннервация женских половых органов (схема):

1 – Uterovaginal plexus; 2 – Parasympathetic root; Pelvic splanchnic nerves [SII–SIV]; 3 – Lumbar splanchnic nerves [LI–LII]; 4 – Lesser splanchnic nerve [TX–TXI]; 5 – Sympathetic trunk; 6 – Coeliac ganglia; 7 – Least splanchnic nerve; Lowest splanchnic nerve [TXII]; 8 – Aorticorenal ganglia; 9 – Superior mesenteric ganglion; 10 – Intermesenteric plexus; 11 – Inferior mesenteric ganglion; 12 – Superior hypogastric plexus; Presacral nerve; 13 – Hypogastric nerve; 14 – Inferior hypogastric plexus; Pelvic plexus; 15 – Ovarian plexus; 16 – Uterine tube; 17 – Ovary; 18 – Uterus; 19 – Vagina

ВЕГЕТАТИВНАЯ ИННЕРВАЦИЯ ЖЕНСКИХ ПОЛОВЫХ ОРГАНОВ

Иннервация яичника осуществляется вегетативными волокнами, которые идут вдоль яичниковой артерии в поддерживающей связке яичника (яичниковое сплетение, которое возникает из аортального сплетения от почечных узлов, – аналогичная иннервация яичка через яичковое сплетение).

Матка, маточные трубы и влагалище получают вегетативную иннервацию от нижнего подчревного сплетения. Симпатическая часть происходит от наименьшего, малого и поясничного внутренностных нервов, постганглионарные клетки находятся частично в брыжеечных узлах и частично – в нижнем подчревном сплетении. Парасимпатические волокна идут от тазовых внутренностных нервов (SII–SIV), постганглионарные клетки находятся в нижнем подчревном сплетении или в стенках органа. Ветви с нижнего подчревного сплетения формируют выступающее маточно-влагалищное сплетение, расположенное по обе стороны от матки. Яичник может получать дополнительную вегетативную иннервацию волокнами от нижнего подчревного сплетения, которые направляются к маточной трубе.

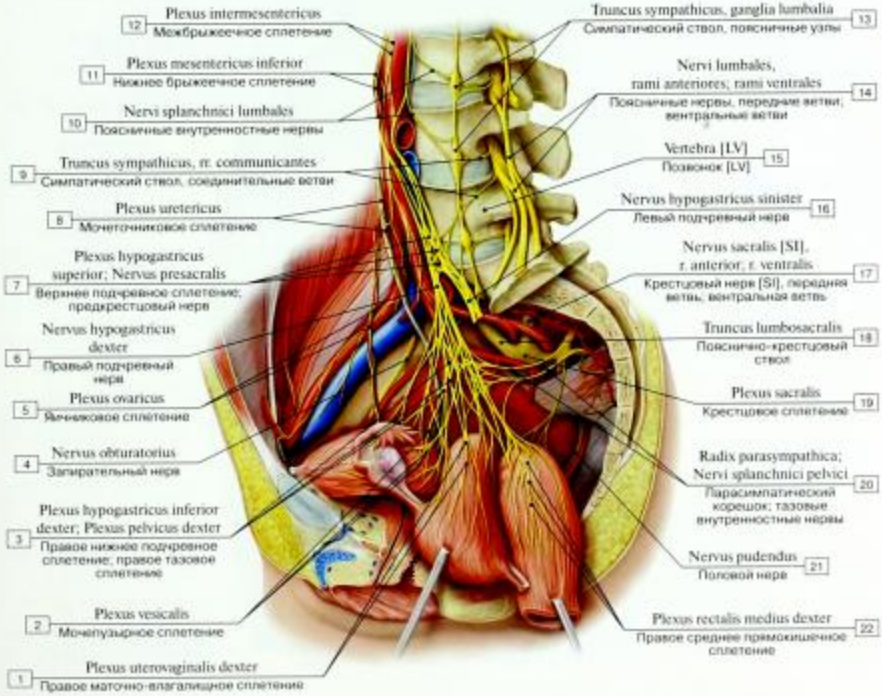

Рис. 598. Вегетативная иннервация женских половых органов:

1 – Right uterovaginal plexus; 2 – Vesical plexus; 3 – Right inferior hypogastric plexus; Right pelvic plexus; 4 – Obturator nerve; 5 – Ovarian plexus; 6 – Right hypogastric nerve; 7 – Superior hypogastric plexus; Presacral nerve; 8 – Ureteric plexus; 9 – Sympathetic trunk, communicating branches; 10 – Lumbar splanchnic nerves; 11 – Inferior mesenteric plexus; 12 – Intermesenteric plexus; 13 – Sympathetic trunk, lumbar ganglia; 14 – Lumbar nerves, anterior branches; ventral branches; 15 – Vertebra [LV]; 16 – Left hypogastric nerve; 17 – Sacral nerve [SI], anterior branch; ventral branch; 18 – Lumbosacral trunk; 19 – Sacral plexus; 20 – Parasympathetic root; Pelvic splanchnic nerves; 21 – Pudendal nerve; 22 – Right middle rectal plexus

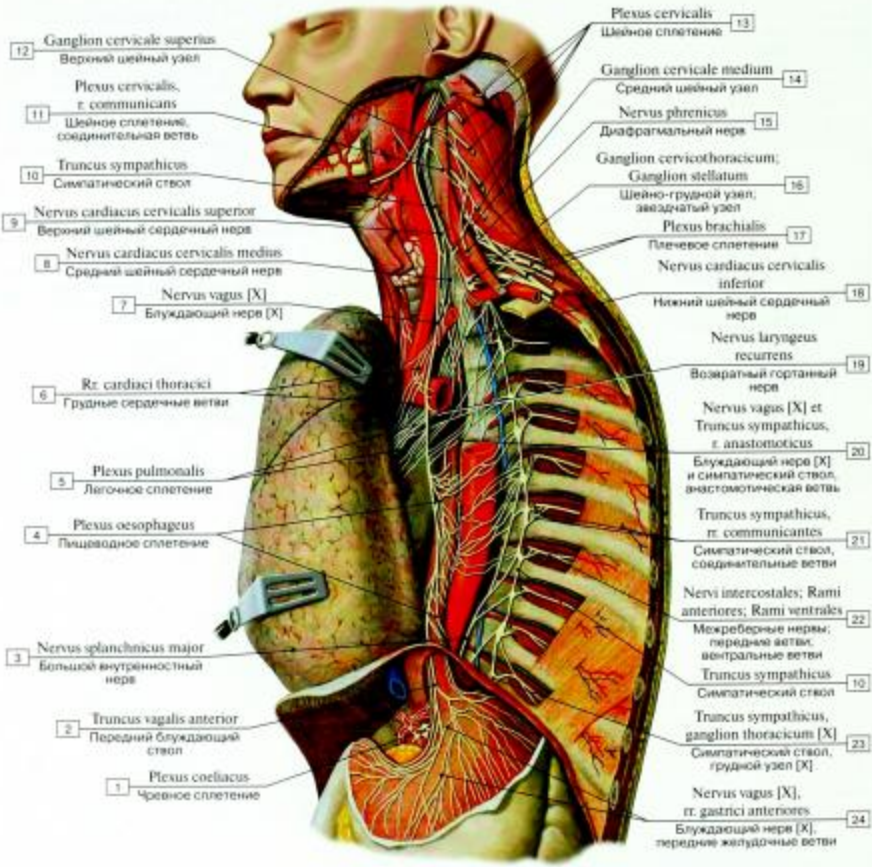

Рис. 599. Нервы и сплетения органов грудной полости, вид слева
(пристеночный листок брюшины и внутригрудная фасция удалены; левое легкое отведено вправо):

1 – Coeliac plexus; 2 – Anterior vagal trunk; 3 – Greater splanchnic nerve; 4 – Oesophageal plexus; 5 – Pulmonary plexus; 6 – Thoracic cardiac branches; 7 – Vagus nerve [X]; 8 – Middle cervical cardiac nerve; 9 – Superior cervical cardiac nerve; 10 – Sympathetic trunk; 11 – Cervical plexus, communicating branch; 12 – Superior cervical ganglion; 13 – Cervical plexus; 14 – Middle cervical ganglion; 15 – Phrenic nerve; 16 – Cervicothoracic ganglion; Stellate ganglion; 17 – Brachial plexus; 18 – Inferior cervical cardiac nerve; 19 – Recurrent laryngeal nerve; 20 – Vagus nerve [X] and Sympathetic trunk, anastomotic branch; 21 – Sympathetic trunk, communicating branches;

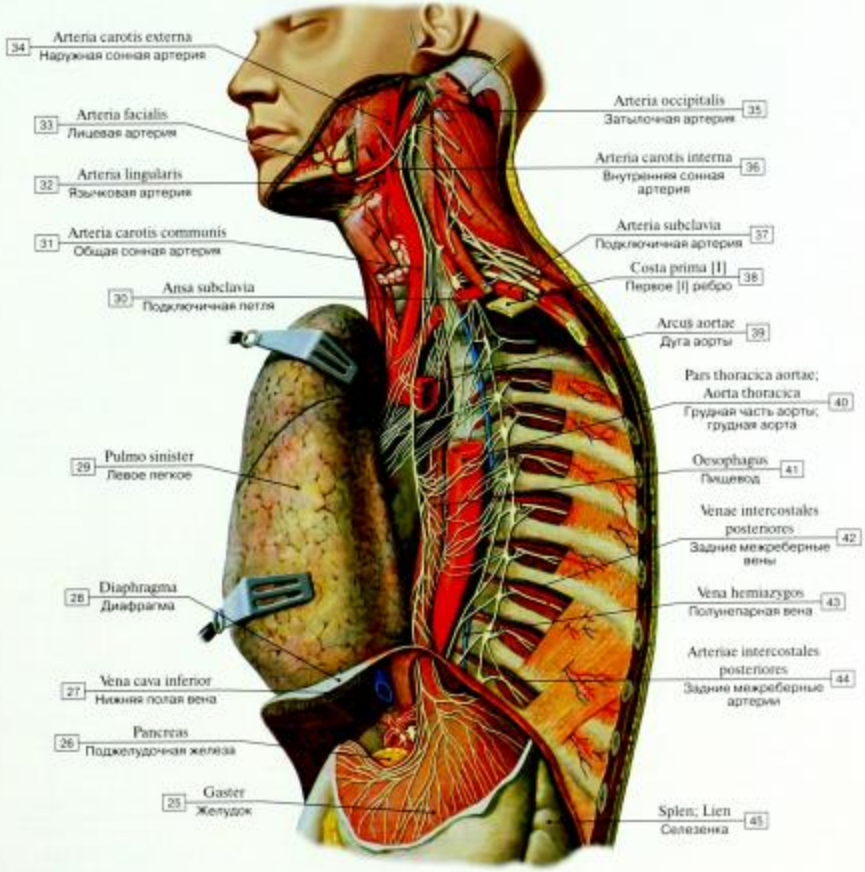

22 – Intercostal nerves; Anterior branches; Ventral branches; 23 – Sympathetic trunk, thoracic ganglion [X]; 24 – Vagus nerve [X], anterior gastric branches; 25 – Stomach; 26 – Pancreas; 27 – Inferior vena cava; 28 – Diaphragm; 29 – Left lung; 30 – Ansa subclavia; 31 – Common carotid artery; 32 – Lingular artery; 33 – Facial artery; 34 – External carotid artery; 35 – Occipital artery; 36 – Internal carotid artery; 37 – Subclavian artery; 38 – First rib [I]; 39 – Arch of aorta; Aortic arch; 40 – Thoracic aorta; 41 – Oesophagus; 42 – Posterior intercostal veins; 43 – Hemi-azygos vein; Inferior hemi-azygos vein; 44 – Posterior intercostal arteries; 45 – Spleen

ИННЕРВАЦИЯ СФИНКТЕРА ЗАДНЕГО ПРОХОДА

А – соматомоторная и соматосенсорная иннервация.

- Соматомоторная: половой нерв иннервирует наружный сфинктер ануса, промежностные нервы – мышцу, поднимающую задний проход. Эти волокна обеспечивают иннервацию указанных мышц и позволяют произвольно регулировать их сокращение.
- Соматосенсорная: нижние прямокишечные нервы иннервируют задний проход и кожу рядом с ним. Отходя от полового нерва, они обеспечивают восприятие осязания и боли. Кожа заднего прохода очень чувствительна к боли, даже небольшой ее разрыв вызывает воспалительный процесс и доставляет сильную боль.

Б – висцеромоторная и висцеросенсорная иннервация.

- Висцеромоторная: внутренностные нервы таза (SII–SIV) иннервируют внутренний сфинктер заднего прохода. Более медленное сокращение внутреннего сфинктера позволяет контролировать закрытие анального канала и тормозит венозный отток от геморроидальных узлов.
- Висцеросенсорная: нервы внутренних органов таза иннервируют стенки прямой кишки, а именно рецепторы, воспринимающие растяжение ампулы прямой кишки. Растяжение ампулы прямой кишки фекалиями провоцирует импульс сознательного желания произвести дефекацию.

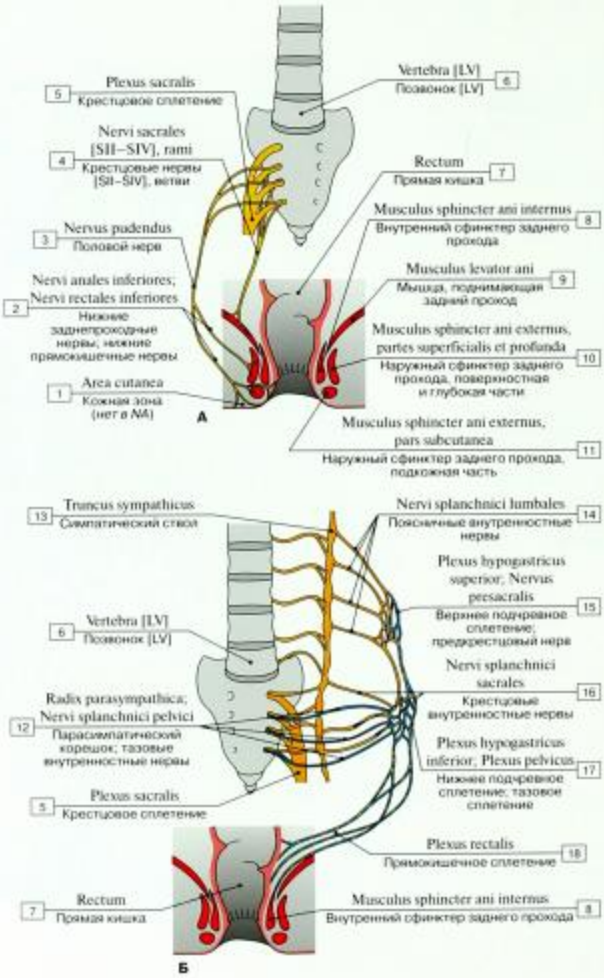

Рис. 600. Иннервация сфинктеров прямой кишки (схема):

1 – Cutaneous zone; 2 – Inferior anal nerves; Inferior rectal nerves; 3 – Pudendal nerve; 4 – Sacral nerves [SII–SIV], branches; 5 – Sacral plexus; 6 – Vertebra [LV]; 7 – Rectum; 8 – Internal anal sphincter; 9 – Levator ani; 10 – External anal sphincter, superficial and deep parts; 11 – External anal sphincter, subcutaneous part; 12 – Parasympathetic root; Pelvic splanchnic nerves; 13 – Sympathetic trunk; 14 – Lumbar splanchnic nerves; 15 – Superior hypogastric plexus; Presacral nerve; 16 – Sacral splanchnic nerves; 17 – Inferior hypogastric plexus; Pelvic plexus; 18 – Rectal plexus

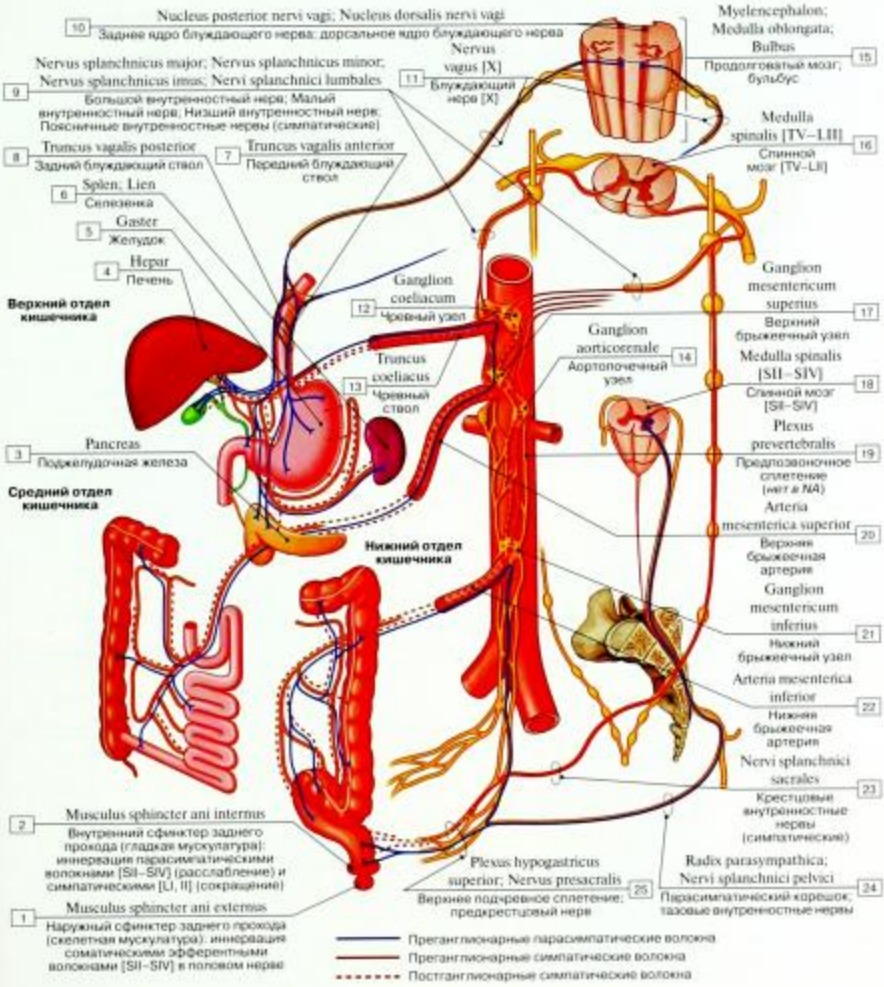

Рис. 601. Эфферентная иннервация органов брюшной полости:

1 – External anal sphincter; 2 – Internal anal sphincter; 3 – Pancreas; 4 – Liver; 5 – Stomach; 6 – Spleen; 7 – Anterior vagal trunk; 8 – Posterior vagal trunk; 9 – Greater splanchnic nerve; Lesser splanchnic nerve; Least splanchnic nerve; Lumbar splanchnic nerves; 10 – Posterior nucleus of vagus nerve; Dorsal nucleus of vagus nerve; 11 – Vagus nerve [X]; 12 – Coeliac ganglion; 13 – Coeliac trunk; 14 – Aorticorenal ganglion; 15 – Myelencephalon; Medulla oblongata; Bulb; 16 – Spinal cord [TV–LII]; 17 – Superior mesenteric ganglion; 18 – Spinal cord [SII–SIV]; 19 – Prevertebral plexus; 20 – Superior mesenteric artery; 21 – Inferior mesenteric ganglion; 22 – Inferior mesenteric artery; 23 – Sacral splanchnic nerves; 24 – Parasympathetic root; Pelvic splanchnic nerves; 25 – Superior hypogastric plexus; Presacral nerve

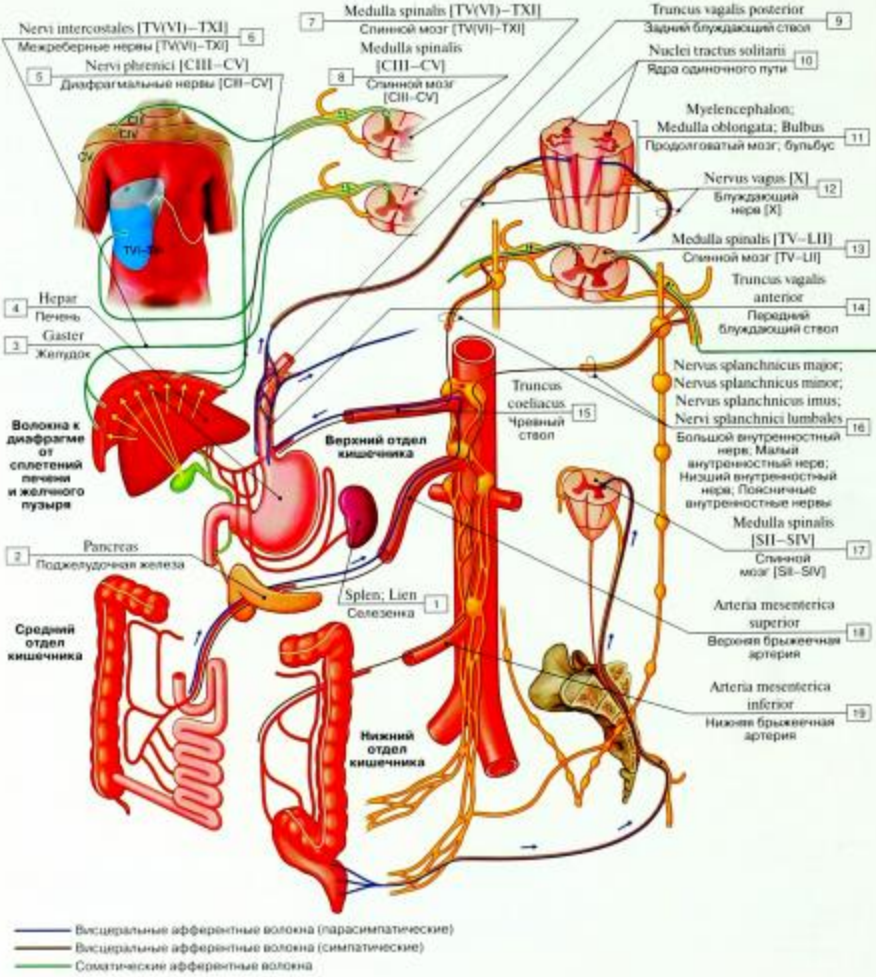

Рис. 602. Афферентная иннервация органов брюшной полости:

1 – Spleen; 2 – Pancreas; 3 – Stomach; 4 – Liver; 5 – Phrenic nerves [CIII–CV]; 6 – Intercostal nerves [TV(VI)–TXII]; 7 – Spinal cord [TV(VI)–TXII]; 8 – Spinal cord [CIII–CV]; 9 – Posterior vagal trunk; 10 – Nuclei of solitary tract; Solitary nuclei; 11 – Myelencephalon; Medulla oblongata; Bulb; 12 – Vagus nerve [X]; 13 – Spinal cord [TV–LII]; 14 – Anterior vagal trunk; 15 – Coeliac trunk; 16 – Greater splanchnic nerve; Lesser splanchnic nerve; Least splanchnic nerve; Lumbar splanchnic nerves; 17 – Spinal cord [SII–SIV]; 18 – Superior mesenteric artery; 19 – Inferior mesenteric artery

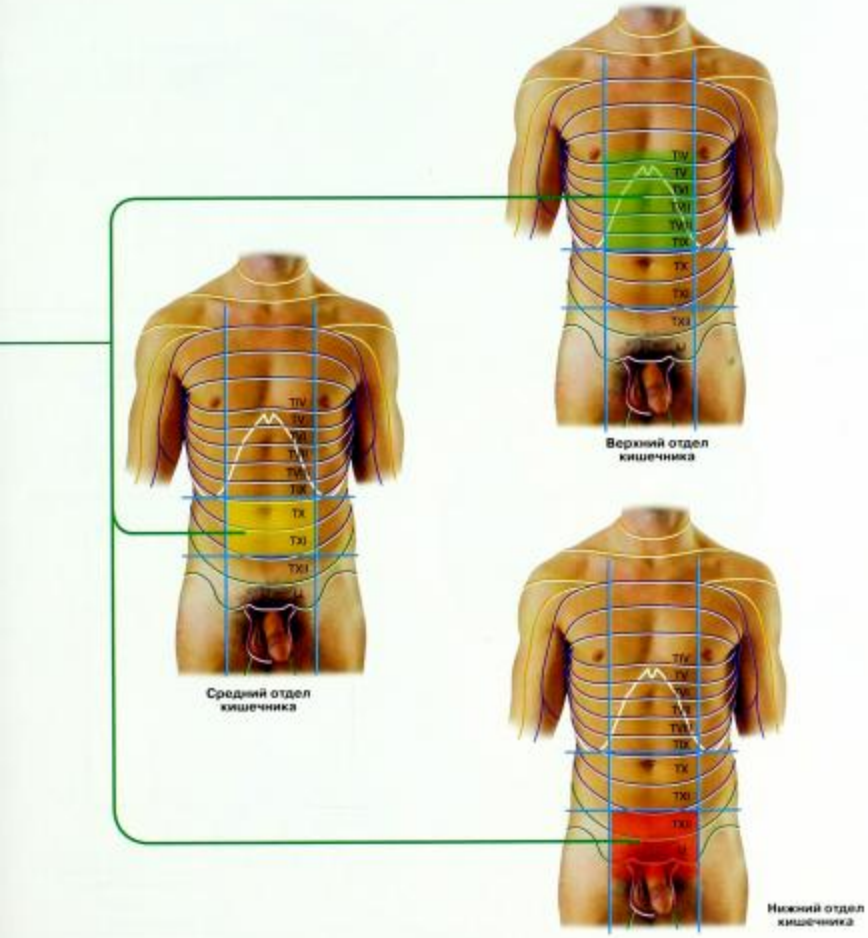
TIV
TV
TVI
TVII
TVIII
TIX
TX
TXI
TXII
Верхний отдел кишечника
TIV
TV
TVI
TVII
TVIII
TIX
TX
TXI
TXII
Средний отдел кишечника
TIV
TV
TVI
TVII
TVIII
TIX
TX
TXI
TXII
Нижний отдел кишечника

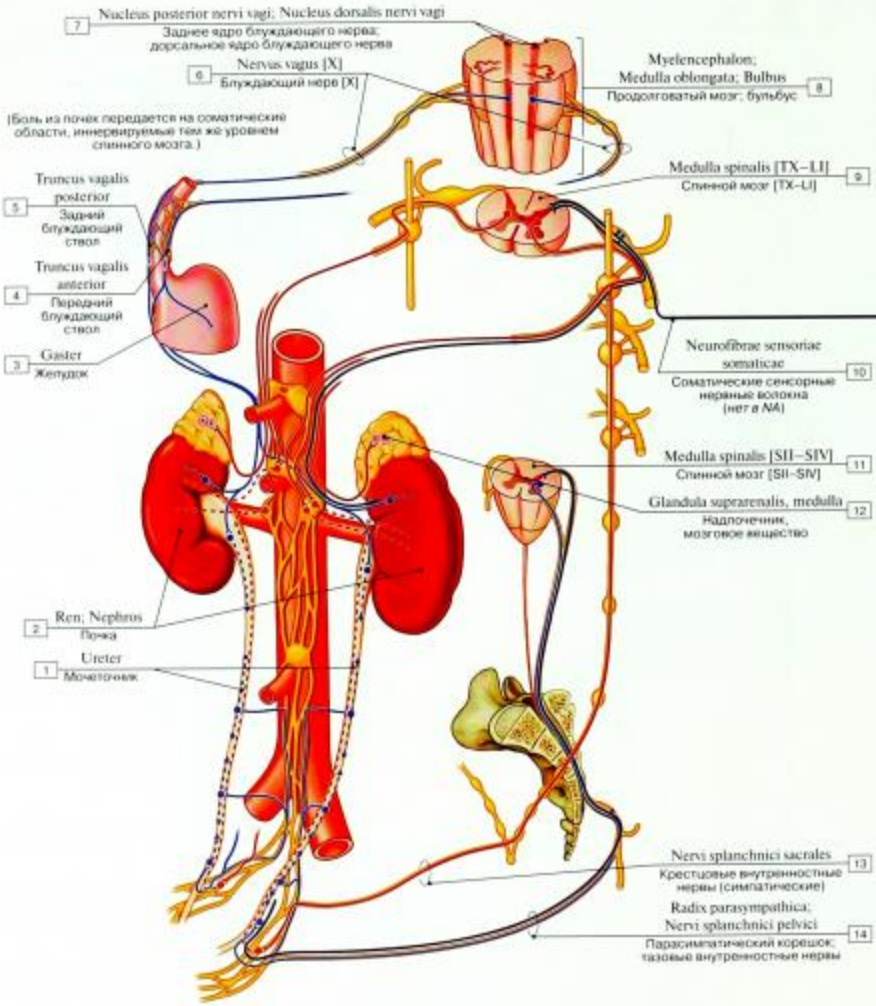

Преганглионарные симпатические волокна
Постганглионарные симпатические волокна
Преганглионарные парасимпатические волокна
Постганглионарные парасимпатические волокна
Висцеральные афферентные волокна

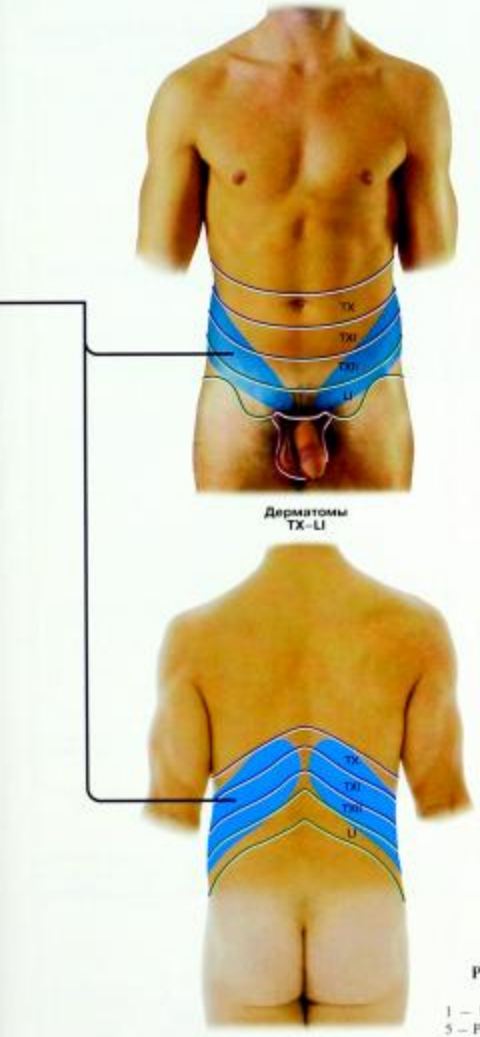

Рис. 603. Афферентная иннервация внутренних органов:

1 – Ureter; 2 – Kidney; 3 – Stomach; 4 – Anterior vagal trunk; 5 – Posterior vagal trunk; 6 – Vagus nerve [X]; 7 – Posterior nucleus of vagus nerve; Dorsal nucleus of vagus nerve; 8 – Myelencephalon; Medulla oblongata; Bulb; 9 – Spinal cord [TX–LI]; 10 – Somatic sensory nerve fibers; 11 – Spinal cord [SII–SIV]; 12 – Suprarenal gland; Adrenal gland, medulla; 13 – Sacral splanchnic nerves; 14 – Parasympathetic root; Pelvic splanchnic nerves

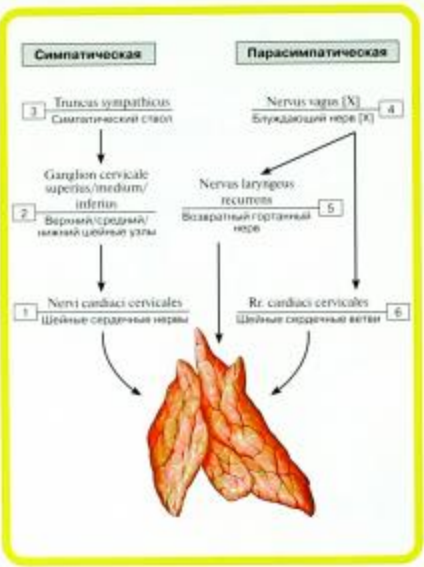

Рис. 604. Иннервация тимуса:

1 – Cervical cardiac nerves; 2 – Superior/middle/inferior cervical ganglia; 3 – Sympathetic trunk; 4 – Vagus nerve [X]; 5 – Recurrent laryngeal nerve; 6 – Cervical cardiac branches

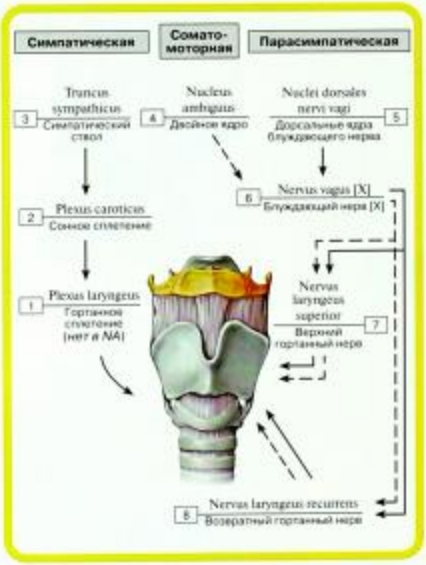

Рис. 605. Иннервация гортани:

1 – Laryngeal plexus; 2 – Carotid plexus; 3 – Sympathetic trunk; 4 – Nucleus ambiguus; 5 – Dorsal nuclei of vagus nerve; 6 – Vagus nerve [X]; 7 – Superior laryngeal nerve; 8 – Recurrent laryngeal nerve

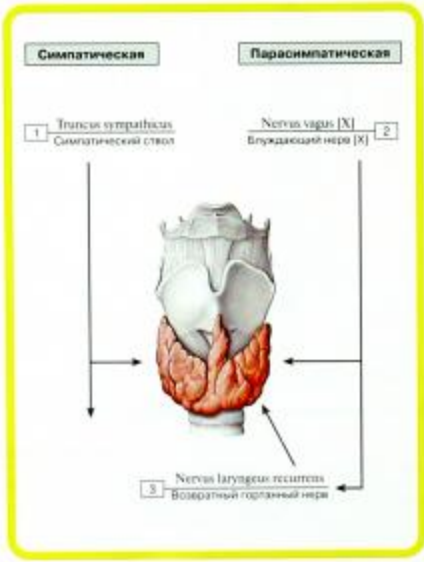

Рис. 606. Иннервация щитовидной железы:

1 – Sympathetic trunk; 2 – Vagus nerve [X]; 3 – Recurrent laryngeal nerve

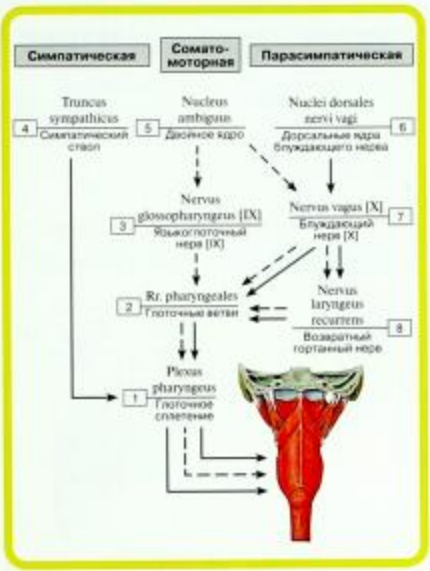

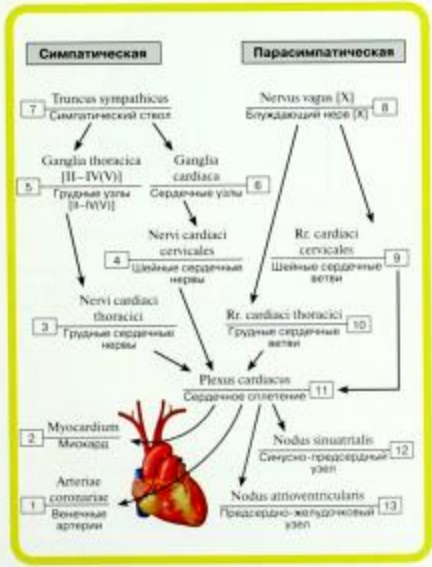

Рис. 607. Иннервация глотки:

1 – Pharyngeal plexus; 2 – Pharyngeal branches; 3 – Glossopharyngeal nerve [IX]; 4 – Sympathetic trunk; 5 – Nucleus ambiguus; 6 – Dorsal nuclei of vagus nerve; 7 – Vagus nerve [X]; 8 – Recurrent laryngeal nerve

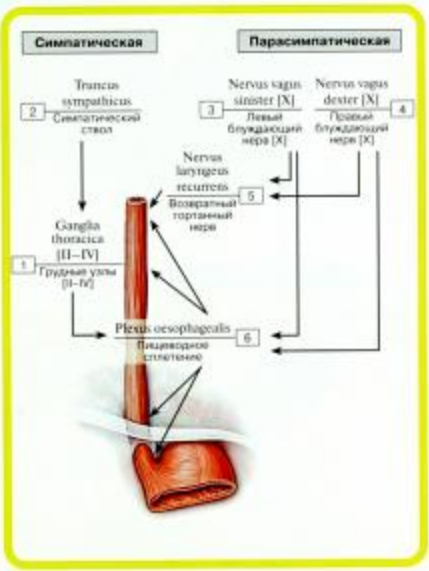

Рис. 608. Иннервация пищевода:

1 – Thoracic ganglia [II–IV]; 2 – Sympathetic trunk; 3 – Left vagus nerve [X]; 4 – Right vagus nerve [X]; 5 – Recurrent laryngeal nerve; 6 – Oesophageal plexus

Рис. 609. Иннервация сердца:

1 – Coronary arteries; 2 – Myocardium; 3 – Thoracic cardiac nerves; 4 – Cervical cardiac nerves; 5 – Thoracic ganglia [II–IV(V)]; 6 – Cardiac ganglia; 7 – Sympathetic trunk; 8 – Vagus nerve [X]; 9 – Cervical cardiac branches; 10 – Thoracic cardiac branches; 11 – Cardiac plexus; 12 – Sinu-atrial node; 13 – Atrioventricular node

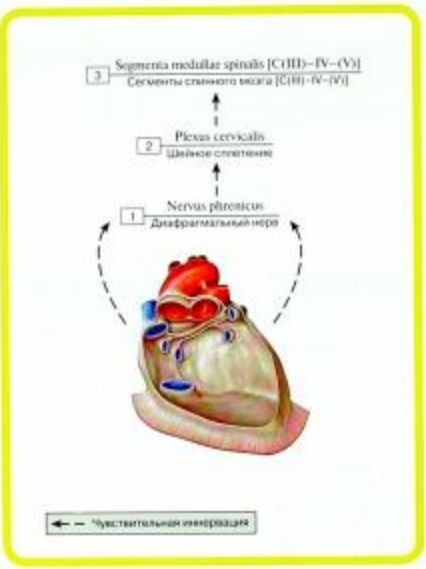

Рис. 610. Иннервация перикарда:

1 – Phrenic nerve; 2 – Cervical plexus; 3 – Spinal cord segments [C(III)–IV–(V)]

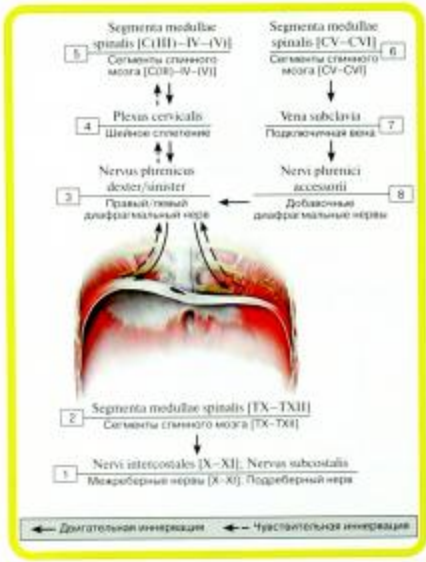

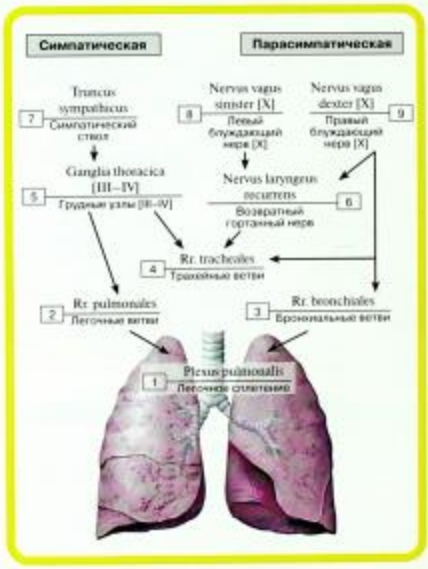

Рис. 611. Иннервация трахеи и легких:

1 – Pulmonary plexus; 2 – Pulmonary branches; 3 – Bronchial branches; 4 – Tracheal branches; 5 – Thoracic ganglia [III–IV]; 6 – Recurrent laryngeal nerve; 7 – Sympathetic trunk; 8 – Left vagus nerve [X]; 9 – Right vagus nerve [X]

Рис. 612. Иннервация диафрагмы:

1 – Intercostal nerves [X–XI]; Subcostal nerve; 2 – Spinal cord segments [TX–TXII]; 3 – Right/left phrenic nerve; 4 – Cervical plexus; 5 – Spinal cord segments [C(III)–IV–(V)]; 6 – Spinal cord segments [CV–CVI]; 7 – Subclavian vein; 8 – Accessory phrenic nerves

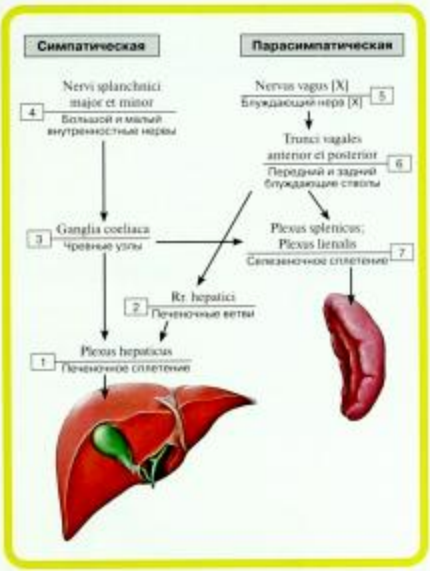

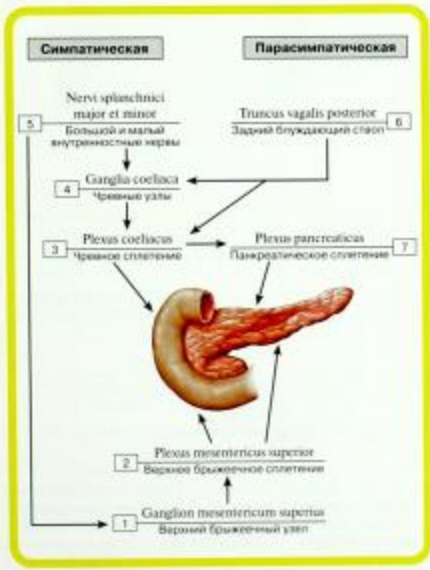

Рис. 613. Иннервация печени, желчного пузыря и селезенки:

1 – Hepatic plexus; 2 – Hepatic branches; 3 – Coeliac ganglia; 4 – Greater and lesser splanchnic nerves; 5 – Vagus nerve [X]; 6 – Anterior and posterior vagal trunks; 7 – Splenic plexus

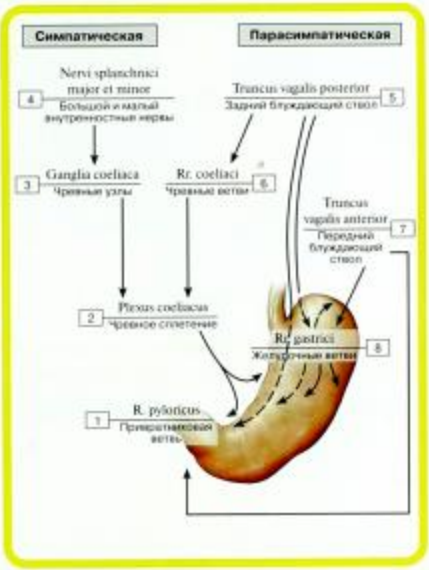

Рис. 614. Иннервация желудка:

1 – Pyloric branch; 2 – Coeliac plexus; 3 – Coeliac ganglia; 4 – Greater and lesser splanchnic nerves; 5 – Posterior vagal trunk; 6 – Coeliac branches; 7 – Anterior vagal trunk; 8 – Gastric branches

Рис. 615. Иннервация двенадцатиперстной кишки и поджелудочной железы:

1 – Superior mesenteric ganglion; 2 – Superior mesenteric plexus; 3 – Coeliac plexus; 4 – Coeliac ganglia; 5 – Greater and lesser splanchnic nerves; 6 – Posterior vagal trunk; 7 – Pancreatic plexus

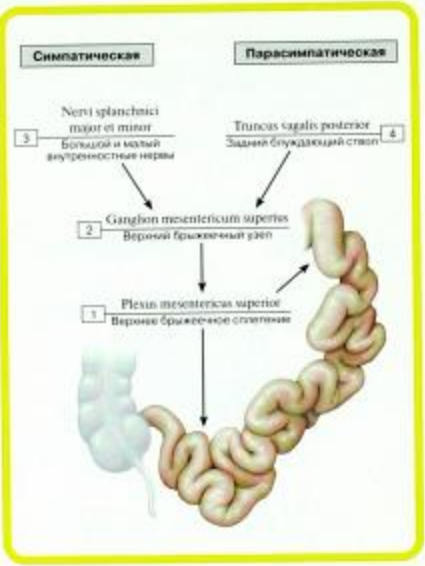

←**Рис. 616. Иннервация тощей и подвздошной кишки:**

1 – Superior mesenteric plexus; 2 – Superior mesenteric ganglion; 3 – Greater and lesser splanchnic nerves; 4 – Posterior vagal trunk

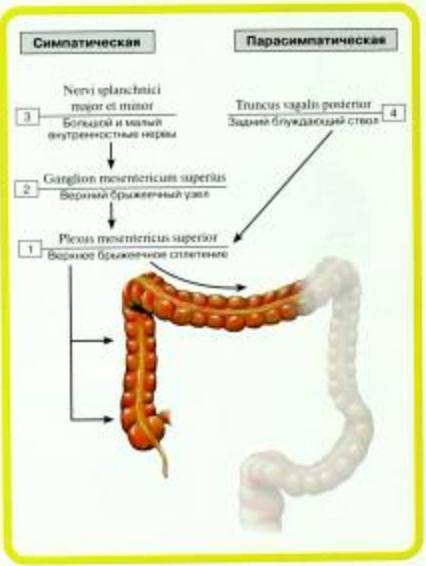

Рис. 617. Иннервация слепой кишки, аппендикса, восходящей и поперечной ободочных кишок:

1 – Superior mesenteric plexus; 2 – Superior mesenteric ganglion; 3 – Greater and lesser splanchnic nerves; 4 – Posterior vagal trunk

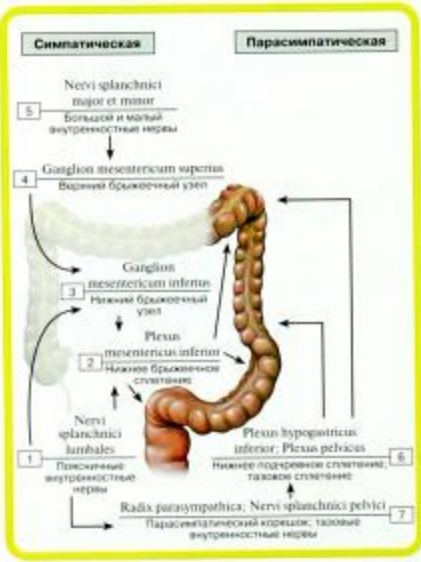

←**Рис. 618. Иннервация нисходящей и сигмовидной ободочных кишок:**

1 – Lumbar splanchnic nerves; 2 – Inferior mesenteric plexus; 3 – Inferior mesenteric ganglion; 4 – Superior mesenteric ganglion; 5 – Greater and lesser splanchnic nerves; 6 – Inferior hypogastric plexus; Pelvic plexus; 7 – Parasympathetic root; Pelvic splanchnic nerves

Рис. 619. Иннервация прямой кишки:

1 – Parasympathetic root; Pelvic splanchnic nerves [SII–SIV]; 2 – Middle and inferior rectal plexuses; 3 – Inferior hypogastric plexus; Pelvic plexus; 4 – Superior hypogastric plexus; Presacral nerve; 5 – Superior rectal plexus; 6 – Inferior mesenteric plexus; 7 – Inferior mesenteric ganglion; 8 – Lumbar splanchnic nerves

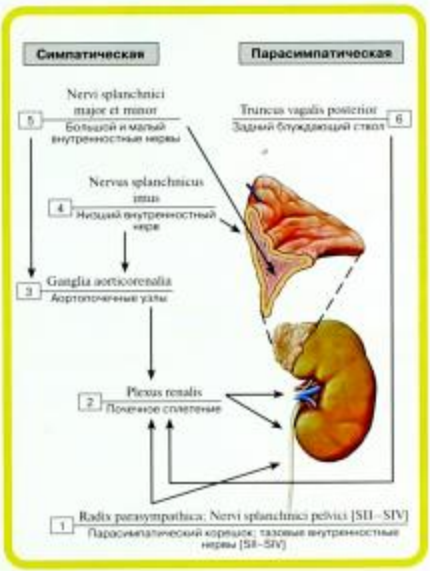

Рис. 620. Иннервация левой почки, мочеточника и надпочечника:

1 – Parasympathetic root; Pelvic splanchnic nerves [SII–SIV]; 2 – Renal plexus; 3 – Aorticorenal ganglia; 4 – Least splanchnic nerve; Lowest splanchnic nerve; 5 – Greater and lesser splanchnic nerves; 6 – Posterior vagal trunk

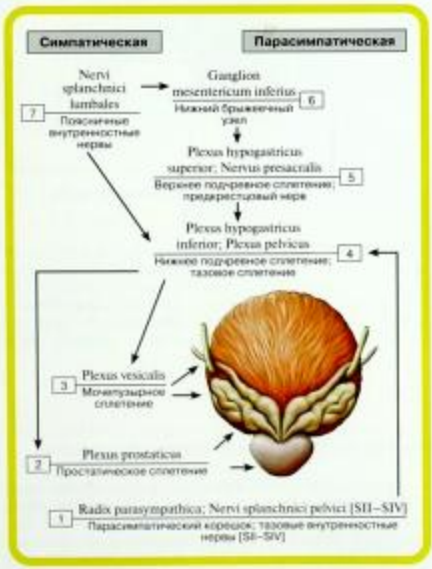

Рис. 621. Иннервация мочевого пузыря, простаты и семенных пузырьков:

1 – Parasympathetic root; Pelvic splanchnic nerves [SII–SIV]; 2 – Prostatic plexus; 3 – Vesical plexus; 4 – Inferior hypogastric plexus; Pelvic plexus; 5 – Superior hypogastric plexus; Presacral nerve; 6 – Inferior mesenteric ganglion; 7 – Lumbar splanchnic nerves

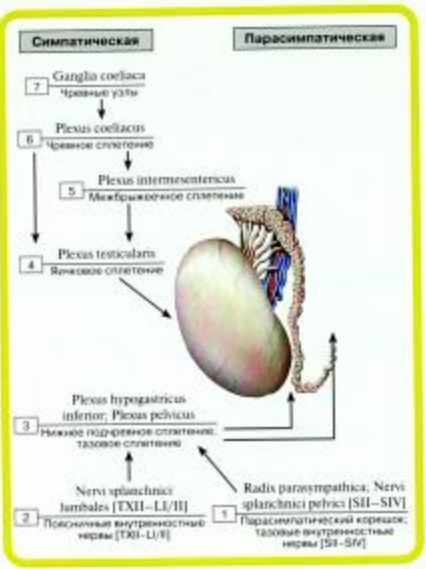

Рис. 622. Иннервация яичка, придатка яичка и семявыносящего протока:

1 – Parasympathetic root; Pelvic splanchnic nerves [SII–SIV]; 2 – Lumbar splanchnic nerves [TXII–LI/II]; 3 – Inferior hypogastric plexus; Pelvic plexus; 4 – Testicular plexus; 5 – Intermesenteric plexus; 6 – Coeliac plexus; 7 – Coeliac ganglia

Рис. 623. Иннервация матки, маточной трубы и влагалища:

1 – Lumbar splanchnic nerves; 2 – Least splanchnic nerve; Lowest splanchnic nerve; 3 – Greater and lesser splanchnic nerves; 4 – Superior mesenteric ganglion; 5 – Superior mesenteric plexus; 6 – Inferior mesenteric plexus; 7 – Superior hypogastric plexus; Presacral nerve; 8 – Inferior hypogastric plexus; Pelvic plexus; 9 – Uterovaginal plexus; 10 – Parasympathetic root; Pelvic splanchnic nerves [SII–SIV]

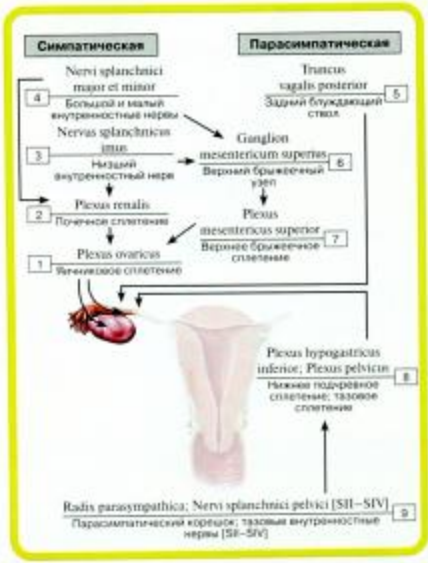

Рис. 624. Иннервация маточной трубы и яичника:

1 – Ovarian plexus; 2 – Renal plexus; 3 – Least splanchnic nerve; Lowest splanchnic nerve; 4 – Greater and lesser splanchnic nerves; 5 – Posterior vagal trunk; 6 – Superior mesenteric ganglion; 7 – Superior mesenteric plexus; 8 – Inferior hypogastric plexus; Pelvic plexus; 9 – Parasympathetic root; Pelvic splanchnic nerves [SII–SIV]

ОРГАНЫ ЧУВСТВ

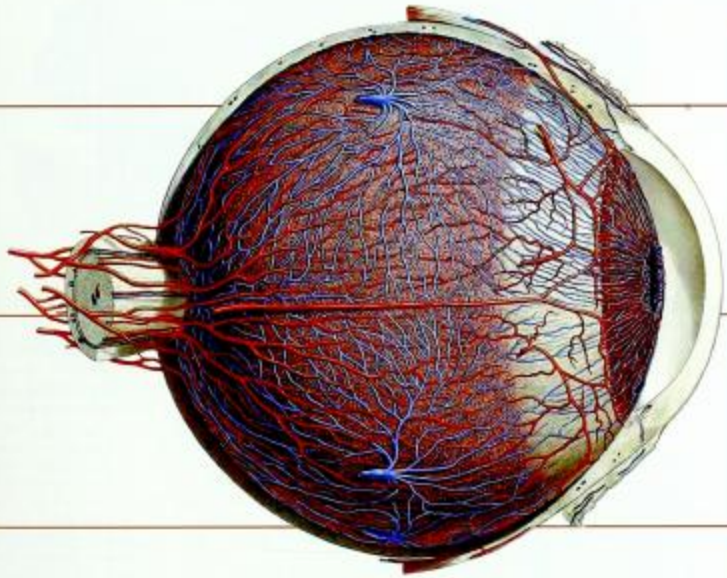

ОРГАН ЗРЕНИЯ

Таблица 36. Части и структуры органа зрения

Отделы	Части	Основные структуры
Глазное яблоко	Наружная оболочка глазного яблока	Склера Решетчатая пластинка Венозный синус склеры (шлеммов канал)
		Роговица Передний эпителий Передняя пограничная пластинка Собственное вещество (роговицы) Задняя пограничная пластинка Задний эпителий (эндотелий роговицы)
	Сосудистая оболочка глазного яблока	Собственно сосудистая оболочка Супрахориоидальная пластинка Сосудистая пластинка Сосудисто-капиллярная пластинка Базальный комплекс (мембрана Бруха)
		Ресничное тело Ресничный венец Ресничный кружок Ресничные отростки Ресничный поясок (циннова связка) Ресничная мышца
		Радужка Эпителий Наружный пограничный слой Сосудистый слой Сфинктер зрачка Дилататор зрачка Внутренний слой Пигментный слой Зрачок
	Внутренняя (чувствительная) оболочка глазного яблока	Сетчатка – см. табл. 39
		Части: задняя передняя
		Диск зрительного нерва (слепое пятно)
		Желтое пятно
	Передняя камера глазного яблока	Водянистая влага
	Задняя камера глазного яблока	
	Хрусталик	Ядро хрусталика
	Стекловидное тело	
Вспомогательные органы глаза	Надкостница глазницы	
	Жировое тело глазницы	
	Соединительнотканное (теноново) влагалище	
	Мышцы глазного яблока	Верхняя прямая мышца
		Нижняя прямая мышца
		Медиальная прямая мышца
		Латеральная прямая мышца
		Верхняя косая мышца
		Нижняя косая мышца
	Брови	
	Веки: верхнее нижнее	Хрящ верхнего века Хрящ нижнего века } Латеральная и медиальная спайки
	Конъюнктива	Верхний свод Нижний свод
	Слезный аппарат	Слезная железа: выводные канальцы слезный ручей слезное озеро слезные сосочки (верхний/нижний) слезные канальцы (верхний/нижний) слезный мешок носослезный проток

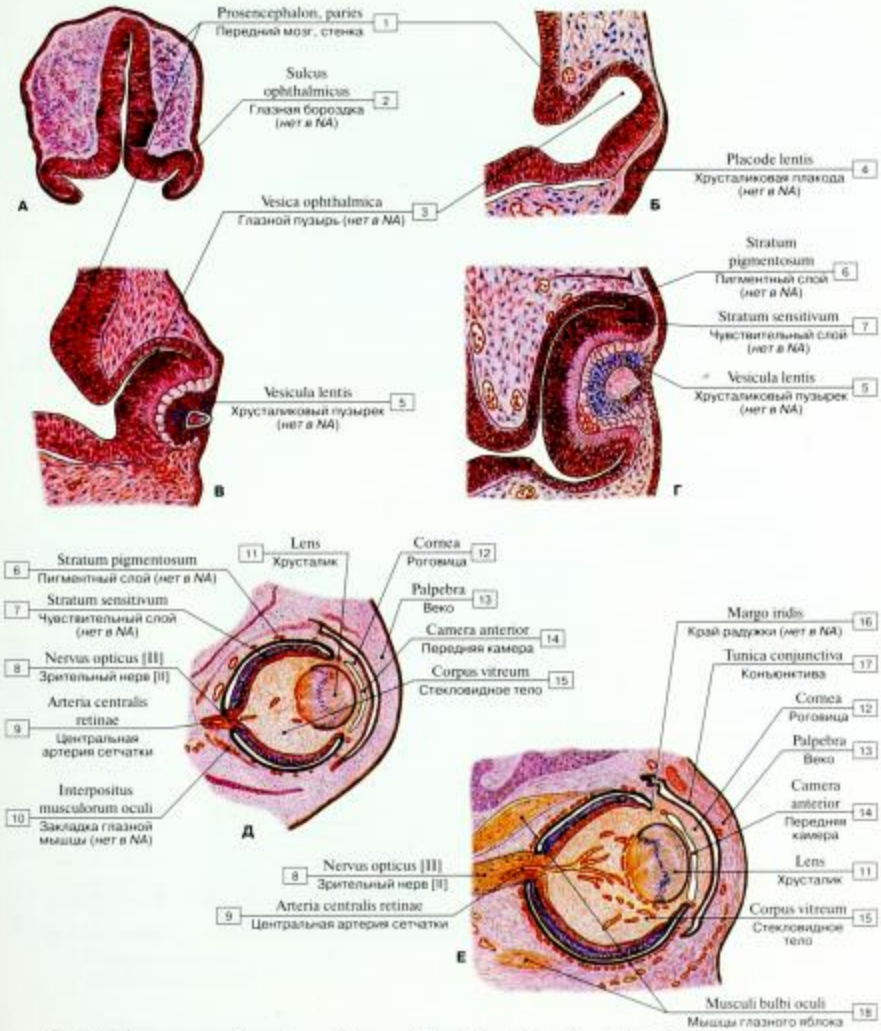

Рис. 625. Развитие глаза (А – эмбрион 14 сомитов; Б – эмбрион 4,5 мм; В – эмбрион 5 мм; Г – эмбрион 7 мм; Д – эмбрион 8,5 недель, длиной 33 мм; Е – эмбрион 9,5 недель, длиной 48 мм):

1 – Prosencephalon; Forebrain, wall; 2 – Ocular furrow; 3 – Optic vesicle; 4 – Cristallin placode; 5 – Lenticular vesicle; 6 – Pigmented layer; 7 – Sensitive layer; 8 – Optic nerve [II]; 9 – Central retinal artery; 10 – Laying ocular muscles; 11 – Lens; 12 – Cornea; 13 – Eyelid; 14 – Anterior chamber; 15 – Vitreous body; 16 – Edge of iris; 17 – Conjunctiva; 18 – Muscles of eyeball

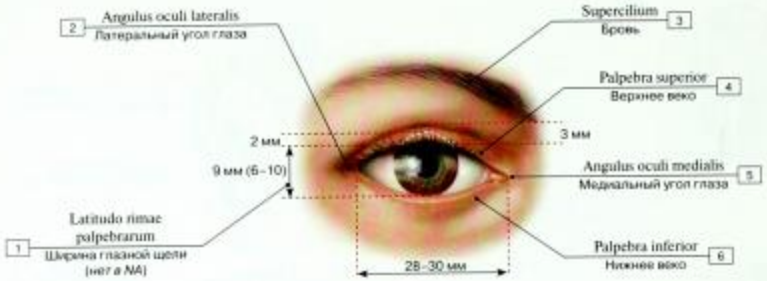

Рис. 626. Открытый глаз:

1 – Width of palpebral fissure; 2 – Lateral angle of eye; 3 – Eyebrow; 4 – Superior eyelid; Upper eyelid; 5 – Medial angle of eye; 6 – Inferior eyelid; Lower eyelid

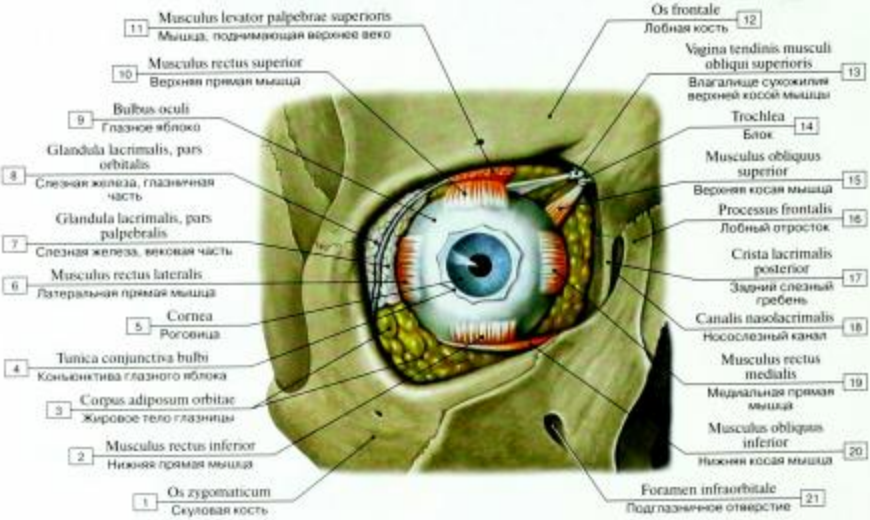

Рис. 627. Жировое тело глазницы:

1 – Zygomatic bone; 2 – Inferior rectus; 3 – Retrobulbar fat; Orbital fat body; 4 – Bulbar conjunctiva; 5 – Cornea; 6 – Lateral rectus; 7 – Lacrimal gland, palpebral part; 8 – Lacrimal gland, orbital part; 9 – Eyeball; 10 – Superior rectus; 11 – Levator palpebrae superioris; 12 – Frontal bone; 13 – Tendinous sheath of superior oblique; 14 – Trochlea; 15 – Superior oblique; 16 – Frontal process; 17 – Posterior lacrimal crest; 18 – Nasolacrimal canal; 19 – Medial rectus; 20 – Inferior oblique; 21 – Infra-orbital foramen

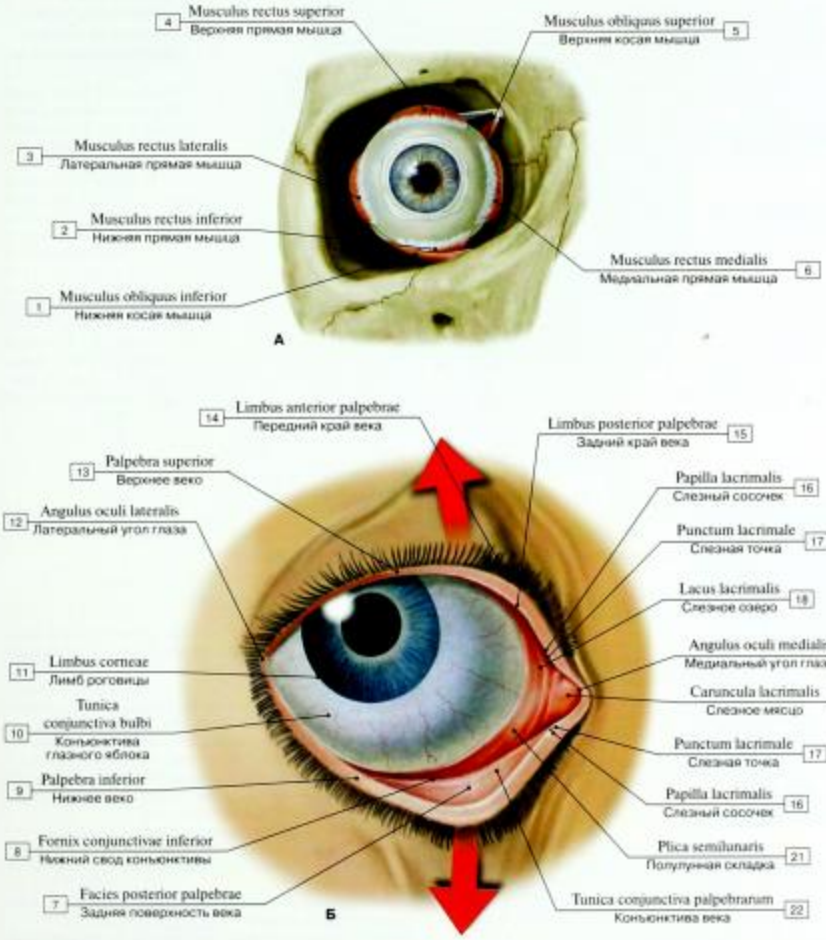

Рис. 628. Глазное яблоко (А – положение в глазнице, жировая ткань удалена; Б – конъюнктива):

1 – Inferior oblique; 2 – Inferior rectus; 3 – Lateral rectus; 4 – Superior rectus; 5 – Superior oblique; 6 – Medial rectus; 7 – Posterior surface of eyelid; 8 – Inferior conjunctival fornix; 9 – Inferior eyelid; Lower eyelid; 10 – Bulbar conjunctiva; 11 – Corneoscleral junction; Corneal limbus; 12 – Lateral angle of eye; 13 – Superior eyelid; Upper eyelid; 14 – Anterior palpebral margin; 15 – Posterior palpebral margin; 16 – Lacrimal papilla; 17 – Lacrimal punctum; 18 – Lacus lacrimalis; Lacrimal lake; 19 – Medial angle of eye; 20 – Lacrimal caruncle; 21 – Plica semilunaris; 22 – Palpebral conjunctiva

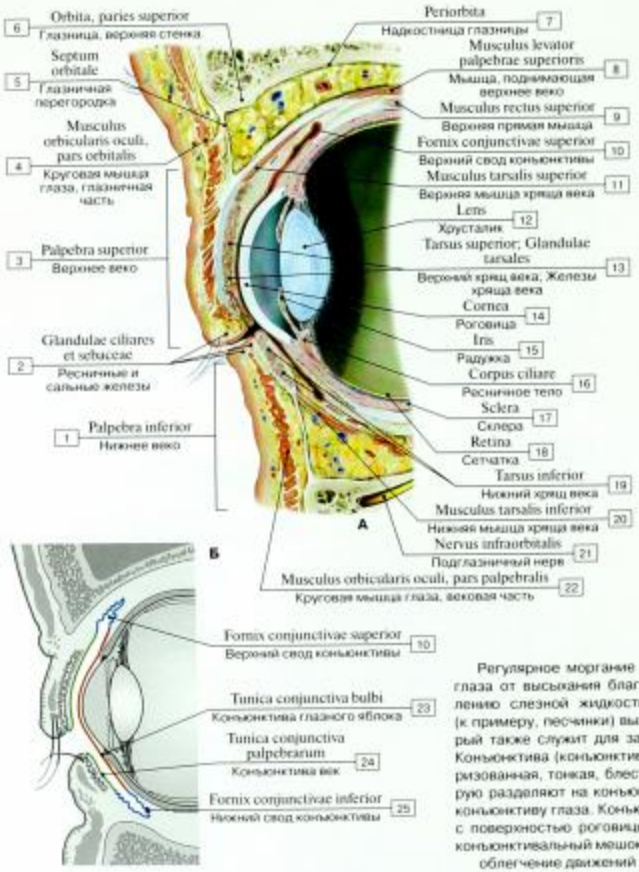

Рис. 629. Строение века и конъюнктивы (А – сагиттальный разрез передней полости глазницы, Б – анатомия конъюнктивы):

1 – Inferior eyelid; Lower eyelid; 2 – Ciliary and sebaceous glands; 3 – Superior eyelid; Upper eyelid; 4 – Orbicularis oculi, orbital part; 5 – Orbital septum; 6 – Orbit, roof; 7 – Periorbita; 8 – Levator palpebrae superioris; 9 – Superior rectus; 10 – Superior conjunctival fornix; 11 – Superior tarsal muscle; 12 – Lens; 13 – Superior tarsus; Tarsal glands; 14 – Cornea; 15 – Iris; 16 – Ciliary body; 17 – Sclera; 18 – Retina; 19 – Inferior tarsus; 20 – Inferior tarsal muscle; 21 – Infra-orbital nerve; 22 – Orbicularis oculi, palpebral part; 23 – Bulbar conjunctiva; 24 – Palpebral conjunctiva; 25 – Inferior conjunctival fornix

Веко состоит из наружного и внутреннего слоев, включающих ниже перечисленные компоненты.

- Наружный слой: кожа века, потовые железы, ресничные железы (видоизмененные потовые железы, железы Молла), сальные железы (железы Цейса) и две поперечно-полосатые мышцы, круговая мышца глаза и мышца, поднимающая веко (только у верхнего века), иннервируемые лицевым нервом и глазодвигательным нервом соответственно.
- Внутренний слой: хрящ века (пластинка из волокнистой ткани), верхняя и нижняя мышцы хряща века (мышцы Мюллера, гладкие мышцы, иннервируемые симпатическими волокнами), конъюнктива век и железы хряща век (мейбомиевы железы).

Регулярное моргание (20–30 раз в минуту) сохраняет глаза от высыхания благодаря равномерному распределению слезной жидкости. Механические раздражители (к примеру, песчинки) вызывают рефлекс моргания, который также служит для защиты роговицы и конъюнктивы. Конъюнктива (конъюнктивальная оболочка) – это васкуляризованная, тонкая, блестящая слизистая оболочка, которую разделяют на конъюнктиву век, конъюнктиву свода и конъюнктиву глаза. Конъюнктива глаза напрямую граничит с поверхностью роговицы и в сочетании с ней образует конъюнктивальный мешок. Его функции:

- облегчение движений глазного яблока;
- обеспечение безболезненных движений конъюнктивы глаза и века (смазанных слезной жидкостью) относительно друг друга;
- защита от инфекционных патогенов (накопление лимфоцитов вдоль свода).

Верхний и нижний своды – это места, где конъюнктива переходит от верхнего и нижнего века, соответственно, на глазное яблоко. Они являются удобными местами для закапывания глазных лекарственных средств. Воспаление конъюнктивы является частым заболеванием, которое вызывает расширение сосудов конъюнктивы и приводит к «красным глазам». Недостаток красных кровяных клеток (анемия) может уменьшить выраженность сосудов конъюнктивы. Поэтому конъюнктива должна быть исследована в плановом порядке при каждом клиническом осмотре.

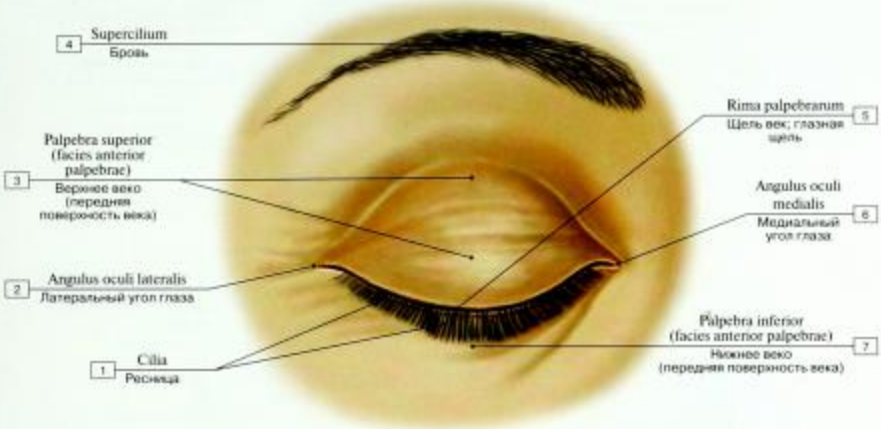

Рис. 630. Верхнее веко при закрытом глазе:

1 – Eyelash; 2 – Lateral angle of eye; 3 – Superior eyelid; Upper eyelid (anterior surface of eyelid); 4 – Eyebrow; 5 – Palpebral fissure; 6 – Medial angle of eye; 7 – Inferior eyelid; Lower eyelid (anterior surface of eyelid)

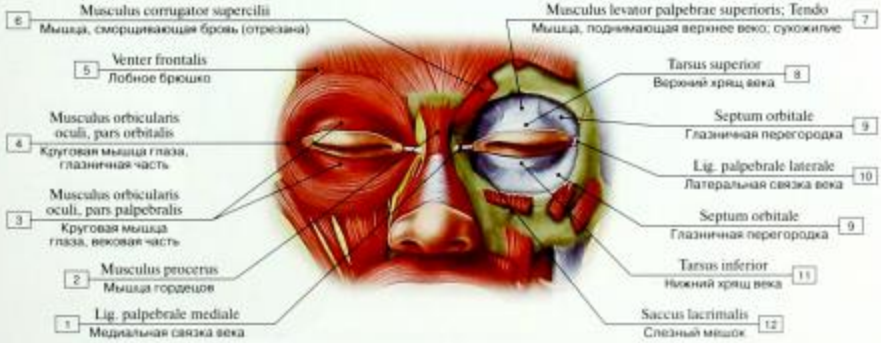

Рис. 631. Хрящи век:

1 – Medial palpebral ligament; 2 – Procerus; 3 – Orbicularis oculi, palpebral part; 4 – Orbicularis oculi, orbital part; 5 – Frontal belly; 6 – Corrugator supercilii; 7 – Levator palpebrae superioris; Tendon; 8 – Superior tarsus; 9 – Orbital septum; 10 – Lateral palpebral ligament; 11 – Inferior tarsus; 12 – Lacrimal sac

Рис. 632. Железы век:

1 – Lateral palpebral commissure; 2 – Lateral angle of eye; 3 – Palpebral fissure; 4 – Inferior tarsus; 5 – Superior tarsus; 6 – Tarsal glands; 7 – Medial angle of eye; 8 – Medial palpebral commissure

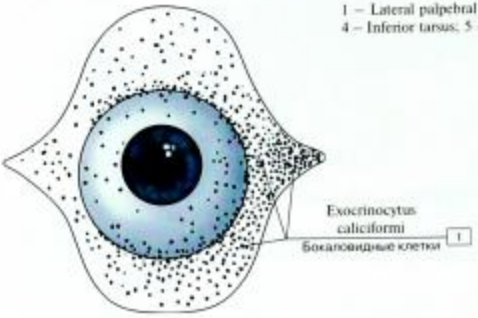

Рис. 633. Распределение бокаловидных клеток в конъюнктиве:

1 – Goblet cells

Бокаловидные клетки – это клетки, вырабатывающие слизистый секрет на эпителиальный покров конъюнктивы. Их выделения (муцины) являются важными компонентами слезной жидкости. Помимо бокаловидных клеток, муцины секретируются также основной слезной железой.

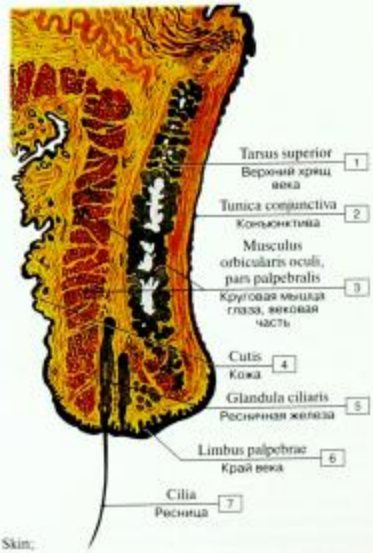

Рис. 634. Строение верхнего века, фронтальный разрез:

1 – Superior tarsus; 2 – Conjunctiva; 3 – Orbicularis oculi, palpebral part; 4 – Skin; 5 – Ciliary gland; 6 – Palpebral margin; 7 – Eyelash

Рис. 635. Проекция слезных желез:

1 – Lacrimal punctum; 2 – Lacrimal gland, excretory ducts; 3 – Lacrimal gland, orbital part; 4 – Lacrimal gland, palpebral part; 5 – Superior conjunctival fornix; 6 – Superior and inferior lacrimal canaliculus; 7 – Lacrimal sac; 8 – Nasolacrimal duct

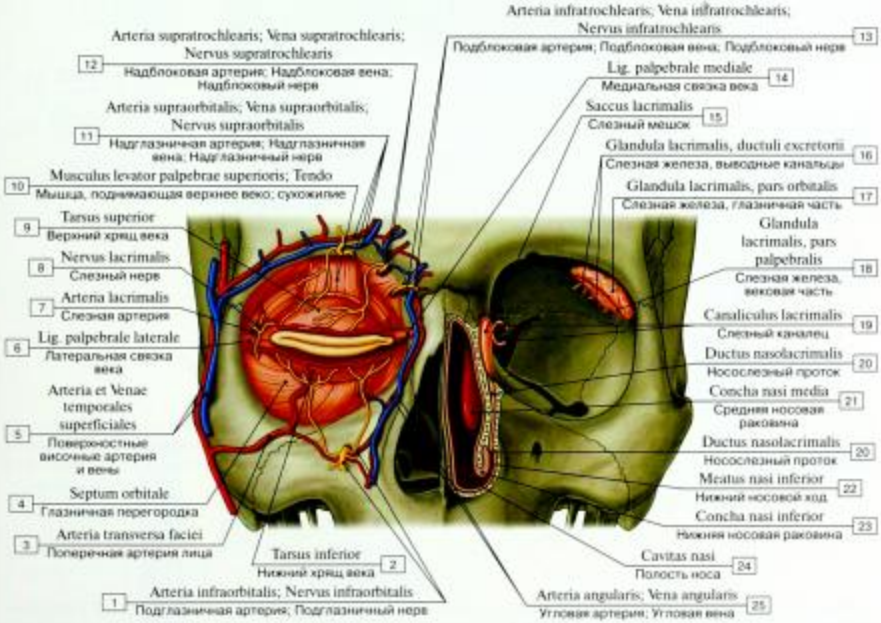

Рис. 636. Иннервация и кровоснабжение глаза:

1 – Infra-orbital artery and nerve; 2 – Inferior tarsus; 3 – Transverse facial artery; 4 – Orbital septum; 5 – Superficial temporal artery and veins; 6 – Lateral palpebral ligament; 7 – Lacrimal artery; 8 – Lacrimal nerve; 9 – Superior tarsus; 10 – Levator palpebrae superioris; Tendon; 11 – Supra-orbital artery, vein and nerve; 12 – Supratrochlear artery, vein and nerve; 13 – Infratrochlear artery, vein and nerve; 14 – Medial palpebral ligament; 15 – Lacrimal sac; 16 – Lacrimal gland, excretory ducts; 17 – Lacrimal gland, orbital part; 18 – Lacrimal gland, palpebral part; 19 – Lacrimal canaliculus; 20 – Nasolacrimal duct; 21 – Middle nasal concha; 22 – Inferior nasal meatus; 23 – Inferior nasal concha; 24 – Nasal cavity; 25 – Angular artery and vein

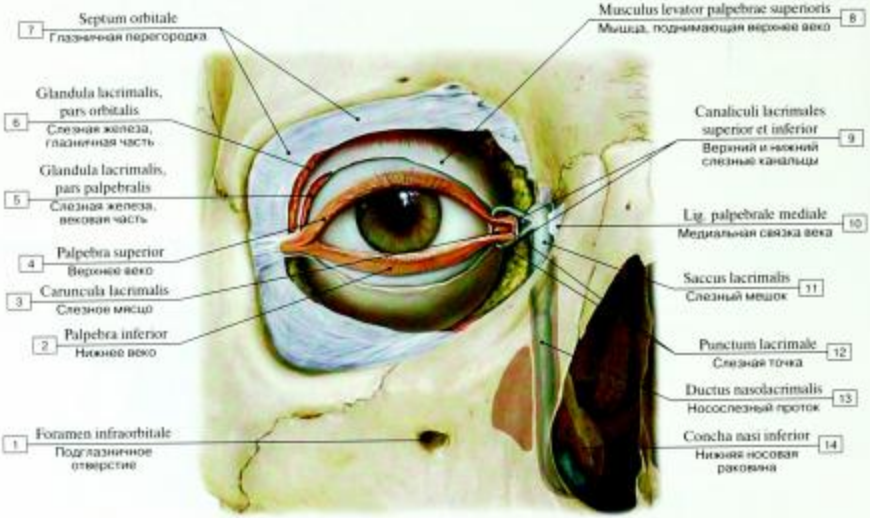

Рис. 637. Слезный аппарат, правый глаз, вид спереди:

1 – Infra-orbital foramen; 2 – Inferior eyelid; Lower eyelid; 3 – Lacrimal caruncle; 4 – Superior eyelid; Upper eyelid; 5 – Lacrimal gland, palpebral part; 6 – Lacrimal gland, orbital part; 7 – Orbital septum; 8 – Levator palpebrae superioris; 9 – Superior and inferior lacrimal canaliculus; 10 – Medial palpebral ligament; 11 – Lacrimal sac; 12 – Lacrimal punctum; 13 – Nasolacrimal duct; 14 – Inferior nasal concha

Слезная железа расположена в слезной ямке лобной кости и вырабатывает бо́льшую часть слезной жидкости. Дополнительные слезные железы меньше по размеру (Краузе и Вольфринговы железы). Сухожилие мышцы, поднимающей верхнее веко, делит слезную железу, которая обычно невидима и неощутима, на орбитальные доли ($^2/_3$ железы) и глазные доли ($^1/_3$). Симпатические волокна, иннервирующие слезную железу, идут от верхнего шейного узла симпатического ствола, распространяются вдоль артерий и достигают слезной железы. Парасимпатическая иннервация слезной железы сложна. Поток слезной жидкости направляется косо вниз от верхнего правого к нижнему левому углу. Из нижней и верхней точек слезная жидкость входит в верхний и нижний слезные канальцы, которые направляют жидкость в слезный мешок. Далее она протекает через носослезный канал и выходит ниже нижней раковины (нижний носовой ход). «Слезящиеся глаза» являются типичным симптомом простуды, вызванным обструкцией нижнего отверстия носослезного канала.

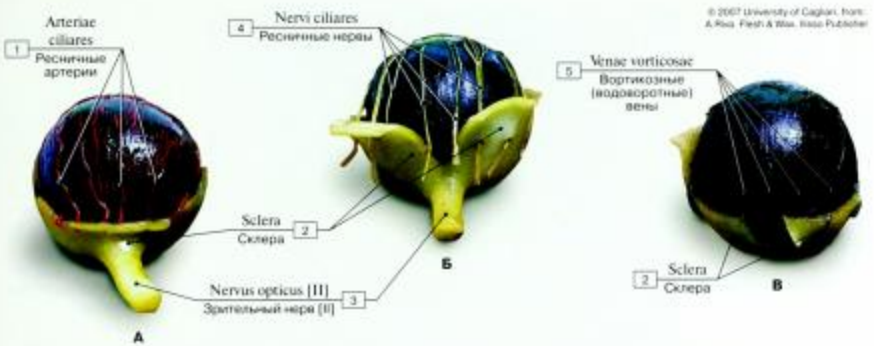

Рис. 638. Глазное яблоко (А – артерии глаза, Б – иннервация глаза, В – вены глаза):

1 – Ciliary arteries; 2 – Sclera; 3 – Optic nerve [II]; 4 – Ciliary nerves; 5 – Vorticose veins

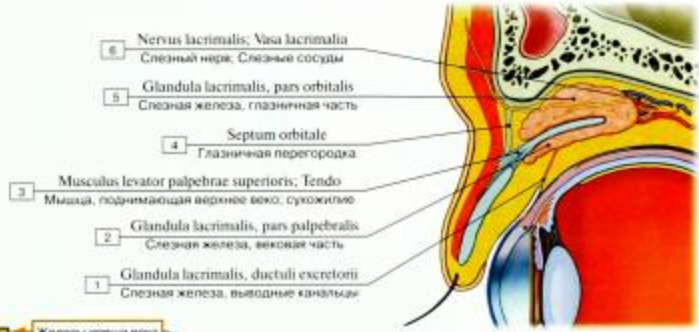

Рис. 639. Слезная железа, сагиттальный разрез:

1 – Lacrimal gland, excretory ducts; 2 – Lacrimal gland, palpebral part; 3 – Levator palpebrae superioris; Tendon; 4 – Orbital septum; 5 – Lacrimal gland, orbital part; 6 – Lacrimal nerve; Lacrimal vessels

Рис. 640. Отток слезной жидкости (схема)

Слезная пленка – это многокомпонентная жидкость с несколькими морфологически раздельными слоями, их составляющие вырабатываются определенными железами. Наружный липидный слой, продуцируемый мейбомиевыми железами, защищает водянистый средний слой слезной пленки от высыхания.

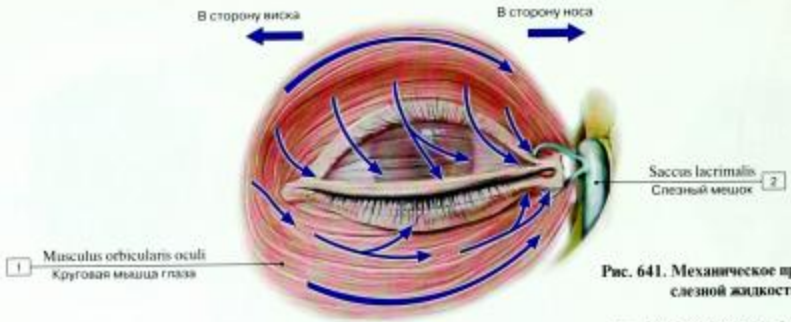

Рис. 641. Механическое продвижение слезной жидкости:

1 – Orbicularis oculi; 2 – Lacrimal sac

В момент смыкания век круговая мышца глаза сокращается в височно-носовом направлении. Последовательные сокращения мышечных волокон проталкивают слезную жидкость к слезным протокам.

Паралич мышц лица делает невозможным смыкание век, что приводит к высыханию глаз.

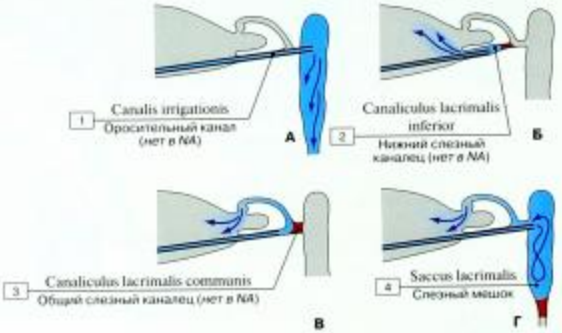

Рис. 642. Схемы оттока слезной жидкости:

1 – Irrigation tube; 2 – Inferior lacrimal canaliculus; 3 – Common lacrimal canaliculus; 4 – Lacrimal sac

Закупорка оттока слезной жидкости

Места закупорки системы дренажа слезной жидкости обнаруживают с помощью спринцевания специальной жидкостью. Чтобы провести эту процедуру, необходимо знание анатомии слезного аппарата и нормальных путей оттока слезной жидкости.

А. Отток слезной жидкости свободен

Б и В. Стеноз нижнего или общего слезного канальца. Стеноз вызывает ухудшение оттока жидкости ниже места обструкции (Б – жидкость подвергается обратному движению через нижний слезный каналец, В – через верхний).

Г. Стеноз ниже уровня слезного мешка (постлакримальный стеноз). Когда слезный мешок наполняется слезной жидкостью, она устремляется в верхний слезный каналец. При этом слезная жидкость зачастую имеет гнойный, студенистый вид.

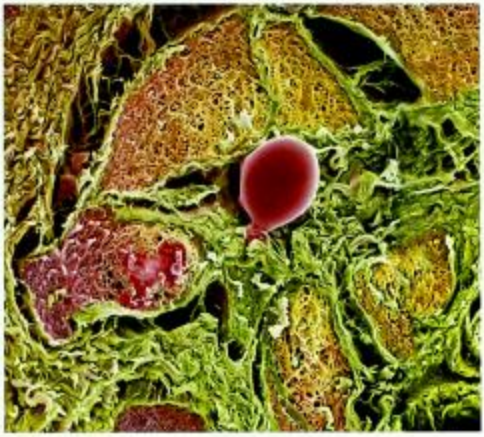

Рис. 643. Слезная железа (сканирующая электронограмма)

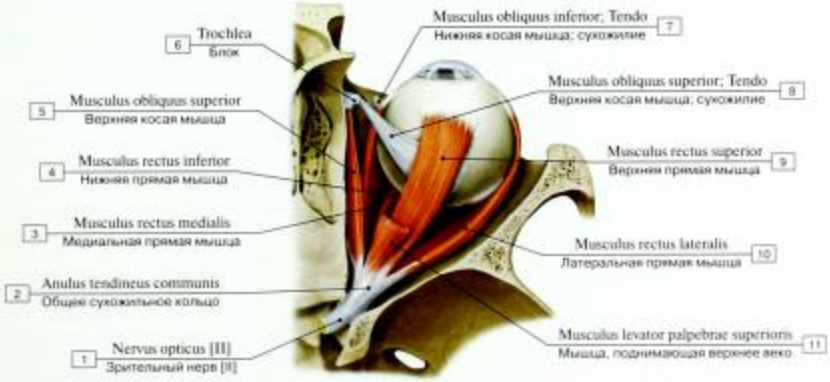

Рис. 644. Глазодвигательные мышцы, вид сверху:

1 – Optic nerve [II]; 2 – Common tendinous ring; Common anular tendon; 3 – Medial rectus; 4 – Inferior rectus; 5 – Superior oblique; 6 – Trochlea; 7 – Inferior oblique; Tendon; 8 – Superior oblique; Tendon; 9 – Superior rectus; 10 – Lateral rectus; 11 – Levator palpebrae superioris

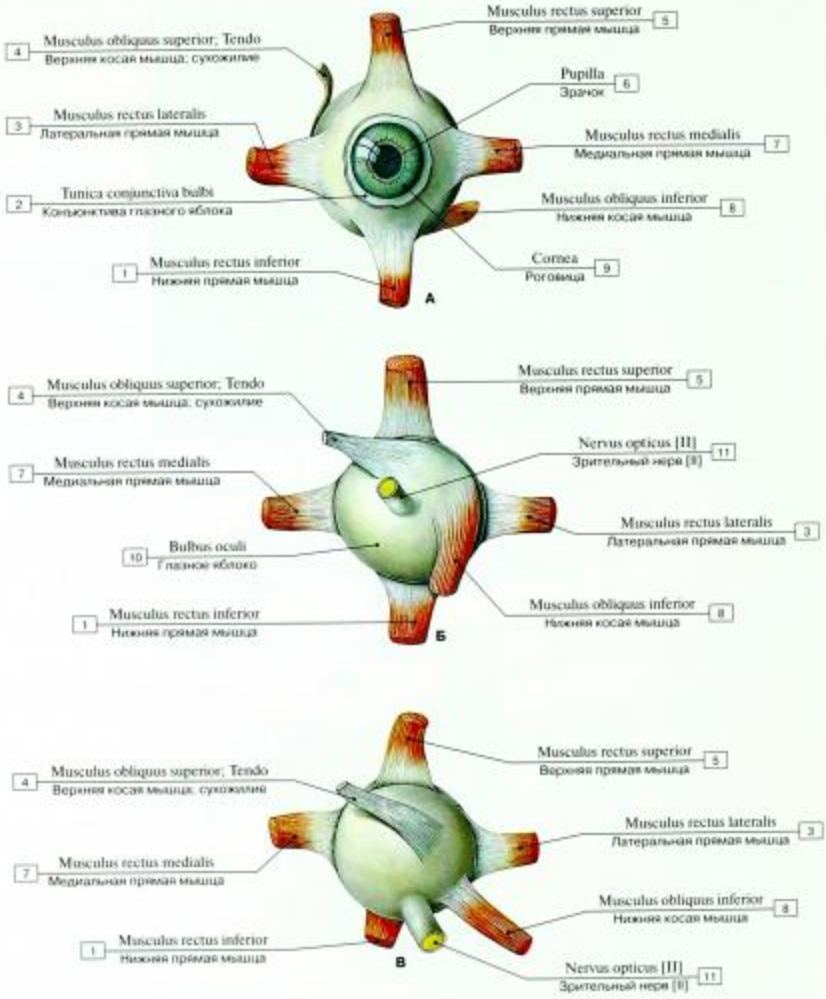

Рис. 645. Глазодвигательные мышцы (А – вид спереди, Б – вид сзади, В – вид сзади и сверху):

1 – Inferior rectus; 2 – Bulbar conjunctiva; 3 – Lateral rectus; 4 – Superior oblique; Tendon; 5 – Superior rectus; 6 – Pupil; 7 – Medial rectus; 8 – Inferior oblique; 9 – Cornea; 10 – Eyeball; 11 – Optic nerve [II]

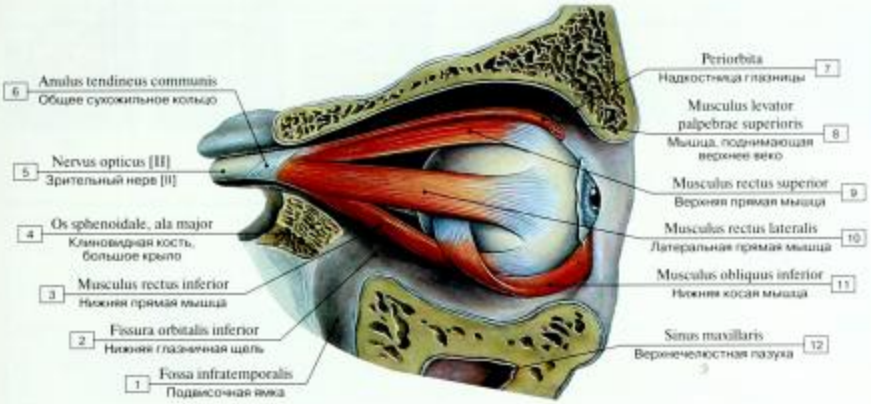

Рис. 646. Глазодвигательные мышцы с латеральной стороны:

1 – Infratemporal fossa; 2 – Inferior orbital fissure; 3 – Inferior rectus; 4 – Sphenoid; Sphenoidal bone, greater wing; 5 – Optic nerve [II]; 6 – Common tendinous ring; Common anular tendon; 7 – Periorbita; 8 – Levator palpebrae superioris; 9 – Superior rectus; 10 – Lateral rectus; 11 – Inferior oblique; 12 – Maxillary sinus

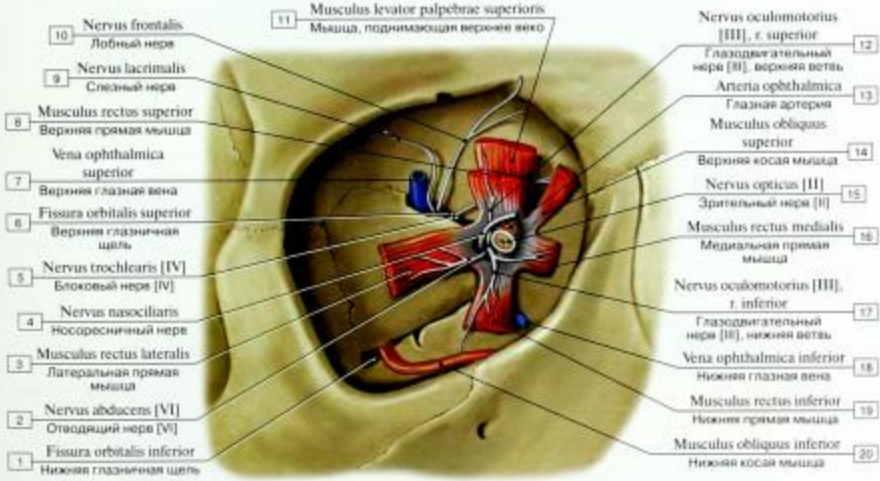

Рис. 647. Сухожильное кольцо:

1 – Inferior orbital fissure; 2 – Abducent nerve; Abducens nerve [VI]; 3 – Lateral rectus; 4 – Nasociliary nerve; 5 – Trochlear nerve [IV]; 6 – Superior orbital fissure; 7 – Superior ophthalmic vein; 8 – Superior rectus; 9 – Lacrimal nerve; 10 – Frontal nerve; 11 – Levator palpebrae superioris; 12 – Oculomotor nerve [III], superior branch; 13 – Ophthalmic artery; 14 – Superior oblique; 15 – Optic nerve [II]; 16 – Medial rectus; 17 – Oculomotor nerve [III], inferior branch; 18 – Inferior ophthalmic vein; 19 – Inferior rectus; 20 – Inferior oblique

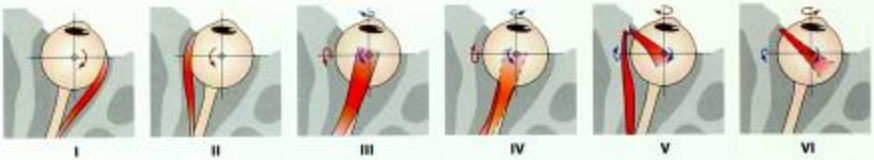

Рис. 648. Функции и иннервация глазодвигательных мышц

Правый глаз, вид сверху с удаленной верхней стенкой глазницы. Латеральная и медиальная прямые мышцы имеют только одно основное действие и одно направление тяги (I, II), в то время как другие мышцы имеют вторичное действие и направление тяги.

Мышца	Первичное действие	Вторичное действие	Иннервация
I Латеральная прямая мышца	Отведение	–	Отводящий нерв [CN VI]
II Медиальная прямая мышца	Приведение	–	Глазодвигательный нерв [CN III], нижняя ветвь
III Верхняя прямая мышца	Поднимание	Приведение и медиальное вращение	Глазодвигательный нерв [CN III], верхние ветви
IV Нижняя прямая мышца	Опускание	Приведение и боковое вращение	Глазодвигательный нерв [CN III], нижняя ветвь
V Верхняя косая мышца	Опускание и отведение	Медиальное вращение	Блоковый нерв [CN IV]
VI Нижняя косая мышца	Поднимание и отведение	Боковое вращение	Глазодвигательный нерв [CN III], нижняя ветвь

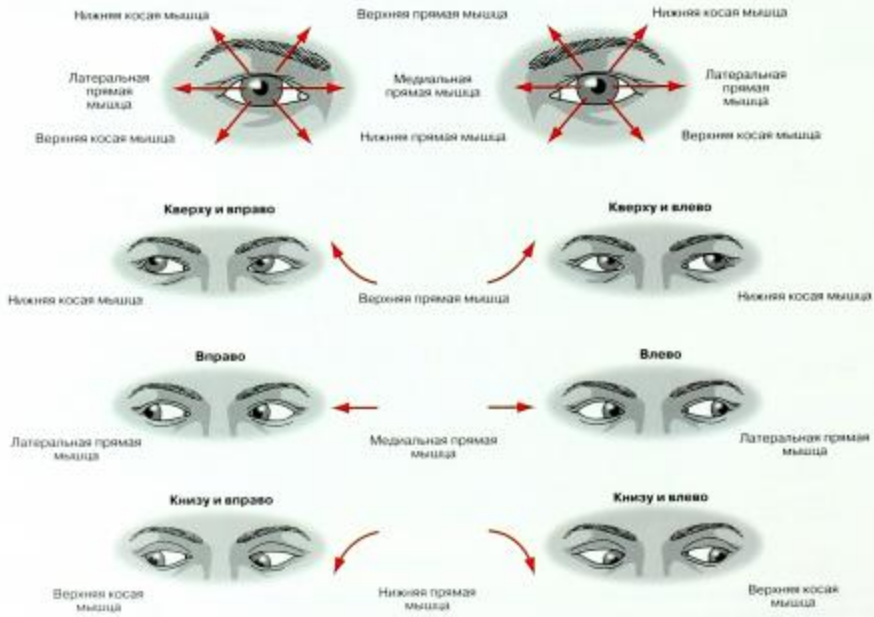

Рис. 649. Шесть основных направлений взгляда

В клинической оценке глазной моторики для диагностики глазодвигательного паралича проверяют шесть основных направлений взгляда (рис. 649). Различные мышцы могут быть активированы в обоих глазах для любого конкретного направления взгляда. Например, взгляд направо осуществляется путем комбинированного действия латеральной прямой мышцы правого глаза и медиальной прямой мышцы левого глаза. Эти две мышцы иннервируются различными черепными нервами (VI и III соответственно).

Если одна мышца ослаблена или парализована, отклонение глаза будет отмечено в ходе определенных глазных движений.

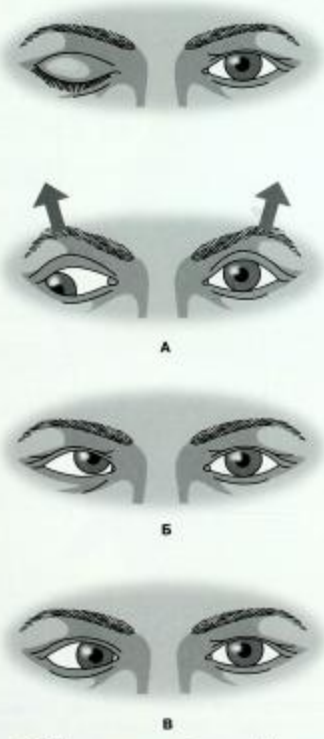

Рис. 650. Глазодвигательный паралич (А – полный глазодвигательный паралич на правой стороне, Б – паралич блокового нерва на правой стороне, В – паралич отводящего нерва на правой стороне) (при попытке смотреть прямо и вперед)

Глазодвигательный паралич может возникнуть в результате поражения, затрагивающего ядра черепных нервов, иннервирующих мышцы глаза. В зависимости от участвующих мышц, результатом может быть отклонение положения пораженного глаза или диплопия. Пациент совершает попытки компенсировать это нарушение путем изменения положения головы.

А. В случаях полного глазодвигательного паралича перечисленные ниже мышцы парализуются (в скобках указан наблюдаемый дефицит). Глазодвигательные мышцы: верхние, нижние, медиальные прямые и нижние косые (глазное яблоко отклоняется к нижнему наружному квадранту). Внутриглазные мышцы: сфинктер зрачка (зрачок расширен) и ресничная мышца (неспособность к аккомодации на близком расстоянии). Мышца, поднимающая верхнее веко (опущение века = птоз). В случае птоза, как показано здесь, полный глазодвигательный паралич не производит диплопию, потому что один глаз не открывается.

Б. Паралич блокового нерва компенсируется верхней косой мышцей, действие которой заключается в опускании и отведении глаза. При этом пораженный глаз слегка отклоняется медиально кверху.

В. Паралич отводящего нерва компенсируется латеральной прямой мышцей, в результате чего пораженный глаз отклоняется к средней линии.

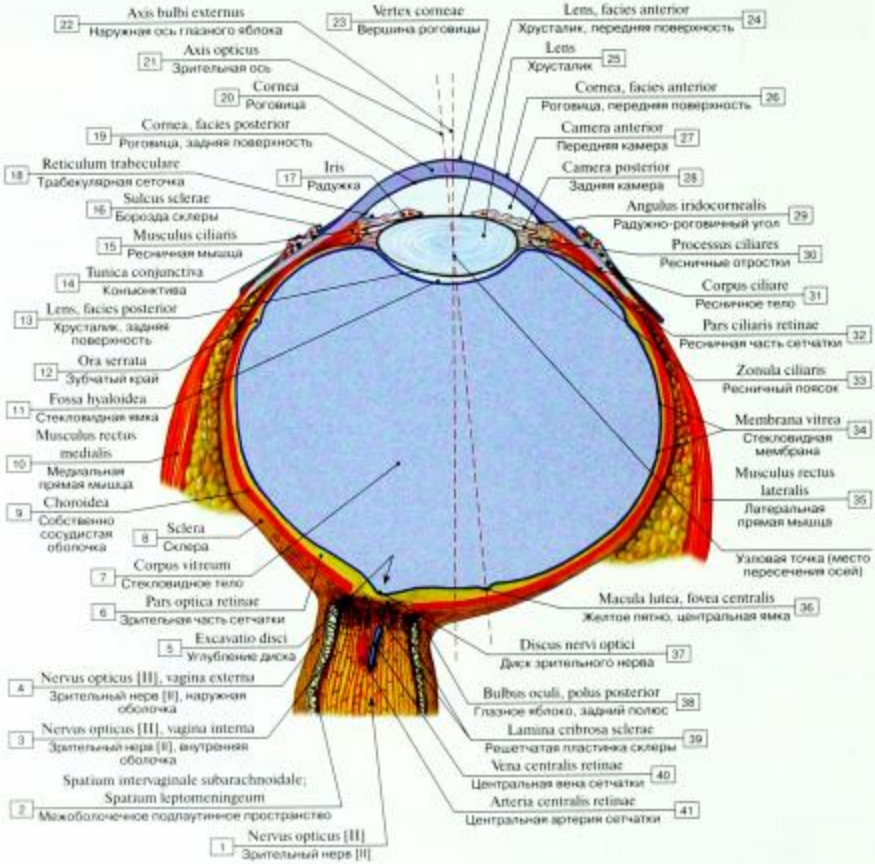

Рис. 651. Глаз, сагиттальный разрез:

1 – Optic nerve [II]; 2 – Subarachnoid space; Leptomeningeal space; 3 – Optic nerve [II], inner sheath; 4 – Optic nerve [II], outer sheath; 5 – Depression of optic disc; Physiological cup; 6 – Optic part of retina; 7 – Vitreous body; 8 – Sclera; 9 – Choroid; 10 – Medial rectus; 11 – Hyaloid fossa; 12 – Ora serrata; 13 – Lens, posterior surface; 14 – Conjunctiva; 15 – Ciliary muscle; 16 – Sulcus sclerae; 17 – Iris; 18 – Trabecular tissue; 19 – Cornea, posterior surface; 20 – Cornea; 21 – Optic axis; 22 – External axis of eyeball; 23 – Corneal vertex; 24 – Lens, anterior surface; 25 – Lens; 26 – Cornea, anterior surface; 27 – Anterior chamber; 28 – Posterior chamber; 29 – Iridocorneal angle; 30 – Ciliary processes; 31 – Ciliary body; 32 – Ciliary part of retina; 33 – Ciliary zonule; 34 – Vitreous membrane; 35 – Lateral rectus; 36 – Macula, fovea centralis; 37 – Optic disc; 38 – Eyeball, posterior pole; 39 – Lamina cribrosa of sclera; 40 – Central retinal vein; 41 – Central retinal artery

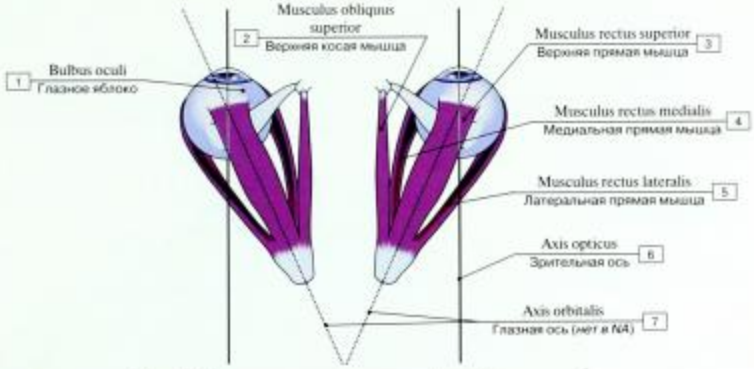

Рис. 652. Оптическая ось и оси глазницы (схема):

1 – Eyeball; 2 – Superior oblique; 3 – Superior rectus; 4 – Medial rectus; 5 – Lateral rectus; 6 – Optic axis; 7 – Orbital axes

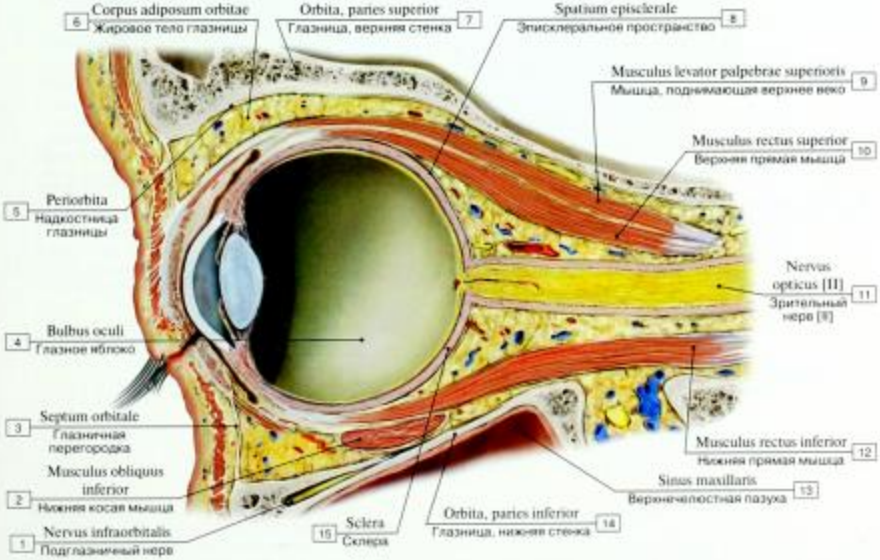

Рис. 653. Глаз в глазнице, сагиттальный разрез:

1 – Infra-orbital nerve; 2 – Inferior oblique; 3 – Orbital septum; 4 – Eyeball; 5 – Periorbita; 6 – Retrobulbar fat; Orbital fat body; 7 – Orbit, roof; 8 – Episcleral space; 9 – Levator palpebrae superioris; 10 – Superior rectus; 11 – Optic nerve [II]; 12 – Inferior rectus; 13 – Maxillary sinus; 14 – Orbit, floor; 15 – Sclera

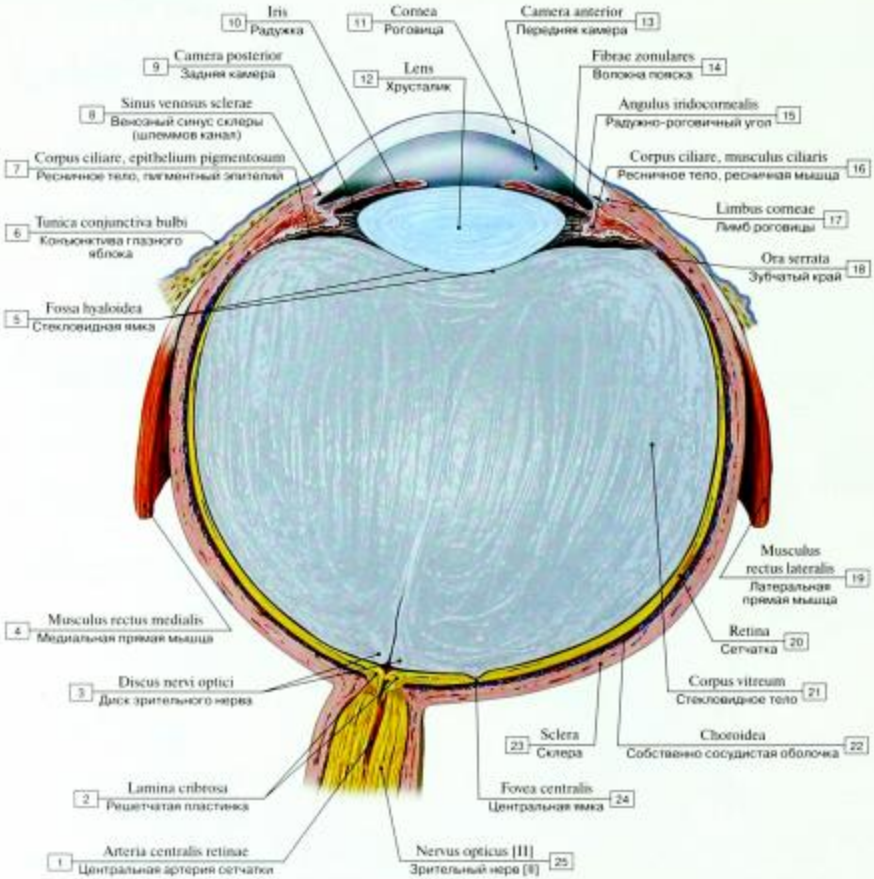

Рис. 654. Глаз, сагиттальный разрез:

1 – Central retinal artery; 2 – Cribriform plate; 3 – Optic disc; 4 – Medial rectus; 5 – Hyaloid fossa; 6 – Bulbar conjunctiva; 7 – Ciliary body, pigmented epithelium; 8 – Scleral venous sinus; 9 – Posterior chamber; 10 – Iris; 11 – Cornea; 12 – Lens; 13 – Anterior chamber; 14 – Zonular fibres; 15 – Iridocorneal angle; 16 – Ciliary body, ciliary muscle; 17 – Corneoscleral junction; Corneal limbus; 18 – Ora serrata; 19 – Lateral rectus; 20 – Retina; 21 – Vitreous body; 22 – Choroid; 23 – Sclera; 24 – Fovea centralis; 25 – Optic nerve [II]

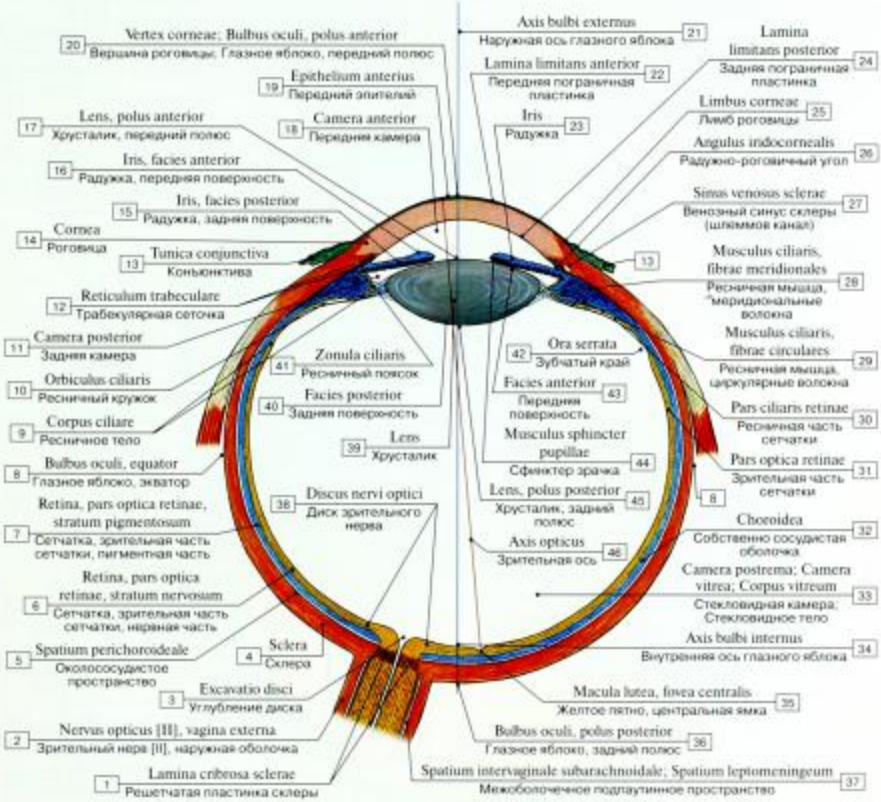

Рис. 655. Оптическая и внутренняя оси глазного яблока (схема):

1 – Lamina cribrosa of sclera; 2 – Optic nerve [II], outer sheath; 3 – Depression of optic disc; Physiological cup; 4 – Sclera; 5 – Perichoroidal space; 6 – Retina, optic part of retina, neural layer; 7 – Retina, optic part of retina, pigmented layer; 8 – Eyeball, equator; 9 – Ciliary body; 10 – Orbiculus ciliaris; 11 – Posterior chamber; 12 – Trabecular tissue; 13 – Conjunctiva; 14 – Cornea; 15 – Iris, posterior surface; 16 – Iris, anterior surface; 17 – Lens, anterior pole; 18 – Anterior chamber; 19 – Corneal epithelium; 20 – Corneal vertex; Eyeball, anterior pole; 21 – External axis of eyeball; 22 – Anterior limiting lamina; 23 – Iris; 24 – Posterior limiting lamina; 25 – Corneoscleral junction; Corneal limbus; 26 – Iridocorneal angle; 27 – Scleral venous sinus; 28 – Ciliary muscle, meridional fibres; 29 – Ciliary muscle, circular fibres; 30 – Ciliary part of retina; 31 – Optic part of retina; 32 – Choroid; 33 – Postremal chamber; Vitreous chamber; Vitreous body; 34 – Internal axis of eyeball; 35 – Macula, fovea centralis; 36 – Eyeball, posterior pole; 37 – Subarachnoid space; Leptomeningeal space; 38 – Optic disc; 39 – Lens; 40 – Posterior surface; 41 – Ciliary zonule; 42 – Ora serrata; 43 – Anterior surface; 44 – Sphincter pupillae; 45 – Lens, posterior pole; 46 – Optic axis

Таблица 37. Размеры глазного яблока
(средние значения в соответствии с данными анатомической и офтальмологической литературы)

Внешняя ось глазного яблока	24,0 мм	Радиус кривизны склеры	13,0 мм
Внутренняя ось глазного яблока	22,5 мм	Радиус кривизны роговицы	7,8 мм
Толщина роговицы	0,5 мм	Острота зрения всего глаза (зрение вдаль)	59 диоптрий
Глубина передней камеры	3,6 мм	Острота зрения роговицы	43 диоптрии
Толщина хрусталика	3,6 мм	Острота зрения хрусталика (зрение вдаль)	19 диоптрий
Расстояние между хрусталиком и сетчаткой	15,6 мм	Расстояние между глазами	61–69 мм
Толщина сетчатки	0,3 мм		

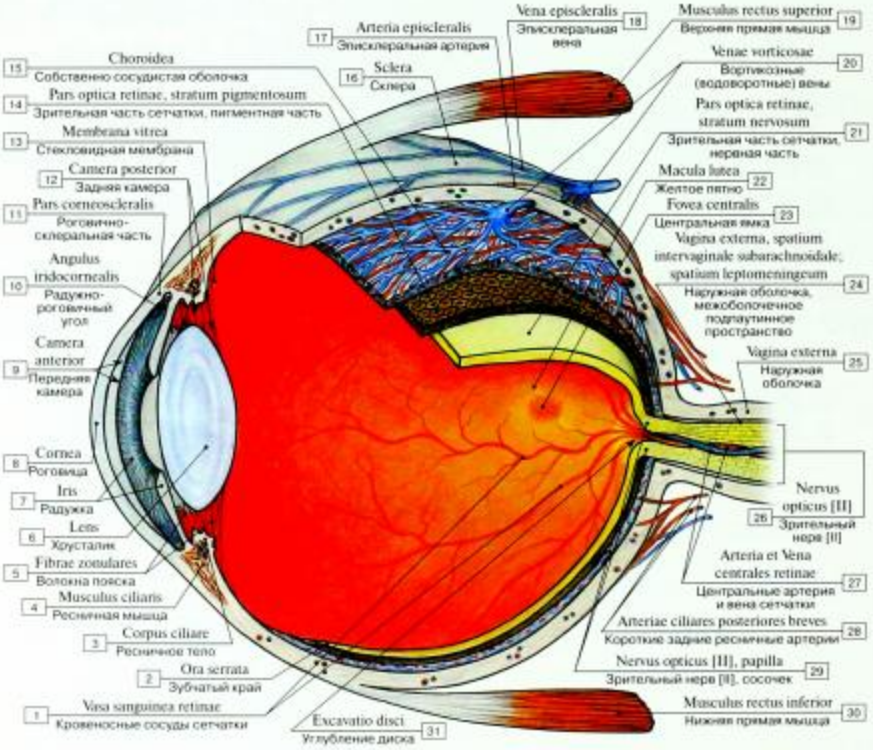

Рис. 656. Оболочки глаза:

1 – Retinal blood vessels; 2 – Ora serrata; 3 – Ciliary body; 4 – Ciliary muscle; 5 – Zonular fibres; 6 – Lens; 7 – Iris; 8 – Cornea; 9 – Anterior chamber; 10 – Iridocorneal angle; 11 – Corneoscleral part; 12 – Posterior chamber; 13 – Vitreous membrane; 14 – Optic part of retina, pigmented layer; 15 – Choroid; 16 – Sclera; 17 – Episcleral artery; 18 – Episcleral vein; 19 – Superior rectus; 20 – Vorticose veins; 21 – Optic part of retina, neural layer; 22 – Macula; 23 – Fovea centralis; 24 – Outer sheath, subarachnoid space; leptomeningeal space; 25 – Outer sheath; 26 – Optic nerve [II]; 27 – Central retinal artery and vein; 28 – Short posterior ciliary arteries; 29 – Optic nerve [II], papillae; 30 – Inferior rectus; 31 – Depression of optic disc; Physiological cup

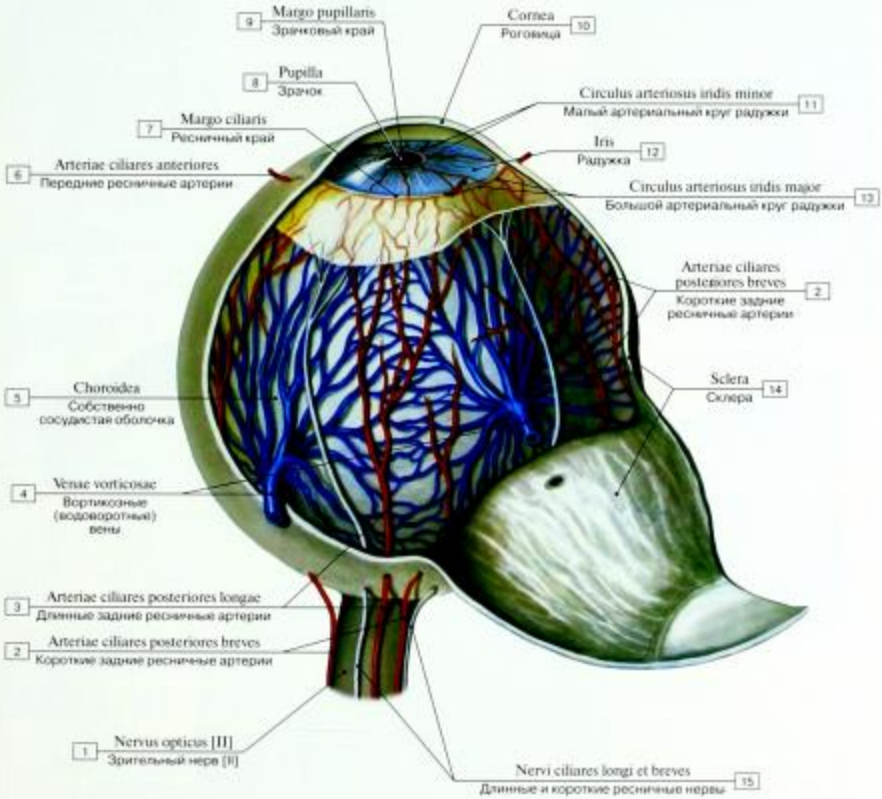

Рис. 657. Сосудистая оболочка глазного яблока, роговица и склера частично оттянуты:

1 – Optic nerve [II]; 2 – Short posterior ciliary arteries; 3 – Long posterior ciliary arteries; 4 – Vorticose veins; 5 – Choroid; 6 – Anterior ciliary arteries; 7 – Ciliary margin; 8 – Pupil; 9 – Pupillary margin; 10 – Cornea; 11 – Minor circulus arteriosus of iris; 12 – Iris; 13 – Major circulus arteriosus of iris; 14 – Sclera; 15 – Long and short ciliary nerves

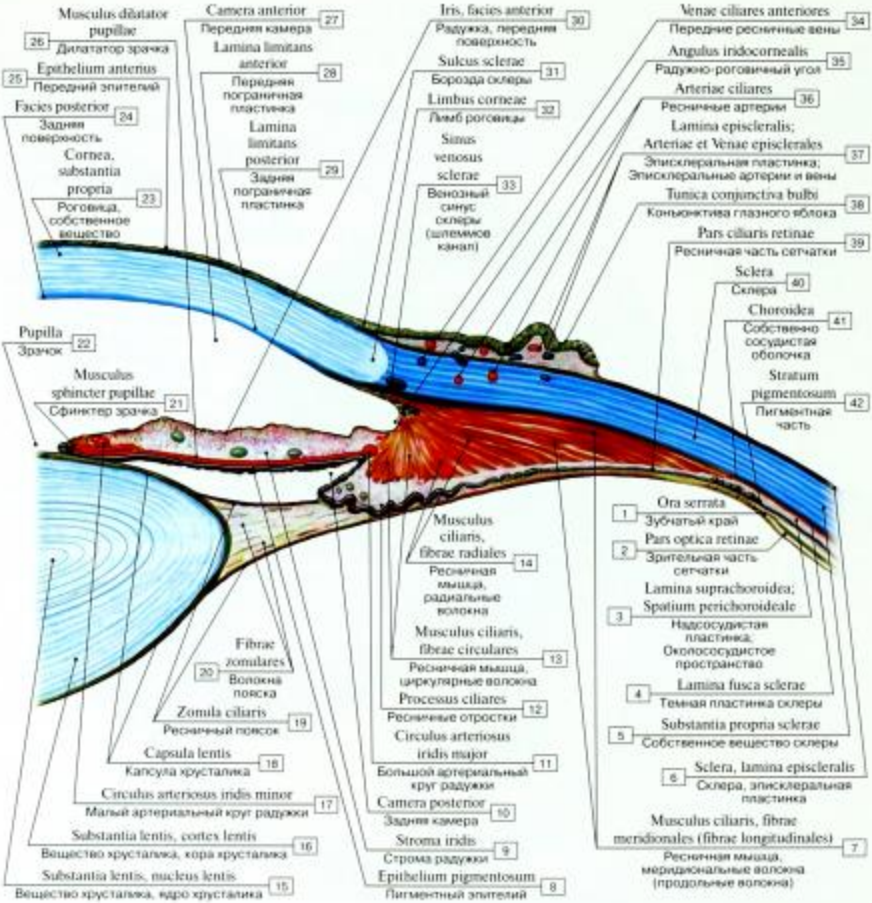

Рис. 658. Фиброзная и сосудистая оболочки глаза, хрусталик:

1 – Ora serrata; 2 – Optic part of retina; 3 – Suprachoroid lamina; Perichoroidal space; 4 – Dark lamina of sclera; 5 – Substantia propria; 6 – Sclera, episcleral layer; 7 – Ciliary muscle, meridional fibres (longitudinal fibres); 8 – Pigmented epithelium; 9 – Stroma of iris; 10 – Posterior chamber; 11 – Major circulus arteriosus of iris; 12 – Ciliary processes; 13 – Ciliary muscle, circular fibres; 14 – Ciliary muscle, radial fibres; 15 – Lens substance, nucleus of lens; 16 – Lens substance, cortex of lens; 17 – Minor circulus arteriosus of iris; 18 – Capsule of lens; 19 – Ciliary zonule; 20 – Zonular fibres; 21 – Sphincter pupillae; 22 – Pupil; 23 – Cornea, substantia propria; 24 – Posterior surface; 25 – Corneal epithelium; 26 – Dilator pupillae; 27 – Anterior chamber; 28 – Anterior limiting lamina; 29 – Posterior limiting lamina; 30 – Iris, anterior surface; 31 – Sulcus sclerae; 32 – Corneoscleral junction; Corneal limbus; 33 – Scleral venous sinus; 34 – Anterior ciliary veins; 35 – Iridocorneal angle; 36 – Ciliary arteries; 37 – Episcleral layer; Episcleral arteries and veins; 38 – Bulbar conjunctiva; 39 – Ciliary part of retina; 40 – Sclera; 41 – Choroid; 42 – Pigmented layer

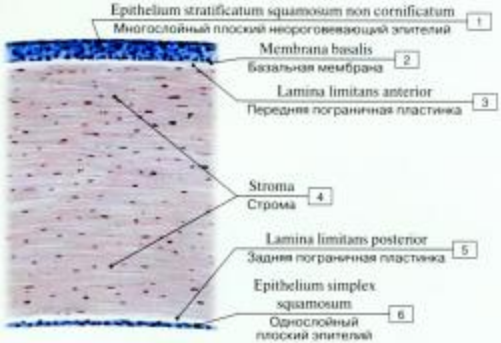

Рис. 659. Структура роговицы:

1 – Nonkeratinized stratified squamous; 2 – Basement membrane; 3 – Anterior limiting lamina; 4 – Stroma; 5 – Posterior limiting membrane; 6 – Simple squamous epithelium

Роговица покрыта многослойным неороговевающим плоским эпителием. Строма составляет примерно 90% толщины роговицы и ограничена изнутри десцеметовой мембраной (однослойный эндотелий). Роговица не имеет васкуляризации, поэтому она иммунологически нейтральна: как правило, пересадка роговицы может быть выполнена без отторжения иммунной системой хозяина.

Рис. 660. Роговица (сканирующая электронограмма)

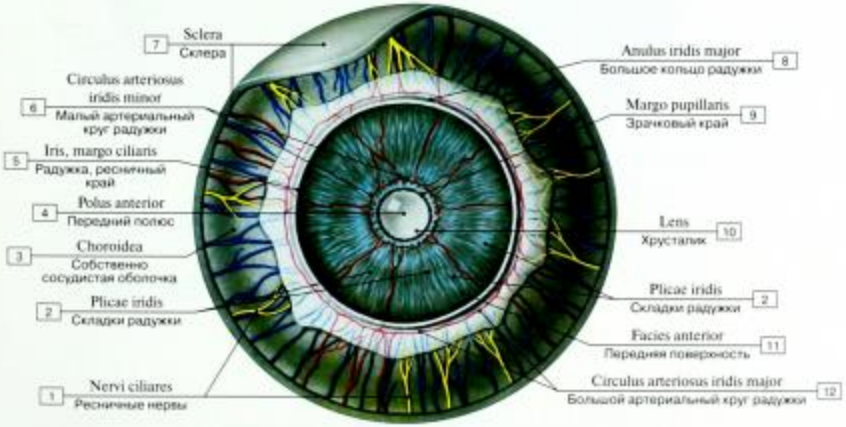

Рис. 661. Сосудистая оболочка глазного яблока:

1 – Ciliary nerves; 2 – Folds of iris; 3 – Choroid; 4 – Anterior pole; 5 – Iris, ciliary margin; 6 – Minor circulus arteriosus of iris; 7 – Sclera; 8 – Outer border of iris; 9 – Pupillary margin; 10 – Lens; 11 – Anterior surface; 12 – Major circulus arteriosus of iris

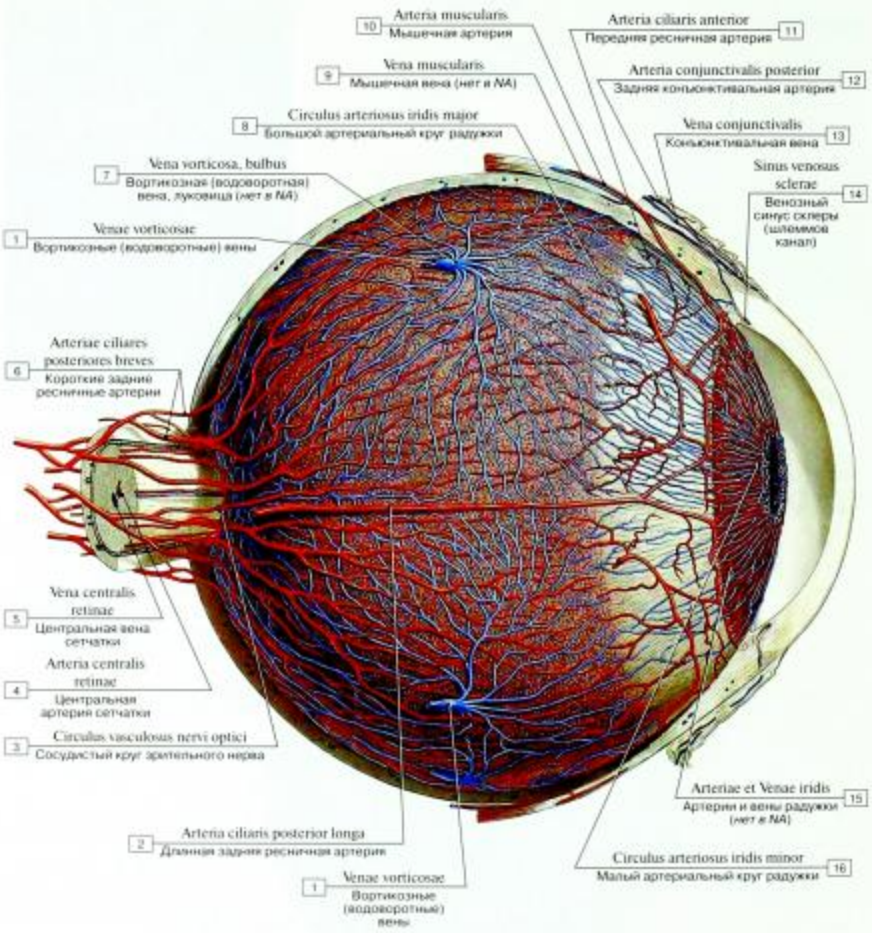

Рис. 662. Сосудистая оболочка глазного яблока, вид спереди:

1 – Vorticose veins; 2 – Long posterior ciliary artery; 3 – Vascular circle of optic nerve; 4 – Central retinal artery; 5 – Central retinal vein; 6 – Short posterior ciliary arteries; 7 – Vorticose vein, bulb; 8 – Major circulus arteriosus of iris; 9 – Muscular vein; 10 – Muscular artery; 11 – Anterior ciliary artery; 12 – Posterior conjunctival artery; 13 – Conjunctival vein; 14 – Scleral venous sinus; 15 – Iridial arteries and veins; 16 – Minor circulus arteriosus of iris

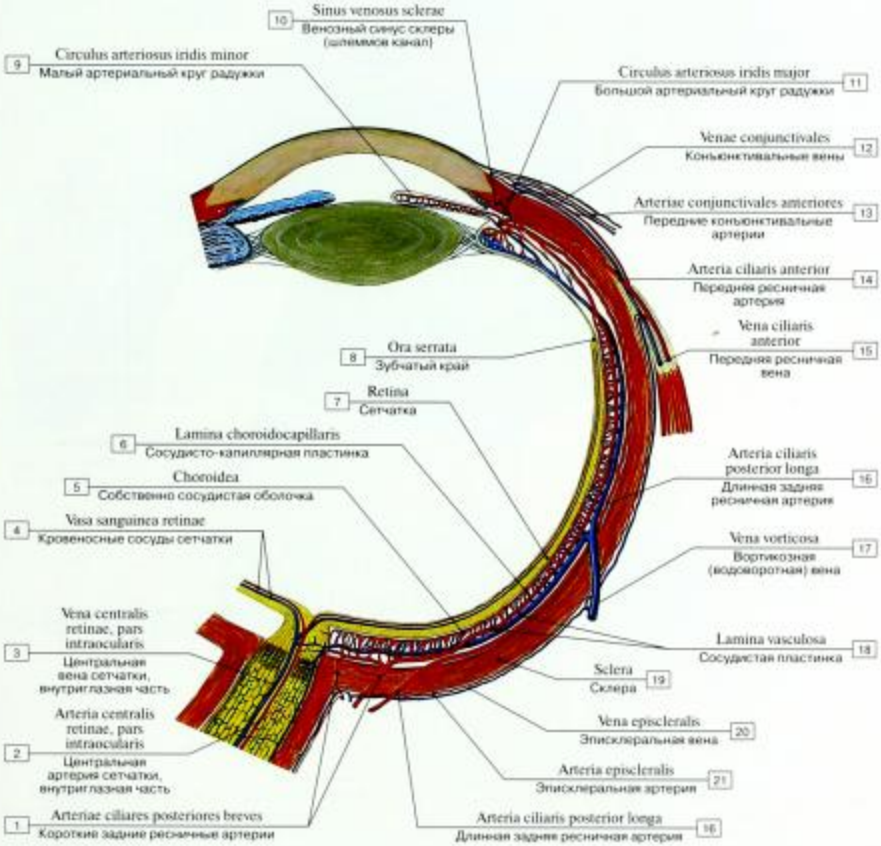

Рис. 663. Оболочки глаза:

1 – Short posterior ciliary arteries; 2 – Central retinal artery, intraocular part; 3 – Central retinal vein, intraocular part; 4 – Retinal blood vessels; 5 – Choroid; 6 – Capillary lamina; 7 – Retina; 8 – Ora serrata; 9 – Minor circulus arteriosus of iris; 10 – Scleral venous sinus; 11 – Major circulus arteriosus of iris; 12 – Conjunctival veins; 13 – Anterior conjunctival arteries; 14 – Anterior ciliary artery; 15 – Anterior ciliary vein; 16 – Long posterior ciliary artery; 17 – Vorticose vein; 18 – Vascular lamina; 19 – Sclera; 20 – Episcleral vein; 21 – Episcleral artery

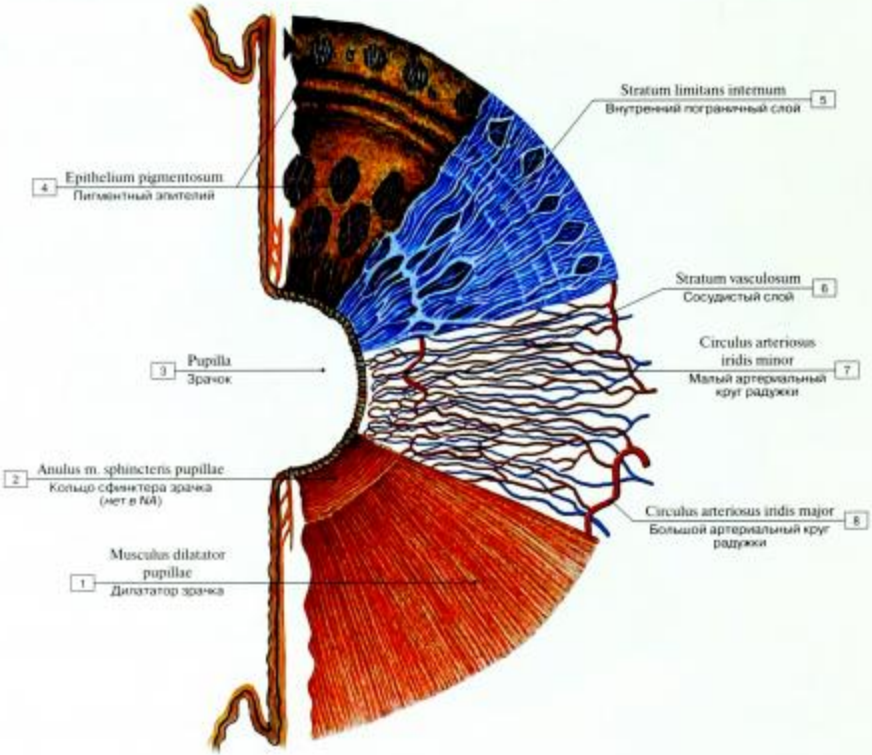

Рис. 664. Строение радужки глазного яблока (схема):

1 – Dilator pupillae; 2 – Anulus sphincter pupillae; 3 – Pupil; 4 – Pigmented epithelium; 5 – Inner limiting layer; 6 – Vascular layer; 7 – Minor circulus arteriosus of iris; 8 – Major circulus arteriosus of iris

Рис. 665. Радужная оболочка:

1 – Stroma of iris; 2 – Cornea; 3 – Sphincter pupillae; 4 – Minor circulus arteriosus of iris; 5 – Pigmented epithelium; 6 – Dilator pupillae; 7 – Major circulus arteriosus of iris

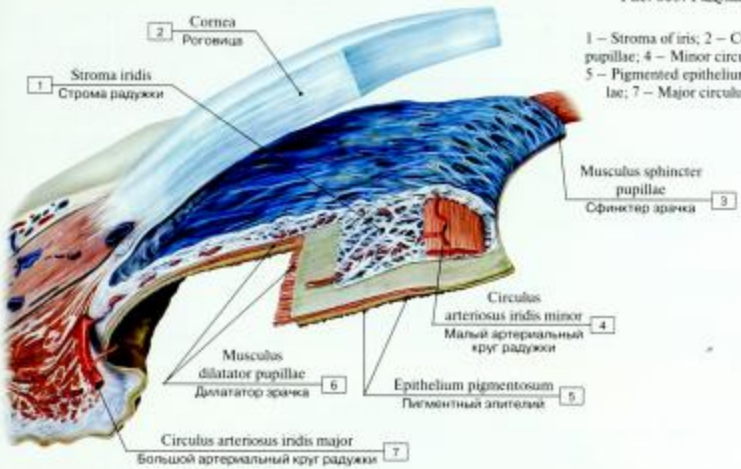

Рис. 666. Размеры зрачка (А – нормальный размер зрачка, Б – максимальная констрикция (миоз), В – максимальная дилатация (мидриаз))

Изменение размеров зрачка осуществляется с помощью двух внутриглазных мышц, сфинктера зрачка и дилататора зрачка. Сфинктер зрачка, имеющий парасимпатическую иннервацию, сужает зрачок, а дилататор зрачка, имеющий симпатическую иннервацию, – расширяет его. В норме размеры зрачка настраиваются в ответ на соответствующее освещение и служат главным образом для оптимизации остроты зрения. Зрачки в норме имеют округлую форму и равные размеры (3–5 мм). Различные влияния могут вызывать изменение размеров зрачка от 1,5 мм (миоз) до 8 мм (мидриаз). Различие в размерах зрачков между левым и правым глазом более чем в 1 мм называется анизокорией. Легкая форма анизокории является физиологической.

Таблица 38. Причины миоза и мидриаза

Миоз	Мидриаз
Свет	Темнота
Сон, утомление	Боль, волнение
Вещества, вызывающие миоз (парасимпатомиметики, симпатолитики)	Вещества, вызывающие мидриаз (парасимпатолитики, например атропин, или симпатомиметики, например эфедрин)
Синдром Хорнера (включая птоз и узкую щель век)	Глазодвигательный паралич
Общая анестезия, морфин	Приступ мигрени, глаукомы

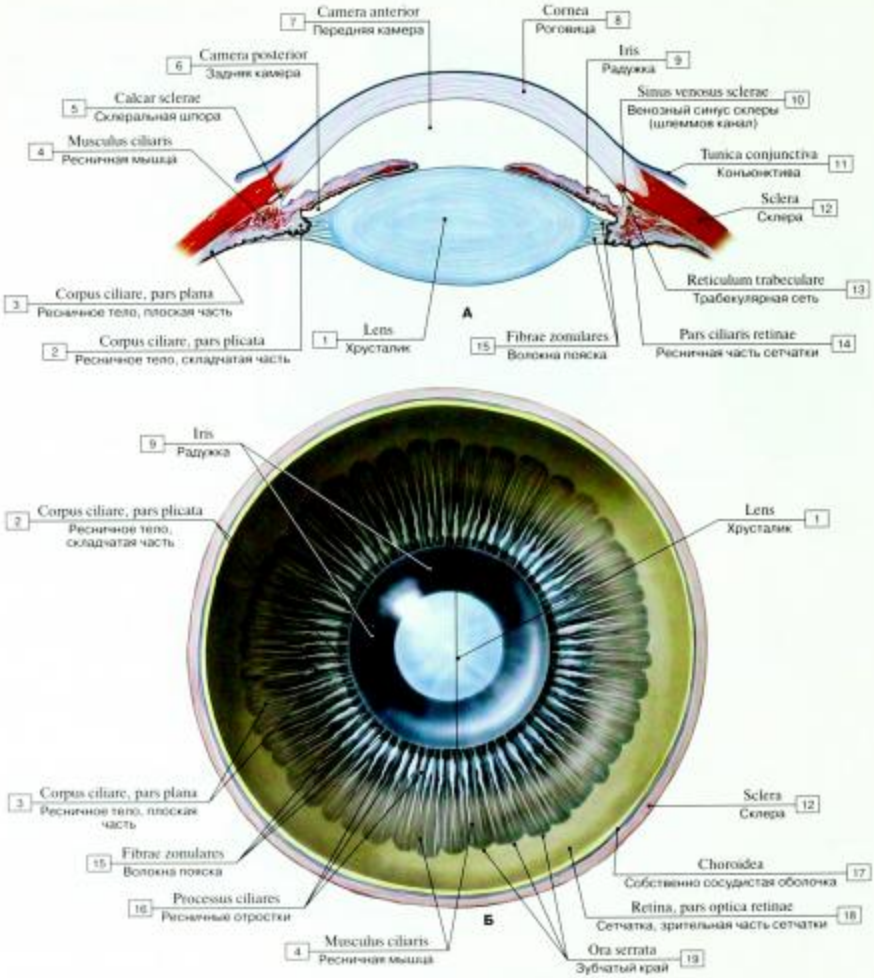

Рис. 667. Камеры глаза (А), ресничное тело, хрусталик (Б) (схемы):

1 – Lens; 2 – Ciliary body, plicate part; 3 – Ciliary body, planes part; 4 – Ciliary muscle; 5 – Scleral spur; 6 – Posterior chamber; 7 – Anterior chamber; 8 – Cornea; 9 – Iris; 10 – Scleral venous sinus; 11 – Conjunctiva; 12 – Sclera; 13 – Trabecular reticulum; 14 – Ciliary part of retina; 15 – Zonular fibres; 16 – Ciliary processes; 17 – Choroid; 18 – Retina, optic part of retina; 19 – Ora serrata

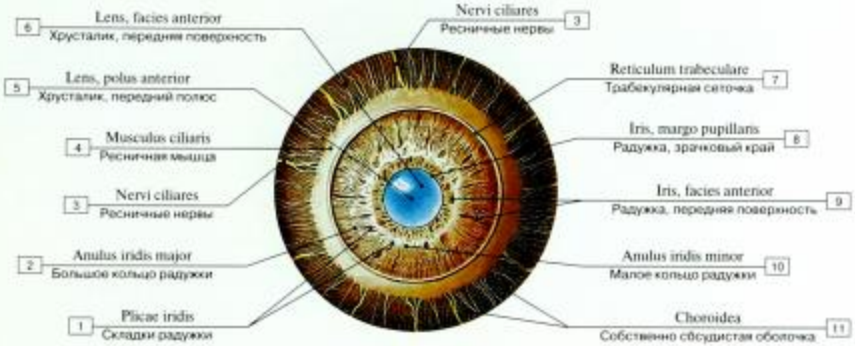

Рис. 668. Радужная оболочка, удалены склера и роговица, вид спереди:

1 – Folds of iris; 2 – Outer border of iris; 3 – Ciliary nerves; 4 – Ciliary muscle; 5 – Lens, anterior pole; 6 – Lens, anterior surface; 7 – Trabecular tissue; 8 – Iris, pupillary margin; 9 – Iris, anterior surface; 10 – Inner border of iris; 11 – Choroid

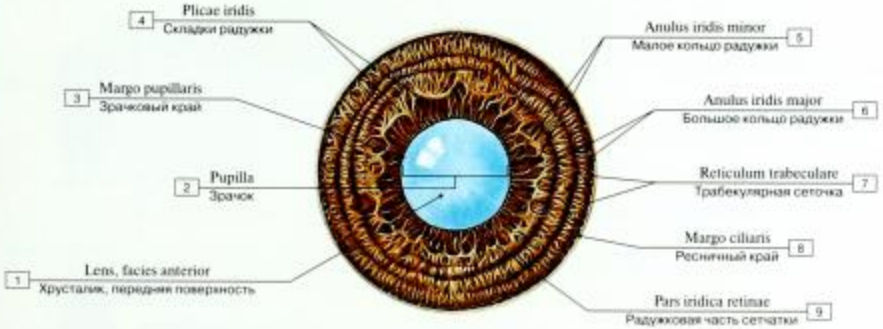

Рис. 669. Радужная оболочка, удалена склера, вид спереди:

1 – Lens, anterior surface; 2 – Pupil; 3 – Pupillary margin; 4 – Folds of iris; 5 – Inner border of iris; 6 – Outer border of iris; 7 – Trabecular tissue; 8 – Ciliary margin; 9 – Irideal part of retina

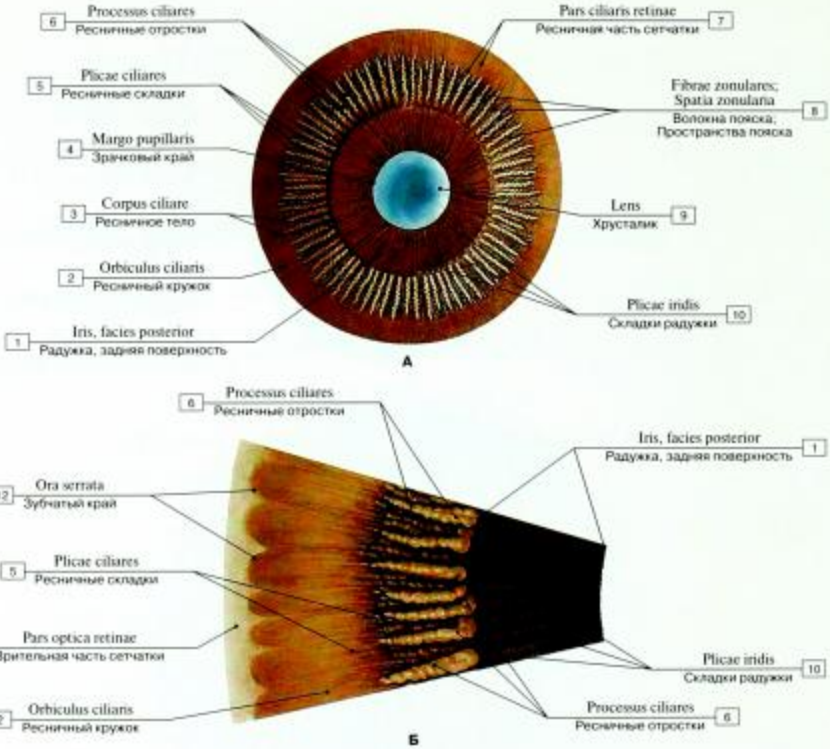

Рис. 670. Радужная оболочка (А – вид сзади, Б – участок радужки под увеличением):

1 – Iris, posterior surface; 2 – Orbiculus ciliaris; 3 – Ciliary body; 4 – Pupillary margin; 5 – Ciliary plicae; 6 – Ciliary processes; 7 – Ciliary part of retina; 8 – Zonular fibres; Zonular spaces; 9 – Lens; 10 – Folds of iris; 11 – Optic part of retina; 12 – Ora serrata

Водянистая влага (приблизительно 0,3 мл на каждый глаз) является важным фактором, определяющим внутриглазное давление. Она вырабатывается непигментным ресничным эпителием ресничных отростков в задней камере глаза (около 0,15 мл/ч) и проходит через зрачок в переднюю камеру глаза. Водянистая влага просачивается через полости трабекулярной сети (фонтановы пространства) в радужно-роговичном углу и проникает в шлеммов канал (венозный синус склеры), по которому дренируется в эписклеральные вены. Дренируемая водянистая влага оттекает по направлению к углу передней камеры по градиенту давлений (внутриглазное давление составляет 15 мм рт.ст., давление в эписклеральных венах – 9 мм рт.ст.) и вынуждена преодолевать физическое сопротивление в двух местах:

- зрачковое сопротивление (между радужкой и хрусталиком);
- трабекулярное сопротивление (узкие пространства в трабекулярной сети).

Приблизительно 85% водянистой влаги оттекает через трабекулярную сеть в шлеммов канал. Лишь 15% дренируется через увеосклеральную сосудистую систему в вортикозные вены (увеосклеральный дренажный путь).

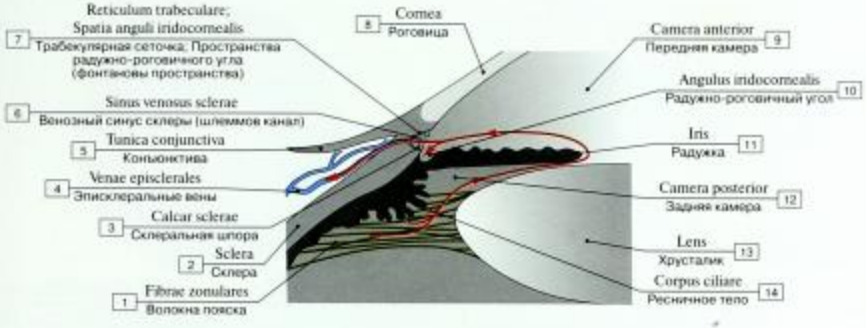

Рис. 671. Нормальный отток водянистой влаги:

1 – Zonular fibres; 2 – Sclera; 3 – Scleral spur; 4 – Episcleral veins; 5 – Conjunctiva; 6 – Scleral venous sinus; 7 – Trabecular tissue; Spaces of iridocorneal angle; 8 – Cornea; 9 – Anterior chamber; 10 – Iridocorneal angle; 11 – Iris; 12 – Posterior chamber; 13 – Lens; 14 – Ciliary body

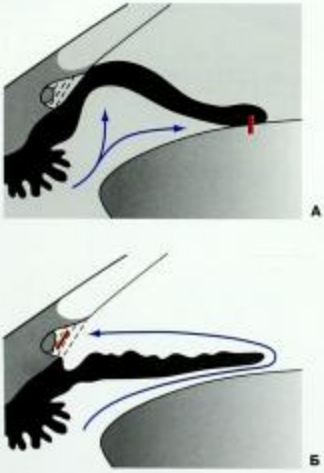

Рис. 672. Затруднение оттока водянистой влаги и глаукома

Нормальное внутриглазное давление (15 мм рт.ст. у взрослого человека) необходимо для функционирования зрительной системы, отчасти потому, что оно поддерживает гладкую поверхность роговицы и помогает сохранять контакт между фоторецепторными клетками и пигментным эпителием. Когда возникает глаукома, внутриглазное давление повышено и зрительный нерв сдавливается на решетчатой пластинке, где он выходит из глазного яблока через склеру. Такое сдавление зрительного нерва в конечном счете приводит к слепоте. Повышенное давление препятствует нормальному оттоку водянистой влаги, и она теряет способность преодолевать зрачковое или трабекулярное сопротивление. Может развиться одно из следующих двух состояний.

- Острая, или закрытоугольная глаукома (**А**), при которой радужно-роговичный угол преграждается тканью радужки. Водянистая влага не может дренироваться в переднюю камеру и надавливает на радужку вверх, блокируя радужно-роговичный угол.
- Хроническая, или открытоугольная глаукома (**Б**), при которой угол передней камеры открыт, но дренаж через трабекулярную сеть ослаблен (на рис. красная полоска показывает каждый тип обструкции).

Наиболее частой формой (около 90% всех случаев глаукомы) является первичная хроническая открытоугольная глаукома (Б), которая развивается после 40 лет. Главная цель лечения – улучшить отток внутриглазной жидкости (к примеру, с помощью парасимпатомиметиков, которые вызывают длительное сокращение цилиарной мышцы и сфинктера зрачка) или снизить ее выработку.

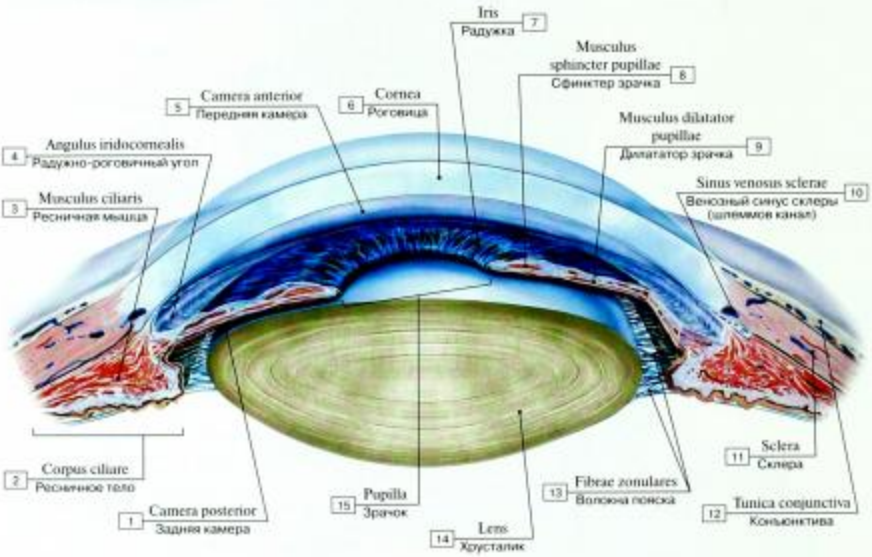

Рис. 673. Хрусталик (поперечное сечение через передний сегмент глаза, вид сверху):

1 – Posterior chamber; 2 – Ciliary body; 3 – Ciliary muscle; 4 – Iridocorneal angle; 5 – Anterior chamber; 6 – Cornea; 7 – Iris; 8 – Sphincter pupillae; 9 – Dilator pupillae; 10 – Scleral venous sinus; 11 – Sclera; 12 – Conjunctiva; 13 – Zonular fibres; 14 – Lens; 15 – Pupil

Расположение радужки, передней и задней камер глаза

Радужка, сосудистая оболочка и ресничное тело по периферии радужки – части увеального тракта. В радужке образуются пигменты, определяющие цвет глаз. Радужка является оптической диафрагмой с отверстием в середине – зрачком, который размещается кпереди от хрусталика. Зрачок имеет диаметр 1,5–8 мм; он сужается при сокращении сфинктера зрачка (парасимпатическая иннервация через глазодвигательный нерв и ресничный узел) и расширяется при сокращении дилататора зрачка (симпатическая иннервация из верхнего шейного узла через внутреннее сонное сплетение). Радужка и хрусталик совместно отделяют переднюю камеру глаза от задней. Задняя камера за радужкой граничит со стекловидным телом с задней стороны, с хрусталиком – центрально и с ресничным телом – с латеральной стороны. Передняя камера спереди граничит с роговицей, сзади – с радужкой и хрусталиком.

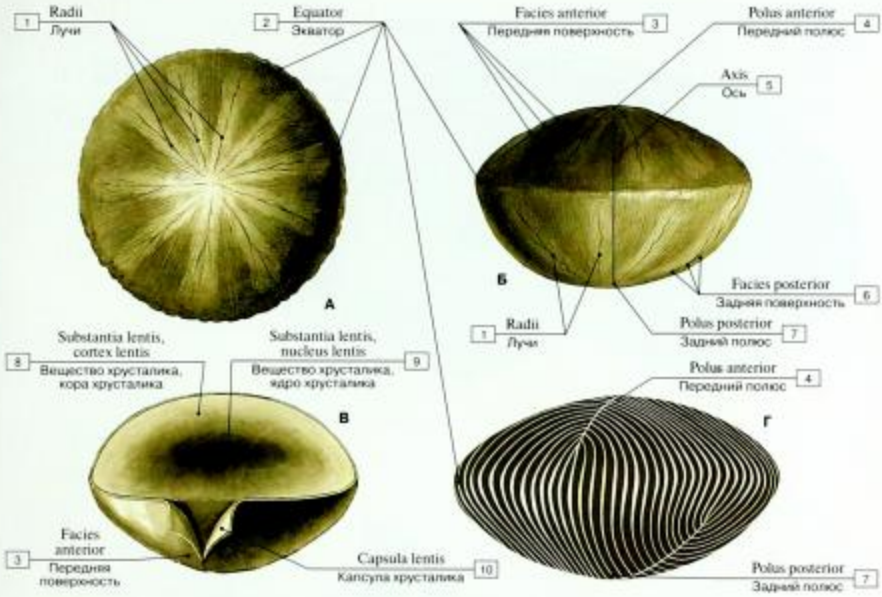

Рис. 674. Изолированный хрусталик (А – вид сверху, Б – вид сбоку, В – косой срез, Г – схема расположения волокон хрусталика у новорожденного):

1 – Radii; 2 – Equator; 3 – Anterior surface; 4 – Anterior pole; 5 – Axis; 6 – Posterior surface; 7 – Posterior pole; 8 – Lens substance, cortex of lens; 9 – Lens substance, nucleus of lens; 10 – Capsule of lens



Рис. 675. Хрусталик (сканирующая электронограмма)

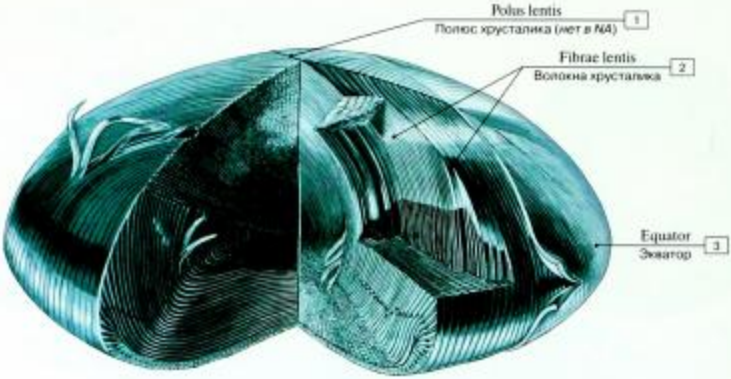

Рис. 676. Распространение волокон в хрусталике (объемная схема):

1 – Pole lens; 2 – Lens fibres; 3 – Equator

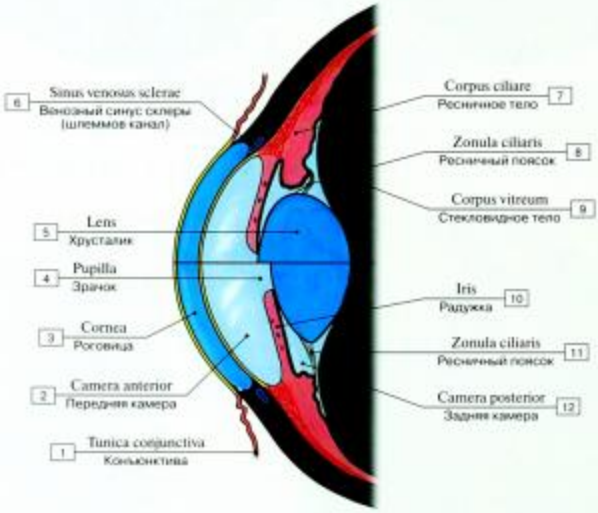

Рис. 677. Ненатянутый и натянутый хрусталик:

1 – Conjunctiva; 2 – Anterior chamber; 3 – Cornea; 4 – Pupil; 5 – Lens; 6 – Scleral venous sinus; 7 – Ciliary body; 8 – Ciliary zonule; 9 – Vitreous body; 10 – Iris; 11 – Ciliary zonule; 12 – Posterior chamber

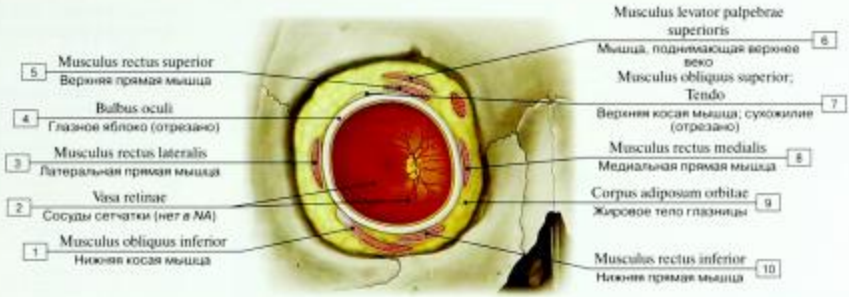

А

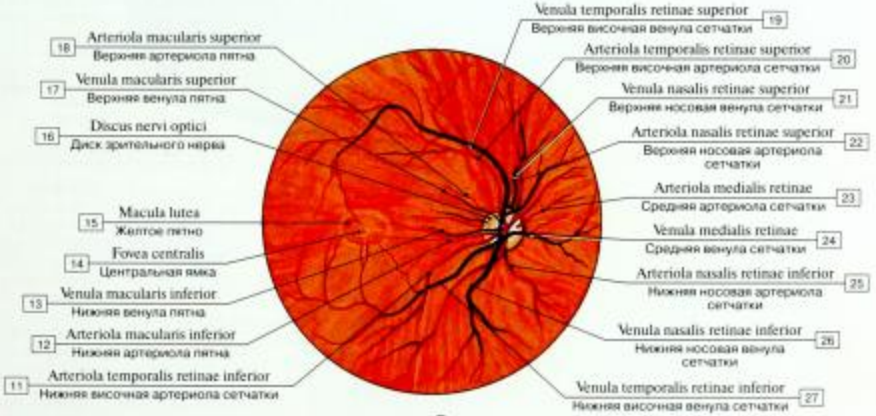

Б

Рис. 678. Дно глаза (А – общая проекция, Б – выделенный участок):

1 – Inferior oblique; 2 – Retinal vessels; 3 – Lateral rectus; 4 – Eyeball; 5 – Superior rectus; 6 – Levator palpebrae superioris; 7 – Superior oblique; Tendon; 8 – Medial rectus; 9 – Retrobulbar fat; Orbital fat body; 10 – Inferior rectus; 11 – Inferior temporal retinal arteriole; 12 – Inferior macular arteriole; 13 – Inferior macular venule; 14 – Fovea centralis; 15 – Macula; 16 – Optic disc; 17 – Superior macular venule; 18 – Superior macular arteriole; 19 – Superior temporal retinal venule; 20 – Superior temporal retinal arteriole; 21 – Superior nasal retinal venule; 22 – Superior nasal retinal arteriole; 23 – Medial retinal arteriole; 24 – Medial retinal venule; 25 – Inferior nasal retinal arteriole; 26 – Inferior nasal retinal venule; 27 – Inferior temporal retinal venule

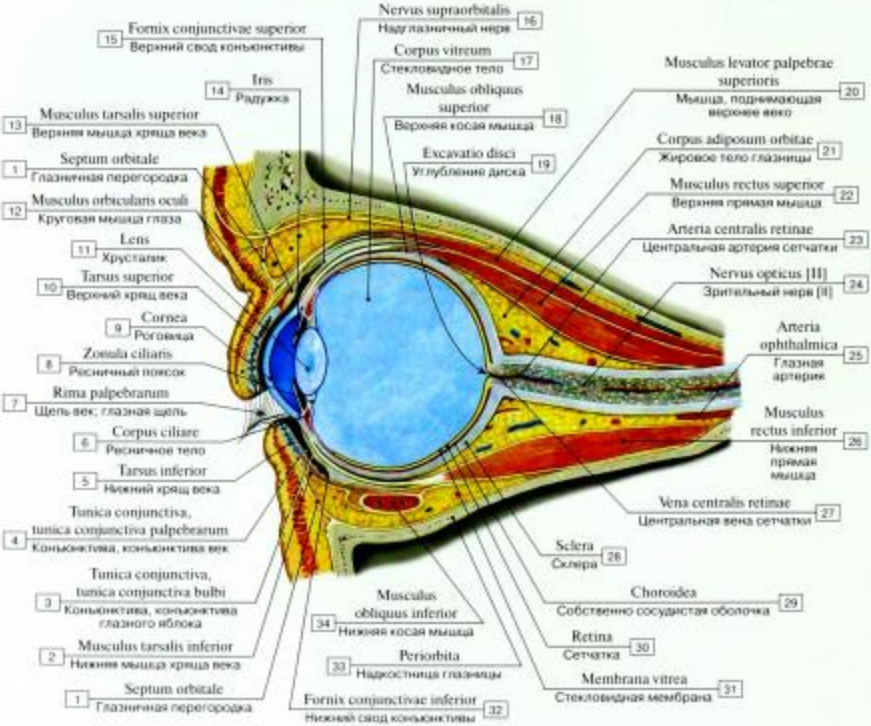

Рис. 679. Стекловидное тело:

1 – Orbital septum; 2 – Inferior tarsal muscle; 3 – Conjunctiva, bulbar conjunctiva; 4 – Conjunctiva, palpebral conjunctiva; 5 – Inferior tarsus; 6 – Ciliary body; 7 – Palpebral fissure; 8 – Ciliary zonule; 9 – Cornea; 10 – Superior tarsus; 11 – Lens; 12 – Orbicularis oculi; 13 – Superior tarsal muscle; 14 – Iris; 15 – Superior conjunctival fornix; 16 – Supra-orbital nerve; 17 – Vitreous body; 18 – Superior oblique; 19 – Depression of optic disc; Physiological cup; 20 – Levator palpebrae superioris; 21 – Retrobulbar fat; Orbital fat body; 22 – Superior rectus; 23 – Central retinal artery; 24 – Optic nerve [II]; 25 – Ophthalmic artery; 26 – Inferior rectus; 27 – Central retinal vein; 28 – Sclera; 29 – Choroid; 30 – Retina; 31 – Vitreous membrane; 32 – Inferior conjunctival fornix; 33 – Periorbita; 34 – Inferior oblique

Рис. 680. Стекловидное тело (стекловидная жидкость):

1 – Attachment to optic disc (Martegiani ring); 2 – Vitreous body; 3 – Ora serrata (site of attachment); 4 – Lens; 5 – Hannover space; 6 – Garnier space; 7 – Petit space; 8 – Berger space; 9 – Hyaloid canal; 10 – Optic nerve [II]

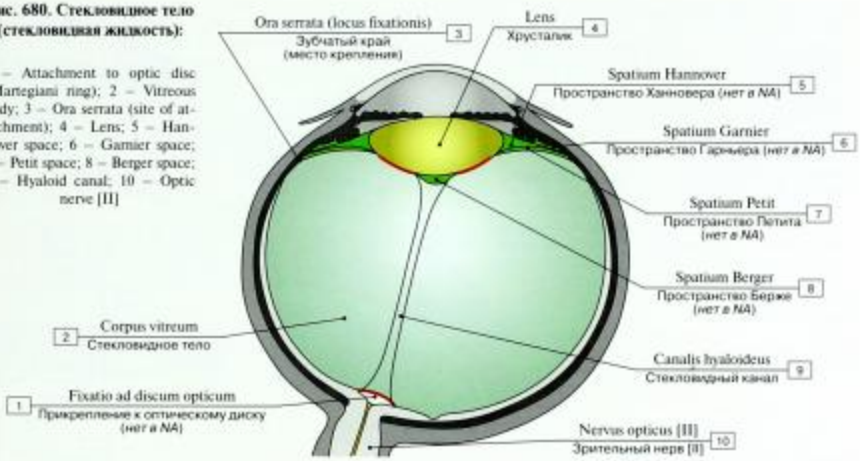

Места, где **стекловидное тело** прикрепляется к другим структурам глаза, окрашены на рисунке в красный цвет, смежные пространства показаны зеленым цветом. Стекловидное тело стабилизирует глазное яблоко и препятствует отслоению сетчатки. Будучи лишенным нервов и сосудов, оно состоит из 98% воды и 2% гиалуроновой кислоты и коллагена. Стекловидный канал является эмбриологическим остатком стекловидной артерии. Для лечения некоторых заболеваний стекловидное тело может быть удалено (витректомия), а оставшуюся полость заполняют физиологическим раствором.

Сетчатка – третий, самый внутренний слой глазного яблока. Она состоит из зрительной и слепой частей. Зрительная часть сетчатки изменяется по толщине в разных местах. Она лежит поверх пигментного эпителия и прижимает его при помощи внутриглазного давления. Зрительная часть сетчатки заканчивается у зубчатых краев. Участок на сетчатке, где острота зрения наивысшая, это центральная ямка, небольшое углубление в центре желтоватой области, желтого пятна. Зрительная часть сетчатки особенно тонкая на этом участке; она толстая там, где зрительный нерв выходит из глазного яблока на решетчатой пластинке.

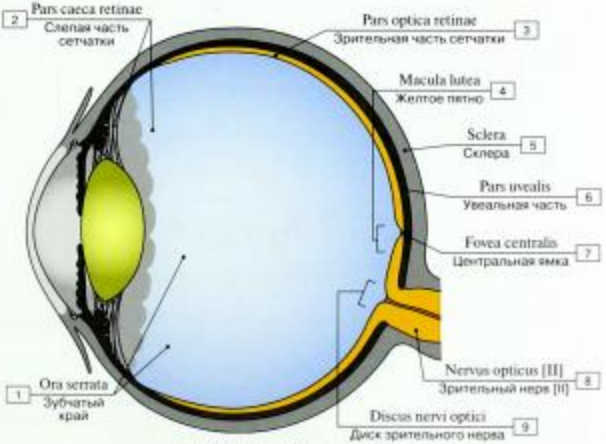

Рис. 681. Части сетчатки глаза:

1 – Ora serrata; 2 – Nonvisual retina; 3 – Optic part of retina; 4 – Macula; 5 – Sclera; 6 – Uveal part; 7 – Fovea centralis; 8 – Optic nerve [II]; 9 – Optic disc

Рис. 682. Склера:

1 – Sclera; 2 – Pigmented layer; 3 – Neural layer; 4 – Ora serrata; 5 – Ciliary body; 6 – Conjunctiva; 7 – Cornea; 8 – Iris; 9 – Nonvisual retina, irideal part of retina; 10 – Nonvisual retina, ciliary part of retina; 11 – Optic part of retina

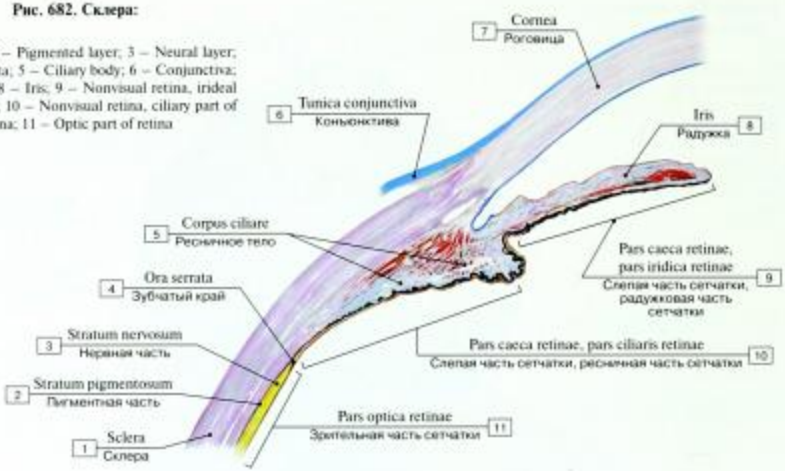

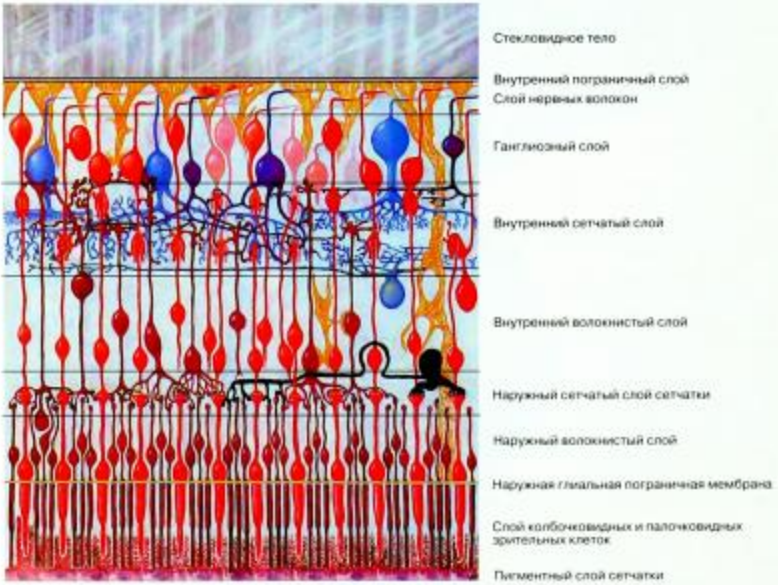

Рис. 683. Строение сетчатой оболочки глаза (схема)

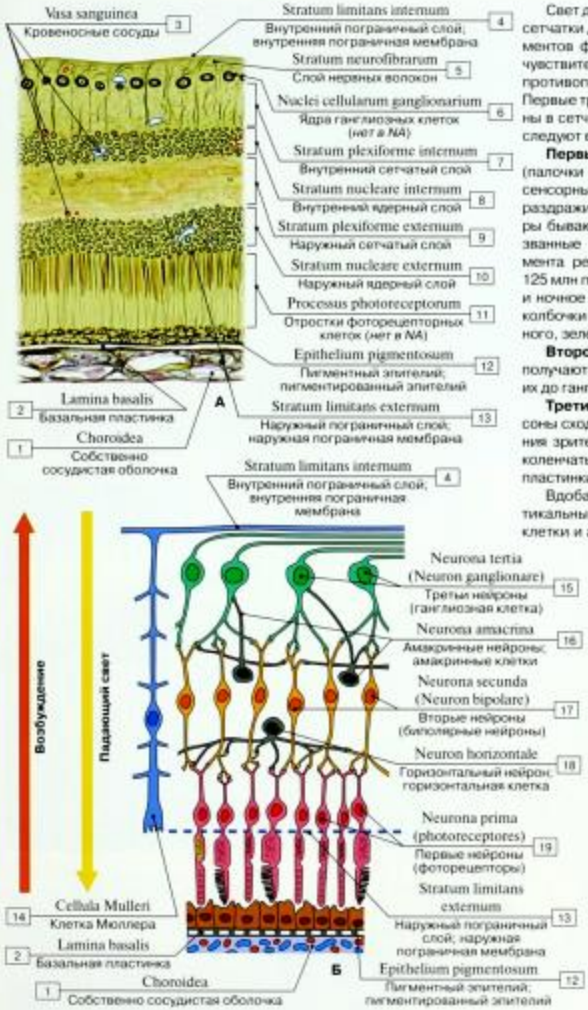

Свет должен пройти через все внутренние слои сетчатки до достижения фоточувствительных элементов фоторецепторов. Направление передачи чувствительной информации направлено внутрь, противоположно направлению входящего света. Первые три нейрона зрительного пути расположены в сетчатке. Начиная с наружного нейрона, они следуют в указанной ниже последовательности.

Первый нейрон. Фоторецепторные клетки (палочки и колбочки) – это светочувствительные сенсорные клетки, которые преобразуют световые раздражители в нервный импульс. Фоторецепторы бывают двух типов – палочки и колбочки, названные по форме световоспринимающего сегмента рецептора. Сетчатка содержит примерно 125 млн палочек, которые отвечают за сумеречное и ночное зрение, и 6–7 млн колбочек. Различные колбочки специализированы для восприятия красного, зеленого и синего цвета.

Второй нейрон – биполярные клетки, которые получают импульсы от фоторецепторов и доводят их до ганглиозных клеток.

Третий нейрон – ганглиозные клетки, чьи аксоны сходятся в оптический диск для формирования зрительного нерва и достигают латеральных коленчатых тел метаталамуса и верхних бугорков пластинки четверохолмия среднего мозга.

Вдобавок к этим в значительной степени «вертикальным» связям есть также горизонтальные клетки и амакриновые клетки, которые функционируют как интернейроны, устанавливая поперечные связи. В этом случае импульсы, передаваемые рецепторными клетками, обрабатываются, в то же время находясь в сетчатке (сигнал сходимости). Сетчатые мюллеровы клетки являются глиальными клетками, которые охватывают слой нейронов от внутренней к внешней ограничивающей мембране и создают вспомогательную структуру для нейронов. Это пигментный эпителий, базальная мембрана его клеток прикрепляется к мембране Бруха (содержит эластичные волокна и коллагеновые фибриллы) и выступает посредником в обмене веществ между смежной сосудистой оболочкой (хориокапилляром) и фоторецепторной клеткой.

Наружные сегменты фоторецепторов находятся в контакте с пигментным эпителием, но не прикрепляются к нему. Это объясняет, почему сетчатка может отделиться от пигментного эпителия (отслоение сетчатки, при отсутствии лечения, приводит к слепоте).

Рис. 684. Слои сетчатки (А), нейроны зрительного пути и их соединения (Б, схема):

1 – Choroid; 2 – Basal lamina; 3 – Blood vessels; 4 – Inner limiting layer; Inner limiting membrane; 5 – Layer of nerve fibres; 6 – Nuclei of ganglion cells; 7 – Internal plexiform layer; 8 – Inner nuclear layer; 9 – External plexiform layer; 10 – Outer nuclear layer; 11 – Processes of photoreceptor cells; 12 – Pigmented epithelium; 13 – Outer limiting layer; Outer limiting membrane; 14 – Muller cell; 15 – Third neurons (Ganglion cell); 16 – Amacrine cells; 17 – Second neurons (Bipolar cells); 18 – Fusiform horizontal cell; 19 – First neurons (photoreceptors)

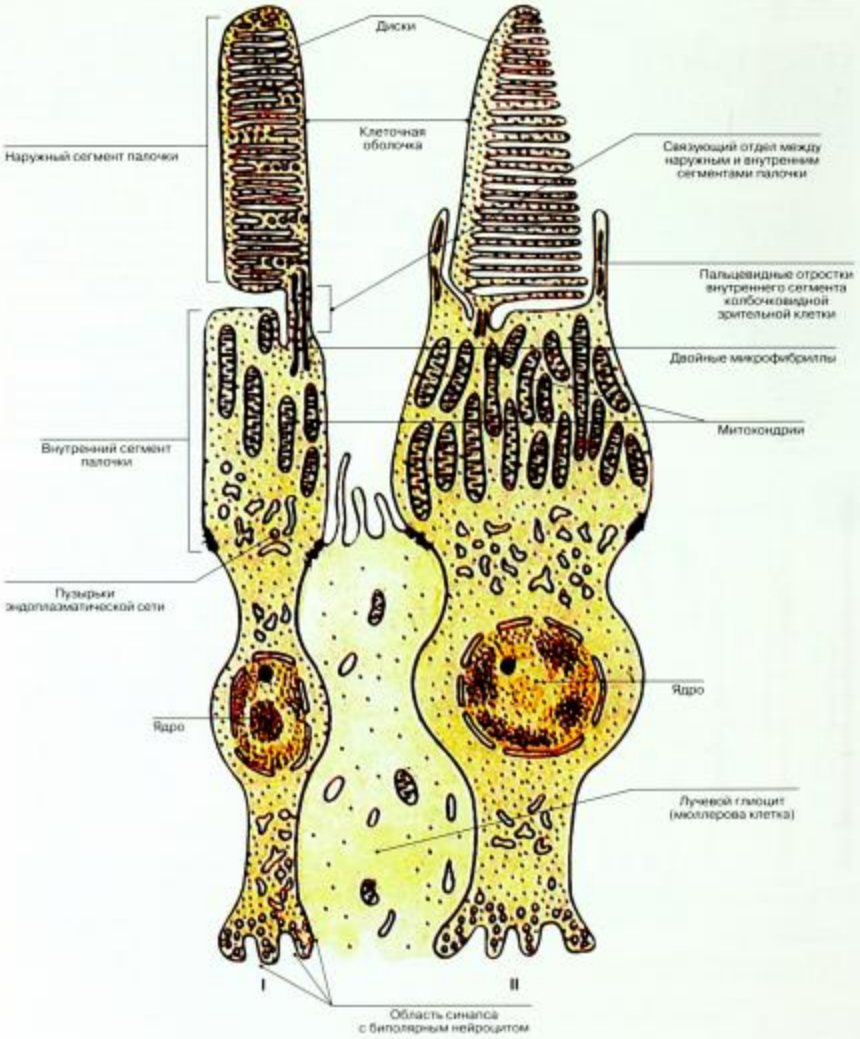

Рис. 685. Палочковидная (I) и колбочковидная (II) зрительные клетки – фоторецепторные клетки. Ультрамикроскопическое строение

А


Б

В

Рис. 686. Сетчатка
(А, Б, В – сканирующая электронограмма)

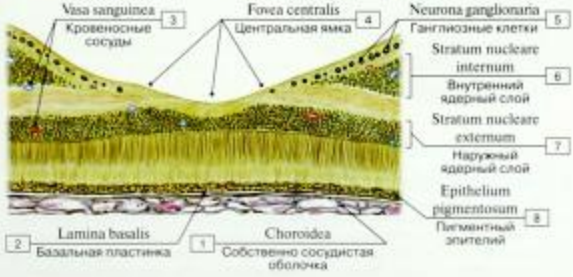

Латеральнее оптического диска находится **желтое пятно**. В его центре имеется воронкообразное углубление примерно 1,5 мм в диаметре – **центральная ямка**, которая является местом максимальной остроты зрения. В этом месте внутренние слои сетчатки направлены к краю углубления так, что клетки фоторецепторов (только колбочки, без палочек) попадают под прямое воздействие падающего света. Этот механизм значительно снижает рассеяние лучей света.

Рис. 687. Желтое пятно и центральная ямка:

1 – Choroid; 2 – Basal lamina; 3 – Blood vessels; 4 – Fovea centralis; 5 – Ganglion cells; 6 – Inner nuclear layer; 7 – Outer nuclear layer; 8 – Pigmented epithelium

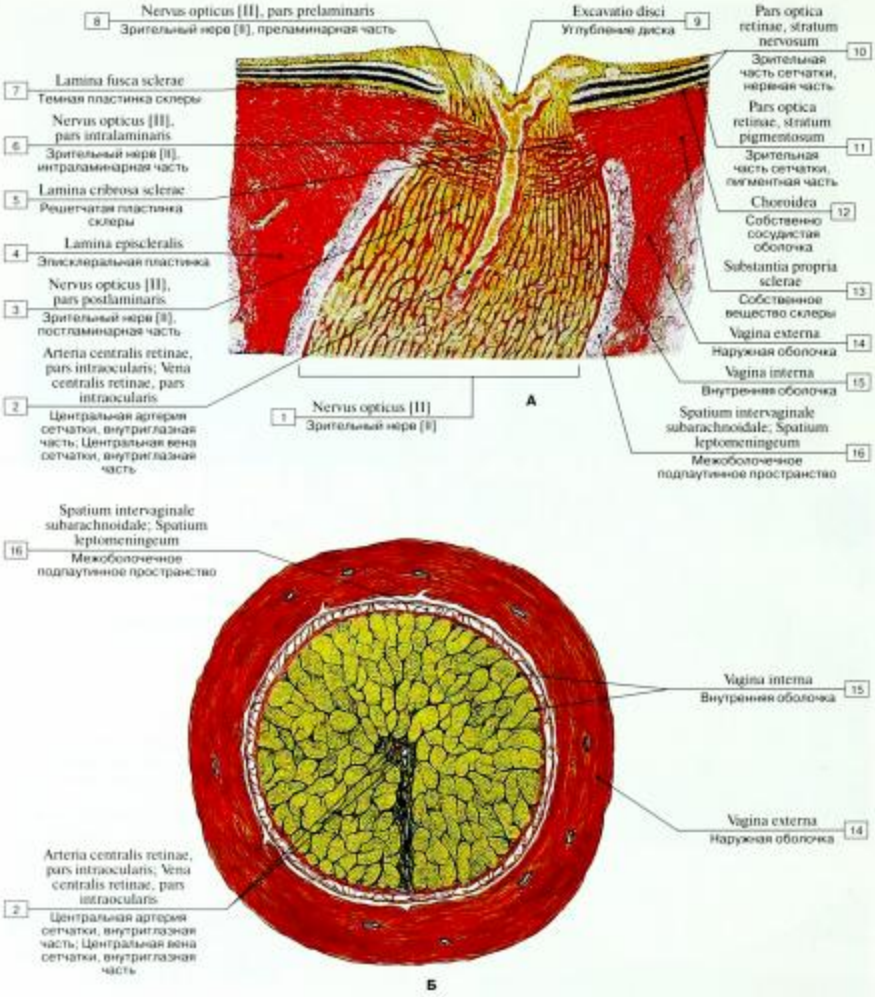

Рис. 688. Слепое пятно (А – продольный разрез, Б – поперечный разрез):

1 – Optic nerve [II]; 2 – Central retinal artery, intraocular part; Central retinal vein, intraocular part; 3 – Optic nerve [II], postlaminar part; 4 – Episcleral layer; 5 – Lamina cribrosa of sclera; 6 – Optic nerve [II], intralaminar part; 7 – Dark lamina of sclera; 8 – Optic nerve [II], prelaminar part; 9 – Depression of optic disc; Physiological cup; 10 – Optic part of retina, neural layer; 11 – Optic part of retina, pigmented layer; 12 – Choroid; 13 – Substantia propria; 14 – Outer sheath; 15 – Inner sheath; 16 – Subarachnoid space; Leptomeningeal space

Рис. 689. Оптический диск (слепое пятно) и решетчатая пластинка склеры:

1 – Central retinal artery, intraocular part; 2 – Lamina cribrosa of sclera; 3 – Optic disc; 4 – Meninges; 5 – Subarachnoid space; Leptomeningeal space

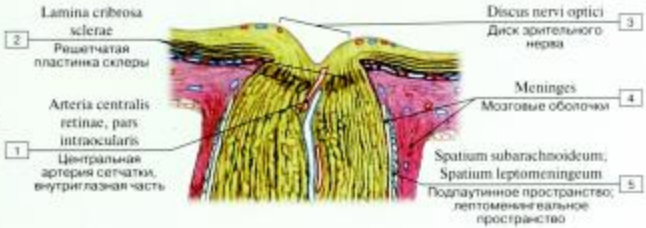

Немиелинизированные аксоны ганглиозных клеток сетчатки (около 1 млн аксонов на глаз) проходят к месту объединения в заднем полюсе глаза к диску зрительного нерва. Там формируется зрительный нерв и выходит из сетчатки через многочисленные отверстия в склере (решетчатые пластинки). В зрительном нерве эти аксоны становятся миелиновыми.

Центральная сетчатая артерия входит в глаз в этом же месте. Зрительный нерв, являясь частью промежуточного мозга, имеет все покрытия мозга (твердая, паутинная и мягкая мозговые оболочки). Он окружен подпаутинным (субарахноидальным) пространством, которое содержит спинномозговую жидкость и сообщается с субарахноидальным пространством головного и спинного мозга.

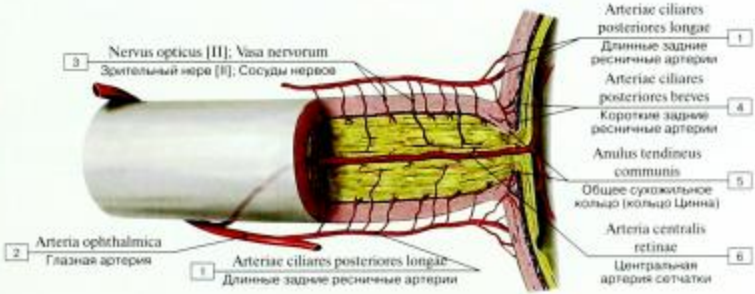

Рис. 690. Артерия глазного нерва:

1 – Long posterior ciliary arteries; 2 – Ophthalmic artery; 3 – Optic nerve [II]; Vessels of nerve; 4 – Short posterior ciliary arteries; 5 – Common tendinous ring; Common anular tendon; 6 – Central retinal artery

Центральная артерия сетчатки является ветвью глазной артерии. Она входит в зрительный нерв снизу примерно на 1 см от глазного яблока и проходит с ним до сетчатки, отдавая множество маленьких ветвей. От задней цилиарной артерии также ответвляются несколько мелких ветвей, которые кровоснабжают зрительный нерв.

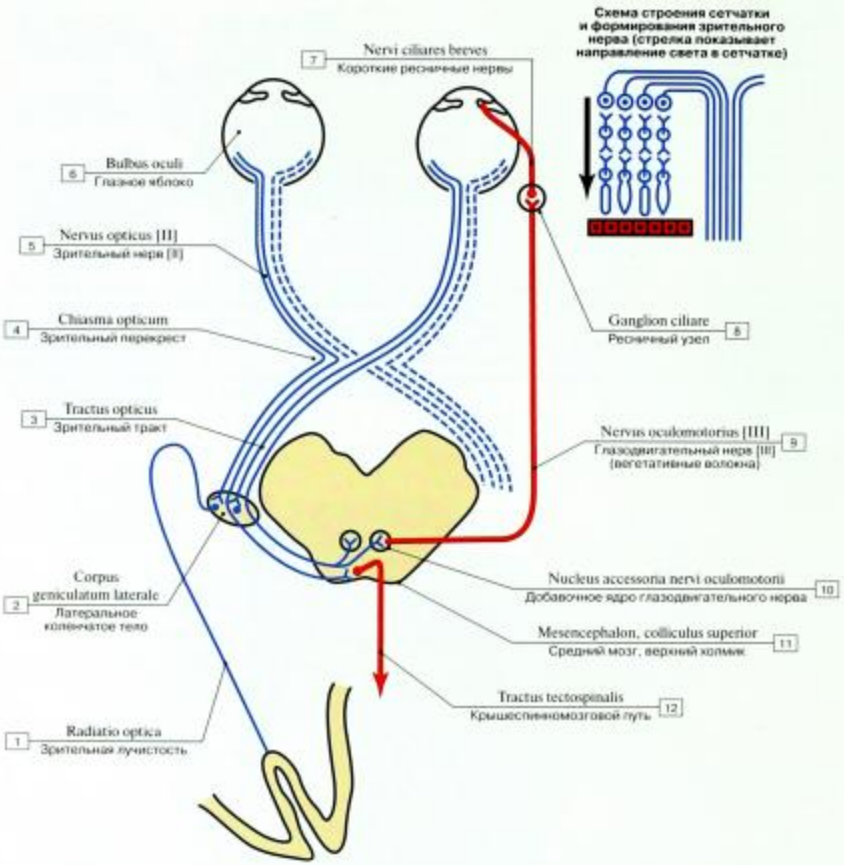

Рис. 691. Проводящий путь зрительного анализатора:

1 – Optic radiation; 2– Lateral geniculate body; 3 – Optic tract; 4 – Optic chiasm; Optic chiasma; 5 – Optic nerve [II]; 6 – Eyeball; 7 – Short ciliary nerves; 8 – Ciliary ganglion; 9 – Oculomotor nerve [III]; 10 – Accessory nucleus of oculomotor nerve; 11 – Mesencephalon; Midbrain, superior colliculus; 12 – Tectospinal tract

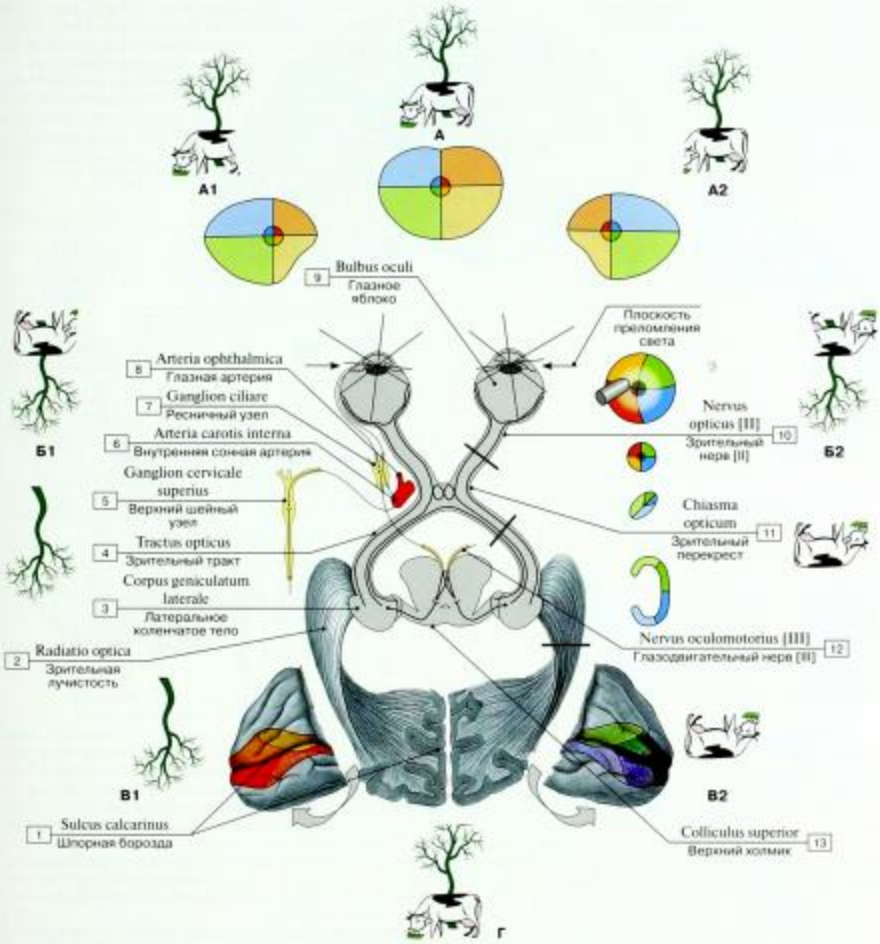

Рис. 692. Оптический путь (схема), вид сверху (А – общее поле зрения, А1 – поле зрения левого глаза, А2 – поле зрения правого глаза, Б1 – проекция на левую сетчатку, Б2 – проекция на правую сетчатку, В1 – проекция на кору левого полушария в области шпорной борозды, В2 – проекция на кору правого полушария в области шпорной борозды, Г – общее поле зрения как результат интегративных достижений мозга):

1 – Calcarine sulcus; 2 – Optic radiation; 3 – Lateral geniculate body; 4 – Optic tract; 5 – Superior cervical ganglion; 6 – Internal carotid artery; 7 – Ciliary ganglion; 8 – Ophthalmic artery; 9 – Eyeball; 10 – Optic nerve [II]; 11 – Optic chiasm; Optic chiasma; 12 – Oculomotor nerve [III]; 13 – Superior colliculus

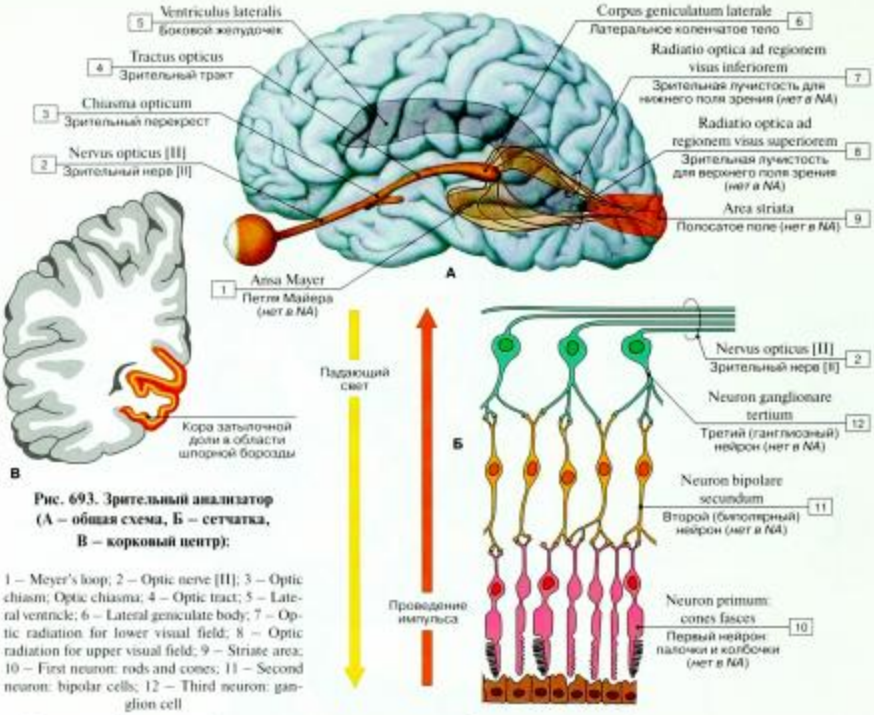

Рис. 693. Зрительный анализатор (А – общая схема, Б – сетчатка, В – корковый центр):

1 – Meyer's loop; 2 – Optic nerve [II]; 3 – Optic chiasm; Optic chiasma; 4 – Optic tract; 5 – Lateral ventricle; 6 – Lateral geniculate body; 7 – Optic radiation for lower visual field; 8 – Optic radiation for upper visual field; 9 – Striate area; 10 – First neuron: rods and cones; 11 – Second neuron: bipolar cells; 12 – Third neuron: ganglion cell

Зрительный проводящий путь простирается от глаза, который является продолжением промежуточного мозга спереди, назад в затылочный полюс, охватывая почти всю продольную ось мозга. Основные его участки следующие.

Сетчатка. Содержит первые три нейрона зрительного пути:

- первый нейрон – фоторецептор, палочка или колбочка, расположенный в толще сетчатки, с другой стороны по направлению поступающего света («инверсия сетчатки»);
- второй нейрон – биполярная клетка;
- третий нейрон – ганглионарные клетки, чьи аксоны вместе образуют зрительный нерв.

Зрительный нерв, зрительный перекрест и зрительный тракт. Эта составляющая зрительного проводящего пути является частью центральной нервной системы (зрительный нерв = II пара черепных нервов) и окружена оболочками мозга. Следовательно, зрительный нерв в действительности скорее тракт, чем настоящий нерв. Зрительные нервы соединяются под основанием промежуточного мозга, образуя зрительный перекрест, который разделяется на два зрительных тракта. Каждый из трактов в свою очередь разделяется на медиальный и латеральный корешки.

Лучи света в назальной части каждого зрительного поля проецируются на височную половину сетчатки, тогда как лучи света от височной части проецируются на сетчаточную половину. Ввиду данной организации левая половина зрительного поля проецируется на зрительную кору правого затылочного полюса, а правая половина – на зрительную кору левого затылочного полюса. Для наглядности на рисунке каждое зрительное поле разделено на две половины, и читателю следует понять это базовое разделение, прежде чем мы рассмотрим, как поля зрения разделяются на четыре квадранта (рис. 694).

Волокна аксонов от назальной части сетчатки каждого глаза переходят на противоположную сторону в области зрительного перекреста и далее следуют с неперешедшими волокнами от височной части сетчатки обоих глаз.

90% аксонов третьего нейрона (волокон зрительного нерва) оканчиваются в латеральном коленчатом теле на нейронах, проецирующихся в стриарную область (зрительную кору). Это коленчатая часть зрительного проводящего пути. Она связана с осознанным восприятием зрительной информации и передается на латеральный корешок зрительного проводящего пути. Оставшиеся 10% аксонов третьих нейронов зрительного проводящего пути не оканчиваются

в латеральном коленчатом теле. Это неколенчатая часть зрительного проводящего пути (медиальный корешок), и ее сигналы осознанно не воспринимаются.

Зрительная лучистость и зрительная кора (стриарная область). Зрительная лучистость берет начало на латеральном коленчатом теле, образует пучок, который окружает нижний и задний рога латерального желудочка, и оканчивается в зрительной коре стриарной области (поле Бродмана 17). Расположенная в затылочном полюсе, зрительная кора может макроскопически определяться по выпуклой полосе белого вещества (полоса Геннари) по сравнению с серой корой мозга. Эта белая полоса лежит параллельно поверхности мозга (см. рис. 693), а серое вещество зрительной коры закрашено в светло-красный цвет.

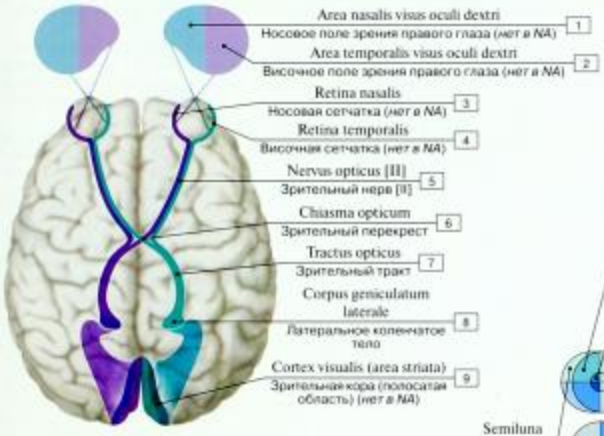

Рис. 694. Проекция зрительных полей на контралатеральной зрительной коре:

1 – Nasal visual field of right eye; 2 – Temporal visual field of right eye; 3 – Nasal retina; 4 – Temporal retina; 5 – Optic nerve [II]; 6 – Optic chiasm; Optic chiasma; 7 – Optic tract; 8 – Lateral geniculate body; 9 – Visual cortex (striate area)

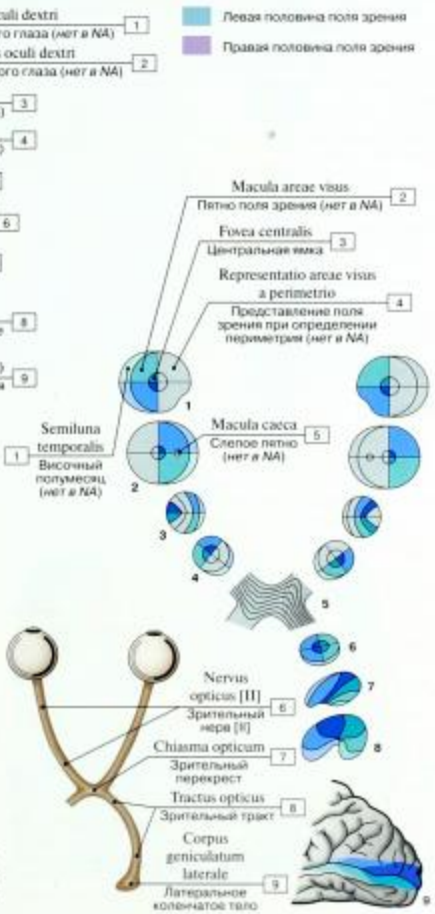

Рис. 695. Топография коленчатой части зрительного проводящего пути:

1 – Temporal crescent; 2 – Macular visual field; 3 – Fovea centralis; 4 – Representation of visual field as determined by perimetry; 5 – Blind spot; 6 – Optic nerve [II]; 5 – Optic chiasm; Optic chiasma; 8 – Optic tract; 9 – Lateral geniculate body

Центральная ямка, точка наилучшего видения на сетчатке, имеет наибольшую плотность рецепторов. Соответственно, намного больше аксонов от данных рецепторов устремляются в центральную нервную систему, и, значит, центральная ямка имеет исключительно большое представительство в зрительной коре. Периферические части сетчатки содержат меньше рецепторов и, следовательно, меньше аксонов, что ведет к меньшему их представительству в зрительной коре.

На рис. 695 изображена только левая половина полного зрительного поля. Она разделяется на четыре квадранта (по часовой стрелке от первого – левого верхнего): верхний височный, верхний назальный, нижний назальный и нижний височный. Представление о данном разделении находит отражение и в зрительной коре.

1. Три зоны, образующие отдельное зрительное полуполе (левое, в данном случае), отображаются в отдельности с помощью цветовой окраски с уменьшающейся яркостью:

- наименьшая и наиболее темная зона – посередине центральной ямки; она соответствует центральному зрительному полю;
- наибольшая зона – это макулярное зрительное поле, оно содержит «слепое пятно» (диск зрительного нерва);
- «височный полумесяц» представляет височную, моно-кулярную часть зрительного поля.

Обращаем внимание, что нижний назальный квадрант каждого зрительного поля отсекается носом (малое медиальное вдавление).

2. Весь свет, который достигает сетчатки, вначале должен пройти через узкий зрачок (похожий на апертуру фотокамеры), при этом изображение проецируется на сетчатку и направления вверх/вниз и височно/назально в точности переворачиваются.

3, 4. В начальной части зрительного нерва волокна, относящиеся к макулярной части зрительного поля, сначала занимают латеральную позицию (3), а затем движутся постепенно к центру нерва (4).

5. В области зрительного перекреста назальные волокна зрительного нерва пересекают срединную линию и переходят на противоположную сторону.

6. В начале зрительного тракта волокна от соответствующих половин сетчатки объединяются – правые половины сетчаток – в правом тракте, левые – в левом. Импульсы от правого зрительного поля в итоге достигают левой стриарной области. В исходном положении макулярные волокна продолжают занимать центральное положение в зрительном тракте.

7. В конце зрительного тракта, прежде чем он внедряется в латеральное коленчатое тело, волокна сводятся вместе и образуют клин.

8. В латеральном коленчатом теле форма клина сохраняется, макулярные волокна занимают почти половину клина. Затем волокна передаются на четвертый нейрон и проецируются на задний конец затылочного полюса (зрительную кору).

9. На рисунке видно, что центральная часть зрительного поля представлена наиболее крупной областью зрительной коры, по сравнению с другими частями зрительного поля. Это происходит из-за большего числа аксонов, которые устремляются в зрительный нерв от центральной ямки. Бо́льшая доля аксонов направляется в зрительную кору, устанавливая ретинотопическую взаимосвязь (от одной точки к другой) между центральной ямкой и зрительной корой. Остальные части зрительного поля также показывают точечную взаимосвязь, но имеют меньше аксонов. Центральная нижняя половина поля зрения представлена крупной областью затылочного полюса над шпорной бороздой, а центральная верхняя половина поля зрения имеет корковое представительство ниже шпорной борозды. Область центрального видения и в латеральном коленчатом теле также занимает наиболее крупную область.

Исследование зрительного поля необходимо для выявления повреждений зрительного проводящего пути. Конфронтационный тест – это простое испытание, при котором исследователь (с нормальным полем зрения) и пациент садятся лицом к лицу, закрывают один глаз и каждый фокусирует взгляд на открытом глазе другого, создавая одинаковые зрительные оси. Затем исследователь двигает свой указательный палец от наружного края поля зрения к центру, пока пациент не сообщит, что потерял палец из виду. С помощью данного теста исследователь может сделать вывод о наличии и приблизительном расположении возможного дефекта поля зрения. Точная позиция и протяженность дефекта поля зрения определяется периметрией, в ходе которой палец исследователя заменяется точкой свечения.

Рис. 696. Простое исследование зрительного поля с конфронтационным тестом:

1 – Area of view; 2 – Blind spot

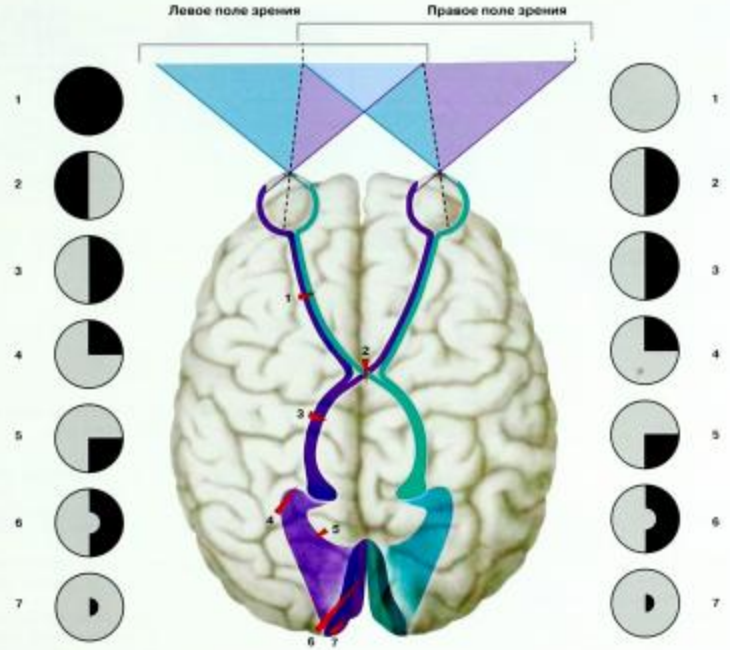

Рис. 697. Дефекты поля зрения (скотомы) и их положение в зрительном проводящем пути

Дефекты поля зрения и места повреждения показаны на рис. для левого зрительного проводящего пути. Поражение проводящего пути может произойти из-за различных неврологических заболеваний. Пациент воспринимает повреждение как расстройство зрения. Так как природа дефекта зрительного поля зачастую указывает на локализацию повреждения, клинически важно знать проявления дефектов, которые могут встретиться. Деление зрительного поля на четыре квадранта полезно при выявлении места повреждения. Квадранты обозначаются как верхний и нижний височные и верхний и нижний назальные.

1. Унилатеральное поражение зрительного нерва вызывает слепоту (амавроз) только со стороны затронутого глаза.

2. Повреждение зрительного перекреста вызывает битемпоральную гемианопсию, так как оно блокирует волокна от назальных частей сетчатки (единственные волокна, пересекающиеся в зрительном перекресте), которые позволяют воспринимать височные поля зрения.

3. Унилатеральное нарушение зрительного тракта вызывает контралатеральную одноименную гемианопсию, так как оно прерывает волокна от височных частей сетчатки на ипсилатеральной стороне и назальных частей сетчатки на противоположной стороне. Таким образом, затрагивается правая или левая половина зрительного поля каждого глаза.

Все одноименные дефекты поля зрения вызываются ретрохиазматическими патологиями.

4. Унилатеральное поражение зрительной лучистости в передней височной доле (петле Мейера) ведет к контралатеральной верхней квадрантанопсии (дефицит «журавля в небе»). Это происходит из-за того, что затронутые волокна огибают нижний рог латерального желудочка в височной доле и отделены от волокон, идущих от нижней половины поля зрения.

5. Унилатеральное нарушение медиальной части зрительной лучистости в теменной доле ведет к контралатеральной нижней квадрантанопсии. Так происходит из-за того, что волокна следуют выше волокон в верхний квадрант петли Мейера.

6. Повреждение затылочной доли приводит к одноименной гемианопсии. Так как зрительная лучистость широко расходится до вхождения в зрительную кору, дефекты затылочной доли не затрагивают фовеальное зрение. Наиболее часто подобные нарушения возникают из-за внутримозгового кровотечения. Дефекты зрительных полей могут значительно варьировать в зависимости от размеров геморрагии.

7. Поражение, локализованное в корковых зонах затылочного полюса (макуле), характеризуется одноименной гемианопсической центральной скотомой.

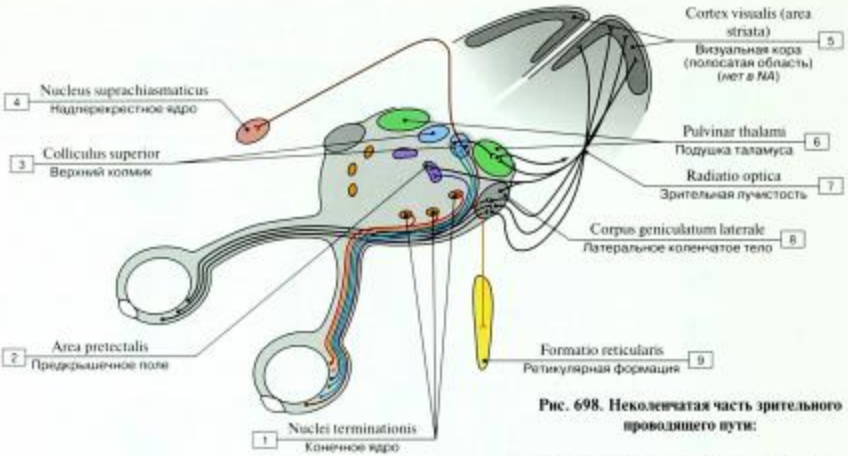

Рис. 698. Неколенчатая часть зрительного проводящего пути:

1 – Terminal nucleus; 2 – Pretectal area; 3 – Superior colliculus; 4 – Suprachiasmatic nucleus; 5 – Visual cortex (striate area); 6 – Pulvinar; 7 – Optic radiation; 8 – Lateral geniculate body; 9 – Reticular formation

Примерно 10% аксонов зрительного нерва не оканчиваются на нейронах латерального коленчатого тела для проекции в зрительную кору. Они следуют вдоль медиального корешка зрительного тракта, образуя неколенчатую часть зрительного тракта. Информация от этих волокон не обрабатывается на сознательном уровне, но играет важную роль в неосознанной регуляции многочисленных процессов, связанных со зрением, а также в зрительноопосредованных рефлексах (к примеру, афферентная часть дуги светового рефлекса зрачка). Аксоны от неколенчатой части зрительного проводящего пути оканчиваются в указанных ниже областях.

- Аксоны к верхнему холмику: передают кинетическую информацию, необходимую для отслеживания движущихся объектов с помощью согласованных движений глаз и головы (ретинотектальная система).
- Аксоны к предкрышечной области: афферентные волокна для реакций зрачка и рефлексов аккомодации (ретинопретектальная система).
- Аксоны к супрахиазматическому ядру гипоталамуса влияют на циркадные ритмы.
- Аксоны к ядрам таламуса (зрительный тракт) в покрышке среднего мозга и к вестибулярным ядрам: афферентные волокна для оптокинетического нистагма (физиологические движения глаз в ходе отслеживания быстро движущихся объектов) – так называемая вспомогательная зрительная система.
- Аксоны к подушке таламуса обеспечивают глазодвигательную функцию.
- Аксоны к мелкоклеточному ядру ретикулярной формации выполняют функцию пробуждения.

Рефлексы ствола мозга имеют большое значение при обследовании пациентов в коматозном состоянии. Считается, что утрата всех рефлексов ствола является свидетельством смерти головного мозга. Три из этих рефлексов рассмотрены ниже.

Рефлекс зрачка. Зависит от неколенчатых частей зрительного проводящего пути. Афферентные волокна для данного рефлекса идут от зрительного нерва, который является продолжением промежуточного мозга (а так как промежуточный мозг не является частью ствола мозга, «рефлекс ствола» здесь весьма неудачный термин). Эфферентные волокна для рефлекса зрачка берут начало на добавочном ядре глазодвигательного нерва (III пара), которое расположено в стволе мозга. Утрата зрачкового рефлекса может свидетельствовать о повреждении промежуточного мозга или среднего мозга.

Вестибулоокулярный рефлекс. Раздражение наружного слухового прохода холодной водой у здорового человека вызывает нистагм, который пульсирует в противоположную сторону (афферентные волокна следуют в преддверно-улитковом нерве – VIII паре, эфферентные волокна – в глазодвигательном нерве – III паре). Отсутствие вестибулоокулярного рефлекса у коматозного пациента считается плохим прогнозом, так как этот рефлекс является наиболее показательным клиническим тестом функции ствола мозга.

Рефлекс роговицы. Этот рефлекс не опосредуется зрительным проводящим путем. Афферентные волокна для рефлекса (возбуждаемые стимуляцией роговицы – прикосновением стерильным ватным тампоном) проходят по тройничному нерву, а эфферентные волокна (сокращение круговой мышцы глаза в ответ на раздражение роговицы) следуют в составе лицевого нерва. Центр передачи импульса для рефлекса роговицы находится в области моста в стволе мозга.

I – Зрачковый рефлекс
II – Вестибулоокулярный рефлекс
III – Рефлекс роговицы

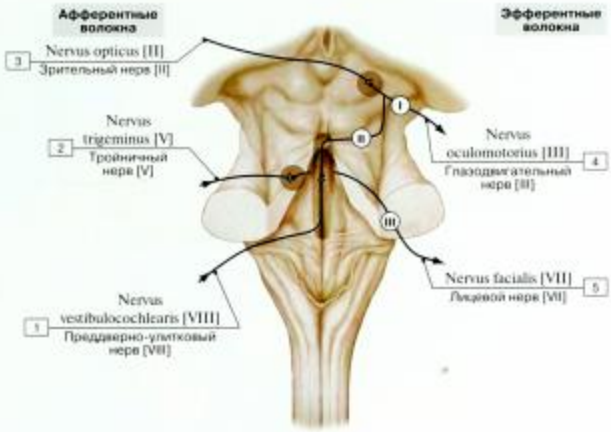

Рис. 699. Рефлексы ствола мозга:

1 – Vestibulocochlear nerve [VIII]; 2 – Trigeminal nerve [V]; 3 – Optic nerve [II]; 4 – Oculomotor nerve [III]; 5 – Facial nerve [VII]

При приближении к наблюдаемому объекту зрительные оси глаз должны сходиться вместе (конвергенция) и одновременно с этим хрусталики должны настроить свою кривизну – фокус (аккомодация). Оба процесса необходимы для четкого трехмерного зрительного восприятия. В конвергенции и аккомодации можно выделить три последовательные фазы.

1. При конвергенции две медиальные прямые мышцы глаза двигают ось глаза внутрь, чтобы удержать изображение приближающегося объекта на центральной ямке.

2. При аккомодации кривизна хрусталика увеличивается, чтобы сохранить изображение объекта четко сфокусированным на сетчатке. Хрусталик уплощается при натяжении связки хрусталика (цинновой), прикрепленной к ресничной мышце. Когда ресничная мышца в процессе аккомодации сокращается, это расслабляет натяжение волокон, идущих к хрусталику, и под действием сил собственной упругости хрусталик принимает более скругленную форму.

3. Зрачок сужается под действием сфинктера зрачка, чтобы увеличить остроту зрения.

Конвергенция и аккомодация могут быть произвольными (фокусировка взгляда на близкорасположенном объекте) или неосознанными (фокусировка взгляда на приближающемся автомобиле). Бо́льшая часть аксонов третьих нейронов зрительного проводящего пути следуют по зрительному нерву в латеральное коленчатое тело. Там они передаются на четвертый нейрон, чьи аксоны проецируются на первичную зрительную кору (поле 17). Аксоны от вторичной зрительной области (поле 9) в конечном счете достигают предкрышечной области через синаптические переключения и вставочные нейроны. Аксоны оканчиваются на ядре Перлиа, которое находится между двумя ядрами Эдингера–Вестфаля (висцеральными глазодвигательными ядрами). В ядре Перлиа обнаруживаются две функционально различные группы нейронов:

- для аккомодации одна группа нейронов отправляет импульсы в соматомоторное глазодвигательное ядро, аксоны которого направляются прямо в медиальную прямую мышцу;
- другая группа переключается на нейроны, ответственные за аккомодацию и сужение зрачка, в висцеромоторном (парасимпатическом) добавочном ядре глазодвигательного нерва (парасимпатическая иннервация на рисунке проиллюстрирована только для одной стороны).

После образования синапсов в ядре Перлиа преганглионарные парасимпатические аксоны следуют в ресничный узел, где центральный нейрон переключается на периферический парасимпатический нейрон. Здесь выделяют две группы нейронов: одна переправляется на ресничную мышцу (аккомодация), а другая – на сфинктер зрачка (сужение зрачка). Реакция сфинктера зрачка на свет подавляется при четвертой стадии сифилиса, тогда как аккомодация и конвергенция сохраняются.

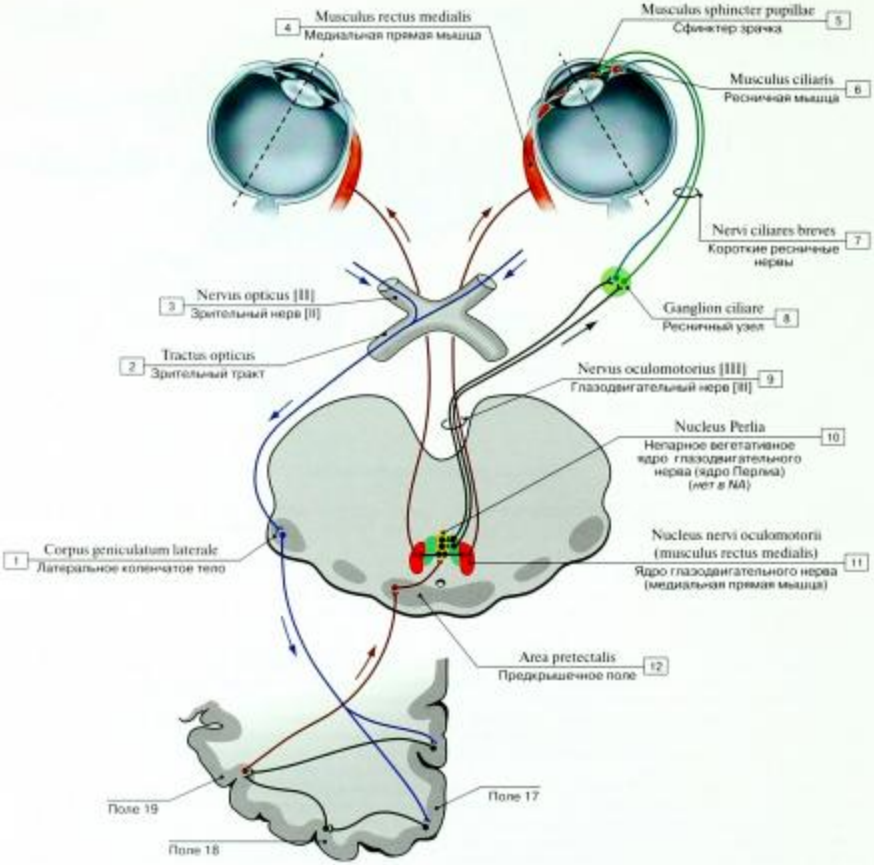

Рис. 700. Проводящие пути для функций конвергенции и аккомодации:

1 – Lateral geniculate body; 2 – Optic tract ; 3 – Optic nerve [II]; 4 – Medial rectus; 5 – Sphincter pupillae; 6 – Ciliary muscle; 7 – Short ciliary nerves; 8 – Ciliary ganglion; 9 – Oculomotor nerve [III]; 10 – Perlia's nucleus; 11 – Nucleus of oculomotor nerve (medial rectus); 12 – Pretectal area

Реакция зрачка на световое раздражение позволяет глазу адаптироваться к различным уровням освещенности. Когда в глаз попадает свет большой интенсивности, как например пучок света от фонарика, зрачок сужается (чтобы защитить фоторецепторы сетчатки); когда свет затухает, зрачок расширяется. Эта адаптация имеет место без сознательного входного сигнала (неколенчатая часть зрительного проводящего пути).

Афферентное звено светового рефлекса. Первые три нейрона (первый нейрон – палочка или колбочка, второй – биполярная клетка, третий – ганглионарная клетка) афферентного звена светового рефлекса расположены в сетчатке. Аксоны ганглионарных клеток образуют зрительный нерв. Аксоны, ответственные за световой рефлекс (на рис. – светло-синие), следуют в предкрышечную область (неколенчатая часть зрительного проводящего

Рис. 701. Регуляция размера зрачка – световой рефлекс:

1 – Medial geniculate body; 2 – Lateral geniculate body; 3 – Optic tract; 4 – Optic nerve [II]; 5 – Sphincter pupillae; 6 – Short ciliary nerves; 7 – Ciliary ganglion; 8 – Oculomotor nerve [III]; 9 – Accessory nuclei of oculomotor nerve; Visceral nuclei; Autonomic nuclei; 10 – Pretectal area

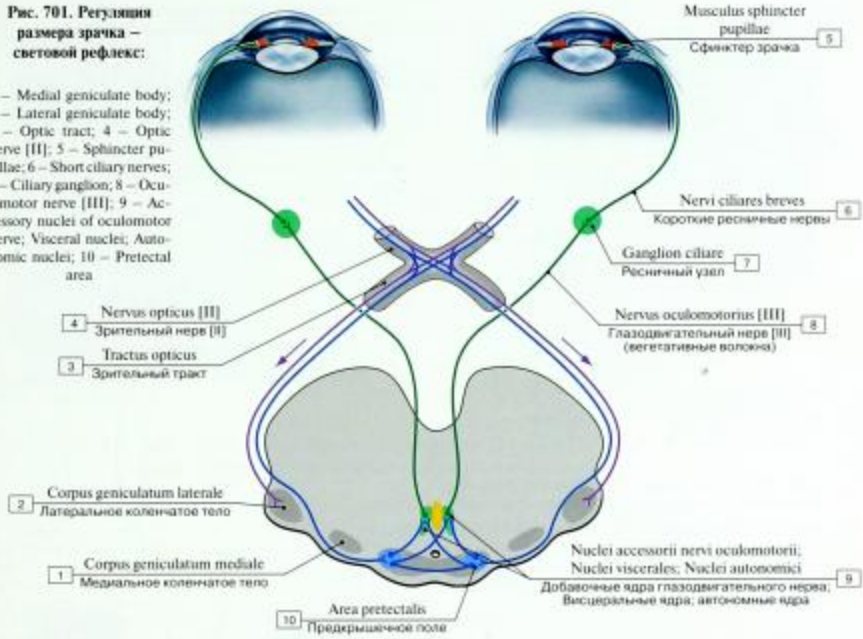

пути) в медиальном корешке зрительного тракта. Другие аксоны направляются в латеральное коленчатое тело (темно-синие). После образования синапса в предкрышечном ядре аксоны этих нейронов идут к парасимпатическим ядрам (добавочные ядра глазодвигательного нерва – ядра Эдингера–Вестфаля) глазодвигательного нерва. Поскольку иннервируются обе стороны, происходит согласованная реакция на свет.

Эфферентное звено светового рефлекса. Пятые нейроны, размещенные в ядре Эдингера–Вестфаля (центральные парасимпатические нейроны), отправляют свои аксоны в ресничный узел. Там они переключаются на шестые нейроны (периферические парасимпатические нейроны), аксоны которых далее следуют к сфинктеру зрачка.

Прямой ответ зрачка на световое раздражение отличается от непрямого.

Прямой ответ на световой раздражитель проверяется путем закрытия обоих глаз у находящегося в сознании пациента и последующего открытия одного глаза. Спустя короткий латентный период зрачок подставленного под свет глаза будет сужаться.

Для того чтобы протестировать непрямую реакцию на свет, обследующий кладет свою руку на переносицу пациента, затеняя один глаз от света фонаря и направляя свет в другой глаз. Целью является проверка, будет ли освещение одного глаза вызывать столь же выраженное сужение зрачка затененного глаза (согласованная реакция на свет).

Потеря реакции на свет происходит в результате некоторых нарушений. При унилатеральном повреждении зрительного нерва воздействие света с затронутой стороны не будет вызывать прямого ответа зрачка с этой стороны. Согласованная реакция на свет с противоположной стороны также будет потеряна по причине повреждения афферентного звена световой реакции на затронутой стороне. Освещение интактной стороны будет вызывать сужение зрачка на этой стороне (прямая реакция). Совместная реакция будет также иметь место, так как афферентные сигналы для данного рефлекса следуют с непораженной стороны, а эфферентные сигналы передаются не по зрительному нерву. При нарушении парасимпатического глазодвигательного ядра или ресничного узла теряется эфферентное звено рефлекса. В обоих случаях у пациента не будет прямого и непрямого ответа зрачка на свет с затронутой стороны. Повреждение зрительной лучистости или зрительной коры (коленчатая часть зрительного проводящего пути) не нарушает данного рефлекса, поскольку оно будет касаться только коленчатой части зрительного проводящего пути.

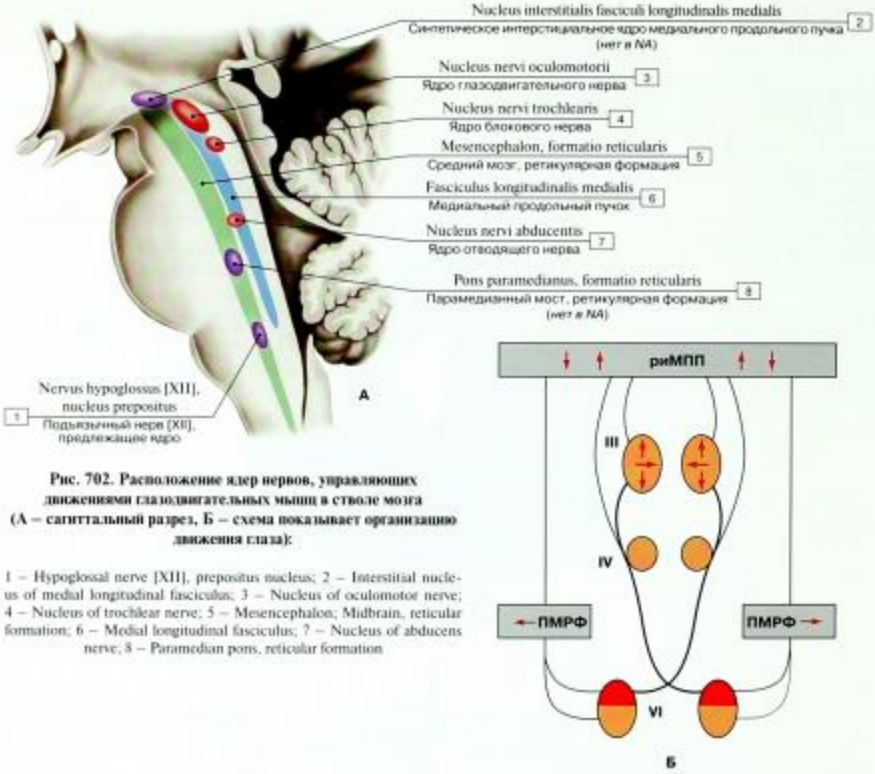

Рис. 702. Расположение ядер нервов, управляющих движениями глазодвигательных мышц в стволе мозга (А – сагиттальный разрез, Б – схема показывает организацию движения глаза):

1 – Hypoglossal nerve [XII], prepositus nucleus; 2 – Interstitial nucleus of medial longitudinal fasciculus; 3 – Nucleus of oculomotor nerve; 4 – Nucleus of trochlear nerve; 5 – Mesencephalon; Midbrain, reticular formation; 6 – Medial longitudinal fasciculus; ? – Nucleus of abducens nerve; 8 – Paramedian pons, reticular formation

Когда мы переносим наш взгляд на другой объект, мы быстро переносим оси зрения наших глаз к намеченной цели. Эти быстрые, точные, «баллистические» движения глаз называются саккадами. Они запрограммированы и, будучи начаты, не могут быть изменены до конца саккадических движений. Ядра всех нервов, которые иннервируют глазные мышцы (ядра черепных нервов III, IV и VI, на рисунке А показаны красным цветом) участвуют в выполнении этих движений. Они связаны между собой для этой цели медиальными продольными пучками (рис. А, показаны синим цветом). Поскольку эти сложные движения включают все надглазные мышцы и нервы, иннервирующие их, активность ядер должна быть согласована на более высоком или надъядерном уровне. Это означает, например, что когда мы смотрим направо правым глазом, правая латеральная прямая мышца (CN VI, отводящие ядра активированы) должна сократиться, пока правая медиальная прямая мышца (CN III, глазодвигательные ядра заблокированы) должна расслабиться. Для левого глаза – левая латеральная прямая мышца (CN VI) должна расслабиться, в то время как левая медиальная прямая (CN III) должна сократиться. Движения такого рода для обоих глаз называются сопряженными движениями глаз. Эти движения координируются несколькими центрами (премоторные ядра, на рис. А. показаны фиолетовым цветом). Горизонтальные движения глаз управляются из ядерной области парамедиальной мостовой ретикулярной формации (ПМРФ), а вертикальные движения глаз – из ростральных интерстициальных ядер медиального продольного пучка (риМПП). Оба центра взгляда устанавливают двустороннюю связь с ядрами черепных нервов.

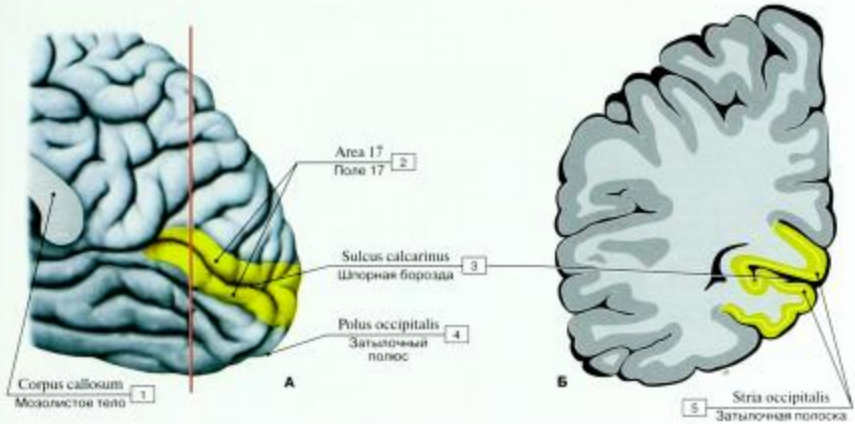

Рис. 703. Корковые центры зрительного анализатора (А – правое полушарие, вид слева, Б – венечное сечение (плоскость разреза показана в А), вид спереди):

1 – Corpus callosum; 2 – Area 17; 3 – Calcarine sulcus; 4 – Occipital pole; 5 – Occipital stripe; Occipital line

Первичная зрительная кора (стриарная область, на рис. закрашена желтым цветом) – это единственная область коры, которую можно четко распознать по ее макроскопическому внешнему виду. Она простирается вдоль обеих сторон шпорной борозды на затылочном полюсе. В неокрашенном фронтальном разрезе полоса Геннари выглядит как выпуклая белая линия в серой корковой области. Эта полоса содержит ассоциативные волокна, образующие синапсы с нейронами внутреннего зернистого слоя (IV). Слои пирамидных клеток (эфферентные волокна) в зрительной коре выражены слабо, в то время как слои зернистых клеток, в которых оканчиваются эфферентные волокна от латерального коленчатого тела, заметно утолщены.

Таблица 39. Слои сетчатки

Слой сетчатки	Клетки	Отростки
I. Пигментный	Пигментоциты	
II. Фоторецепторный – слой палочек и колбочек		Палочки, колбочки, отростки пигментоцитов, отростки глиоцитов, микроворсинки глиоцитов
III. Наружная пограничная мембрана		Синапсы между отростками радиальных глиоцитов и внутренними сегментами палочек и колбочек
IV. Наружный зернистый	Перикарионы нейросенсорных клеток	
V. Наружный сетчатый		Синапсы аксонов нейросенсорных клеток с биполярными и горизонтальными клетками
VI. Внутренний зернистый	Перикарионы глиоцитов, биполярных и горизонтальных клеток	
VII. Внутренний сетчатый	Амакринные нейроны	Синапсы аксонов биполярных клеток с дендритами оптико-ганглионарных нейроцитов
VIII. Ганглионарный слой	Оптико-ганглионарные нейроциты, протоплазматические астроциты	
IX. Слой нервных волокон	Протоплазматические астроциты	Аксоны оптико-ганглионарных нейроцитов
X. Внутренняя пограничная мембрана		Окончания отростков радиальных глиоцитов, базальная мембрана

ОРГАН СЛУХА И РАВНОВЕСИЯ

Рис. 704. Наружное ухо (А – схема, Б – фотография):

1 – Helix; 2 – Posterior auricular groove; 3 – Antihelix; 4 – Concha of auricle, cavity of concha; 5 – Concha of auricle, cymba conchae; 6 – Scapha; 7 – Triangular fossa; 8 – Auricular tubercle; 9 – Apex of auricle; Tip of ear; 10 – Cruca of antihelix; 11 – Crus of helix; 12 – Anterior notch; 13 – Supratragic tubercle; 14 – Tragus; 15 – External acoustic meatus; 16 – Intertragic incisure; Intertragic notch; 17 – Antitragus; 18 – Lobule of auricle; Lobe of ear; 19 – Concha of auricle; 20 – Cymba conchae; 21 – Cavity of concha

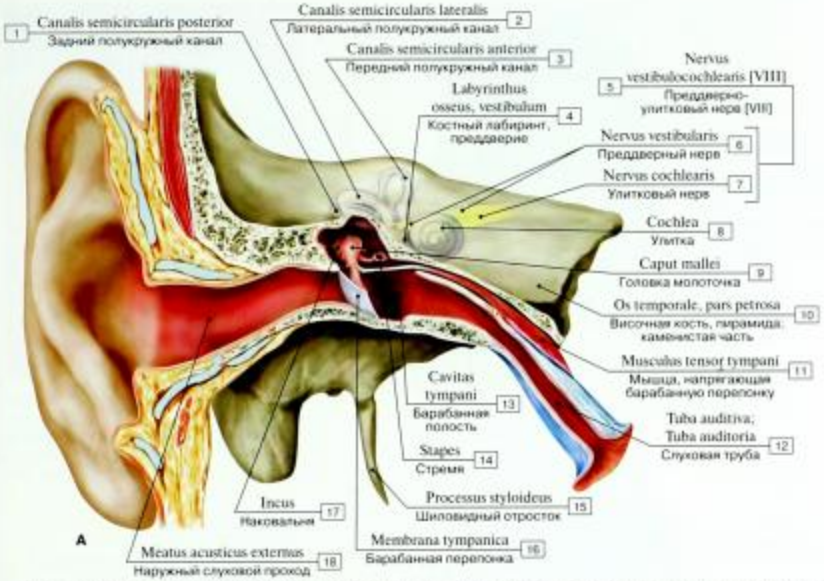

Слуховой и вестибулярный аппараты расположены в глубине каменистой части височной кости. Слуховой аппарат состоит из наружного, среднего и внутреннего уха. Звуковые волны улавливаются наружным ухом и проходят через наружный слуховой проход к барабанной перепонке, очерчивающей латеральную границу среднего уха. Звуковые волны приводят барабанную перепонку в движение, и эти механические колебания проводятся по цепи слуховых косточек среднего уха к овальному окну, которое ведет во внутреннее ухо. Цепь косточек возбуждает колебания на мембране, покрывающей овальное окно, что, в свою очередь, заставляет колебаться столб жидкости внутреннего уха, приводя в движение рецепторные клетки. Преобразование звуковых волн в нервные импульсы происходит во внутреннем ухе, которое и является действительным слуховым органом. Наружное и среднее ухо составляют звукопроводящий аппарат.

Обычно орган слуха рассматривают как часть исключительно звуковоспринимающего анализатора. Между тем во внутреннем ухе сосредоточены рецепторные аппараты трех органов чувств: органа слуха, положения тела в пространстве и восприятия угловых ускорений. Органом равновесия является вестибулярный аппарат, который также расположен во внутреннем ухе. Он имеет в своем составе полукружные каналы для восприятия углового ускорения (вращательные движения головы), а также сферический и эллиптический мешочки для восприятия линейного ускорения. Расстройства вестибулярного аппарата ведут к головокружениям.

Рис. 705. Слуховой и вестибулярный аппараты в естественном положении (А – фронтальный разрез через правое ухо, вид спереди; Б – основные части слухового аппарата: наружное ухо (желтый цвет), среднее ухо (синий цвет) и внутреннее ухо (зеленый цвет)):

1 – Posterior semicircular canal; 2 – Lateral semicircular canal; 3 – Anterior semicircular canal; 4 – Bony labirinth, vestibule; 5 = 6 + 7 – Vestibulocochlear nerve [VIII]; 6 – Vestibular nerve; 7 – Cochlear nerve; 8 – Cochlea; 9 – Head of malleus; 10 – Temporal bone, petrous part; 11 – Tensor tympani; 12 – Pharyngotympanic tube; Auditory tube; 13 – Tympanic cavity; 14 – Stapes; 15 – Styloid process; 16 – Tympanic membrane; 17 – Incus; 18 – External acoustic meatus

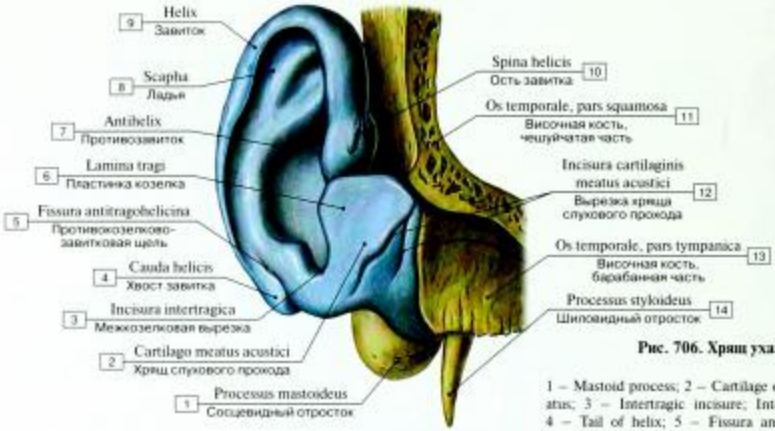

Рис. 706. Хрящ уха:

1 – Mastoid process; 2 – Cartilage of acoustic meatus; 3 – Intertragic incisure; Intertragic notch; 4 – Tail of helix; 5 – Fissura antitragohelicina; 6 – Tragal lamina; 7 – Antihelix; 8 – Scapha; 9 – Helix; 10 – Spine of helix; 11 – Temporal bone, squamous part; 12 – Notch in cartilage of acoustic meatus; 13 – Temporal bone, tympanic part; 14 – Styloid process

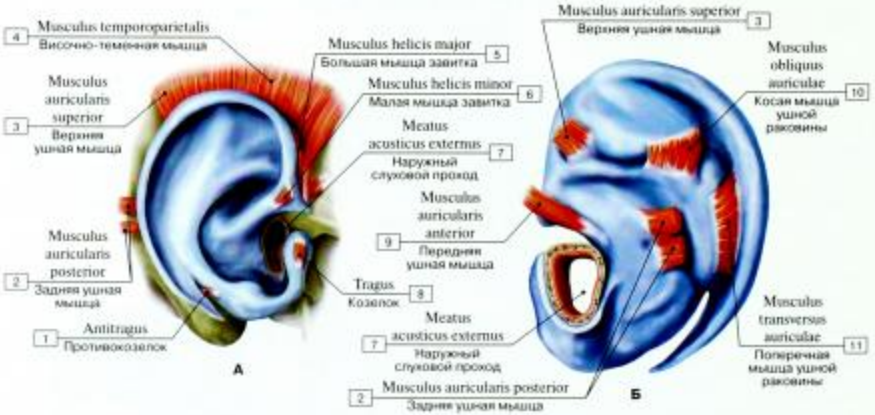

Рис. 707. Хрящи и мышцы ушной раковины (А – вид сбоку на наружную поверхность, Б – вид с медиальной стороны на заднюю поверхность правого уха):

1 – Antitragus; 2 – Auricularis posterior; 3 – Auricularis superior; 4 – Temporoparietalis; 5 – Helicic major; 6 – Helicic minor; 7 – External acoustic meatus; 8 – Tragus; 9 – Auricularis anterior; 10 – Oblique muscles of auricle; 11 – Transverse muscle of auricle

Кожа (на рис. удалена) тесно прилегает к эластичным хрящам ушной раковины (показаны синим цветом). Мышцы ушной раковины относятся к мимическим мышцам и, как и другие мышцы этой группы, иннервируются лицевым нервом. Имея большое значение у других млекопитающих, мышцы ушной раковины рудиментарны у людей и не имеют функционального значения.



Рис. 708. Термограмма наружного уха

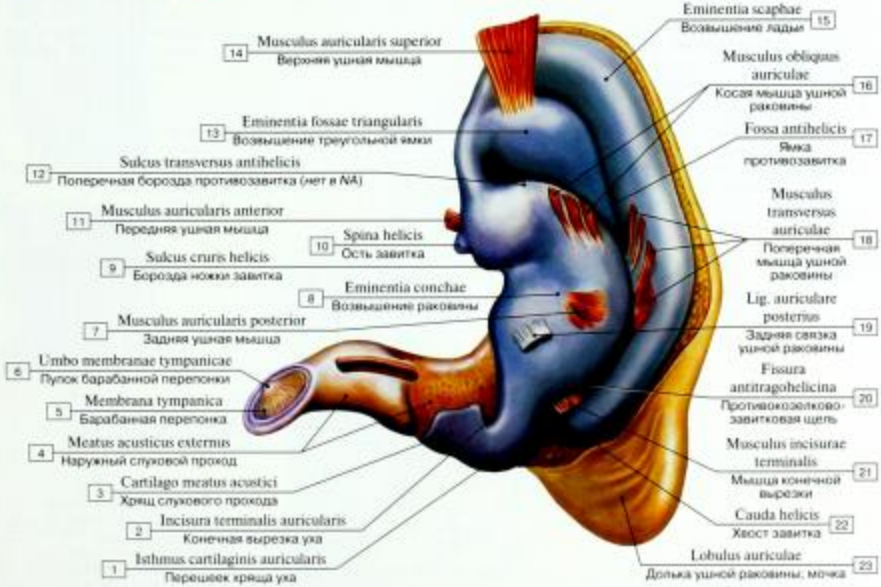

Рис. 709. Наружный слуховой проход:

1 – Isthmus of cartilaginous auricle; 2 – Terminal notch of auricle; 3 – Cartilage of acoustic meatus; 4 – External acoustic meatus; 5 – Tympanic membrane; 6 – Umbo of tympanic membrane; 7 – Auricularis posterior; 8 – Eminentia conchae; 9 – Groove of crus of helix; 10 – Spine of helix; 11 – Auricularis anterior; 12 – Transverse antihelical sulcus; 13 – Eminentia fossae triangularis; 14 – Auricularis superior; 15 – Eminentia scaphae; 16 – Oblique muscles of auricle; 17 – Fossa antihelica; Antihelical fossa; 18 – Transverse muscle of auricle; 19 – Posterior ligament of auricle; 20 – Fissura antitragohelicina; 21 – Muscle of terminal notch; 22 – Tail of helix; 23 – Lobule of auricle; Lobe of ear

Барабанная перепонка отделяет наружный слуховой проход от барабанной полости, которая является частью среднего уха. Наружный слуховой проход – это S-образный канал длиной приблизительно 3 см и диаметром 0,6 см. Наружная треть канала хрящевая. Внутренние две трети – костные, стенка образована барабанной частью височной кости. В хрящевой части обширно располагаются многочисленные сальные и серные (церуминозные) железы в составе плоского кератинизированного ороговевающего эпителия. Церуминозные железы вырабатывают водянистый секрет, который, смешиваясь с кожным салом и слущенными эпителиальными клетками, образует защитный барьер («ушная сера»), который отторгает чужеродные частицы и защищает эпителий от высыхания. Если ушная сера абсорбирует воду (как, например, после купания), она может закупорить наружный слуховой проход (серная пробка), временно вызвав частичную потерю слуха.

Рис. 710. Наружный слуховой проход, барабанная перепонка и барабанная полость:

1 – External acoustic meatus, bony part; 2 – External acoustic meatus, cartilaginous part; 3 – Sebaceous and cerumen glands; 4 – Lateral ligament of malleus; 5 – Malleus; 6 – Incus; 7 – Handle of malleus; 8 – Stapes; 9 – Tympanic membrane

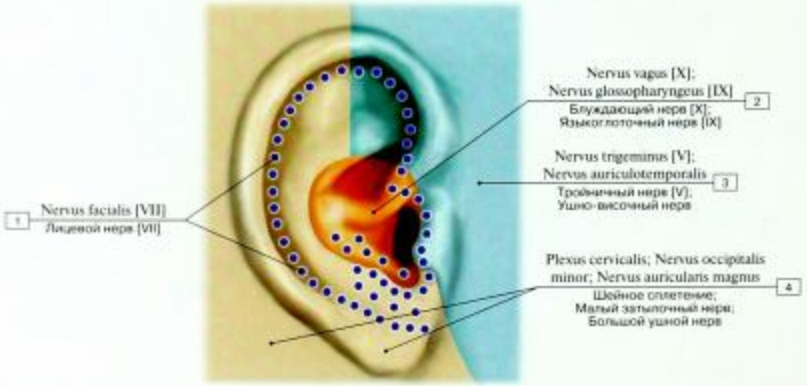

Рис. 711. Чувствительная иннервация наружного уха (правое ухо, вид сбоку):

1 – Facial nerve [VII]; 2 – Vagus nerve [X]; Glossopharyngeal nerve [IX]; 3 – Trigeminal nerve [V]; Auriculotemporal nerve; 4 – Cervical plexus; Lesser occipital nerve; Great auricular nerve

Область ушной раковины имеет сложную иннервацию, так как онтогенетически располагается на границе между черепными нервами (нервами глоточной дуги) и ветвями шейного сплетения. В иннервации ушной раковины участвуют четыре пары черепных нервов:

- тройничный нерв (V пара);
- лицевой нерв (VII пара; область кожи, которая получает сенсорную иннервацию от лицевого нерва);
- языкоглоточный нерв (IX пара);
- блуждающий нерв (X пара).

Из шейного сплетения в иннервации участвуют две ветви:

- малый затылочный нерв (CII);
- большой ушной нерв (CII, CIII).

Так как блуждающий нерв участвует в иннервации наружного слухового прохода (ушная ветвь), механическая чистка слухового прохода (при введении ушного расширителя или при промывании уха) может вызвать кашель или тошноту. Ушная ветвь блуждающего нерва проходит через сосцевидный канал и через пространство между сосцевидным отростком и барабанной частью височной кости (барабанно-сосцевидная щель) – к наружному уху и наружному слуховому проходу. Канал наружного уха также получает чувствительные волокна от языкоглоточного нерва через его соединительную ветвь с блуждающим нервом.

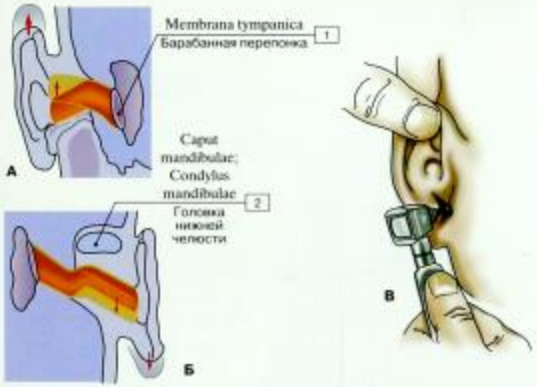

Наружный слуховой проход наиболее изогнут в хрящевой части. Клиницисту важно знать, как именно изогнут наружный слуховой проход. Когда барабанная перепонка обследуется с помощью отоскопа, ухо должно быть оттянуто назад и вверх, для того чтобы выпрямить хрящевую часть канала и дать возможность расширителю отоскопа проникнуть внутрь.

Обращаем внимание на близость передней хрящевой стенки наружного слухового прохода и височно-нижнечелюстного сустава. Это позволяет обследующему пропальпировать движение головки нижнечелюстной кости, вводя мизинец во внешнюю часть наружного слухового прохода.

Рис. 712. Изгибы наружного слухового прохода (А – вид спереди, Б – поперечное сечение, В – обследование слухового прохода) (схема):

1 – Tympanic membrane; 2 – Head of mandible

Здоровая барабанная перепонка (рис. 713) имеет жемчужно-серый цвет и овальную форму с площадью поверхности около 75 мм². Она состоит из ненатянутой части (мембрана Шрапнеля) и более крупной натянутой части, которая вогнута в центре, образуя «пупок». Пупок барабанной перепонки обозначает нижний конец рукоятки молоточка, которая прикреплена к барабанной перепонке по всей своей длине. Это заметно сквозь натянутую часть барабанной перепонки в виде светлой линии (молоточковой полоски). Барабанная перепонка разделяется на четыре квадранта в направлении по часовой стрелке: передневерхний (I), переднениижний (II), заднениижний (III), задневерхний (IV). Линиями границ между квадрантами являются молоточковая полоска и линия, пересекающая ее перпендикулярно на уровне пупка барабанной перепонки. Квадранты барабанной перепонки клинически важны, так как они используются при описании локализации повреждений. В переднениижнем квадранте здоровой барабанной перепонки можно видеть треугольную область отраженного света. Расположение этого «конуса света» помогает при определении степени натяжения барабанной перепонки.

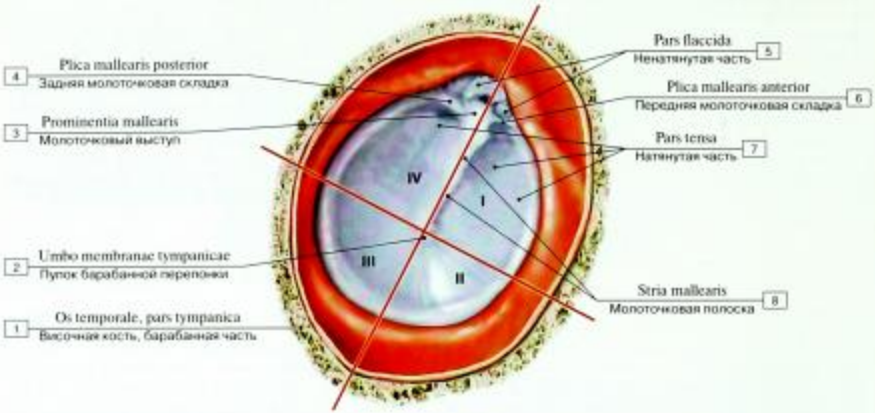

Рис. 713. Барабанная перепонка, правая, вид сбоку:

1 – Temporal bone, Tympanic part; 2 – Umbo of tympanic membrane; 3 – Malleolar prominence; 4 – Posterior fold of malleus; 5 – Pars flaccida; 6 – Anterior malleolar fold; 7 – Pars tensa; 8 – Malleolar stria

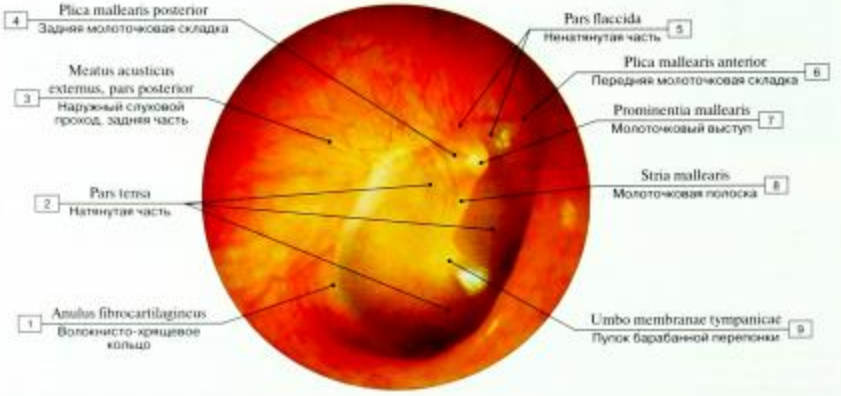

Рис. 714. Барабанная перепонка, вид с латеральной стороны:

1 – Fibrocartilaginous ring; 2 – Pars tensa; 3 – External acoustic meatus, posterior part; 4 – Posterior malleolar fold; 5 – Pars flaccida; 6 – Anterior fold of malleus; 7 – Malleolar prominence; 8 – Malleolar stria; 9 – Umbo of tympanic membrane

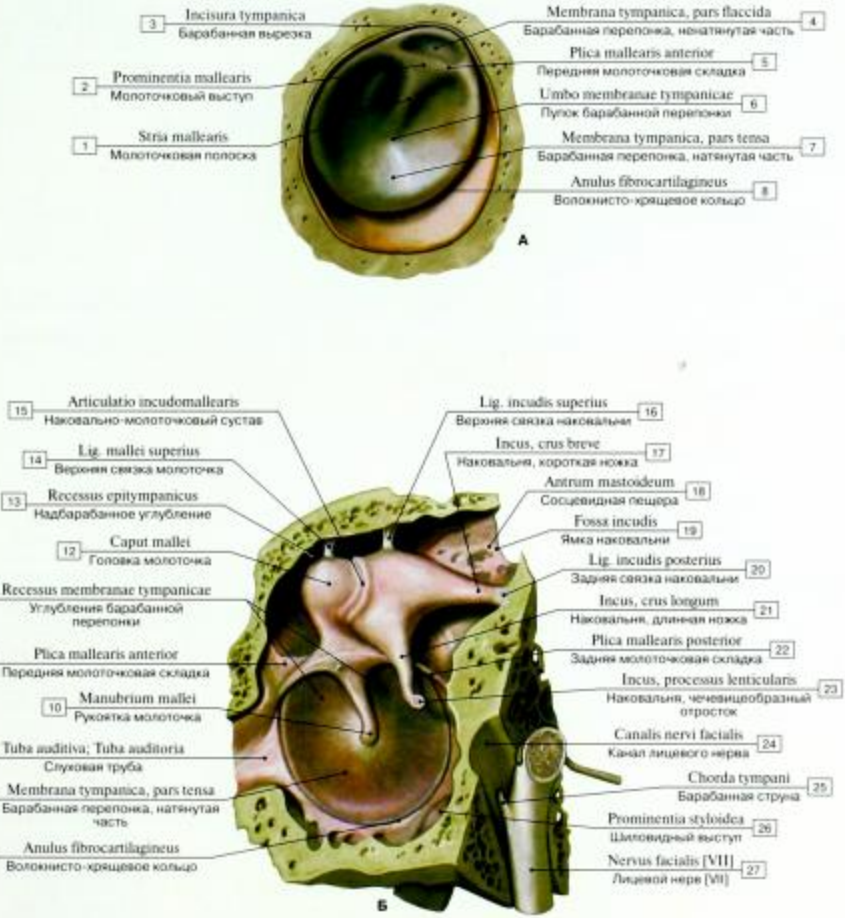

Рис. 715. Барабанная перепонка (А – правая, вид снаружи; Б – перепонка, молоточек и наковальня, правые, вид изнутри):

1 – Malleolar stria; 2 – Malleolar prominence; 3 – Tympanic notch; 4 – Tympanic membrane, pars flaccida; 5 – Anterior malleolar fold; 6 – Umbo of tympanic membrane; 7 – Tympanic membrane, pars tensa; 8 – Fibrocartilaginous ring; 9 – Pharyngotympanic tube; Auditory tube; 10 – Handle of malleus; 11 – Recesses of tympanic membrane; 12 – Head of malleus; 13 – Epitympanic recess; 14 – Superior ligament of malleus; 15 – Incudomallear joint; 16 – Superior ligament of incus; 17 – Incus, short limb; 18 – Mastoid antrum; 19 – Fossa of incus; 20 – Posterior ligament of incus; 21 – Incus, long limb; 22 – Posterior fold of malleus; 23 – Incus, lenticularis process; 24 – Facial canal; 25 – Chorda tympani; 26 – Styloid prominence; 27 – Facial nerve [VII]

Таблица 40. Структура уха

Отделы	Части	Основные структуры
Наружное ухо	Ушная раковина	Долька ушной раковины; мочка Завиток Противозавиток Раковина уха Наружное слуховое отверстие Козелок
Наружное ухо	Наружный слуховой проход	Хрящевой отдел Костный отдел Барабанная перепонка Свободная ненатянутая часть Натянутая часть Пупок барабанной перепонки
Среднее ухо	Барабанная полость	Стенки: верхняя – покрышечная нижняя – яремная латеральная – перепончатая передняя – сонная (барабанное отверстие) медиальная – лабиринтная (мыс; окно преддверия (овальное) – закрыто основанием стремени; окно улитки (круглое) – закрыто вторичной барабанной перепонкой) задняя – сосцевидная (вход в сосцевидную пещеру; пирамидальное возвышение)
	Слуховая труба	Костная часть Хрящевая часть Глоточное отверстие
	Слуховые косточки: Стремя	Головка Ножки (передняя/задняя) Основание (вставлено в окно преддверия)
	Наковальня	Тело, снабженное суставной ямкой Ножки: короткая длинная чечевицеобразный отросток
	Молоточек	Головка Рукоятка
	Мышцы барабанной полости	Мышца, напрягающая барабанную перепонку Стременная мышца
Внутреннее ухо	Костный лабиринт	Костное преддверие Сферическое углубление; углубление мешочка Эллиптическое углубление; углубление маточки Окно преддверия Окно улитки Костные полукружные каналы Передний Латеральный Задний Костные ампулы Костные ножки Улитка Костный стержень Спиральный канал стержня Костная спиральная пластинка Полость канала улитки Отверстие улитки; геликотрема
	Перепончатый лабиринт Преддверная часть (вестибулярный лабиринт) Улитковая часть (улитковый лабиринт)	Перилимфатическое пространство Эндолимфатическое пространство Эллиптический мешочек; маточка Сферический мешочек; мешочек Пятна – чувствительный эпителий Полукружные протоки Перепончатые ампулы Ампулярные гребешки – чувствительный эпителий Перепончатые ножки Улитковый проток
	Спиральный канал улитки	Стенки: наружная – спиральная связка верхняя – преддверная; преддверная мембрана (мембрана Рейснера) нижняя – барабанная (базилярная спиральная мембрана) Спиральный орган (кортиев) Клетки: сенсорные (рецепторные) поддерживающие внутренний (кортиев) туннель Покровная мембрана Лестница преддверия Барабанная лестница

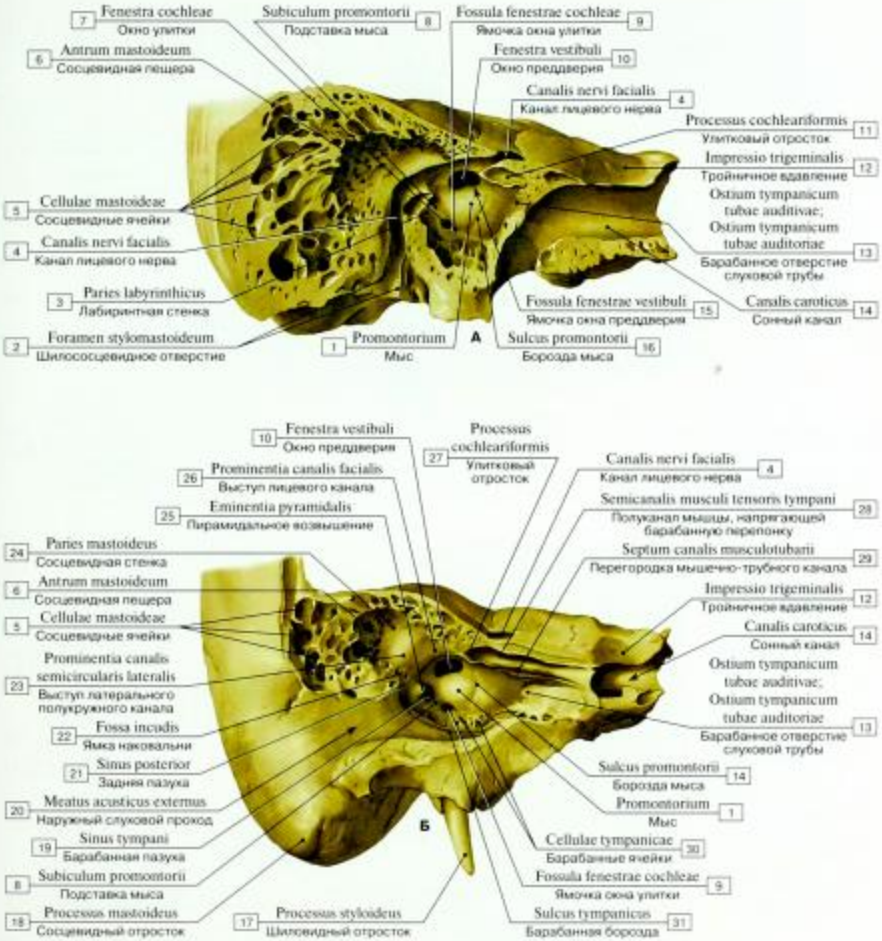

Рис. 716. Барабанная полость
(А – сагиттальный распил до сосцевидного отростка; Б – сагиттальный распил на уровне сосцевидного отростка):

1 – Promontory; 2 – Stylomastoid foramen; 3 – Labyrinthine wall; Medial wall; 4 – Facial canal; 5 – Mastoid cells; 6 – Mastoid antrum; 7 – Round window; 8 – Subiculum of promontory; 9 – Fossa of round window; 10 – Oval window; 11 – Processus cochleariformis; 12 – Trigeminal impression; 13 – Tympanic opening; 14 – Carotid canal; 15 – Fossa of oval window; 16 – Groove of promontory; 17 – Styloid process; 18 – Mammillary process; 19 – Sinus tympani; 20 – External acoustic meatus; 21 – Posterior sinus; 22 – Fossa of incus; 23 – Prominence of lateral semicircular canal; 24 – Mastoid wall; Posterior wall; 25 – Pyramidal eminence; 26 – Prominence of facial canal; 27 – Processus cochleariformis; 28 – Canal for tensor tympani; 29 – Septum of musculotubal canal; 30 – Tympanic cells; 31 – Tympanic sulcus

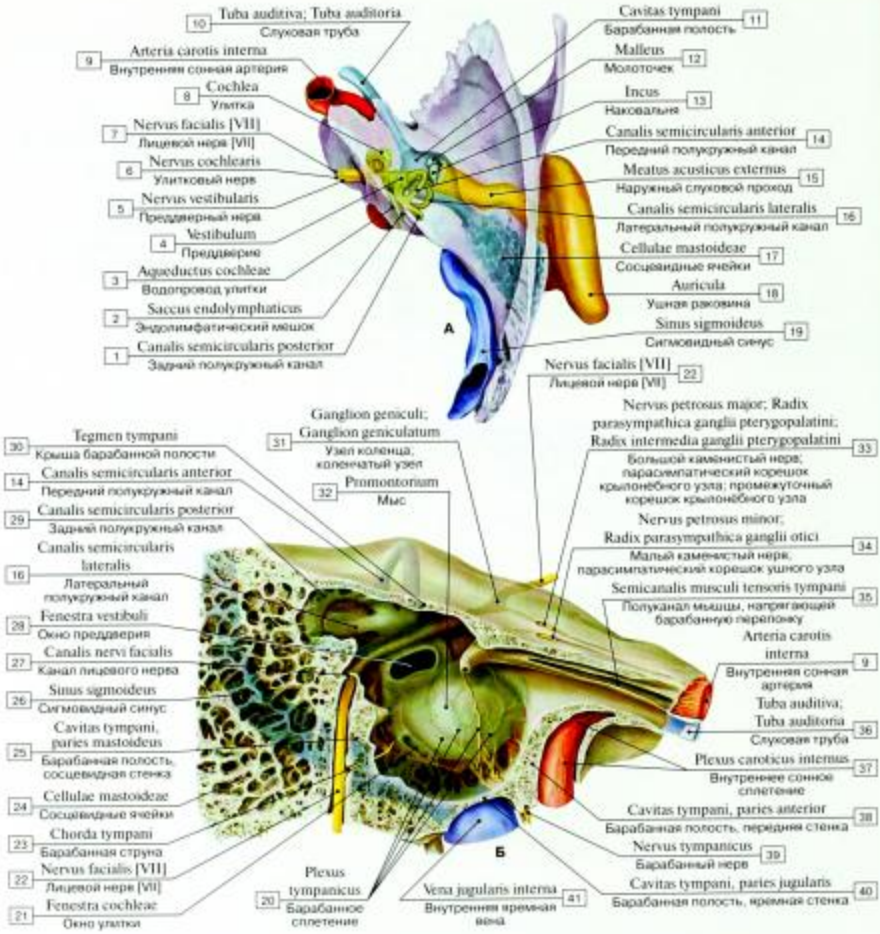

Рис. 717. Среднее ухо (А – горизонтальный распил, вид сверху; Б – сагиттальный распил):

1 – Posterior semicircular canal; 2 – Endolymphatic sac; 3 – Cochlear aqueduct; 4 – Vestibule; 5 – Vestibular nerve; 6 – Cochlear nerve; 7 – Facial nerve [VII]; 8 – Cochlea; 9 – Internal carotid artery; 10 – Pharyngotympanic tube; Auditory tube; 11 – Tympanic cavity; 12 – Malleus; 13 – Incus; 14 – Anterior semicircular canal; 15 – External acoustic meatus; 16 – Lateral semicircular canal; 17 – Mastoid cells; 18 – Auricle; Pinna; 19 – Sigmoid sinus; 20 – Tympanic plexus; 21 – Round window; 22 – Facial nerve [VII]; 23 – Chorda tympani; 24 – Mastoid cells; 25 – Tympanic cavity, mastoid wall; posterior wall; 26 – Sigmoid sinus; 27 – Facial canal; 28 – Oval window; 29 – Posterior semicircular canal; 30 – Tegmen tympani; 31 – Geniculate ganglion; 32 – Promontory; 33 – Greater petrosal nerve; Parasympathetic root of pterygopalatine ganglion; 34 – Lesser petrosal nerve; Parasympathetic root of otic ganglion; 35 – Canal for tensor tympani; 36 – Pharyngotympanic tube; Auditory tube; 37 – Internal carotid plexus; 38 – Tympanic cavity, anterior wall; 39 – Tympanic nerve; 40 – Tympanic cavity, jugular wall; floor; 41 – Internal jugular vein

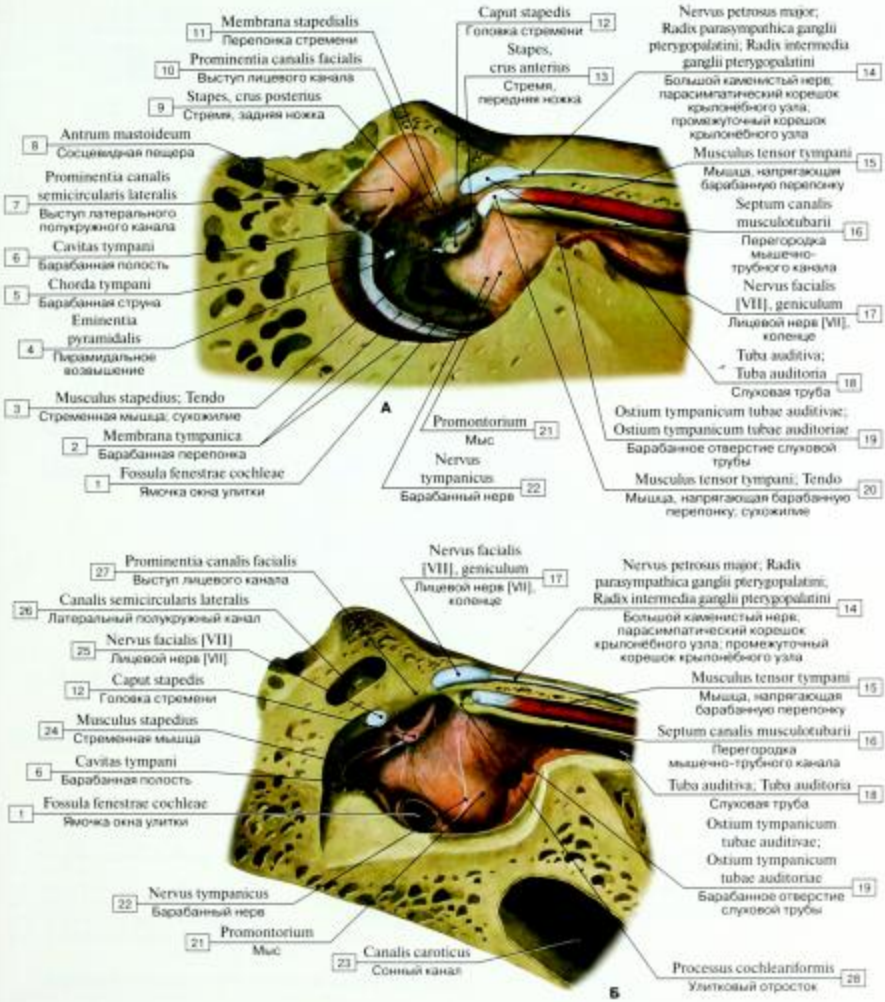

Рис. 718. Среднее ухо (А – барабанная полость и мышечно-трубный каналец; Б – барабанная полость, медиальная стенка):

1 – Fossa of round window; 2 – Tympanic membrane; 3 – Stapedius; Tendon; 4 – Pyramidal eminence; 5 – Chorda tympani; 6 – Tympanic cavity; 7 – Prominence of lateral semicircular canal; 8 – Mastoid antrum; 9 – Stapes, posterior limb; 10 – Prominence of facial canal; 11 – Stapedial membrane; 12 – Head of stapes; 13 – Stapes, anterior limb; 14 – Greater petrosal nerve; Parasympathetic root of pterygopalatine ganglion; 15 – Tensor tympani; 16 – Septum of musculotubal canal; 17 – Facial nerve [VII], geniculum; 18 – Pharyngotympanic tube; Auditory tube; 19 – Tympanic opening; 20 – Tensor tympani; Tendon; 21 – Promontory; 22 – Tympanic nerve; 23 – Carotid canal; 24 – Stapedius; 25 – Facial nerve [VII]; 26 – Lateral semicircular canal; 27 – Prominence of facial canal; 28 – Processus cochleariformis

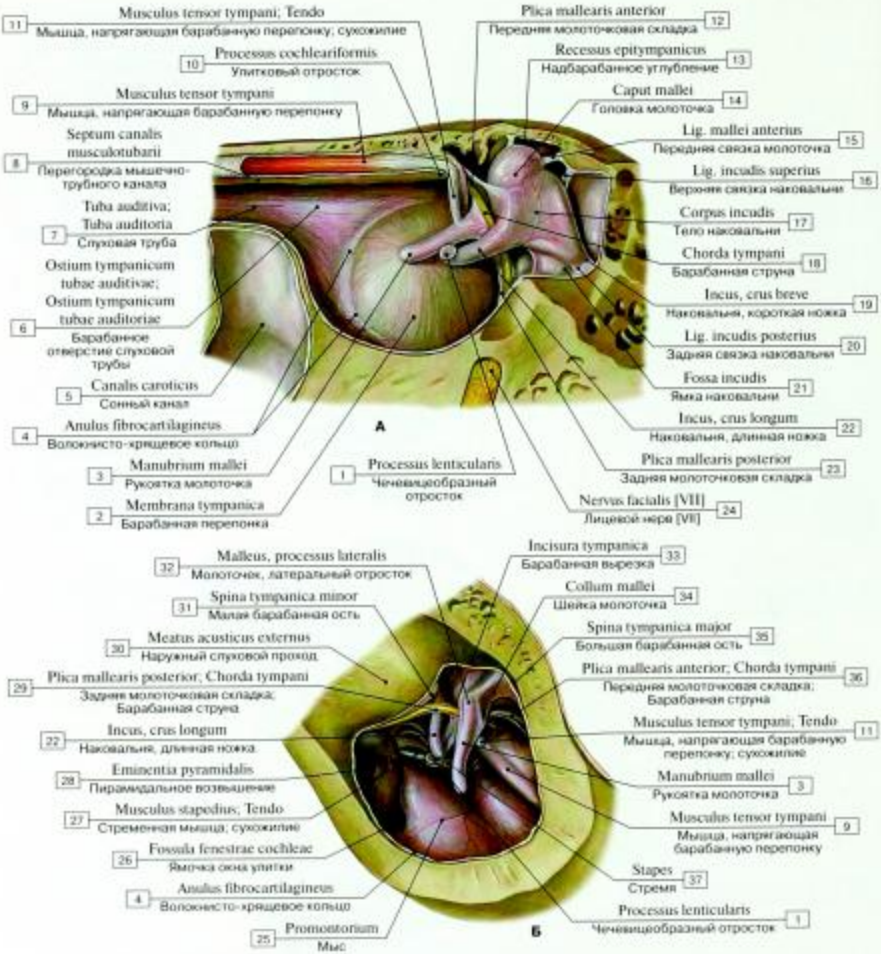

Рис. 719. Среднее ухо (А – латеральная стенка, Б – латеральная стенка после удаления барабанной перепонки):

1 – Lenticularis process; 2 – Tympanic membrane; 3 – Handle of malleus; 4 – Fibrocartilaginous ring; 5 – Carotid canal; 6 – Tympanic opening; 7 – Pharyngotympanic tube; Auditory tube; 8 – Septum of musculotubal canal; 9 – Tensor tympani; 10 – Processus cochleariformis; 11 – Tensor tympani; Tendon; 12 – Anterior fold of malleus; 13 – Epitympanic recess; 14 – Head of malleus; 15 – Anterior ligament of malleus; 16 – Superior ligament of incus; 17 – Body of incus; 18 – Chorda tympani; 19 – Incus, short limb; 20 – Posterior ligament of incus; 21 – Fossa of incus; 22 – Incus, long limb; 23 – Posterior fold of malleus; 24 – Facial nerve [VII]; 25 – Promontory; 26 – Fossa of round window; 27 – Stapedius; Tendon; 28 – Pyramidal eminence; 29 – Posterior fold of malleus; Chorda tympani; 30 – External acoustic meatus; 31 – Lesser tympanic spine; 32 – Malleus, lateral process; 33 – Tympanic notch; 34 – Neck of malleus; 35 – Greater tympanic spine; 36 – Anterior malleolar fold; Chorda tympani; 37 – Stapes

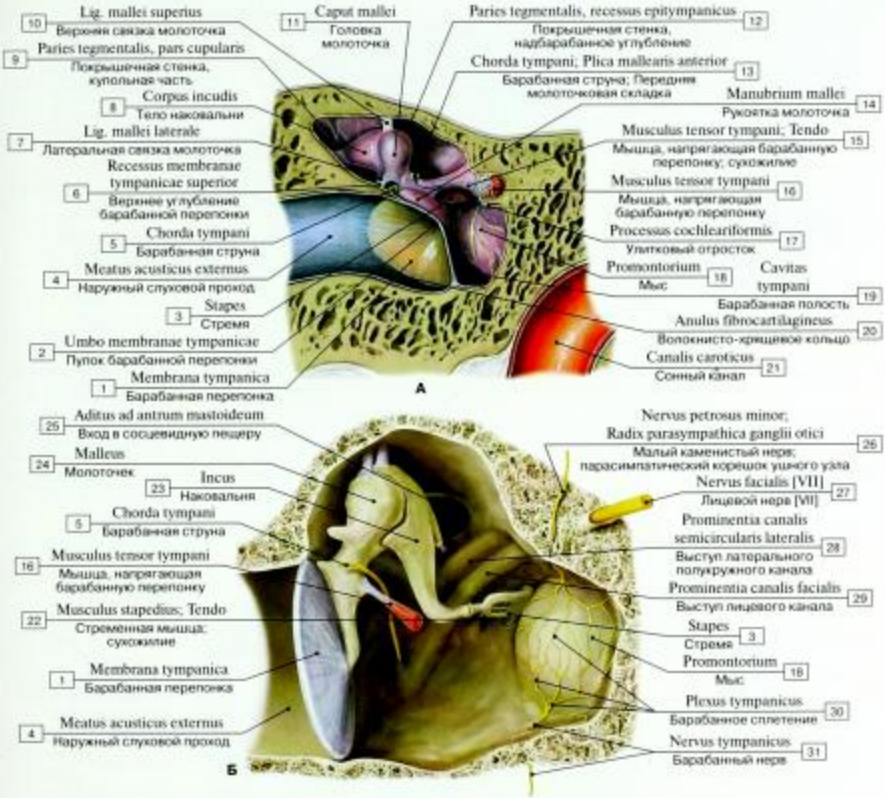

Рис. 720. Барабанная полость (А – среднее и внутреннее ухо в составе височной кости, Б – среднее ухо):

1 – Tympanic membrane; 2 – Umbo of tympanic membrane; 3 – Stapes; 4 – External acoustic meatus; 5 – Chorda tympani; 6 – Recesses of tympanic membrane; 7 – Lateral ligament of malleus; 8 – Body of incus; 9 – Tegmental wall; Tegmental roof, cupular part; 10 – Superior ligament of malleus; 11 – Head of malleus; 12 – Tegmental wall; Tegmental roof, epitympanic recess; 13 – Chorda tympani; Anterior fold of malleus; 14 – Handle of malleus; 15 – Tensor tympani; Tendon; 16 – Tensor tympani; 17 – Processus cochleariformis; 18 – Promontory; 19 – Tympanic cavity; 20 – Fibrocartilaginous ring; 21 – Carotid canal; 22 – Stapedius; Tendon; 23 – Incus; 24 – Malleus; 25 – Aditus to mastoid antrum; 26 – Lesser petrosal nerve; Parasympathetic root of otic ganglion; 27 – Facial nerve [VII]; 28 – Prominence of lateral semicircular canal; 29 – Prominence of facial canal; 30 – Tympanic plexus; 31 – Tympanic nerve

Барабанная полость – это объемное пространство (неправильный параллелепипед), ограниченное шестью стенками.

➢ Латеральная (перепончатая) стенка: граничит с наружным ухом; формируется в значительной степени из барабанной перепонки.

➢ Медиальная (лабиринтная) стенка: граничит с внутренним ухом; формируется в значительной степени из выступа или костного возвышения, покрывающего базальный поворот улитки.

➢ Нижняя (яремная) стенка барабанной полости граничит с луковицей яремной вены.

➢ Задняя (сосцевидная) стенка: граничит с воздушными ячейками сосцевидного отростка и сообщается с ними.

➢ Верхняя (покрышечная) стенка: формирует верхнюю стенку барабанной полости.

➢ Передняя (сонная) стенка (на рис. удалена): включает в себя отверстие в евстахиеву (слуховую) трубу и медиально граничит с сонным каналом.

Рис. 721. Основные области среднего уха:

1 – Tympanic membrane; 2 – External acoustic meatus; 3 – Malleus; 4 – Incus; 5 – Epitympanic recess; 6 – Stapes; 7 – Tensor tympani; Tendon; 8 – Mesotympanum; 9 – Hypotympanum; 10 – Pharyngotympanic tube; Auditory tube

Барабанная полость относительно барабанной перепонки разделяется на три уровня:

- надбарабанный (надбарабанное углубление) – выше барабанной перепонки;
- барабанный – медиальнее барабанной перепонки;
- подбарабанный (подбарабанное углубление) – ниже барабанной перепонки.

Надбарабанное углубление соединяется с воздухоносными ячейками сосцевидного отростка, а подбарабанное углубление – со слуховой трубой.

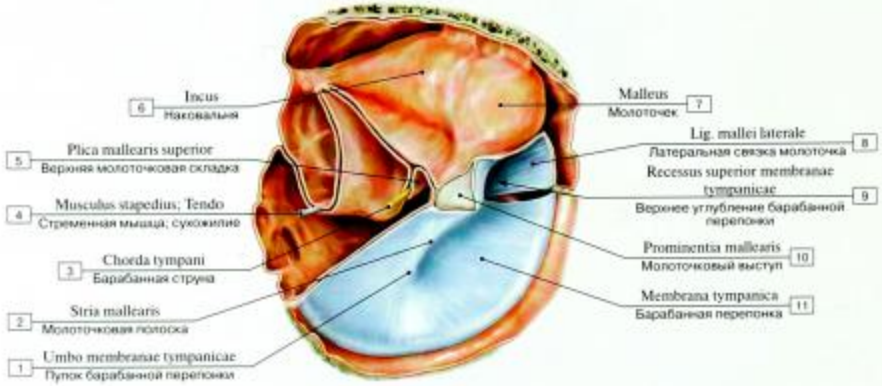

Рис. 722. Слизистая оболочка среднего уха, вид с заднелатеральной стороны, барабанная перепонка частично удалена:

1 – Umbo of tympanic membrane; 2 – Malleolar stria; 3 – Chorda tympani; 4 – Stapedius; Tendon; 5 – Superior malleolar fold; 6 – Incus; 7 – Malleus; 8 – Lateral ligament of malleus; 9 – Superior recess of tympanic membrane; 10 – Malleolar prominence; 11 – Tympanic membrane

Барабанная полость и структуры, которые она содержит (цепь слуховых косточек, сухожилия, нервы), покрыты слизистой оболочкой, которая собирается в складки и вдается в углубления, соответствуя покрываемым поверхностям. Эпителий в основном плоского типа, с областями столбчатых ресничных и бокаловидных клеток. Так как барабанная полость напрямую соединяется с носоглоткой посредством слуховой трубы, она, как и синусы, восприимчива инфекциям (отит).

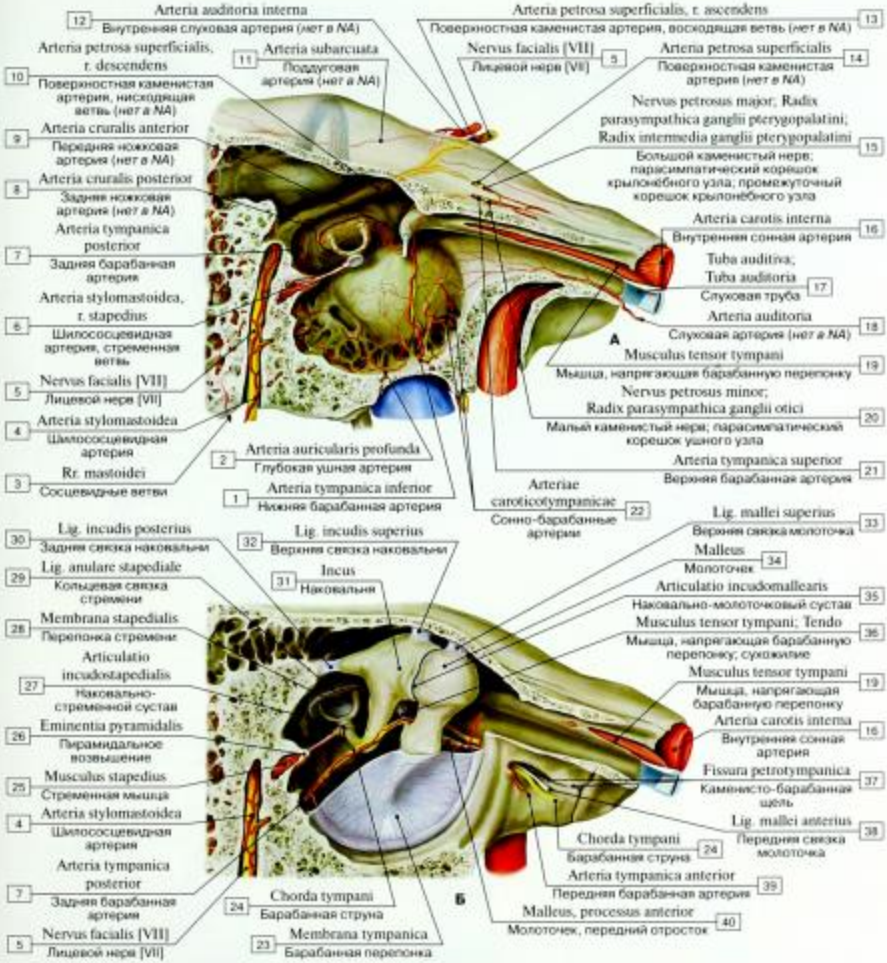

Рис. 723. Среднее ухо (А – кровоснабжение, Б – слуховые косточки):

1 – Inferior tympanic artery; 2 – Deep auricular artery; 3 – Mastoid branches; 4 – Stylomastoid artery; 5 – Facial nerve [VII]; 6 – Stylomastoid artery, stapedial branch; 7 – Posterior tympanic artery; 8 – Posterior crural artery; 9 – Anterior crural artery; 10 – Superficial petrosal artery, descending branch; 11 – Subarcuate artery; 12 – Internal auditory artery; 13 – Superficial petrosal artery, ascending branch; 14 – Superficial petrosal artery; 15 – Greater petrosal nerve; Parasympathetic root of pterygopalatine ganglion; 16 – Internal carotid artery; 17 – Pharyngotympanic tube; Auditory tube; 18 – Auditory arteria; 19 – Tensor tympani; 20 – Lesser petrosal nerve; Parasympathetic root of otic ganglion; 21 – Superior tympanic artery; 22 – Caroticotympanic arteries; 23 – Tympanic membrane; 24 – Chorda tympani; 25 – Stapedius; 26 – Pyramidal eminence; 27 – Incudostapedial joint; 28 – Stapedial membrane; 29 – Anular ligament of stapes; 30 – Posterior ligament of incus; 31 – Incus; 32 – Superior ligament of incus; 33 – Superior ligament of malleus; 34 – Malleus; 35 – Incudomallear joint; 36 – Tensor tympani; Tendon; 37 – Petrotympanic fissure; 38 – Anterior ligament of malleus; 39 – Anterior tympanic artery; 40 – Malleus, anterior process

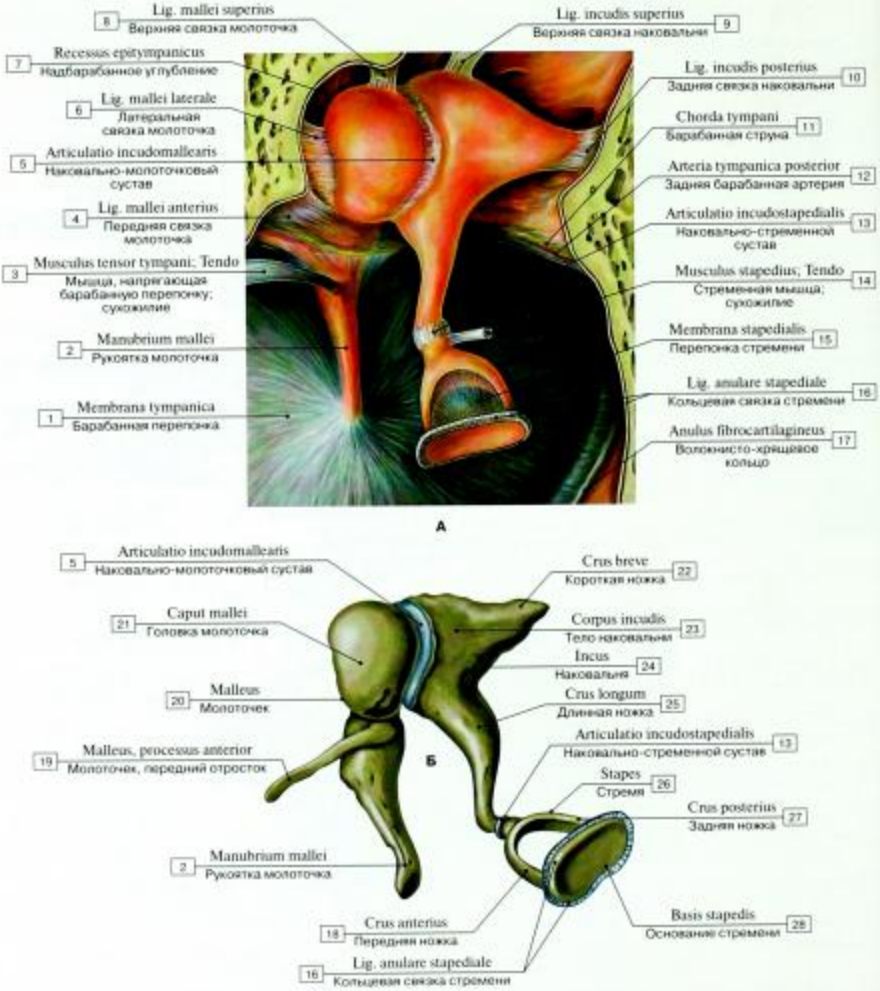

Рис. 724. Суставы и связки слуховых косточек, покрытые слизистой оболочкой (А), слуховые косточки (схема) (Б):

1 – Tympanic membrane; 2 – Handle of malleus; 3 – Tensor tympani; Tendon; 4 – Anterior ligament of malleus; 5 – Incudomallear joint; 6 – Lateral ligament of malleus; 7 – Epitympanic recess; 8 – Superior ligament of malleus; 9 – Superior ligament of incus; 10 – Posterior ligament of incus; 11 – Chorda tympani; 12 – Posterior tympanic artery; 13 – Incudostapedial joint; 14 – Stapedius; Tendon; 15 – Stapedial membrane; 16 – Anular ligament of stapes; 17 – Fibrocartilaginous ring; 18 – Anterior limb; 19 – Malleus, anterior process; 20 – Malleus; 21 – Head of malleus; 22 – Short limb; 23 – Body of incus; 24 – Incus; 25 – Long limb; 26 – Stapes; 27 – Posterior limb; 28 – Base of stapes; Footplate

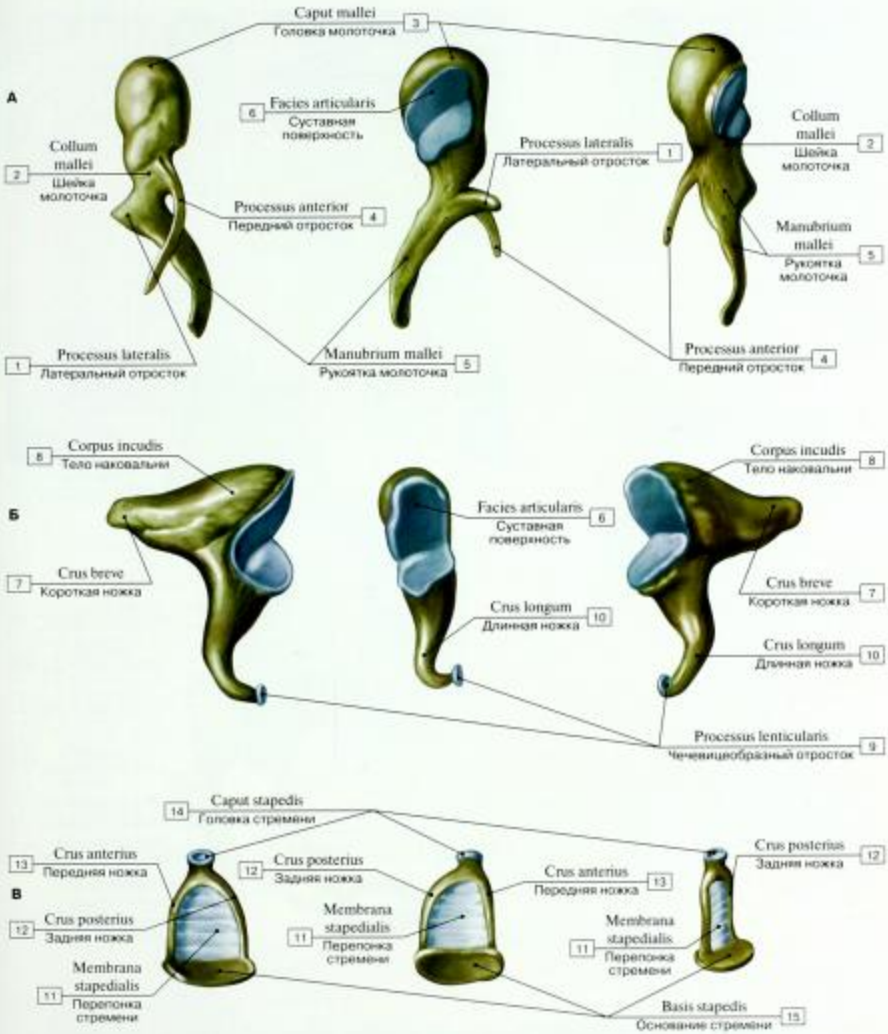

Рис. 725. Слуховые косточки в разных проекциях (А – молоточек, Б – наковальня, В – стремя):

1 – Lateral process; 2 – Neck of malleus; 3 – Head of malleus; 4 – Anterior process; 5 – Handle of malleus; 6 – Articular surface; 7 – Short limb; 8 – Body of incus; 9 – Lenticularis process; 10 – Long limb; 11 – Stapedial membrane; 12 – Posterior limb; 13 – Anterior limb; 14 – Head of stapes; 15 – Base of stapes; Footplate

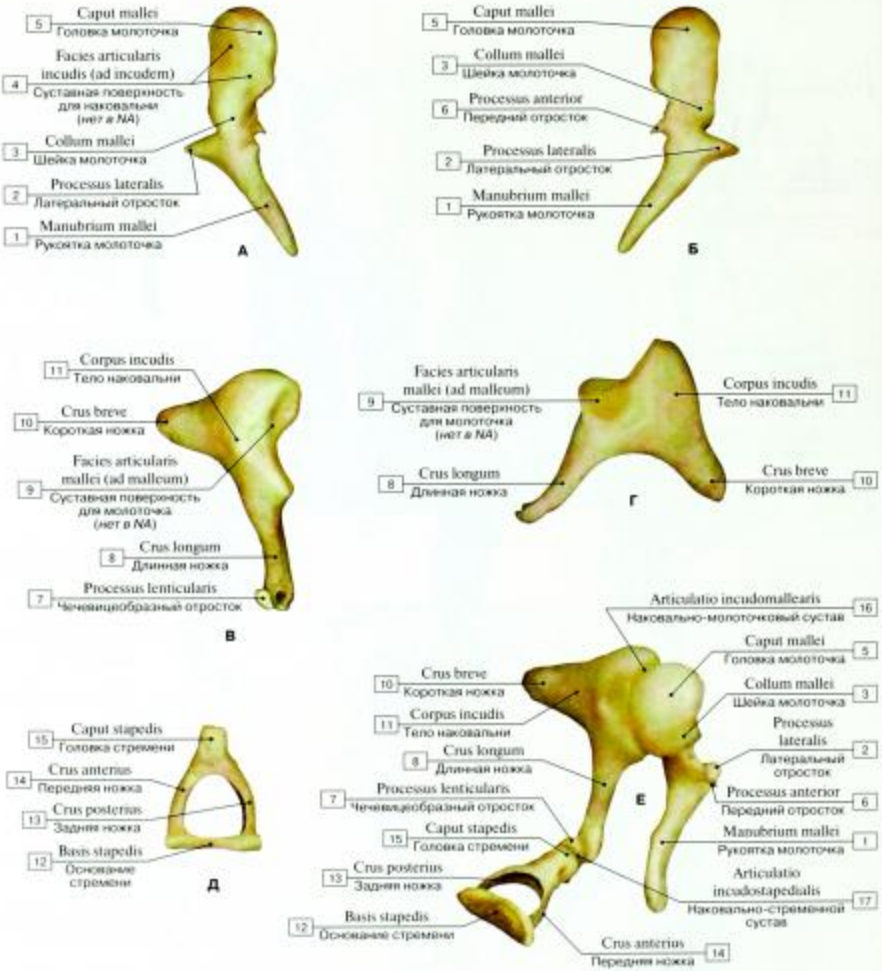

Рис. 726. Слуховые косточки, натуральные препараты (А – молоточек, вид сзади; Б – молоточек, вид спереди; В – наковальня, вид спереди с медиальной стороны; Г – наковальня, вид с латеральной стороны; Д – стремя; Е – нижняя часть барабанной полости, вид спереди с медиальной стороны):

1 – Handle of malleus; 2 – Lateral process; 3 – Neck of malleus; 4 – Articular surface for incus; 5 – Head of malleus; 6 – Anterior process; 7 – Lenticularis process; 8 – Long limb; 9 – Articular surface for malleus; 10 – Short limb; 11 – Body of incus; 12 – Base of stapes; Footplate; 13 – Posterior limb; 14 – Anterior limb; 15 – Head of stapes; 16 – Incudomallear joint; 17 – Incudostapedial joint

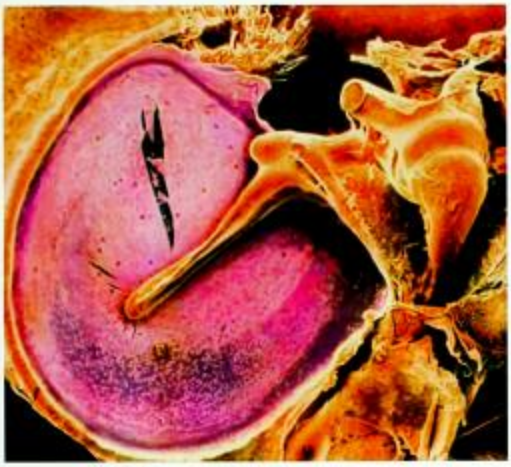

Рис. 727. Барабанная перепонка, вид изнутри (световая микроскопия)

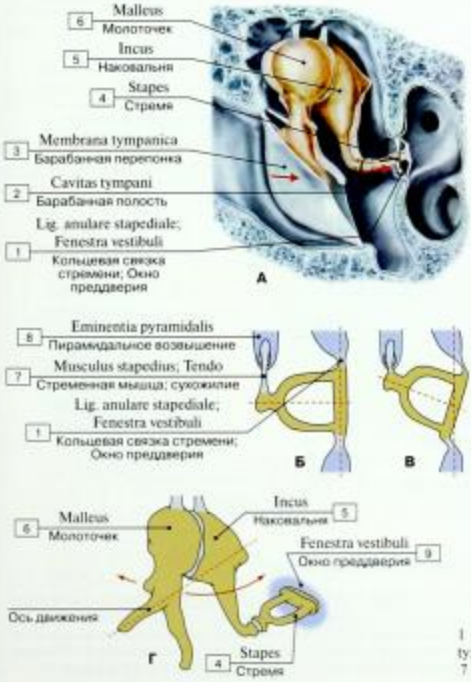

А. Звуковые волны (периодические колебания давления в воздухе) приводят барабанную перепонку в состояние вибрации. Цепь слуховых косточек, связанных между собой суставами, передает колебания барабанной перепонки (и таким образом – звуковые волны) на овальное окно, которое в свою очередь передает их на жидкого посредника – перилимфу. Разность площадей поверхности барабанной перепонки и овального окна увеличивает давление звуковой волны в 17 раз, что дополняется 1,3-кратным механическим усилением благодаря действию рычагов цепи слуховых косточек. В итоге, проходя путь от барабанной перепонки до внутреннего уха, звуковая волна усиливается в 22 раза.

Б, В. Звуковые колебания, передающиеся на барабанную перепонку, проходят по цепи слуховых косточек, связаных между собою суставами, вызывая колебательные перемещения стремени (**Б** – нормальное положение, **В** – смещенное положение). Движение основания стремени относительно мембраны овального окна (мембраны стремени) возбуждает соответствующие волны в столбе жидкости внутреннего уха.

Г. Движения цепи косточек имеют вибрирующий характер (пунктирная линия обозначает ось движений, стрелки указывают их направление). На подвижность цепи косточек влияют две мышцы: напрягающая барабанную перепонку и стременная.

Рис. 728. Слуховые косточки:

1 – Anular ligament of stapes; Oval window; 2 – Tympanic cavity; 3 – Tympanic membrane; 4 – Stapes; 5 – Incus; 6 – Malleus; 7 – Stapedius; Tendon; 8 – Pyramidal eminence; 9 – Oval window

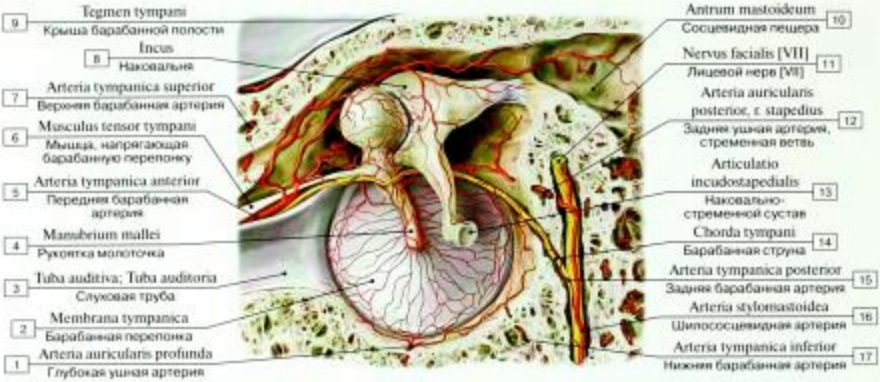

Рис. 729. Кровоснабжение слуховых косточек и барабанной перепонки:

1 – Deep auricular artery; 2 – Tympanic membrane; 3 – Pharyngotympanic tube; Auditory tube; 4 – Handle of malleus; 5 – Anterior tympanic artery; 6 – Tensor tympani; 7 – Superior tympanic artery; 8 – Incus; 9 – Tegmen tympani; 10 – Mastoid antrum; 11 – Facial nerve [VII]; 12 – Posterior auricular artery, stapedial branch; 13 – Incudostapedial joint; 14 – Chorda tympani; 15 – Posterior tympanic artery; 16 – Stylomastoid artery; 17 – Inferior tympanic artery

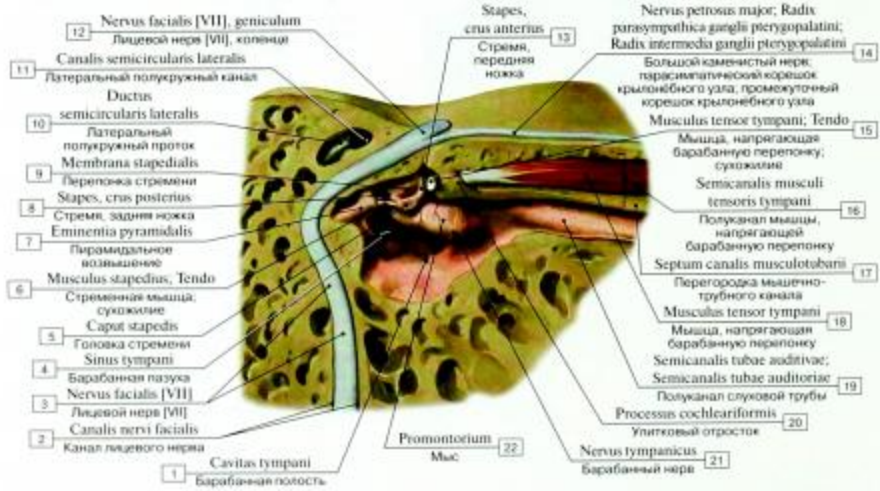

Рис. 730. Барабанная полость и слуховая труба:

1 – Tympanic cavity; 2 – Facial canal; 3 – Facial nerve [VII]; 4 – Sinus tympani; 5 – Head of stapes; 6 – Stapedius; Tendon; 7 – Pyramidal eminence; 8 – Stapes, posterior limb; 9 – Stapedial membrane; 10 – Lateral semicircular duct; 11 – Lateral semicircular canal; 12 – Facial nerve [VII], geniculum; 13 – Stapes, anterior limb; 14 – Greater petrosal nerve; Parasympathetic root of pterygopalatine ganglion; 15 – Tensor tympani; Tendon; 16 – Canal for tensor tympani; 17 – Septum of musculotubal canal; 18 – Tensor tympani; 19 – Canal for pharyngotympanic tube; Canal for auditory tube; 20 – Processus cochleariformis; 21 – Tympanic nerve; 22 – Promontory

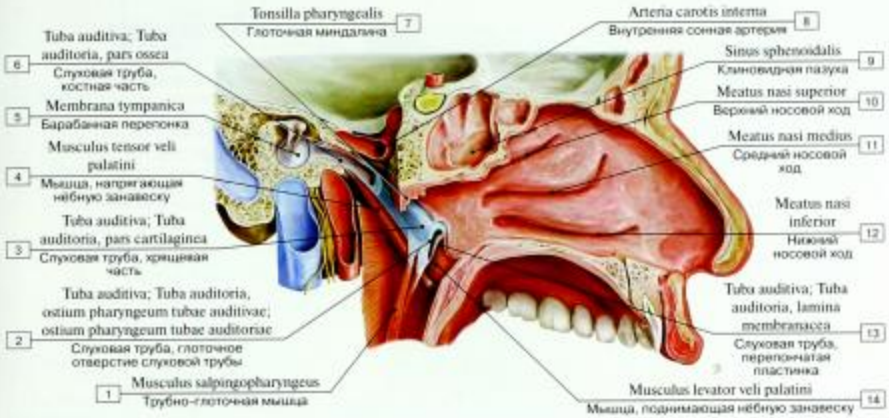

Рис. 731. Среднее ухо, сагиттальный распил:

1 – Salpingopharyngeus; 2 – Pharyngotympanic tube; Auditory tube, pharyngeal opening; 3 – Pharyngotympanic tube; Auditory tube, cartilaginous part; 4 – Tensor veli palatini; 5 – Tympanic membrane; 6 – Pharyngotympanic tube; Auditory tube, bony part; 7 – Pharyngeal tonsil; 8 – Internal carotid artery; 9 – Sphenoidal sinus; 10 – Superior nasal meatus; 11 – Middle nasal meatus; 12 – Inferior nasal meatus; 13 – Pharyngotympanic tube; Auditory tube, membranous lamina; 14 – Levator veli palatini

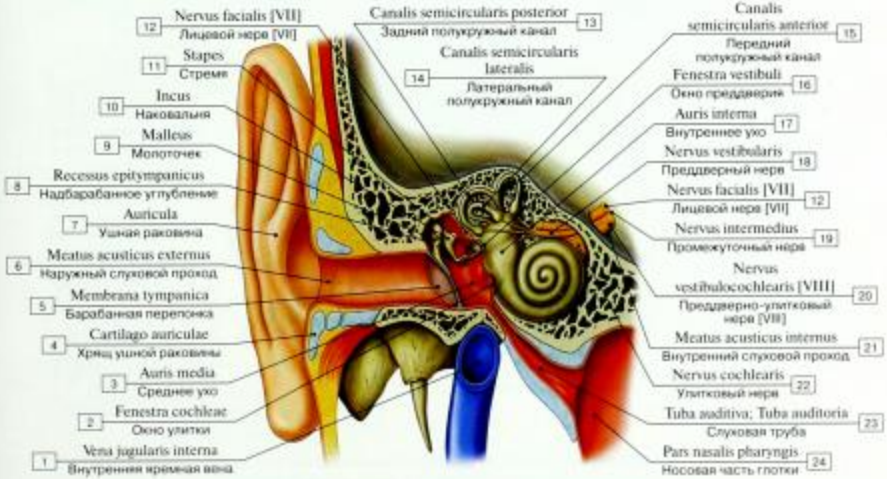

Рис. 732. Наружное, среднее и внутреннее ухо (схема):

1 – Internal jugular vein; 2 – Round window; 3 – Middle ear; 4 – Auricular cartilage; 5 – Tympanic membrane; 6 – External acoustic meatus; 7 – Auricle; Pinna; 8 – Epitympanic recess; 9 – Malleus; 10 – Incus; 11 – Stapes; 12 – Facial nerve [VII]; 13 – Posterior semicircular canal; 14 – Lateral semicircular canal; 15 – Anterior semicircular canal; 16 – Oval window; 17 – Internal ear; 18 – Vestibular nerve; 19 – Intermediate nerve; 20 – Vestibulocochlear nerve [VIII]; 21 – Internal acoustic meatus; 22 – Cochlear nerve; 23 – Pharyngotympanic tube; Auditory tube; 24 – Nasopharynx

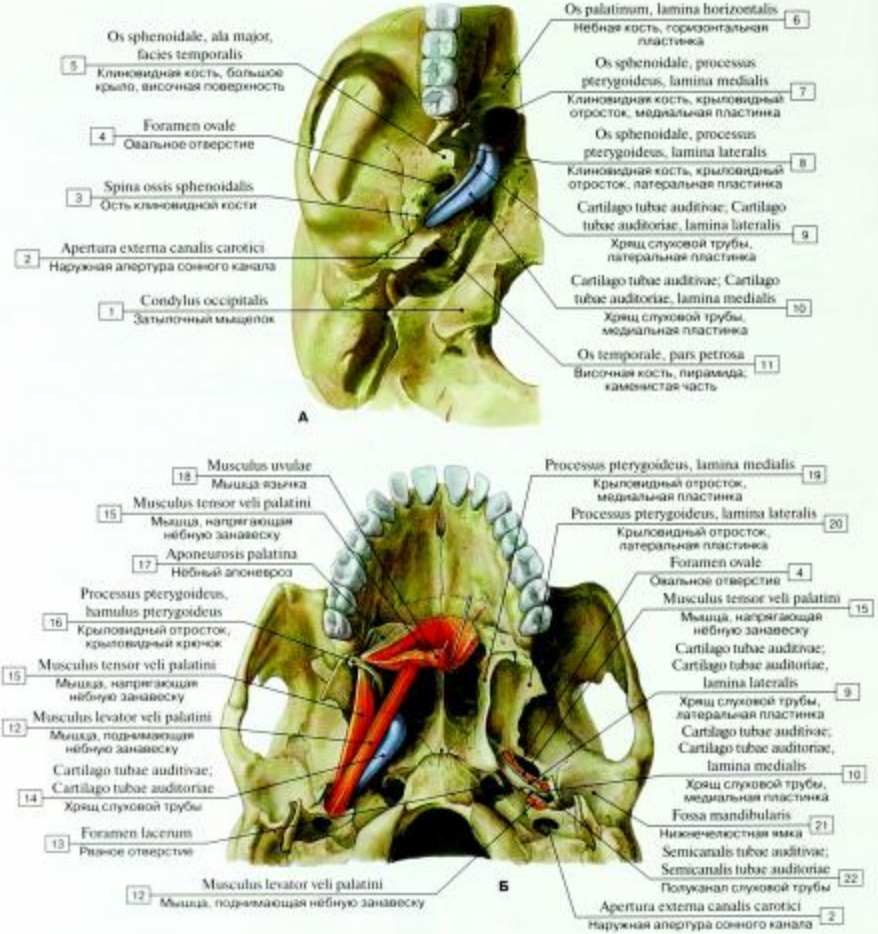

Рис. 733. Хрящ слуховой трубы (А – вид со стороны основания черепа, Б – мышцы, напрягающие и поднимающие нёбную занавеску и хрящ слуховой трубы):

1 – Occipital condyle; 2 – External opening of carotid canal; 3 – Spine of sphenoid bone; 4 – Foramen ovale; 5 – Sphenoid; Sphenoidal bone, greater wing, temporal surface; 6 – Palatine bone, horizontal plate; 7 – Sphenoid; Sphenoidal bone, pterygoid process, medial plate; 8 – Sphenoid; Sphenoidal bone, pterygoid process, lateral plate; 9 – Cartilage of tube, lateral lamina; 10 – Cartilage of tube, medial lamina; 11 – Temporal bone, petrous part; 12 – Levator veli palatini; 13 – Foramen lacerum; 14 – Cartilage of tube; 15 – Tensor veli palatini; 16 – Pterygoid process, pterygoid hamulus; 17 – Palatine aponeurosis; 18 – Musculus uvulae; 19 – Pterygoid process, medial plate; 20 – Pterygoid process, lateral plate; 21 – Mandibular fossa; 22 – Canal for pharyngotympanic tube; Canal for auditory tube

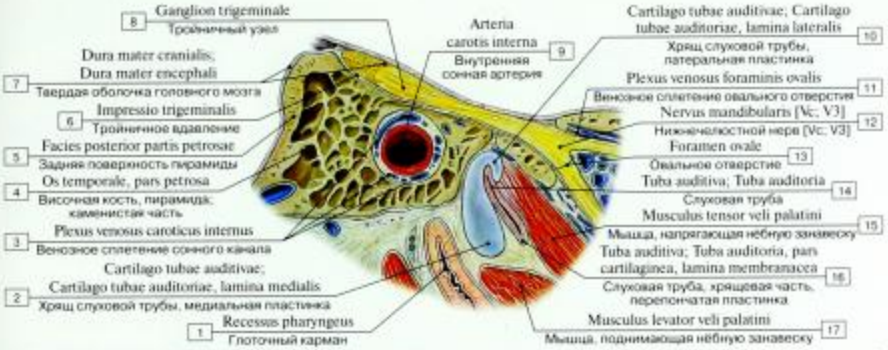

Рис. 734. Слуховая труба, поперечное сечение на уровне среднего сегмента хрящевой части; вид сбоку (с латеральной стороны):

1 – Pharyngeal recess; 2 – Cartilage of tube, medial lamina; 3 – Internal carotid venous plexus; 4 – Temporal bone, petrous part; 5 – Posterior surface of petrous part; 6 – Trigeminal impression; 7 – Cranial dura mater; 8 – Trigeminal ganglion; 9 – Internal carotid artery; 10 – Cartilage of tube, lateral lamina; 11 – Venous plexus of foramen ovale; 12 – Mandibular nerve; Mandibular division [Vc; V3]; 13 – Foramen ovale; 14 – Pharingotympanic tube; Auditory tube; 15 – Tensor veli palatini; 16 – Pharyngotympanic tube; Auditory tube, membranous lamina; 17 – Levator veli palatini

Рис. 735. Связь среднего уха с внутренним:

1 – Stapes; 2 – Processus cochleariformis; 3 – Tympanic membrane, pars tensa; 4 – Handle of malleus; 5 – Malleus, anterior process; 6 – Superior recesses of tympanic membrane; 7 – Lateral ligament of malleus; 8 – Head of malleus; 9 – Epitympanic recess; 10 – Superior ligament of malleus; 11 – Tegmental wall; Tegmental roof; 12 – Prominence of facial canal; 13 – Prominence of lateral semicircular canal; 14 – Posterior semicircular canal; 15 – Anterior semicircular canal; 16 – Lateral semicircular canal; 17 – Stapedius; Tendon; 18 – Facial nerve [VII]; 19 – Vestibulocochlear nerve [VIII]; 20 – Tympanostapedial syndesmosis; 21 – Round window; 22 – Carotid canal; 23 – Cochlea; 24 – Tensor tympani; 25 – Promontory; 26 – Carotid wall; 27 – Pharyngotympanic tube; Auditory tube; 28 – Jugular wall; Floor

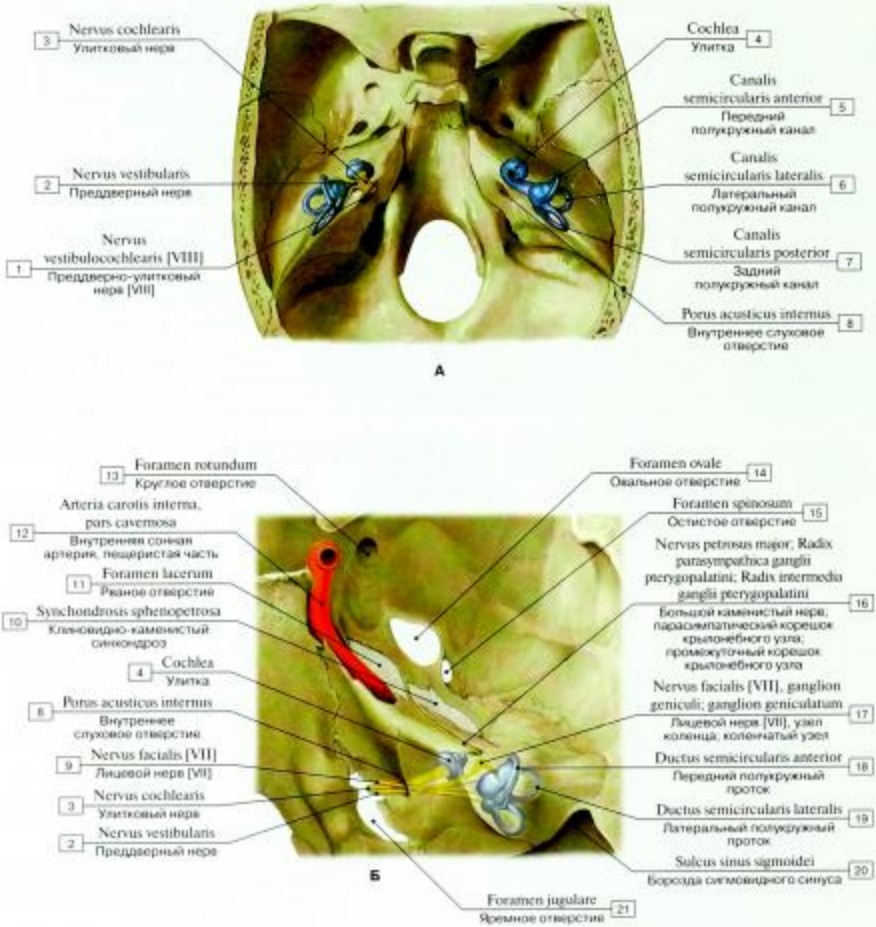

Рис. 736. Внутреннее ухо (А – с преддверно-улитковым нервом, Б – с лицевым и преддверно-улитковым нервами):

1 – Vestibulocochlear nerve [VIII]; 2 – Vestibular nerve; 3 – Cochlear nerve; 4 – Cochlea; 5 – Anterior semicircular canal; 6 – Lateral semicircular canal; 7 – Posterior semicircular canal; 8 – Internal acoustic opening; 9 – Facial nerve [VII]; 10 – Sphenopetrosal synchondrosis; 11 – Foramen lacerum; 12 – Internal carotid artery, cavernous part; 13 – Foramen rotundum; 14 – Foramen ovale; 15 – Foramen spinosum; 16 – Greater petrosal nerve; Parasympathetic root of pterygopalatine ganglion; 17 – Facial nerve [VII], geniculate ganglion; 18 – Anterior semicircular duct; 19 – Lateral semicircular duct; 20 – Groove for sigmoid sinus; 21 – Jugular foramen

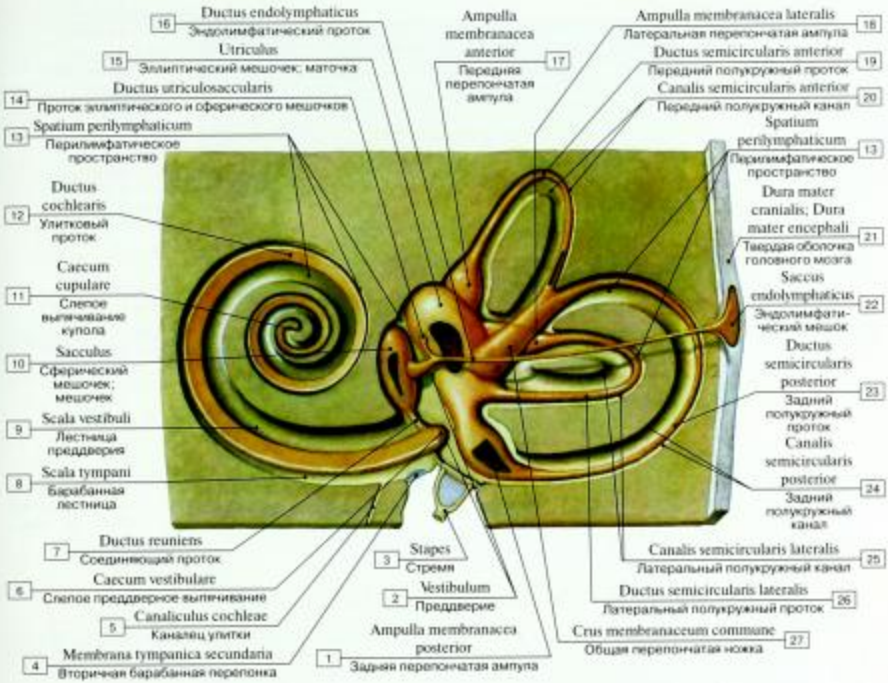

Рис. 737. Взаиморасположение костного и перепончатого лабиринтов (схема):

1 – Posterior membranous ampulla; 2 – Vestibule; 3 – Stapes; 4 – Secondary tympanic membrane; 5 – Cochlear canaliculus; 6 – Vestibular caecum; 7 – Ductus reuniens; 8 – Scala tympani; 9 – Scala vestibuli; 10 – Saccule; 11 – Cupular caecum; 12 – Cochlear duct; 13 – Peripharyngeal space; 14 – Utriculosaccular duct; 15 – Utricle; 16 – Endolymphatic duct; 17 – Anterior membranous ampulla; 18 – Lateral membranous ampulla; 19 – Anterior semicircular duct; 20 – Anterior semicircular canal; 21 – Cranial dura mater; 22 – Endolymphatic sac; 23 – Posterior semicircular duct; 24 – Posterior semicircular canal; 25 – Lateral semicircular canal; 26 – Lateral semicircular duct; 27 – Common membranous limb

Внутреннее ухо располагается в каменистой части височной кости и включает в себя слуховой и вестибулярный аппараты для восприятия звуков и сохранения равновесия. Внутри костного лабиринта расположен перепончатый лабиринт. Слуховой аппарат состоит из улиткового лабиринта и перепончатого улиткового протока. Вестибулярный аппарат содержит три полукружных канальца, преддверие (мешочек и маточка), в каждом из них имеется чувствительный эпителий. Каждый из перепончатых полукружных протоков помещен в свой собственный костный футляр (полукружный каналец), маточка и мешочек включены в общую костную капсулу – преддверие. Полость костного лабиринта заполнена перилимфой (перилимфатическое пространство показано на рис. 738 оранжевым цветом), по составу она является ультрафильтратом крови. Перилимфатическое пространство соединяется с подпаутинным пространством через водопровод улитки (перилимфатический проток). Он оканчивается у задней поверхности пирамиды височной кости ниже внутреннего слухового прохода. Перепончатый лабиринт «плавает» в перилимфе костного лабиринта, будучи рыхло прикрепленным к последнему с помощью соединительнотканных волокон, и заполнен эндолимфой (эндолимфатическое пространство, на рис. 738 синего цвета). Эндолимфатические пространства слухового и вестибулярного аппаратов сообщаются друг с другом через соединительный проток и соединяются посредством эндолимфатического протока с эндолимфатическим мешком и эпидуральным карманом на задней поверхности пирамиды височной кости.

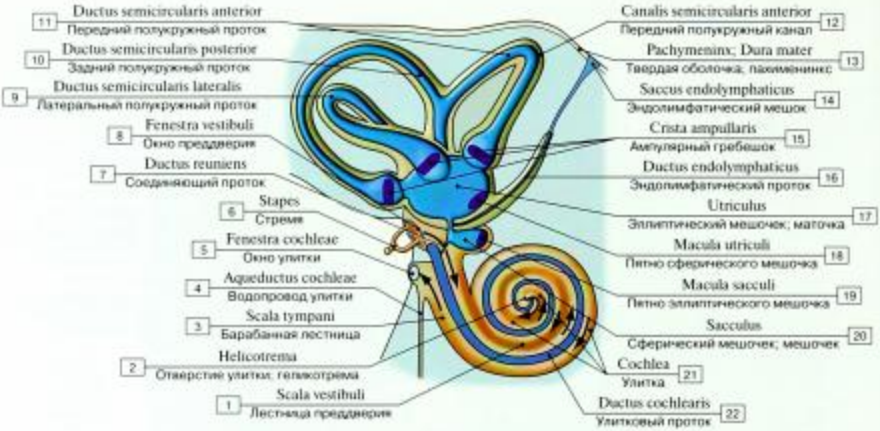

Рис. 738. Внутреннее ухо (схема, показано направление звуковой волны):

1 – Scala vestibuli; 2 – Helicotrema; 3 – Scala tympani; 4 – Cochlear aqueduct; 5 – Round window; 6 – Stapes; 7 – Ductus reuniens; 8 – Oval window; 9 – Lateral semicircular duct; 10 – Posterior semicircular duct; 11 – Anterior semicircular duct; 12 – Anterior semicircular canal; 13 – Pachymeninx; Dura mater; 14 – Endolymphatic sac; 15 – Ampullary crest; 16 – Endolymphatic duct; 17 – Utricle; 18 – Maculae of utricle; 19 – Maculae of saccule; 20 – Saccule; 21 – Cochlea; 22 – Cochlear duct

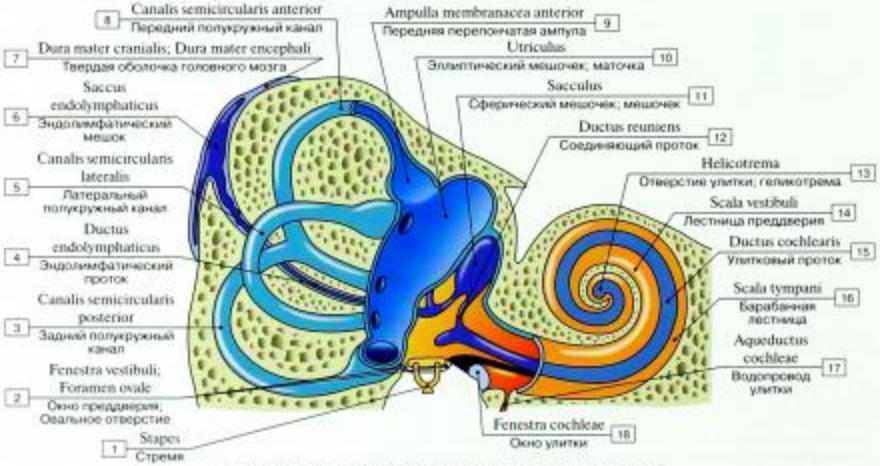

Рис. 739. Внутреннее ухо (схема, показан отток эндолимфы):

1 – Stapes; 2 – Oval window; Foramen ovale; 3 – Posterior semicircular canal; 4 – Endolymphatic duct; 5 – Lateral semicircular canal; 6 – Endolymphatic sac; 7 – Cranial dura mater; 8 – Anterior semicircular canal; 9 – Anterior membranous ampulla; 10 – Utricle; 11 – Saccule; 12 – Ductus reuniens; 13 – Helicotrema; 14 – Scala vestibuli; 15 – Cochlear duct; 16 – Scala tympani; 17 – Cochlear aqueduct; 18 – Round window

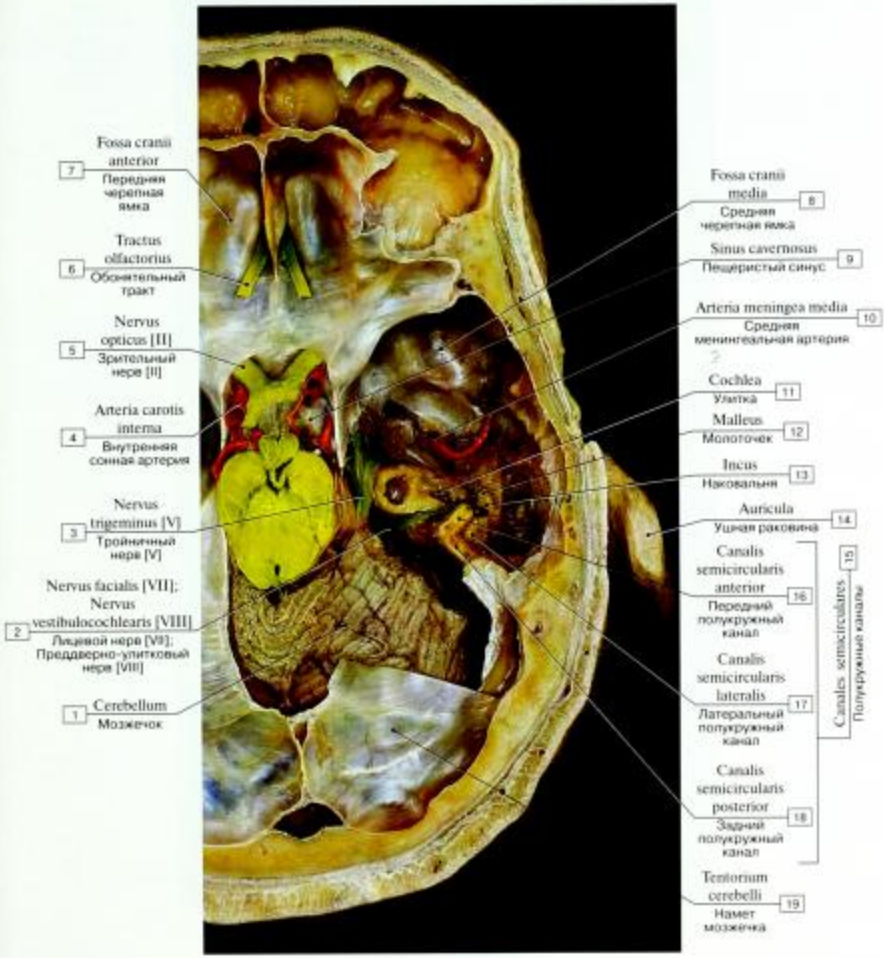

Рис. 740. Горизонтальный распил черепа на уровне среднего мозга, видны структуры среднего уха (натуральный фиксированный препарат):

1 – Cerebellum; 2 – Facial nerve [VII]; Vestibulocochlear nerve [VIII]; 3 – Trigeminal nerve [V]; 4 – Internal carotid artery; 5 – Optic nerve [II]; 6 – Olfactory tract; 7 – Anterior cranial fossa; 8 – Middle cranial fossa; 9 – Cavernous sinus; 10 – Middle meningeal artery; 11 – Cochlea; 12 – Malleus; 13 – Incus; 14 – Auricle; 15 = 16 + 17 + 18 – Semicircular canals; 16 – Anterior semicircular canal; 17 – Lateral semicircular canal; 18 – Posterior semicircular canal; 19 – Tentorium cerebelli

© 2007 University of Cagliari, from: A. Riva. Flesh & Wax. Ilisso Publisher

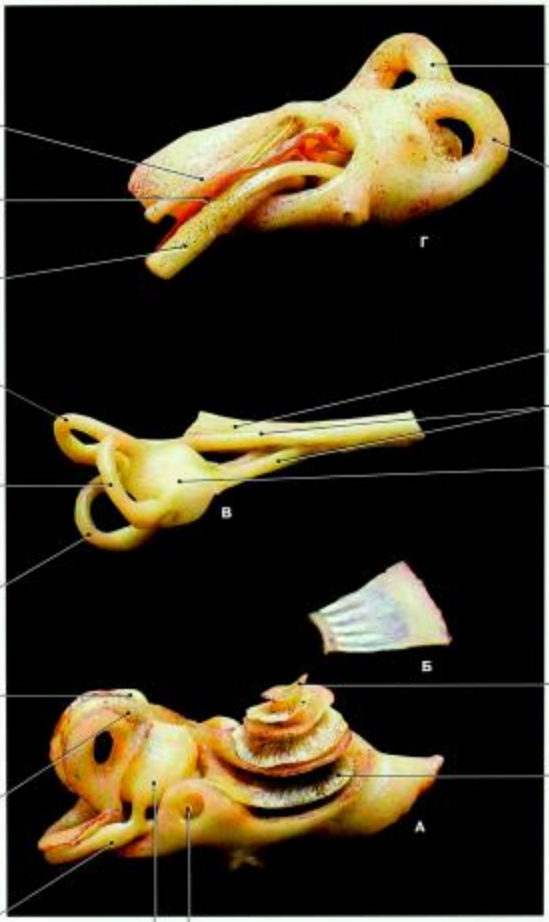

8 Nervus facialis [VII] — Лицевой нерв [VII]
7 Arteria labyrinthi — Артерия лабиринта
6 Nervus vestibulocochlearis [VIII] — Преддверно-улитковый нерв [VII]
5 Canalis semicircularis anterior (ampulla) — Передний полукружный канал (ампула)
3 Canalis semicircularis posterior (ampulla) — Задний полукружный канал (ампула)
4 Canalis semicircularis lateralis (ampulla) — Латеральный полукружный канал (ампула)
5 Canalis semicircularis anterior (ampulla) — Передний полукружный канал (ампула)
4 Canalis semicircularis lateralis (ampulla) — Латеральный полукружный канал (ампула)
3 Canalis semicircularis posterior (ampulla) — Задний полукружный канал (ампула)
2 Utriculus — Эллиптический мешочек; маточка
1 Fenestra cochleae — Окно улитки

5 Canalis semicircularis anterior (ampulla) — Передний полукружный канал (ампула)
3 Canalis semicircularis posterior (ampulla) — Задний полукружный канал (ампула)
9 Nervus cochlearis — Улитковый нерв
10 Nervus vestibularis — Преддверный нерв
2 Utriculus — Эллиптический мешочек; маточка
11 Hamulus laminae spiralis — Крючок спиральной пластинки
12 Lamina spiralis ossea — Костная спиральная пластинка

Рис. 741. Внутреннее ухо (А – костный лабиринт, улитка открыта; Б – распространение улитковых нервов; В – слуховой нерв и перепончатый лабиринт; Г – костный лабиринт, вид с медиальной стороны) (восковая модель):

1 – Round window; 2 – Utricle; 3 – Posterior semicircular canal (ampulla); 4 – Lateral semicircular canal (ampulla); 5 – Anterior semicircular canal (ampulla); 6 – Vestibulocochlear nerve [VIII]; 7 – Labyrinthine artery; 8 – Facial nerve [VII]; 9 – Cochlear nerve; 10 – Vestibular nerve; 11 – Hamulus of spiral lamina; 12 – Osseous spiral lamina

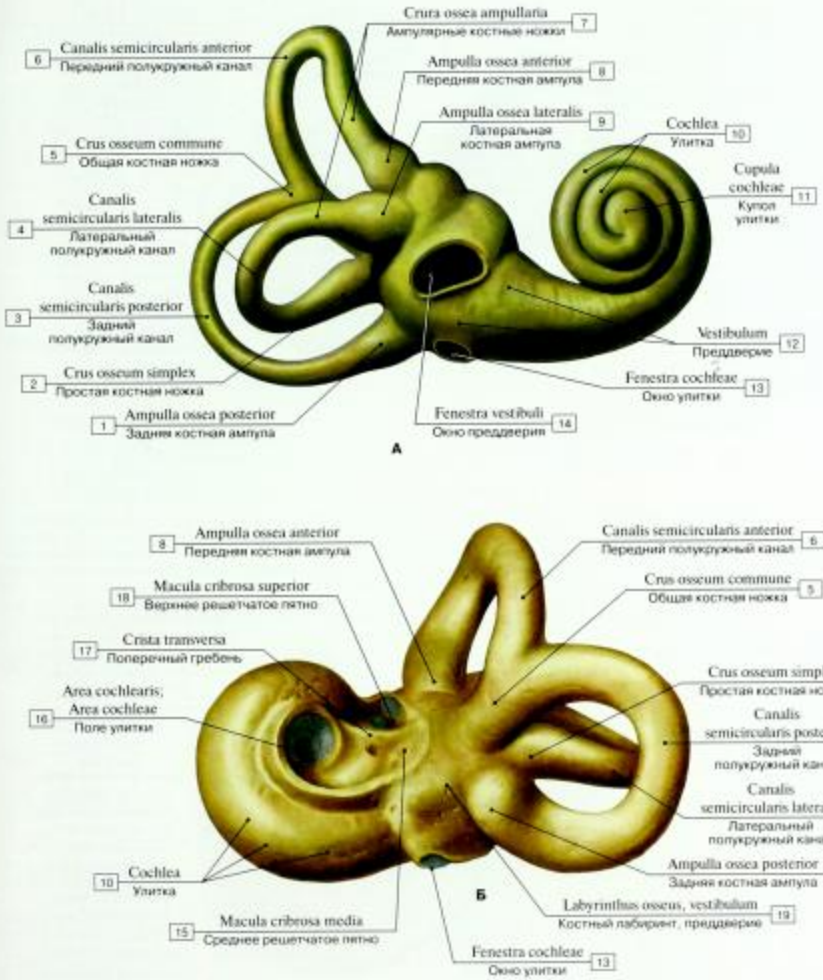

Рис. 742. Костный лабиринт
(А – вид с латеральной стороны и спереди (со стороны барабанной полости), Б – вид сзади):

1 – Posterior bony ampulla; 2 – Simple bony limb; 3 – Posterior semicircular canal; 4 – Lateral semicircular canal; 5 – Common bony limb; 6 – Anterior semicircular canal; 7 – Ampullary bony limbs; 8 – Anterior bony ampulla; 9 – Lateral bony ampulla; 10 – Cochlea; 11 – Cochlear cupula; 12 – Vestibule; 13 – Round window; 14 – Oval window; 15 – Macula cribrosa media; 16 – Cochlear area; 17 – Transverse crest; 18 – Macula cribrosa superior; 19 – Bony labirinth, vestibule

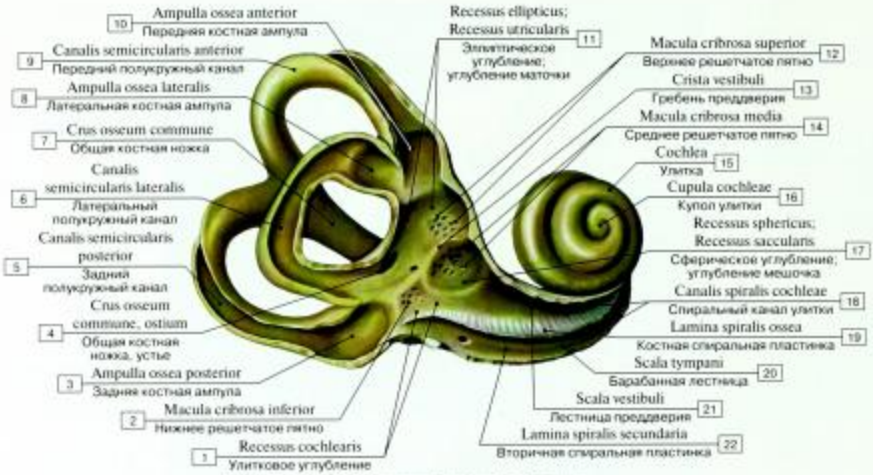

Рис.743. Вскрытый костный лабиринт:

1 – Cochlear recess; 2 – Macula cribrosa inferior; 3 – Posterior bony ampulla; 4 – Common bony limb, mouth; 5 – Posterior semicircular canal; 6 – Lateral semicircular canal; 7 – Common bony limb; 8 – Lateral bony ampulla; 9 – Anterior semicircular canal; 10 – Anterior bony ampulla; 11 – Elliptical recess; Utricular recess; 12 – Macula cribrosa superior; 13 – Vestibular crest; 14 – Macula cribrosa media; 15 – Cochlea; 16 – Cochlear cupula; 17 – Spherical recess; Saccular recess; 18 – Spiral canal of cochlea; 19 – Osseous spiral lamina; 20 – Scala tympani; 21 – Scala vestibuli; 22 – Secondary spiral lamina

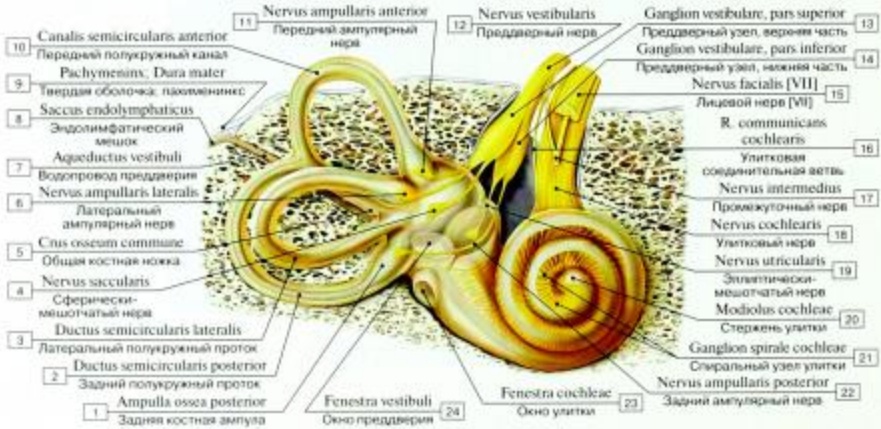

Рис. 744. Перепончатый лабиринт, правый, вид спереди:

1 – Posterior bony ampulla; 2 – Posterior semicircular duct; 3 – Lateral semicircular duct; 4 – Saccular nerve; 5 – Common bony limb; 6 – Lateral ampullary nerve; 7 – Vestibular aqueduct; 8 – Endolymphatic sac; 9 – Pachymenins; Dura mater; 10 – Anterior semicircular canal; 11 – Anterior ampullary nerve; 12 – Vestibular nerve; 13 – Vestibular ganglion, superior part; 14 – Vestibular ganglion, inferior part; 15 – Facial nerve [VII]; 16 – Cochlear communicating branch; 17 – Intermediate nerve; 18 – Cochlear nerve; 19 – Utricular nerve; 20 – Modiolus; 21 – Spiral ganglion; 22 – Posterior ampullary nerve; 23 – Round window; 24 – Oval window

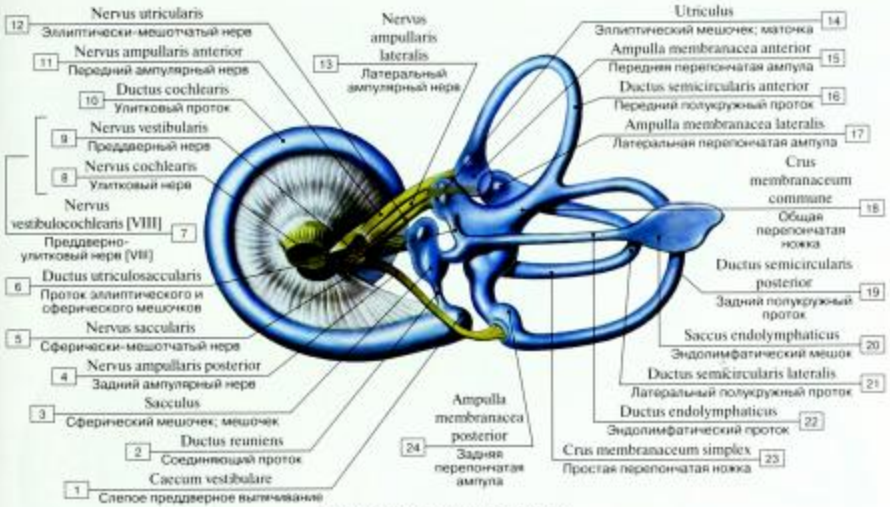

Рис. 745. Перепончатый лабиринт:

1 – Vestibular caecum; 2 – Ductus reuniens; 3 – Saccule; 4 – Posterior ampullary nerve; 5 – Saccular nerve; 6 – Utriculosaccular duct; 7 = 8 + 9 – Vestibular nerve; Cochlear nerve; 8 – Cochlear nerve; 9 – Vestibular nerve; 10 – Cochlear duct; 11 – Anterior ampullary nerve; 12 – Utricular nerve; 13 – Lateral ampullary nerve; 14 – Utricle; 15 – Anterior membranous ampulla; 16 – Anterior semicircular duct; 17 – Lateral membranous ampulla; 18 – Common membranous limb; 19 – Posterior semicircular duct; 20 – Endolymphatic sac; 21 – Lateral semicircular duct; 22 – Endolymphatic duct; 23 – Simple membranous limb; 24 – Posterior membranous ampulla

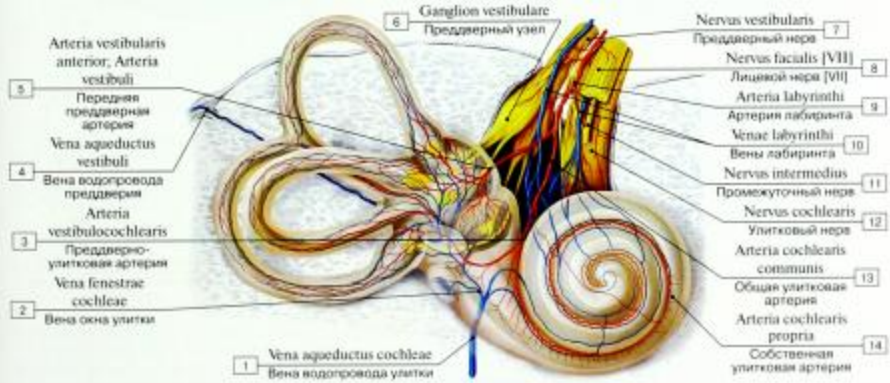

Рис. 746. Кровоснабжение лабиринта, правого:

1 – Vein of cochlear aqueduct; 2 – Vein of cochlear window; 3 – Vestibulocochlear artery; 4 – Vein of vestibular aqueduct; 5 – Anterior vestibular artery; 6 – Vestibular ganglion; 7 – Vestibular nerve; 8 – Facial nerve [VII]; 9 – Labyrinthine artery; 10 – Labyrinthine veins; 11 – Intermediate nerve; 12 – Cochlear nerve; 13 – Common cochlear artery; 14 – Proper cochlear artery

Лабиринт кровоснабжается от внутренней слуховой артерии, ветви передней нижней мозжечковой артерии. Изредка артерия лабиринта берет начало прямо от базилярной артерии.

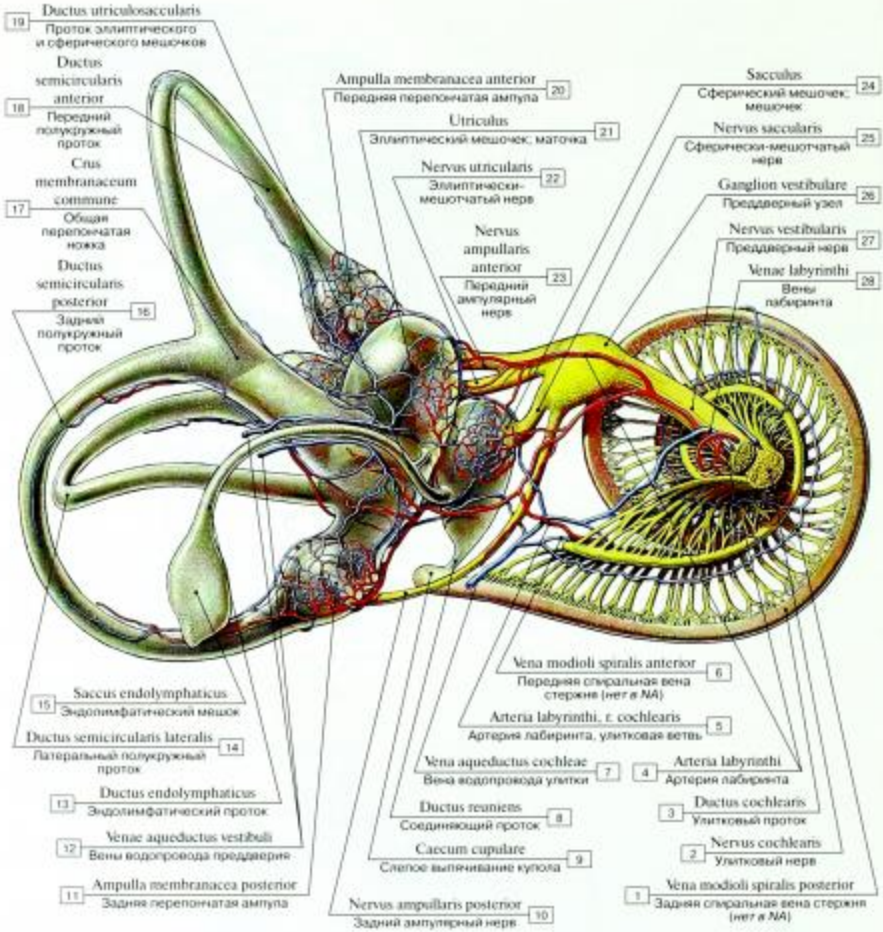

Рис. 747. Перепончатый лабиринт, левый:

1 – Posterior spiral modiolar vein; 2 – Cochlear nerve; 3 – Cochlear duct; 4 – Labyrinthine artery; 5 – Labyrinthine artery, cochlear branch; 6 – Anterior spiral modiolar vein; 7 – Vein of cochlear aqueduct; 8 – Ductus reuniens; 9 – Cupular caecum; 10 – Posterior ampullary nerve; 11 – Posterior membranous ampulla; 12 – Veins of vestibular aqueduct; 13 – Endolymphatic duct; 14 – Lateral semicircular duct; 15 – Endolymphatic sac; 16 – Posterior semicircular duct; 17 – Common membranous limb; 18 – Anterior semicircular duct; 19 – Utriculosaccular duct; 20 – Anterior membranous ampulla; 21 – Utricle; 22 – Utricular nerve; 23 – Anterior ampullary nerve; 24 – Saccule; 25 – Saccular nerve; 26 – Vestibular ganglion; 27 – Vestibular nerve; 28 – Labyrinthine veins

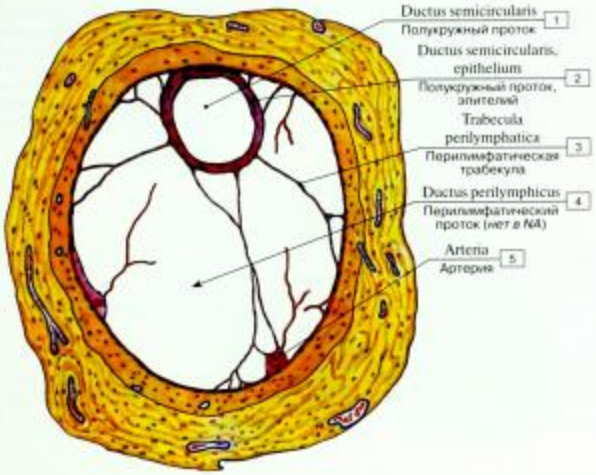

Рис. 748. Поперечный распил полукружного канала:

1 – Semicircular duct; 2 – Semicircular duct, epithelium; 3 – Perilymphatic trabecula; 4 – Perilymphatic duct; 5 – Artery

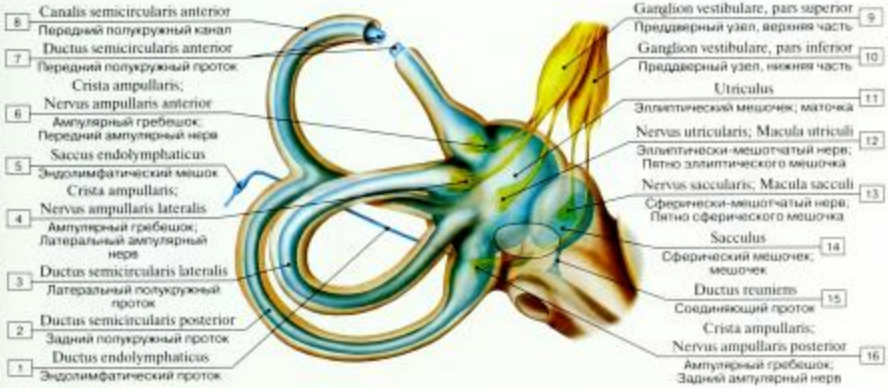

Рис. 749. Вестибулярный аппарат (схема):

1 – Endolymphatic duct; 2 – Posterior semicircular duct; 3 – Lateral semicircular duct; 4 – Ampullary crest; Lateral ampullary nerve; 5 – Endolymphatic sac; 6 – Ampullary crest; Anterior ampullary nerve; 7 – Anterior semicircular duct; 8 – Anterior semicircular canal; 9 – Vestibular ganglion, superior part; 10 – Vestibular ganglion, inferior part; 11 – Utricle; 12 – Utricular nerve; Maculae of utricle; 13 – Saccular nerve; Maculae of saccule; 14 – Saccule; 15 – Ductus reuniens; 16 – Ampullary crest; Posterior ampullary nerve

Вестибулярный аппарат является органом равновесия. Он состоит из перепончатых полукруглых протоков, которые в своих расширенных частях (ампулах) содержат сенсорные гребешки (ампуллярные гребешки); а также сферического и эллиптического мешочков (мешочка и маточки) с их рецепторными участками (макулами – пятнами). Сенсорные участки полукружных протоков реагируют на угловые ускорения, а макулы, имеющие вертикальную и горизонтальную ориентацию, отвечают на горизонтальные (макула маточки) и вертикальные (макула мешочка) линейные ускорения, а также на гравитационные силы.

Каждый полукружный канал имеет луковицеобразное утолщение на одном конце (ампулу), которую перегораживает соединительнотканный гребешок с чувствительным эпителием (ампулярный гребешок). Над ампулярным гребешком возвышается желеобразный купол, который прикреплен к своду ампулы. Каждая из чувствительных клеток ампулярного гребешка (всего их приблизительно 7 тыс.) несет на апикальном полюсе одну длинную киноцилию и примерно 80 коротких стереоцилий, которые вдаются в купол. Когда голова вращается в плоскости определенного полукружного канала, инерционная задержка эндолимфы вызывает отклонение купола, что в свою очередь влечет за собой изгибание стереоцилий. Чувствительная клетка либо деполяризуется (возбуждение), либо гиперполяризуется (торможение), в зависимости от направления отклонения цилий.

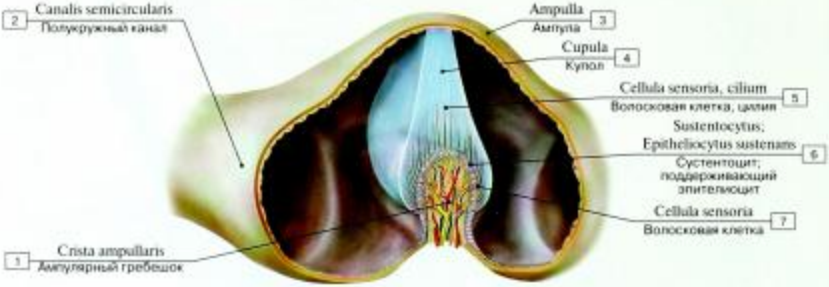

Рис. 750. Строение ампулы и ампулярного гребешка (поперечное сечение через ампулу полукружного канала):

1 – Ampullary crest; 2 – Semicircular canal; 3 – Ampulla; 4 – Cupula; 5 – Sensory cell, cilia; 6 – Nurse cell; Sustentocyte; Supporting epithelial cell; 7 – Sensory cell

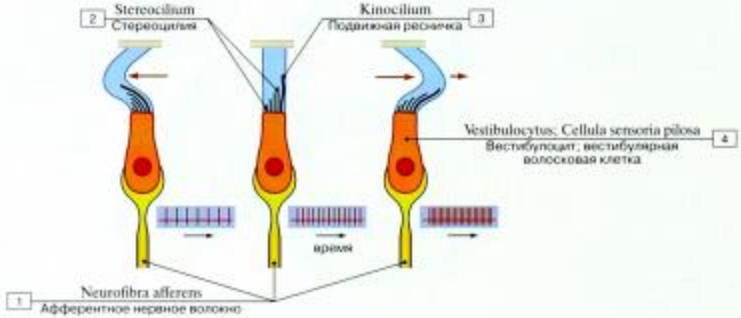

Рис. 751. Возбуждение волосковых клеток (схема):

1 – Afferent nerve fibre; 2 – Stereocilium; 3 – Kinocilium; 4 – Vestibular hair cell; Vestibular sensory cell

Стереоцилии имеют разную длину и построены наподобие труб орга́на. Подобное построение ведет к поляризации дифференциации чувствительных клеток. В состоянии покоя цилии прямые. Когда стереоцилии наклоняются к киноцилии, сенсорная клетка деполяризуется и частота потенциалов действия (импульсных разрядов) увеличивается (правая сторона рисунка). Когда стереоцилии отклоняются от киноцилии, клетка гиперполяризуется и частота импульсных разрядов снижается (левая сторона рисунка). Этот механизм управляет выбросом медиатора (глутамата) из базального полюса сенсорной клетки, тем самым контролируя возбуждение афферентного нервного волокна (деполяризация стимулирует высвобождение глутамата, а гиперполяризация угнетает его). Таким образом мозг получает информацию о размахе и направлении движений и о смене позиции тела.

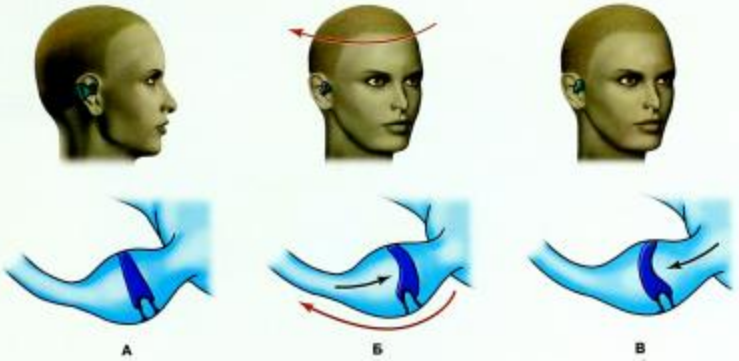

Рис. 752. Функционирование латерального полукружного канальца при повороте головы (схема) (А – состояние покоя, Б – поворот головы вправо, В – окончание вращения)

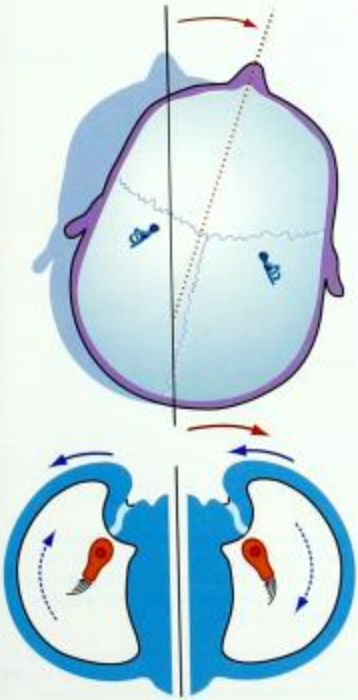

Когда голова поворачивается вправо (на рис. 753 – красная стрелка), эндолимфа течет влево из-за своей инертности (сплошная синяя стрелка). Ввиду упорядоченности стереоцилий, правый и левый полукружный каналы возбуждаются по-разному. Справа стереоцилии наклоняются к киноцилии (пунктирная стрелка; частота разрядов увеличивается). Слева стереоцилии отклоняются от киноцилии (пунктирная стрелка; частота разрядов уменьшается). Разница между сниженной частотой потенциалов действия с одной стороны и возросшей – с другой усиливает восприятие кинетического стимула.

Рис. 753. Действие чувствительных клеток ампулярных гребешков латеральных полукружных каналъцев при повороте головы (схема)

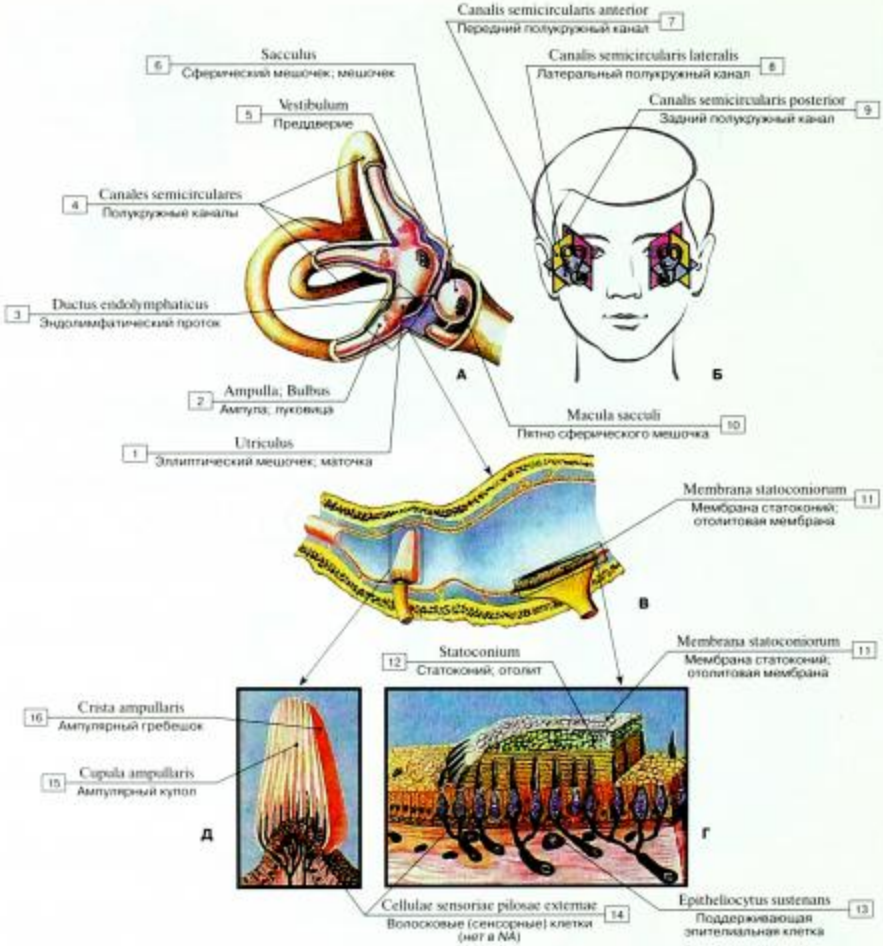

Рис. 754. Орган равновесия и детали его строения (А – полукружные протоки и эндолимфатические мешочки преддверного лабиринта (костная стенка лабиринта частично удалена); Б – ориентация полукружных протоков преддверного лабиринта внутреннего уха; В – расположение ампулярного гребешка и пятна в стенке перепончатого лабиринта; Г – строение пятна (на продольном разрезе); Д – строение ампулярного гребешка (на продольном разрезе). Стрелками показаны места расположения структур в лабиринте):

1 – Utricle; 2 – Ampulla; Duodenal cap; 3 – Endolymphatic duct; 4 – Semicircular canals; 5 – Vestibule; 6 – Saccule; 7 – Anterior semicircular canal; 8 – Lateral semicircular canal; 9 – Posterior semicircular canal; 10 – Maculae of saccule; 11 – Statoconial membrane; Otolith membrane; 12 – Otolith; 13 – Supporting epithelial cell; 14 – Hair (sensory) cells; 15 – Ampullary cupula; 16 – Ampullary crest

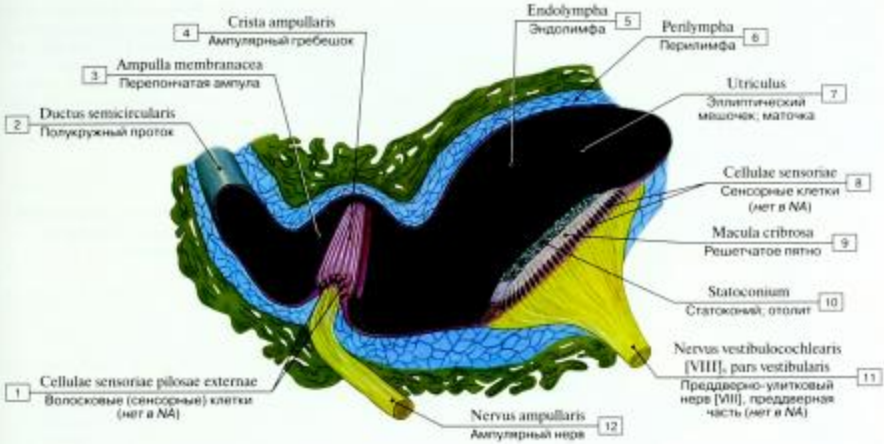

Рис. 755. Вестибулярная часть внутреннего уха:

1 – Hair (sensory) cells; 2 – Semicircular duct; 3 – Membranous ampulla; 4 – Ampullary crest; 5 – Endolymph; 6 – Perilymph; 7 – Utricle; 8 – Sensory cells; 9 – Macula cribrosa; 10 – Otolith; 11 – Vestibulocochlear nerve [VIII], vestibular part; 12 – Ampullary nerve

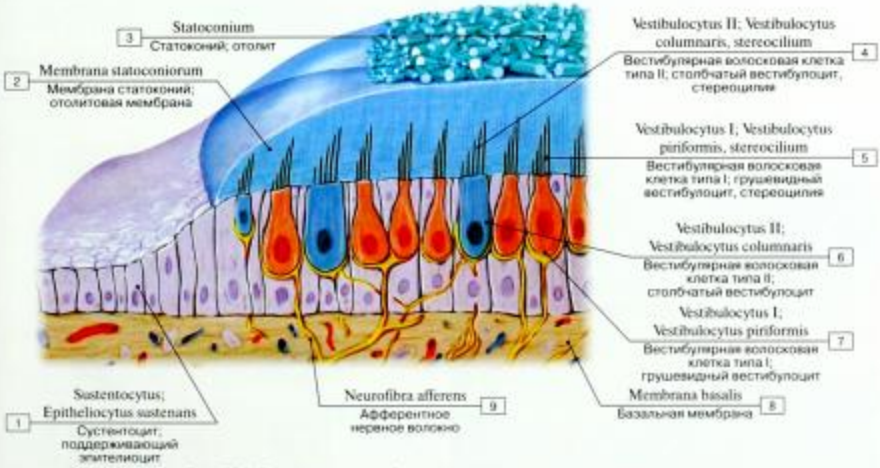

Рис. 756. Структура макул сферического и эллиптического мешочков:

1 – Supporting epithelial cell; 2 – Otolithic membrane; 3 – Otolith; 4 – Type II vestibular hair cell; Type II vestibular sensory cell, stereocilium; 5 – Type I vestibular hair cell; Type I vestibular sensory cell, stereocilium; 6 – Type II vestibular hair cell; Type II vestibular sensory cell; 7 – Type I vestibular hair cell; Type I vestibular sensory cell; 8 – Basal membrane; 9 – Afferent nerve fibre

Макулы (рис. 756) представляют собой утолщенные овальные участки эпителиальной выстилки сферического и эллиптического мешочков, в среднем по 2 мм в диаметре каждое, содержащие чувствительные и поддерживающие клетки. Как и сенсорные клетки ампулярного гребешка, клетки сенсорных органов (макул) несут специализированные стереоцилии, внедряющиеся в отолитовую мембрану. Последняя состоит из желеобразного слоя, как и купол, но содержит кристаллы карбоната кальция, или отолиты (статолиты). Благодаря своему более высокому удельному весу эти кристаллы в ответ на линейные ускорения смещают желеобразную массу, и это вызывает отклонение стереоцилий. Чувствительная клетка либо деполяризуется, либо гиперполяризуется благодаря движению, в зависимости от ориентации стереоцилий. Существуют две различные категории вестибулярных волосковых клеток – I тип и II тип; клетки I типа (на рис. 756 розовые) имеют бокаловидную форму.

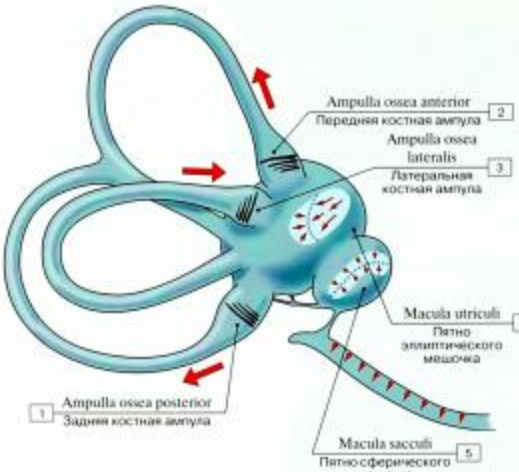

Рис. 757. Ориентация стереоцилий в структурах вестибулярного аппарата:

1 – Posterior bony ampulla; 2 – Anterior bony ampulla; 3 – Lateral bony ampulla; 4 – Maculae of utricle; 5 – Maculae of sacculе

Поскольку стимуляция чувствительных клеток путем отклонения стереоцилий от киноцилии или приближения к ней дает начало преобразованию сигнала, пространственная ориентация цилий должна быть специализированной, чтобы каждое положение в пространстве и каждое движение головы стимулировало или подавляло определенные рецепторы. Организация стереоцилий, представленная здесь, гарантирует, что любое положение в пространстве будет соотноситься с максимальной чувствительностью отдельного рецепторного поля. Стрелки указывают полярность цилий, т.е. острие каждой стрелки направлено в сторону киноцилии данного рецепторного поля.

Сенсорные клетки имеют противоположную (реципрокную) организацию в сенсорных полях сферического и эллиптического мешочков.

Рис. 758. Волосковые клетки преддверия улитки (сканирующая электронограмма)

Рис. 759. Отолиты (сканирующая электронограмма)

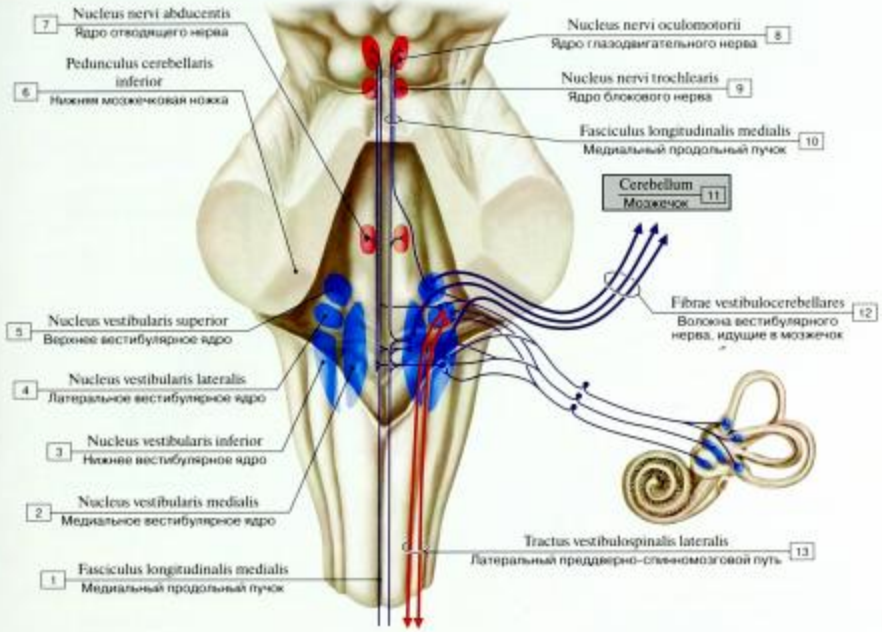

Рис. 760. Топография преддверных ядер в ромбовидной ямке:

1 – Medial longitudinal fasciculus; 2 – Medial vestibular nucleus; 3 – Inferior vestibular nucleus; 4 – Lateral vestibular nucleus; 5 – Superior vestibular nucleus; 6 – Inferior cerebellar peduncle; 7 – Nucleus of abducens nerve; 8 – Nucleus of oculomotor nerve; 9 – Nucleus of trochlear nerve; 10 – Medial longitudinal fasciculus; 11 – Cerebellum; 12 – Vestibulocerebellar fibres; 13 – Lateral vestibulospinal tract

Различают четыре типа вестибулярных ядер:

- верхнее вестибулярное ядро (ядро Бехтерева);
- латеральное вестибулярное ядро (ядро Дейтерса);
- медиальное вестибулярное ядро (ядро Швальбе);
- нижнее вестибулярное ядро (ядро Роллера).

Вестибулярная система имеет топографическую организацию:

- афферентные волокна мешотчатой макулы оканчиваются в нижнем вестибулярном и латеральном вестибулярном ядрах;
- афферентные волокна утрикулярной макулы (пятна) преддверия оканчиваются в медиальной части нижнего вестибулярного ядра, латеральной части медиального вестибулярного ядра и латерального вестибулярного ядра;
- афферентные волокна из ампулярного гребня полукружных каналов оканчиваются в верхнем вестибулярном ядре, верхней части нижнего вестибулярного ядра и латерального вестибулярного ядра.

Эфферентные волокна из латерального вестибулярного ядра переходят в латеральный преддверно-спинальный тракт. Этот тракт продолжается до каудальной части спинного мозга, его аксоны заканчиваются на моторных нейронах передних рогов. Функционально он связан с поддержанием тела в вертикальном положении, главным образом за счет увеличения тонуса мышц разгибателей. Вестибуло-церебральные волокна из других трех ядер действуют через мозжечок для стимуляции тонуса мышц. Все четыре вестибулярных ядра распределяют ипсилатеральные* и контралатеральные аксоны через медиальный продольный пучок на три моторных ядра нервов к глазодвигательным мышцам (т.е. ядра глазодвигательных, блоковых и отводящих нервов).

* Ипсилатеральный – расположенный на той же стороне. Например, поражение правого полушария головного мозга вызывает паралич (или другие симптомы) той же стороны тела. Данный термин применяется главным образом по отношению к параличу. Для сравнения: контралатеральный.

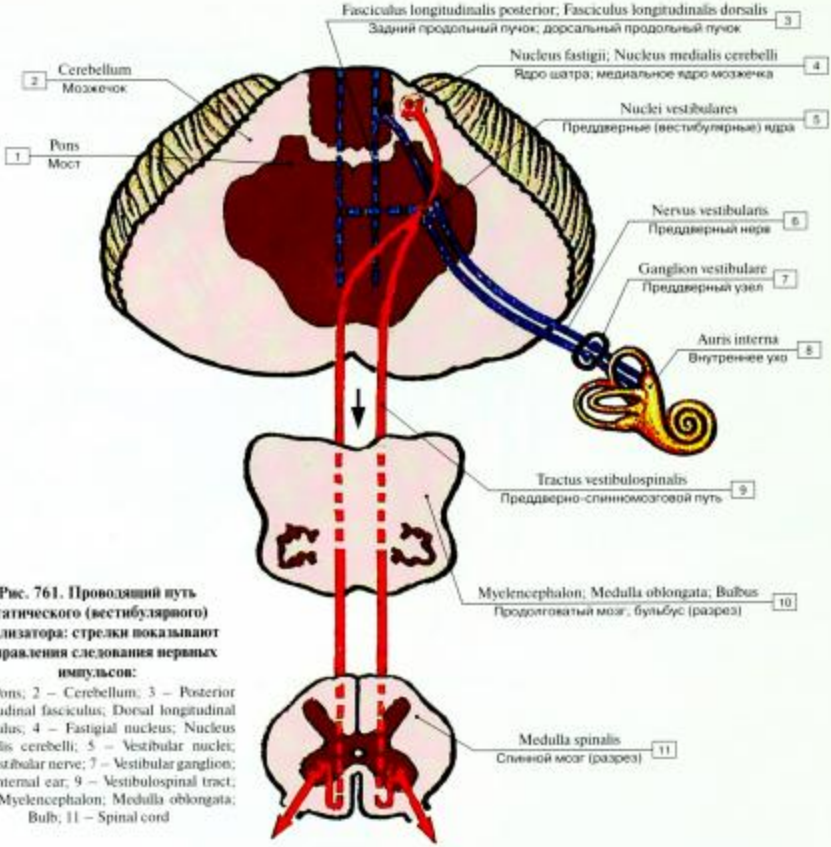

Рис. 761. Проводящий путь статического (вестибулярного) анализатора: стрелки показывают направления следования нервных импульсов:

1 – Pons; 2 – Cerebellum; 3 – Posterior longitudinal fasciculus; Dorsal longitudinal fasciculus; 4 – Fastigial nucleus; Nucleus medialis cerebelli; 5 – Vestibular nuclei; 6 – Vestibular nerve; 7 – Vestibular ganglion; 8 – Internal ear; 9 – Vestibulospinal tract; 10 – Myelencephalon; Medulla oblongata; Bulb; 11 – Spinal cord

В регулировании баланса тела участвуют три системы:

- вестибулярная;
- проприоцептивная;
- визуальная система.

Периферические рецепторы вестибулярного аппарата расположены в перепончатом лабиринте внутреннего уха, который состоит из маточки, мешочка и ампул трех полукружных каналов. Пятна маточки и мешочка реагируют на линейное ускорение, а полукружные каналы в ампулярных гребнях реагируют на угловые (вращательные) ускорения. Базальные части вторичных сенсорных клеток окружены дендритными отростками биполярных нейронов. Их тела расположены в вестибулярном узле. Аксоны этих нейронов формируют преддверную часть преддверно-улиткового нерва и заканчиваются в четырех вестибулярных ядрах ствола мозга. Эфферентные волокна вестибулярных ядер идут в трех направлениях:

- двигательные нейроны в спинном мозге идут через вестибуло-спинальный тракт. Эти нейроны помогают поддерживать вертикальное положение в основном за счет увеличения тонуса мышц-разгибателей;
- клочково-узелковая часть мозжечка (древний мозжечок) идет через вестибуло-церебральные волокна;
- ипсилатеральные и контралатеральные глазодвигательные ядра идут через восходящую часть медиального продольного пучка.

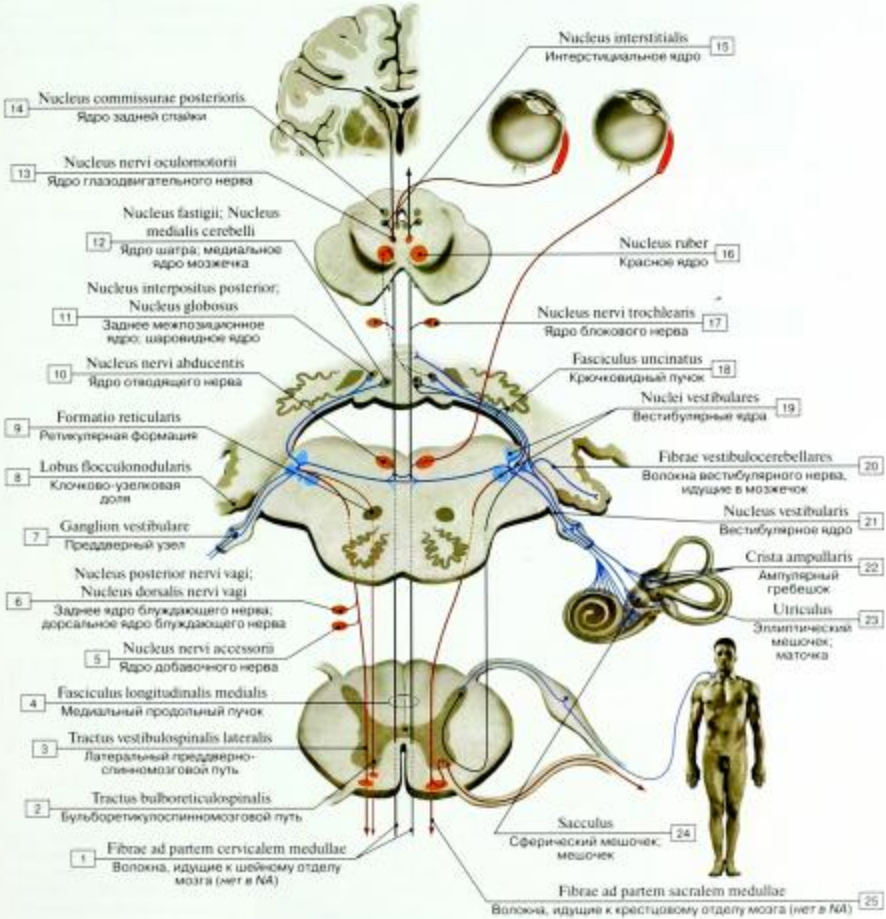

Рис. 762. Центральные связи вестибулярного нерва:

1 – Fibres to cervical cord; 2 – Reticulospinal tract; Lateral reticulospinal tract; 3 – Lateral vestibulospinal tract; 4 – Medial longitudinal fasciculus; 5 – Nucleus of accessory nerve; 6 – Posterior nucleus of vagus nerve; Dorsal nucleus of vagus nerve; 7 – Vestibular ganglion; 8 – Flocculonodular lobe; 9 – Reticular formation; 10 – Nucleus of abducens nerve; 11 – Posterior interpositus nucleus; Globose nucleus; 12 – Fastigial nucleus; Nucleus medialis cerebelli; 13 – Nucleus of oculomotor nerve; 14 – Nucleus of posterior commissure; 15 – Interstitial nucleus; 16 – Red nucleus; 17 – Nucleus of trochlear nerve; 18 – Uncinate fasciculus; 19 – Vestibular nuclei; 20 – Vestibulocerebellar fibres; 21 – Vestibular nucleus; 22 – Ampullary crest; 23 – Utricle; 24 – Saccule; 25 – Fibres to sacral cord

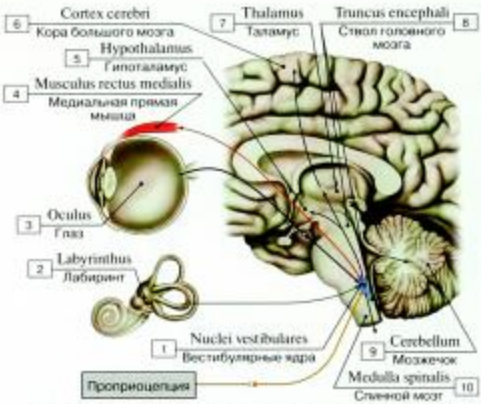

Рис. 763. Роль предверных ядер в поддержании баланса тела (схема):

1 – Vestibular nuclei; 2 – Labirinth; 3 – Eye; 4 – Medial rectus; 5 – Hypothalamus; 6 – Cerebral cortex; 7 – Thalamus; Dorsal thalamus; 8 – Brainstem; 9 – Cerebellum; 10 – Spinal cord

Афферентные волокна, которые входят в вестибулярные ядра, и эфферентные волокна, выходящие из них, обеспечивают центральную роль этих ядер в поддержании сбалансированного положения тела в пространстве. Вестибулярные ядра получают афферентные сигналы от рецепторов вестибулярной, проприоцептивной и зрительной систем. От этих ядер идут эфферентные волокна к ядрам, управляющим скелетными мышцами, что важно для положения тела в пространстве. Эти ядра расположены в:

- спинном мозге;
- мозжечке (точное управление двигательной функцией);
- стволе мозга (ядра III, IV и VI черепных нервов, управляющих глазодвигательными мышцами).

Эфферентные волокна от вестибулярных ядер также распространяются на следующие области:

- таламус и кора (пространственное ощущение);
- гипоталамус (вегетативная регуляция: рвота в ответ на головокружение).

Резкий отказ вестибулярной системы проявляется вращающимся головокружением.

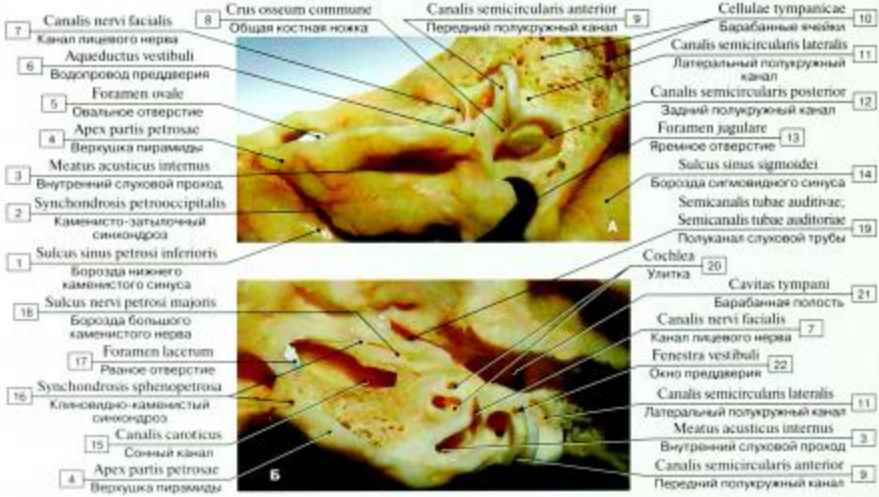

Рис. 764. Улитка костная правая в составе височной кости, срединный распил, натуральный препарат (А – вид сверху сзади; Б – вид сверху, вскрыт задний каналец):

1 – Groove for inferior petrosal sinus; 2 – Petro-occipital synchondrosis; 3 – Internal acoustic meatus; 4 – Apex of petrous part; 5 – Foramen ovale; 6 – Vestibular aqueduct; 7 – Facial canal; 8 – Common bony limb; 9 – Anterior semicircular canal; 10 – Tympanic cells; 11 – Lateral semicircular canal; 12 – Posterior semicircular canal; 13 – Jugular foramen; 14 – Groove for sigmoid sinus; 15 – Carotid canal; 16 – Sphenopetrosal synchondrosis; 17 – Foramen lacerum; 18 – Groove for greater petrosal nerve; 19 – Canal for pharyngotympanic tube; Canal for auditory tube; 20 – Cochlea; 21 – Tympanic cavity; 22 – Oval window

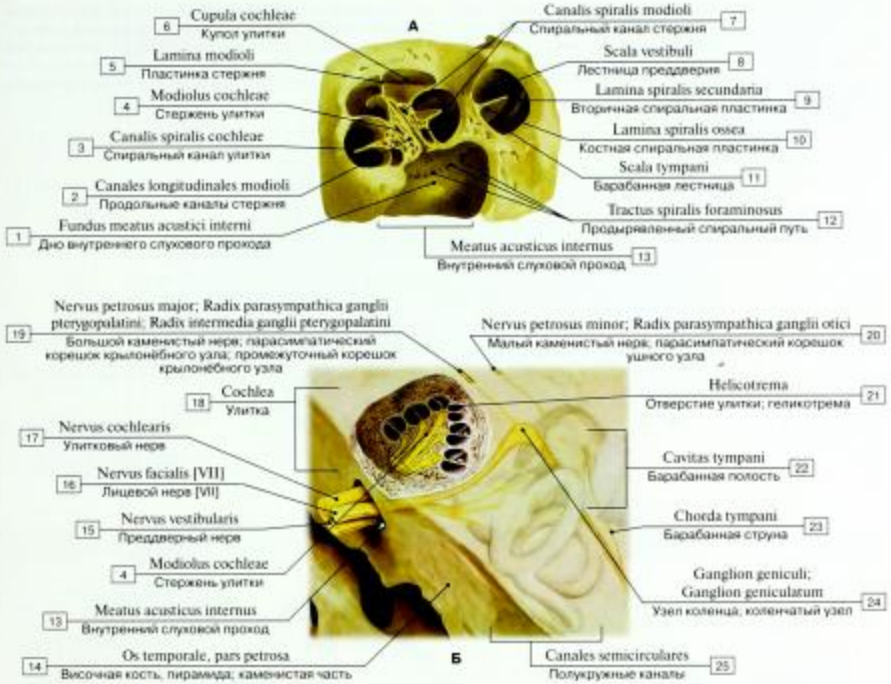

Рис. 765. Внутреннее ухо (А – спиральный канал улитки, Б – формирование преддверно-улиткового нерва):

1 – Fundus of internal acoustic meatus; 2 – Longitudinal canals of modiolus; 3 – Spiral canal of cochlea; 4 – Modiolus; 5 – Lamina of modiolus; 6 – Cochlear cupula; 7 – Spiral canal of modiolus; 8 – Scala vestibuli; 9 – Secondary spiral lamina; 10 – Osseous spiral lamina; 11 – Scala tympani; 12 – Tractus spiralis foraminosus; 13 – Internal acoustic meatus; 14 – Temporal bone, petrous part; 15 – Vestibular nerve; 16 – Facial nerve [VII]; 17 – Cochlear nerve; 18 – Cochlea; 19 – Greater petrosal nerve; Parasympathetic root of pterygopalatine ganglion; 20 – Lesser petrosal nerve; Parasympathetic root of otic ganglion; 21 – Helicotrema; 22 – Tympanic cavity; 23 – Chorda tympani; 24 – Geniculate ganglion; 25 – Semicircular canals

Костный канал улитки (спиральный канал) у взрослого человека составляет примерно 30–35 мм в длину. Он делает примерно 2,5 витка вокруг своей костной оси, стержня улитки (модиолюса), который пронизан разветвленными полостями и содержит спиральный узел (тела афферентных нейронов). Основание улитки повернуто в сторону внутреннего слухового прохода. На поперечном разрезе через канал улитки видно три перепончатых отделения, организованные в три этажа. Верхнее и нижнее отделения – лестница преддверия и барабанная лестница – содержат перилимфу, а средний уровень – проток улитки (средний проток) – содержит эндолимфу. Перилимфатические пространства взаимосвязаны в области верхушки улитки посредством отверстия улитки (геликотремы), тогда как эндолимфатическое пространство слепо заканчивается на верхушке. Проток улитки, треугольный на поперечном сечении, отделяется от лестницы преддверия вестибулярной мембраной (Рейснера) и от барабанной лестницы – базилярной мембраной. Базилярная мембрана постепенно расширяется от основания улитки к ее верхушке. Высокие частоты (до 20 000 Гц) воспринимаются в узких частях базилярной мембраны, низкие частоты (приблизительно до 200 Гц) – более широкой ее частью (тонотопическая организация). Базилярная мембрана и костная спиральная пластинка, таким образом, формируют нижнюю стенку протока улитки, в котором и расположен собственно орган слуха, или кортиев орган. Последний состоит из системы чувствительных клеток и поддерживающих клеток, покрытых бесклеточным желеобразным лоскутом – покровной мембраной. Чувствительные клетки (наружные и внутренние волосковые клетки) – это рецепторы кортиева органа. Эти клетки на своей апикальной поверхности несут приблизительно 50–100 стереоцилий, а с базальной стороны образуют синапсы с окончаниями афферентных и эфферентных нейронов. Они способны преобразовывать механическую энергию в электрохимические потенциалы. Увеличенное

изображение поперечного среза витка улитки также позволяет рассмотреть сосудистую полоску – слой васкуляризованного эпителия, в котором образуется эндолимфа. Она заполняет перепончатый лабиринт (представленный протоком улитки, являющимся частью лабиринта). Кортиев орган расположен на базилярной мембране. Он преобразует энергию бегущей звуковой волны в электрические импульсы, которые далее отправляются по улитковому нерву в мозг. Основные клетки-преобразователи – внутренние волосковые клетки. Базилярная мембрана передает акустические волны на внутренние волосковые клетки, которые преобразуют их в импульсы, воспринимаемые и передаваемые улитковым узлом.

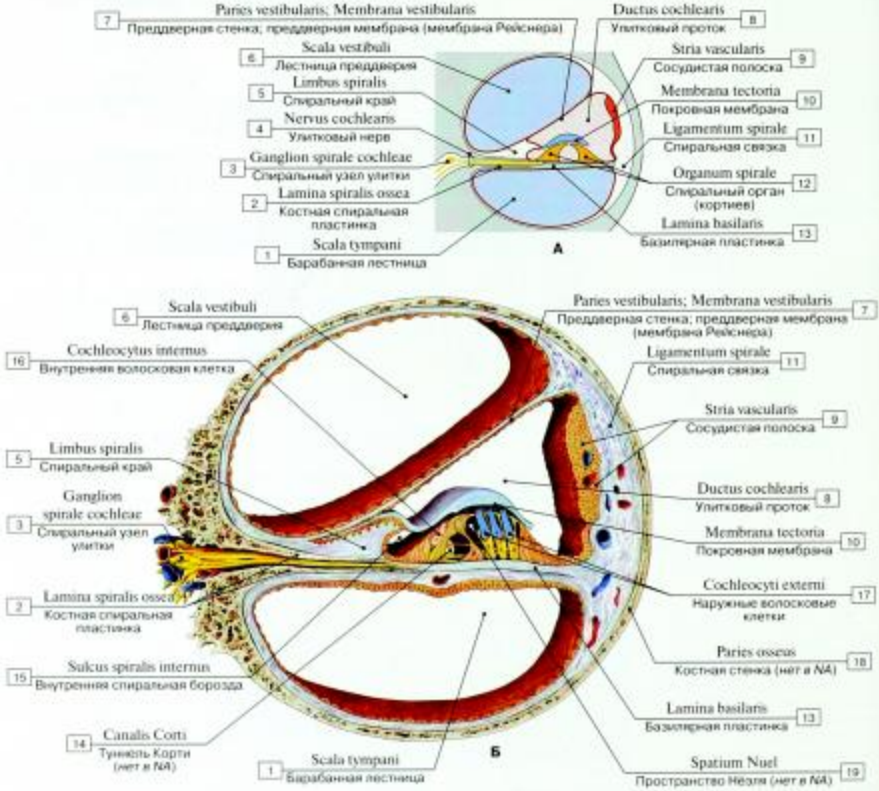

Рис. 766. Спиральный канал улитки (А – общая схема, Б – спиральный орган (кортиев):

1 – Scala tympani; 2 – Osseous spiral lamina; 3 – Spiral ganglion; 4 – Cochlear nerve; 5 – Spiral limbus; 6 – Scala vestibuli; 7 – Vestibular surface; Vestibular membrane; 8 – Cochlear duct; 9 – Stria vascularis; 10 – Tectorial membrane; 11 – Spiral ligament; 12 – Spiral organ; 13 – Basal lamina; 14 – Corti tunnel; 15 – Inner spiral sulcus; 16 –Inner hair cell; 17 – Outer hair cells; 18 – Bony wall; 19 – Nuel space

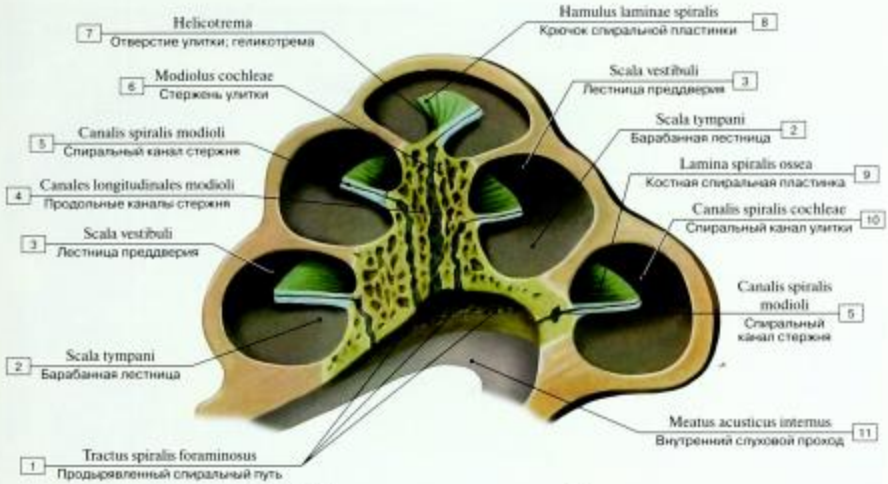

Рис. 767. Костная улитка, правая, срединный разрез:

1 – Tractus spiralis foraminosus; 2 – Scala tympani; 3 – Scala vestibuli; 4 – Longitudinal canals of modiolus; 5 – Spiral canal of modiolus; 6 – Modiolus; 7 – Helicotrema; 8 – Hamulus of spiral lamina; 9 – Osseous spiral lamina; 10 – Spiral canal of cochlea; 11 – Internal acoustic meatus

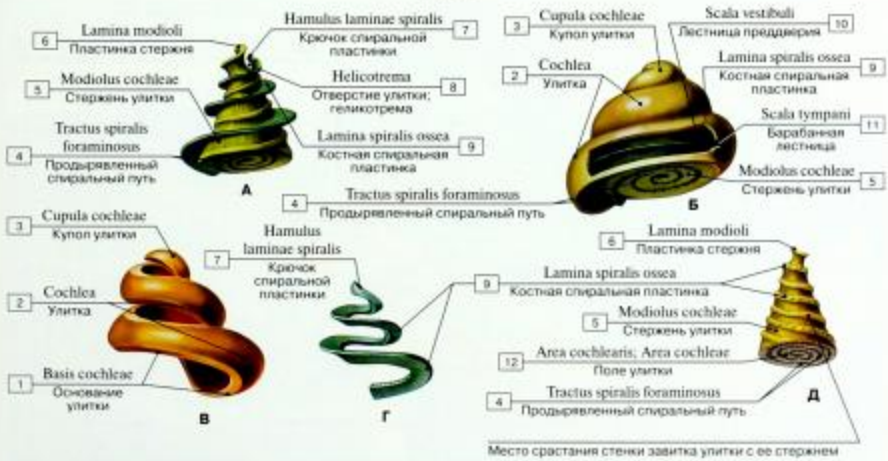

Рис. 768. Костная улитка (А, Б – стержень и костная спиральная пластинка улитки, полностью вскрыта (А), частично вскрыта (Б); В – стенка костной улитки; Г – костная спиральная пластинка улитки; Д – стержень улитки):

1 – Base of cochlea; 2 – Cochlea; 3 – Cochlear cupula; 4 – Tractus spiralis foraminosus; 5 – Modiolus; 6 – Lamina of modiolus; 7 – Hamulus of spiral lamina; 8 – Helicotrema; 9 – Osseous spiral lamina; 10 – Scala vestibuli; 11 – Scala tympani; 12 – Cochlear area

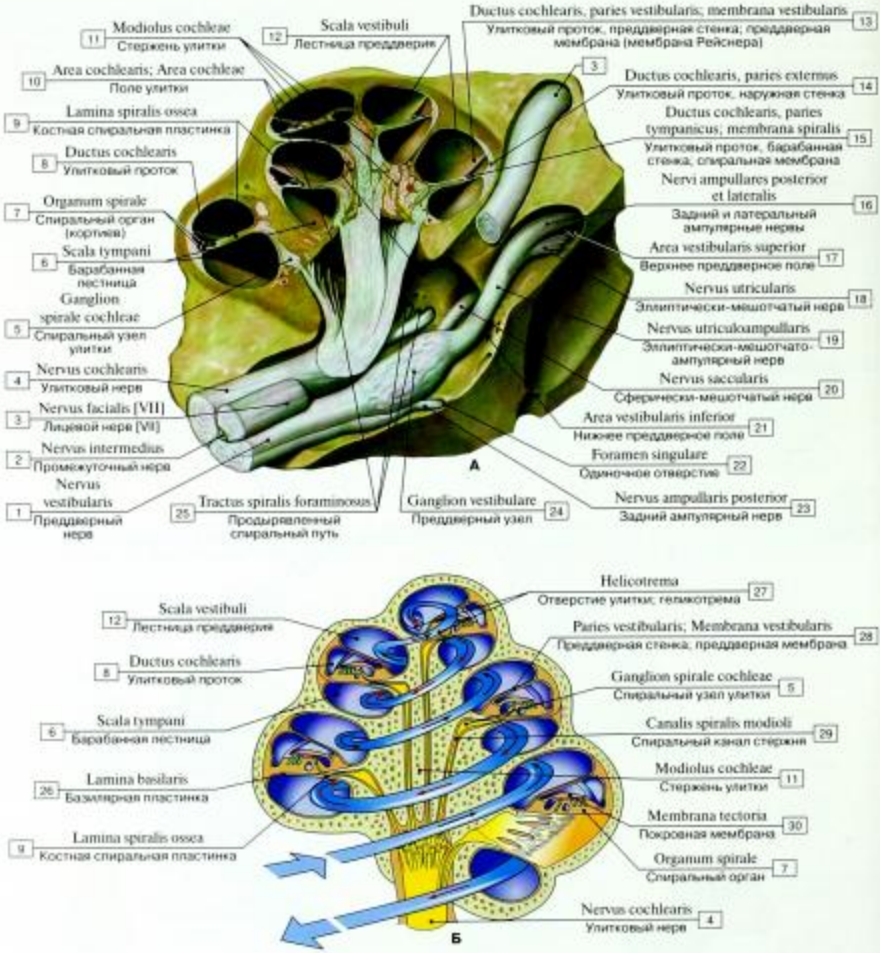

Рис. 769. Срединный распил правой улитки, костный и перепончатый лабиринты (А – строение, Б – схема направления витков):

1 – Vestibular nerve; 2 – Intermediate nerve; 3 – Facial nerve [VII]; 4 – Cochlear nerve; 5 – Spiral ganglion; 6 – Scala tympani; 7 – Spiral organ; 8 – Cochlear duct; 9 – Osseous spiral lamina; 10 – Cochlear area; 11 – Modiolus; 12 – Scala vestibuli; 13 – Cochlear duct, vestibular surface; vestibular membrane; 14 – Cochlear duct, external surface; 15 – Cochlear duct, tympanic surface; spiral membrane; 16 – Posterior and lateral ampullary nerves; 17 – Superior vestibular area; 18 – Utricular nerve; 19 – Utriculo-ampullary nerve; 20 – Saccular nerve; 21 – Inferior vestibular area; 22 – Foramen singulare; 23 – Posterior ampullary nerve; 24 – Vestibular ganglion; 25 – Tractus spiralis foraminosus; 26 – Basal lamina; 27 – Helicotrema; 28 – Vestibular surface; Vestibular membrane; 29 – Spiral canal of modiolus; 30 – Tectorial membrane

Рис. 770. Кортиев орган (сканирующая электронограмма)

Рис. 771. Волосковые клетки внутреннего уха (сканирующая электронограмма)

Рис. 772. Ресничные клетки кортиевого органа (сканирующая электронограмма)

Рис. 773. Волосковые клетки внутреннего уха, (сканирующая электронограмма с бо́льшим увеличением)

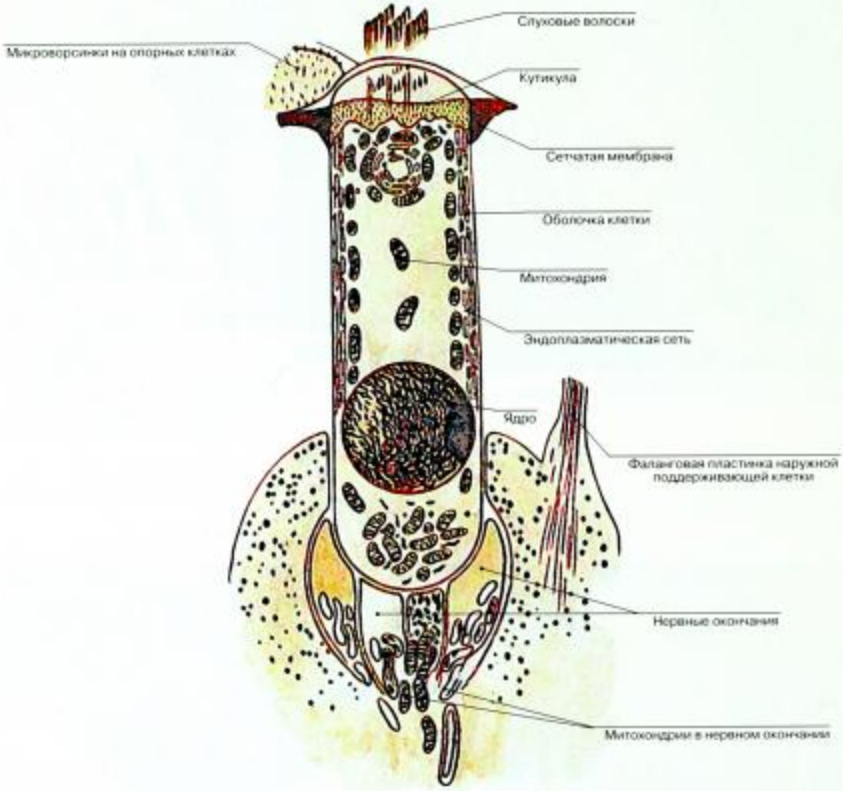

Рис. 774. Волосковая сенсорная клетка спирального органа

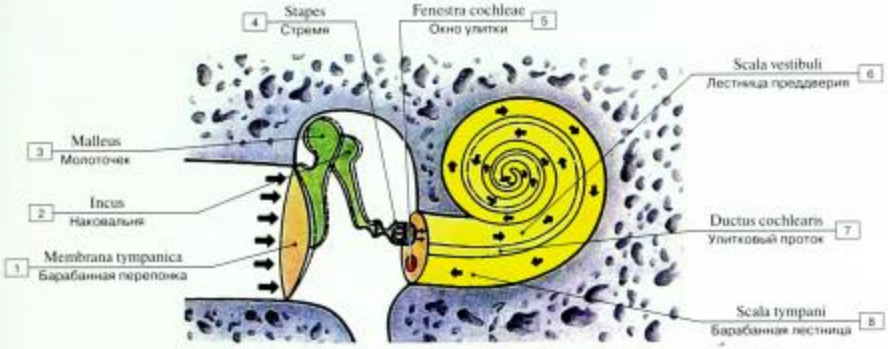

Рис. 775. Распространение звуковой волны (показано стрелками) в наружном, среднем и внутреннем ухе (схема):

1 – Tympanic membrane; 2 – Incus; 3 – Malleus; 4 – Stapes; 5 –Round window; 6 – Scala vestibuli; 7 – Cochlear duct; 8 – Scala tympani

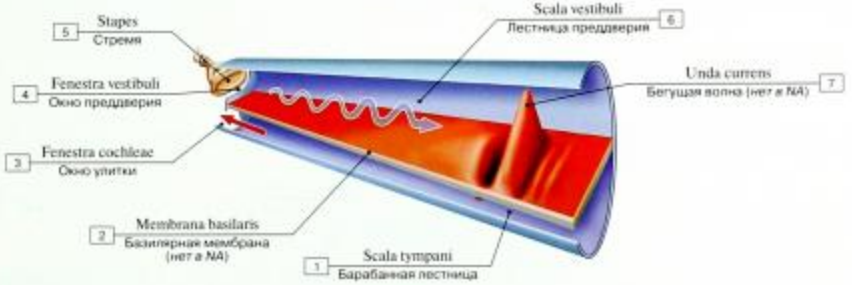

Рис. 776. Образование и распространение звуковой волны в улитке:

1 – Scala tympani; 2 – Basilar membrane; 3 – Round window; 4 – Oval window; 5 – Stapes; 6 – Scala vestibuli; 7 – Traveling wave

Звуковая волна («бегущая волна») воспринимается мембраной овального окна и перемещается по лестнице преддверия к верхушке улитки. Амплитуда бегущей волны постепенно увеличивается в зависимости от частоты звука. При этом стимулируются рецепторы кортиева органа и происходит преобразование сигнала.

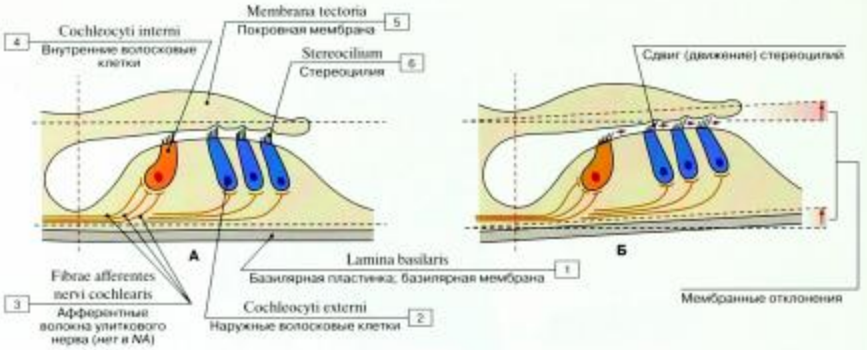

Колебания мембраны овального окна порождают звуковую волну. В каждом месте, связанном с определенной частотой звука, волна вызывает максимальное отклонение базилярной пластинки и соответственно покровной мембраны, порождая их сближение. Данные движения заставляют стереоцилии на наружных волосковых клетках отклоняться. В ответ волосковые клетки активно изменяют свою длину, тем самым усиливая локальную амплитуду бегущей волны. Это дополнительно сгибает стереоцилии внутренних волосковых клеток, стимулируя высвобождение глутамата на их базальном полюсе. Выброс этого вещества генерирует возбуждающий потенциал на афферентном нервном волокне, который передается в мозг.

Рис. 777. Стереоцилии в покое (А) и отклоненные проходящей звуковой волной (Б):

1 – Basilar membrane; 2 – Outer hair cells; 3 – Afferent cochlear nerve fibres; 4 – Inner hair cells; 5 – Tectorial membrane; 6 – Stereocilium

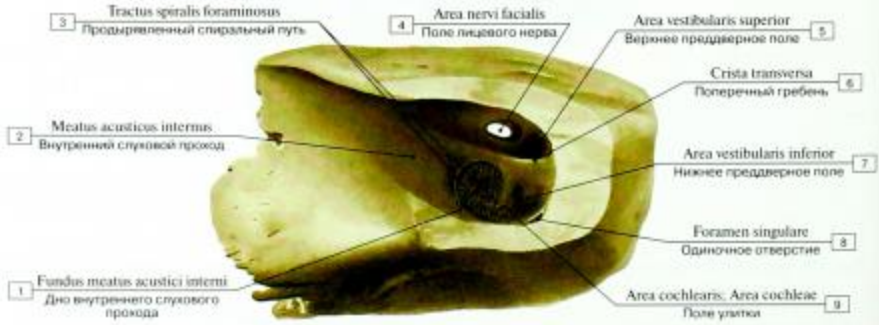

Рис. 778. Внутренний слуховой проход, вид изнутри:

1 – Fundus of internal acoustic meatus; 2 – Internal acoustic meatus; 3 – Tractus spiralis foraminosus; 4 – Facial area; 5 – Superior vestibular area; 6 – Transverse crest; 7 – Inferior vestibular area; 8 – Foramen singulare; 9 – Cochlear area

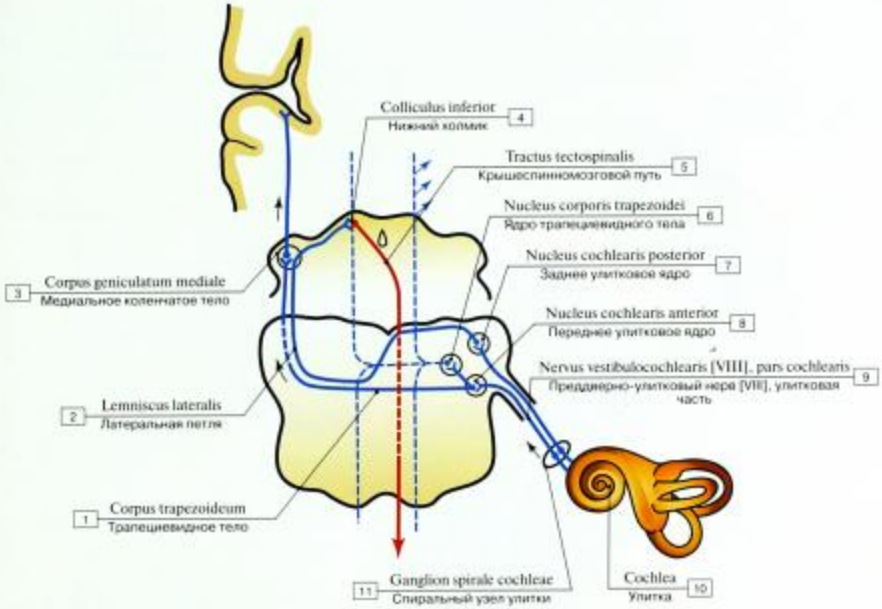

Рис. 779. Проводящий путь слухового анализатора (стрелками показан путь распространения):

1 – Trapezoid body; 2 – Lateral lemniscus; 3 – Medial geniculate body; 4 – Inferior colliculus; 5 – Tectospinal tract; 6 – Nucleus of trapezoid body; 7 – Posterior cochlear nucleus; Dorsal cochlear nucleus; 8 – Anterior cochlear nucleus; Ventral cochlear nucleus; 9 – Vestibulocochlear nerve [VIII], cochlear part; 10 – Cochlea; 11 – Spiral ganglion

Рецепторами слухового пути являются внутренние волосковые клетки кортиевого органа. Поскольку они не имеют нервных процессов, их называют вторичными сенсорными клетками. Они расположены в кохлеарном протоке базилярной мембраны и имеют стереоцилии, которые подвергаются воздействию сдвигающих сил из покровной мембраны, что вызывает их искривление в ответ на бегущую волну. Эти движения вызывают каскад нейронных сигналов. Импульсы дендритных отростков биполярных нейронов в спиральном ганглии формируют сигнал. Биполярные нейроны затем передают импульсы через свои аксоны, которые собираются в форме кохлеарного нерва, кпереди и кзади кохлеарных ядер. В этих ядрах сигналы передаются на второй нейрон слухового пути. Информация из кохлеарных ядер затем передается через 4–6 ядер к первичной слуховой коре, где слуховая информация сознательно воспринимается (аналогично зрительной информации). Первичная слуховая кора расположена в верхней височной извилине (извилина Гешля; поле Бродмана 41). Слуховые пути, следовательно, содержат следующие ключевые структуры:

- внутренние волосковые клетки в кортиевом органе;
- спиральный узел;
- передние и задние кохлеарные ядра;
- ядро трапециевидного тела и верхнего овального ядра;
- ядро боковой петли;
- ядро нижнего холмика пластинки четверохолмия;
- ядро медиального коленчатого тела;
- первичная слуховая кора в верхней височной извилине.

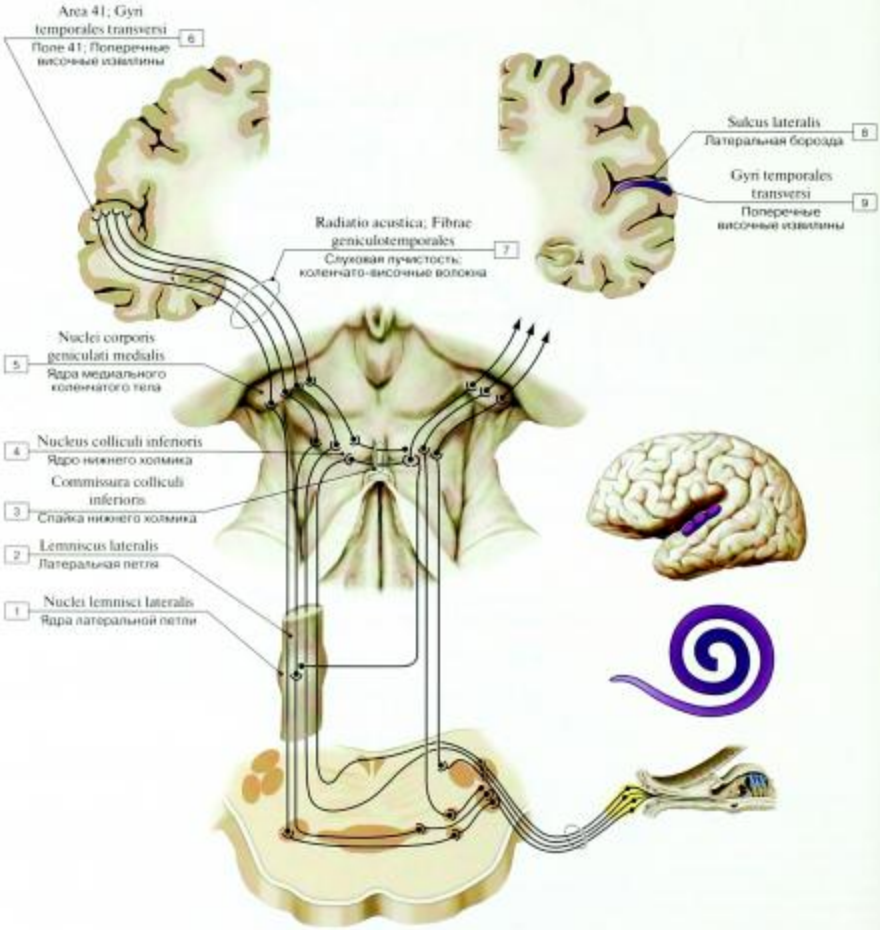

Рис. 780. Афферентный слуховой путь левого уха:

1 – Nuclei of lateral lemniscus; 2 – Lateral lemniscus; 3 – Commissure of inferior colliculus; 4 – Nucleus of inferior colliculus; 5 – Nuclei of medial geniculate body; 6 – Area 41; Transverse temporal gyri; 7 – Acoustic radiation; Geniculotemporal fibres; 8 – Lateral sulcus; 9 – Transverse temporal gyri

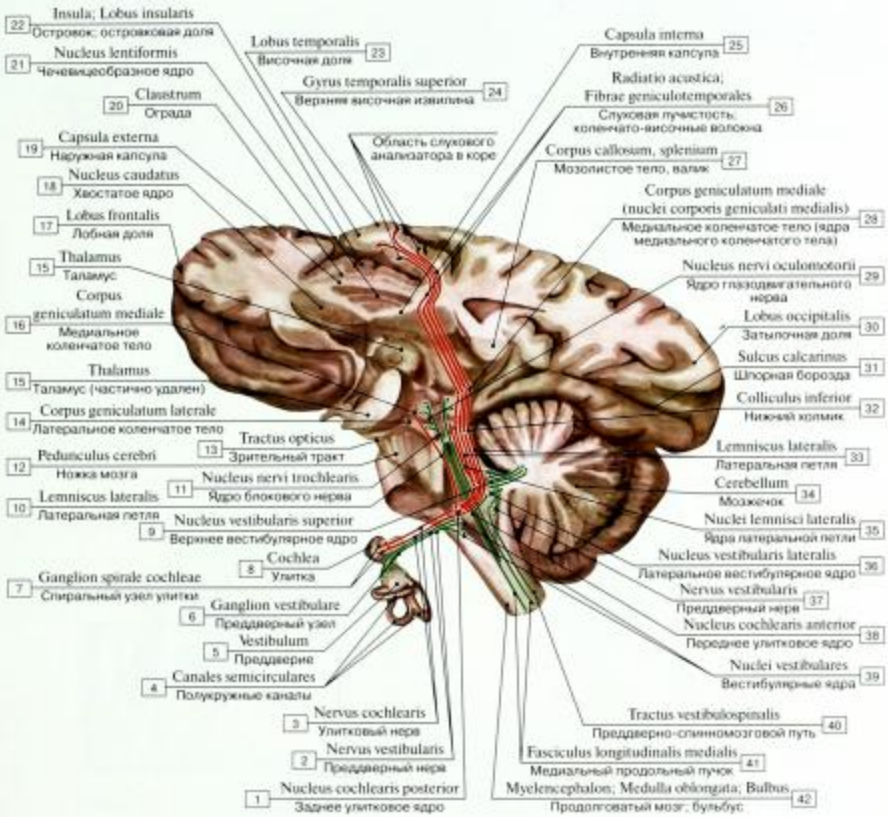

Рис. 781. Направление волокон слухового нерва (схема):

1 – Posterior cochlear nucleus; Dorsal cochlear nucleus; 2 – Vestibular nerve; 3 – Cochlear nerve; 4 – Semicircular canals; 5 – Vestibule; 6 – Vestibular ganglion; 7 – Spiral ganglion; 8 – Cochlea; 9 – Superior vestibular nucleus; 10 – Lateral lemniscus; 11 – Nucleus of trochlear nerve; 12 – Cerebral peduncle; 13 – Optic tract; 14 – Lateral geniculate body; 15 – Thalamus; Dorsal thalamus; 16 – Medial geniculate body; 17 – Frontal lobe; 18 – Caudate nucleus; 19 – External capsule; 20 – Claustrum; 21 – Lentiform nucleus; Lenticular nucleus; 22 – Insula; Insular lobe; 23 – Temporal lobe; 24 – Superior temporal gyrus; 25 – Internal capsule; 26 – Acoustic radiation; Geniculotemporal fibres; 27 – Corpus callosum; 28 – Medial geniculate body (medial geniculate nuclei); 29 – Nucleus of oculomotor nerve; 30 – Occipital lobe; 31 – Calcarine sulcus; 32 – Inferior colliculus; 33 – Lateral lemniscus; 34 – Cerebellum; 35 – Nuclei of lateral lemniscus; 36 – Lateral vestibular nucleus; 37 – Vestibular nerve; 38 – Anterior cochlear nucleus; Ventral cochlear nucleus; 39 – Vestibular nuclei; 40 – Vestibulospinal tract; 41 – Medial longitudinal fasciculus; 42 – Myelencephalon; Medulla oblongata; Bulb

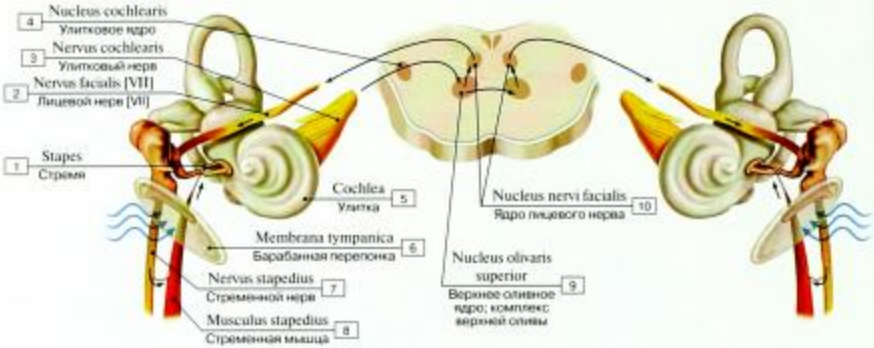

Рис. 782. Рефлекс стремечка:

1 – Stapes; 2 – Facial nerve [VII]; 3 – Cochlear nerve; 4 – Cochlear nucleus; 5 – Cochlea; 6 – Tympanic membrane; 7 – Nerve to stapedius; 8 – Stapedius; 9 – Superior olivary nucleus; Superior olivary complex; 10 – Motor nucleus of facial nerve

Когда объемы акустического сигнала достигают определенного порога, наступает рефлекторное сокращение мышцы стремечка. Этот рефлекс может быть использован для проверки слуха без сотрудничества пациента. Испытание проводится путем введения зонда в ушной канал.

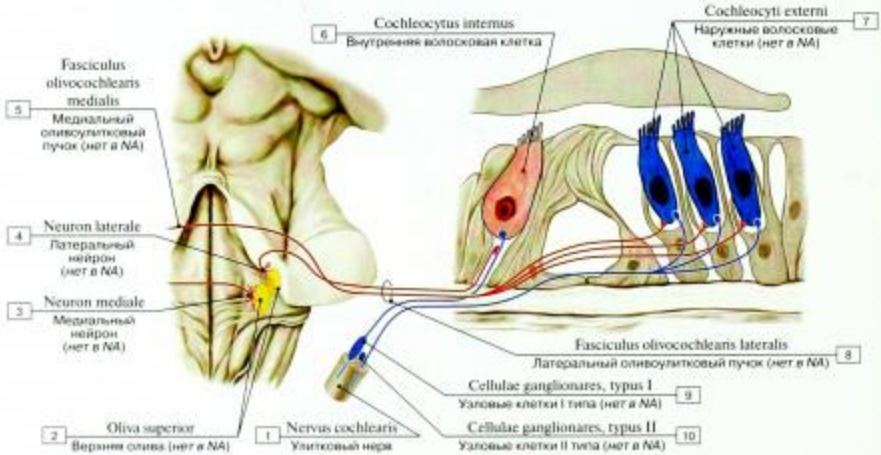

Рис. 783. Двигательные волокна от олив к кортиеву органу:

1 – Cochlear nerve; 2 – Superior olive; 3 – Medial neuron; 4 – Lateral neuron; 5 – Medial olivocochlear fascicle; 6 – Inner hair cell; 7 – Outer hair cells; 8 – Lateral olivocochlear fascicle; 9 – Type I ganglion cells; 10 – Type II ganglion cells

Помимо афферентных волокон из кортиевого органа (на рис. показаны синим цветом), которые образуют преддверно-улитковый нерв, имеются также эфферентные волокна (красные), которые проходят к кортиевому органу во внутреннем ухе и связаны с активной предварительной обработкой звука («кохлеарный усилитель») и акустической защитой.

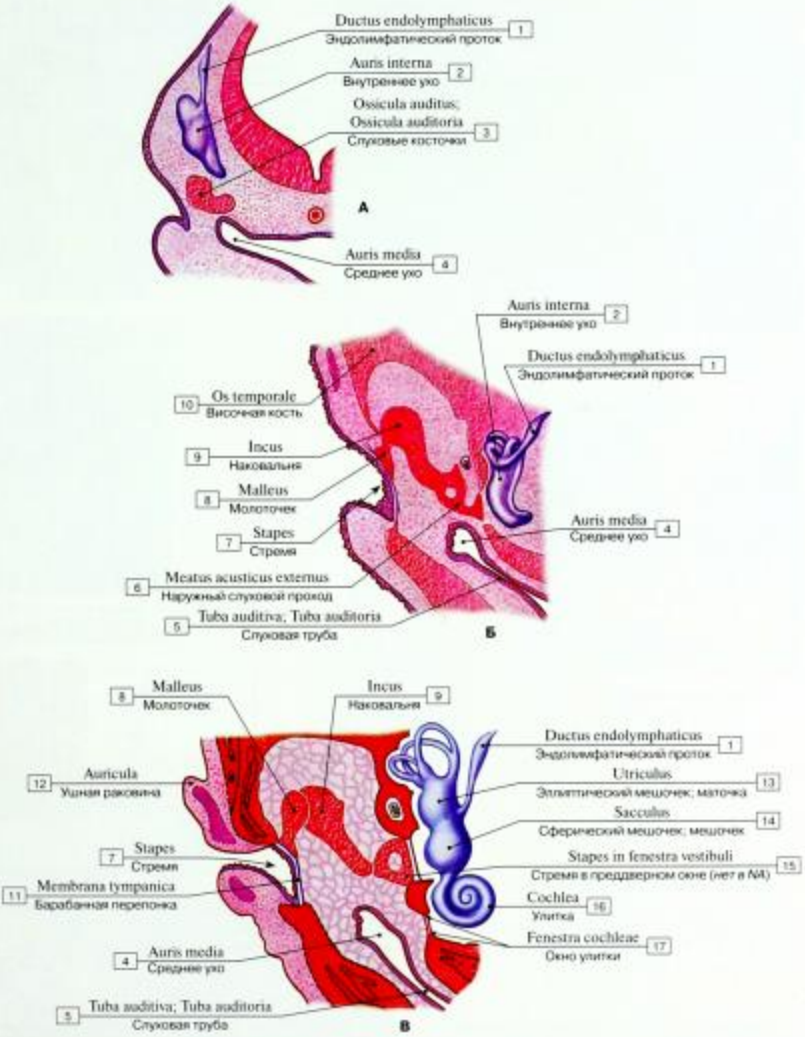

Рис. 784. Развитие преддверно-улиткового органа:

1 – Endolymphatic duct; 2 – Internal ear; 3 – Auditory ossicles; 4 – Middle ear; 5 – Pharyngotympanic tube; Auditory tube; 6 – External acoustic meatus; 7 – Stapes; 8 – Malleus; 9 – Incus; 10 – Temporal bone; 11 – Tympanic membrane; 12 – Auricle; Pinna; 13 – Utricle; 14 – Saccule; 15 – Stapes in vestibular window; 16 – Cochlea; 17 – Round window

ОРГАН ВКУСА

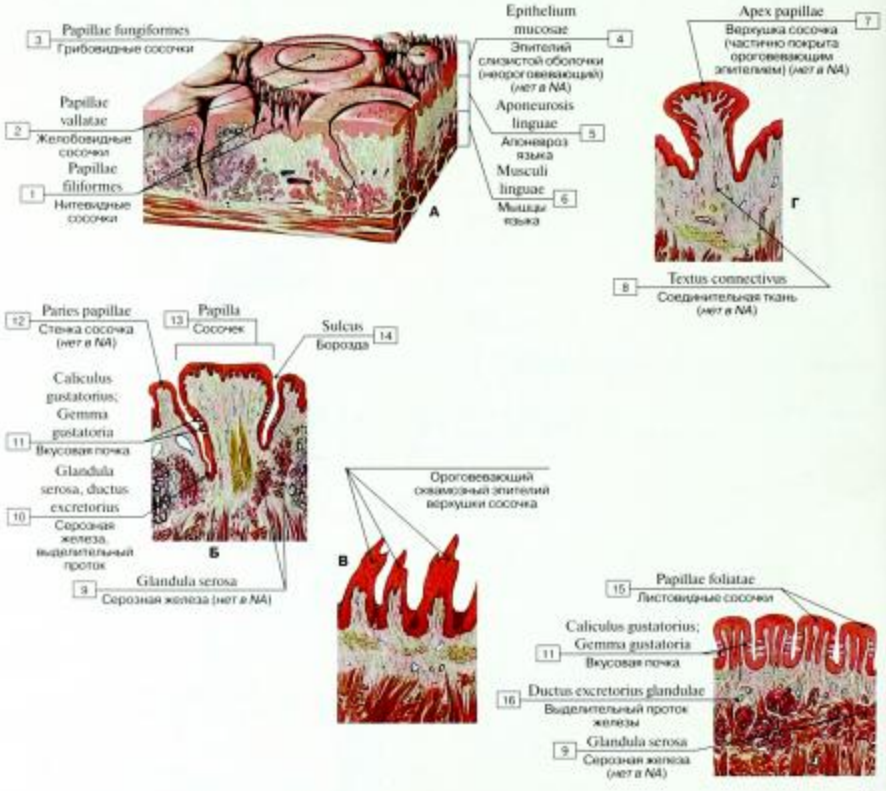

Рис. 785. Сосочки языка (А, Б – желобовидные, В – нитевидные, Г – грибовидный, Д – листовидные):

1 – Filiform papillae; 2 – Vallate papillae; 3 – Fungiform papillae; 4 – Epithelium mucosae; 5 – Lingual aponeurosis; 6 – Muscles of tongue; 7 – Tip of papilla; 8 – Connective tissue; 9 – Serous gland; 10 – Serous gland, excretory duct; 11 – Taste bud; 12 – Wall of papilla; 13 – Papilla; 14 – Sulcus; 15 – Foliate papillae; 16 – Excretory duct of gland

Организация вкусовых рецепторов языка

Язык человека содержит около 4600 вкусовых рецепторов, в которых собраны вторичные сенсорные клетки для восприятия вкуса. Вкусовые рецепторы находятся в эпителии слизистой оболочки языка и расположены в грибовидных и листовидных сосочках. Кроме того, изолированные вкусовые рецепторы расположены в слизистой оболочке мягкого нёба и глотки. Окружающие язык серозные железы (железы Эбнера), которые тесно связаны с окружающим валиком сосочков, постоянно обмываются, чтобы можно было ощущать новый вкус. Человек может воспринимать пять основных вкусов: сладкий, кислый, соленый, горький и «пикантный». Последний воспринимается под воздействием усилителя вкуса глутамата натрия.



Рис. 786. Сосочки языка (А – нитевидные, Б – грибовидные) (сканирующая электронограмма)

Рис. 787. Вкусовая почка грибовидного сосочка языка (сканирующая электронограмма)

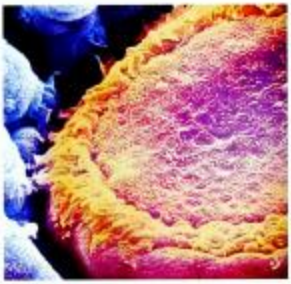

Рис. 788. Желобовидный сосочек языка (сканирующая электронограмма)

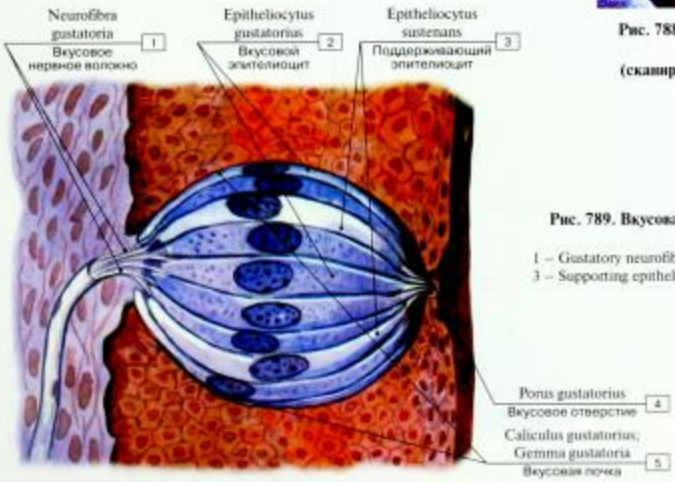

Рис. 789. Вкусовая почка (схема строения):

1 – Gustatory neurofibre; 2 – Gustatory epithelial cell; 3 – Supporting epithelial cell; 4 – Taste pore; 5 – Taste bud

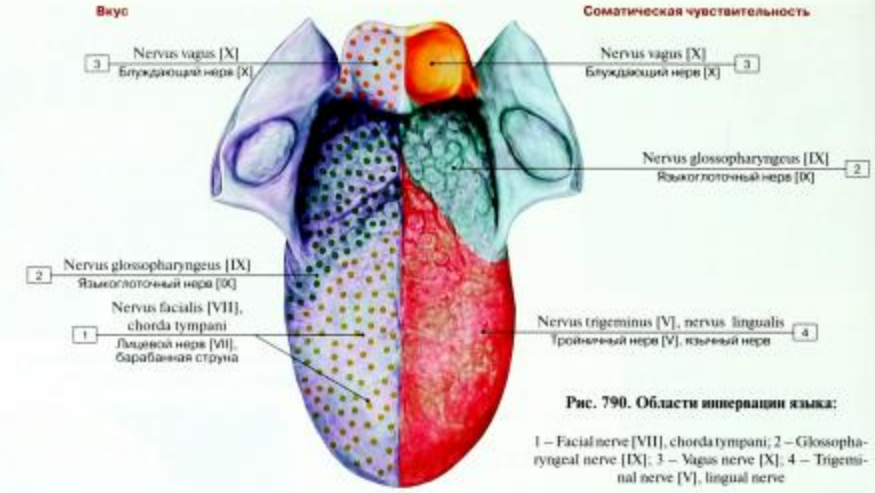

Рис. 790. Области иннервации языка:

1 – Facial nerve [VII], chorda tympani; 2 – Glossopharyngeal nerve [IX]; 3 – Vagus nerve [X]; 4 – Trigeminal nerve [V], lingual nerve

Язык получает соматосенсорную иннервацию (например, осязание, боль и температурная чувствительность) от трех ветвей черепных нервов:

- язычный нерв (ветвь нижнечелюстного нерва, V пара, 3-я ветвь);
- языкоглоточный нерв (IX пара);
- блуждающий нерв (X пара).

Также три пары черепных нервов проводят вкусовые волокна: VII пара (лицевой нерв, барабанная струна), IX пара (языкоглоточный нерв) и X пара (блуждающий нерв). Таким образом, утрата вкусовой чувствительности, затрагивающая передние две трети языка, указывает на наличие повреждения лицевого нерва, тогда как расстройства осязания, болевой и температурной чувствительности являются признаками поражения тройничного нерва.

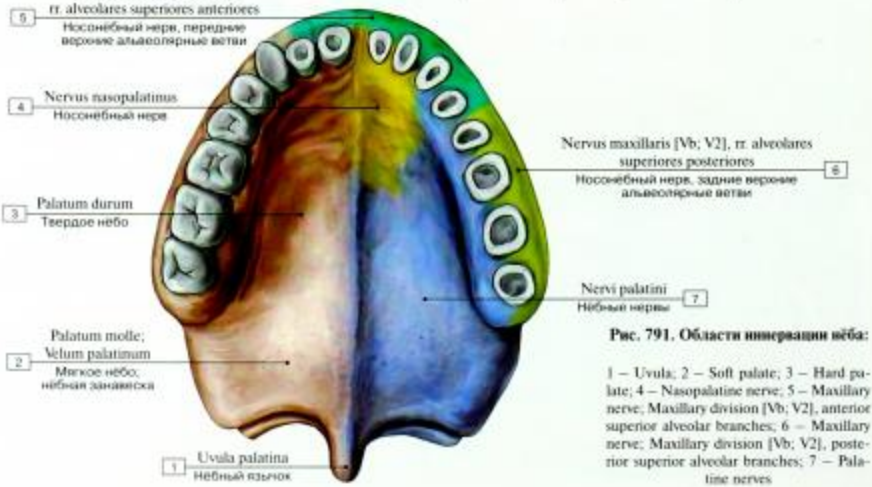

Рис. 791. Области иннервации нёба:

1 – Uvula; 2 – Soft palate; 3 – Hard palate; 4 – Nasopalatine nerve; 5 – Maxillary nerve; Maxillary division [Vb; V2], anterior superior alveolar branches; 6 – Maxillary nerve; Maxillary division [Vb; V2], posterior superior alveolar branches; 7 – Palatine nerves

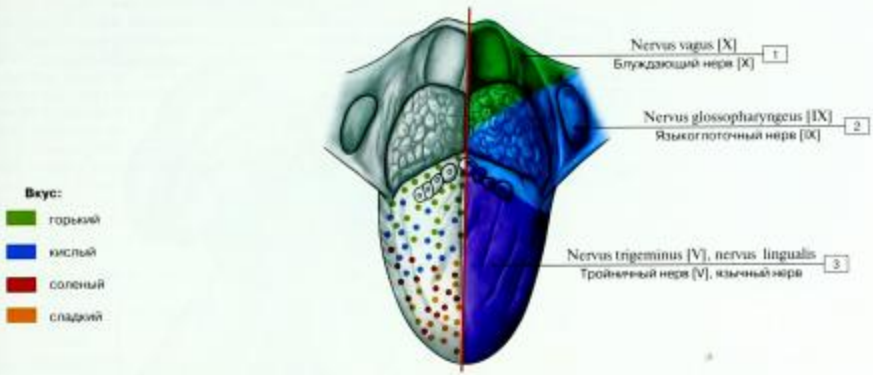

Рис. 792. Вкусовая чувствительность языка:

1 – Vagus nerve [X]; 2 – Glossopharyngeal nerve [IX]; 3 – Trigeminal nerve [V], lingual nerve

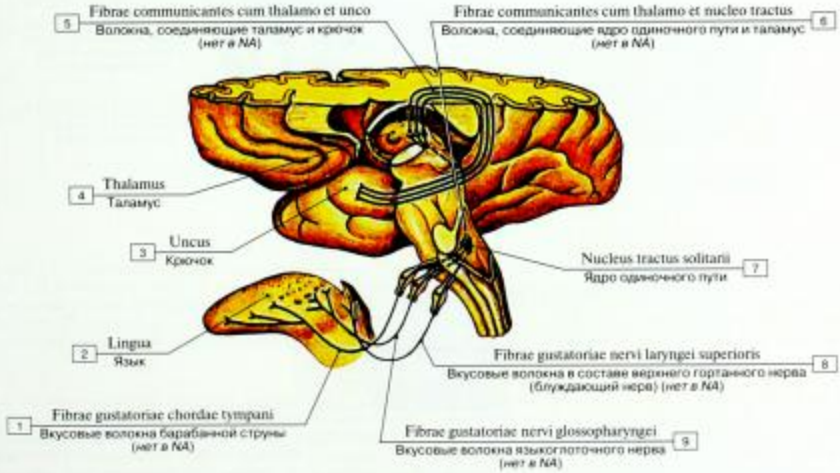

Рис. 793. Проводящий путь органа вкуса:

1 – Gustatory fibres tympani; 2 – Tongue; 3 – Uncus; 4 – Thalamus; Dorsal thalamus; 5 – Fibres connecting thalamus and hook; 6 – Fibres connecting the solitary nucleus and thalamus; 7 – Nucleus of solitary tract; Solitary nucleus; 8 – Gustatory fibres in the superior laryngeal nerve (vagus nerve); 9 – Gustatory fibres of glossopharyngeal nerve

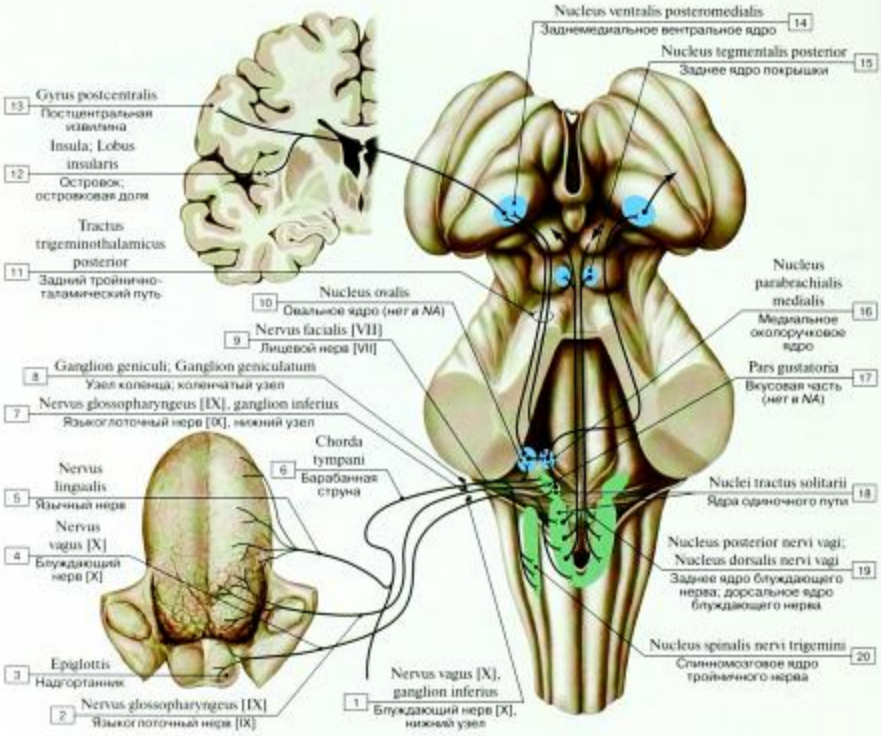

Рис. 794. Вкусовые пути:

1 – Vagus nerve [X], inferior ganglion; 2 – Glossopharyngeal nerve [IX]; 3 – Epiglottis; 4 – Vagus nerve [X]; 5 – Lingual nerve; 6 – Chorda tympani; 7 – Glossopharyngeal nerve [IX], inferior ganglion; 8 – Geniculate ganglion; 9 – Facial nerve [VII]; 10 – Oval nucleus; 11 – Posterior trigeminothalamic tract; Dorsal trigeminothalamic tract; 12 – Insula; Insular lobe; 13 – Postcentral gyrus; 14 – Ventral posteromedial nucleus; 15 – Posterior tegmental nucleus; Dorsal tegmental nucleus; 16 – Medial parabrachial nucleus; 17 – Gustatory part; 18 – Nuclei of solitary tract; Solitary nuclei; 19 – Posterior nucleus of vagus nerve; Dorsal nucleus of vagus nerve; 20 – Spinal nucleus of trigeminal nerve

В отличие от обонятельных и зрительных рецепторов, рецепторы вкусовых почек являются специализированными эпителиальными клетками (вторичные рецепторные клетки, так как они не имеют аксона). Когда эти клетки воспринимают химический стимул, на базальном полюсе клеток высвобождается глутамат, который стимулирует периферические отростки афферентных волокон некоторых черепных нервов. Различные черепные нервы иннервируют различные участки языка. Поэтому полная потеря вкусовой чувствительности (агевзия) встречается довольно редко.

• Передние две трети языка иннервируются лицевым нервом (VII пара; вкусовая чувствительность). Афферентные волокна проходят сначала в язычном нерве (ветвь тройничного), а затем в барабанной струне (ветвь лицевого (промежуточного) нерва к коленчатому узлу лицевого нерва, а от него – к верхней части ядра одиночного пути. Общая чувствительность – чувствительные волокна язычного нерва (ветвь третьей ветви тройничного нерва).

• Задняя треть языка и желобоватые сосочки иннервируются языкоглоточным нервом (IX пара), вкусовая и общая чувствительность.

• Надгортанник и область слепого отверстия языка иннервируются блуждающим нервом (X пара).

Периферические процессы в псевдоуниполярных ганглиозных клетках (которые соответствуют псевдоуниполярным клеткам спинномозговых узлов) имеют окончание на вкусовых рецепторах. Центральная часть вкусового анализатора передает вкусовую информацию во вкусовую часть ядра одиночного пути ствола мозга. Таким образом, они функционируют в качестве первого афферентного нейрона вкусового пути.

Их тела расположены в коленчатом узле лицевого нерва, в нижнем (каменистом) узле языкоглоточного нерва и в нижнем (узловом) узле блуждающего нерва. После синаптической передачи во вкусовые части ядра одиночного пути спинного мозга аксоны от второго нейрона заканчиваются в медиальном парабранхиальном ядре, где они передают нервный импульс третьим нейронам. Большинство аксонов от третьего нейрона проходят на противоположную сторону и затем – в спинной тройнично-таламический путь контралатерального задне-медиального ядра таламуса. Некоторые из аксонов перекрещиваются в этой же области. Четвертый нейрон вкусовых путей расположен в таламусе, он направляется в постцентральную извилину и кору островковой доли больших полушарий, где расположен пятый нейрон. Первый и второй нейроны вкусовых афферентных путей направляются к верхнему и нижнему слюноотделительным ядрам. Афферентные импульсы в этих волокнах вызывают секрецию слюны во время еды («слюнной рефлекс»). Парасимпатические ганглиозные волокна выходят из ствола мозга в составе черепных нервов VII и IX. Помимо этого во вкусовых путях острая пища может также стимулировать тройничный нерв (не показан), который вносит свой вклад в ощущение вкуса. Наконец, обоняние также является одним из основных компонентов чувства вкуса, как это субъективно воспринимается: пациенты, которые не могут ощущать запах, сообщают, что пища недостаточно вкусная.

ОРГАН ОБОНЯНИЯ

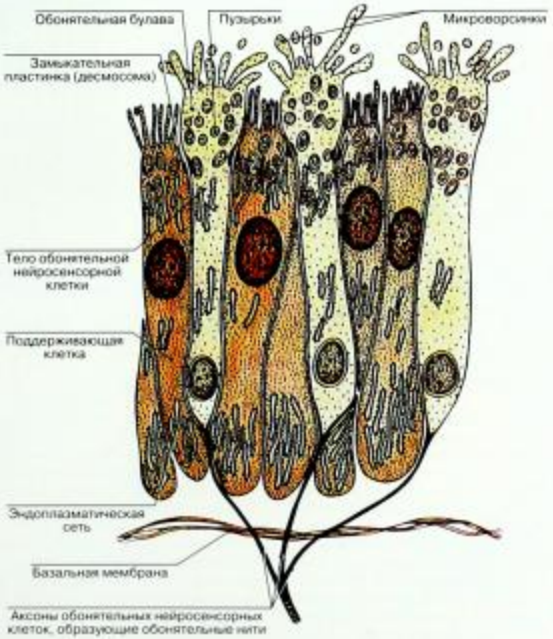

Рис. 795. Ультрамикроскопическое строение обонятельного эпителия (схема)

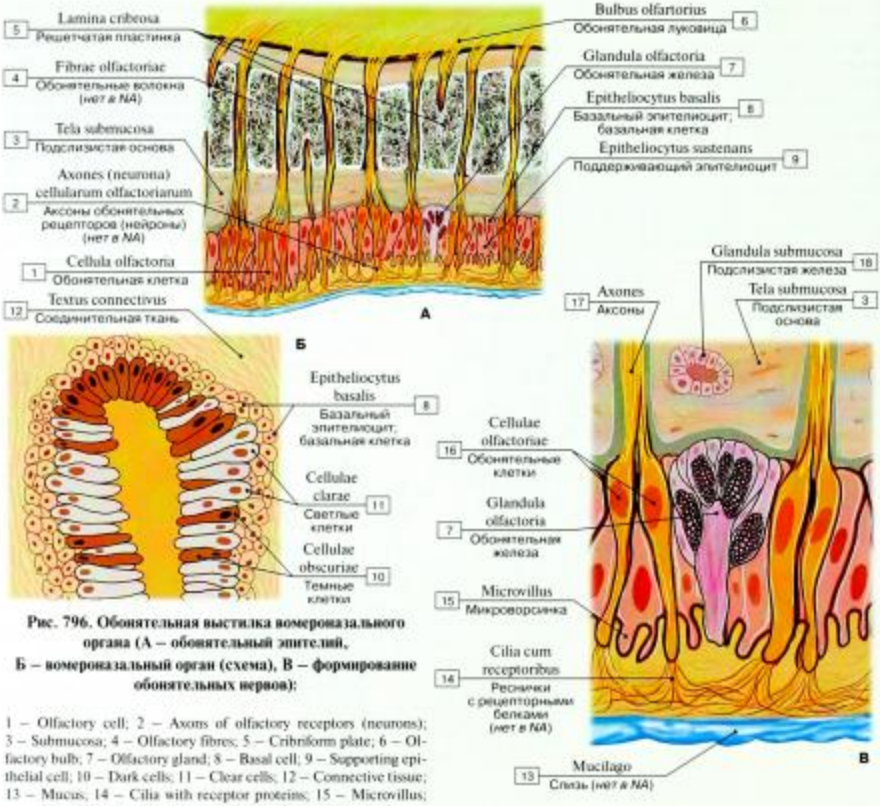

Рис. 796. Обонятельная выстилка вомероназального органа (А – обонятельный эпителий, Б – вомероназальный орган (схема), В – формирование обонятельных нервов):

1 – Olfactory cell; 2 – Axons of olfactory receptors (neurons); 3 – Submucosa; 4 – Olfactory fibres; 5 – Cribriform plate; 6 – Olfactory bulb; 7 – Olfactory gland; 8 – Basal cell; 9 – Supporting epithelial cell; 10 – Dark cells; 11 – Clear cells; 12 – Connective tissue; 13 – Mucus; 14 – Cilia with receptor proteins; 15 – Microvillus; 16 – Olfactory cells; 17 – Axons; 18 – Submucous gland

Обонятельная часть слизистой оболочки носовой полости занимает площадь около 2 см^2, расположена на верхней носовой раковине носовой полости, частично на средней носовой раковине и верхней части перегородки носа. В этой области находится 10^7 первичных сенсорных клеток (обонятельных рецепторов). На молекулярном уровне обонятельные рецепторные белки находятся в цитолемме ресничек чувствительных клеток. Каждая чувствительная клетка имеет только один специализированный белок-рецептор, который выступает в качестве посредника сигнала трансдукции, когда молекула пахучего вещества связывается с ним. Люди обладают ограниченными обонятельными функциями, но запах для них имеет значение. Хотя слабые обонятельные сигналы, доступные другим млекопитающим, являются недоступными для человека, обонятельные рецепторные белки у человека составляют 2% его генома. Это подчеркивает важность обоняния у человека. Первичные обонятельные чувствительные клетки имеют срок жизни около 60 дней и регенерируются из базальных клеток (пример пожизненного деления нейронов). Пучки аксонов, отходящих от сотен обонятельных клеток, формируют обонятельные волокна, которые проходят через решетчатую пластинку решетчатой кости и заканчиваются в обонятельной луковице, лежащей выше решетчатой пластинки в мозговом черепе. Вомероназальный орган расположен по обе стороны от носовой перегородки. Его назначение в организме человека до конца не изучено. Он реагирует на половые гормоны и вызывает бессознательные реакции (возможно, влияет на выбор полового партнера). При выборе полового партнера у многих видов животных обонятельные импульсы опосредовано воспринимаются вомероназальным органом.

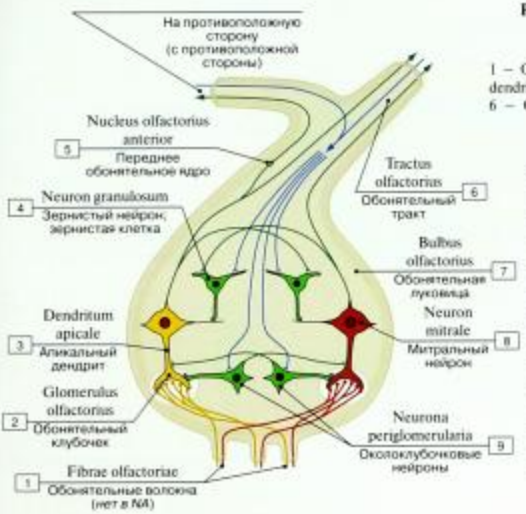

Рис. 797. Синаптические связи обонятельной луковицы:

1 – Olfactory fibres; 2 – Olfactory glomerulus; 3 – Apical dendrite; 4 – Granule cell; 5 – Anterior olfactory nucleus; 6 – Olfactory tract; 7 – Olfactory bulb; 8 – Mitral cell; 9 – Periglomerular cells

Нейроны обонятельной луковицы называются митральными клетками, они получают нервные импульсы от аксонов тысяч обонятельных клеток. Дендриты синапсов составляют обонятельные клубочки. Аксоны от чувствительных клеток с теми же рецепторными белками имеют вид клубочков с одним или небольшим числом митральных клеток. Базальные аксоны митральных клеток образуют обонятельный тракт. Его волокна главным образом направляются в обонятельную кору, а также могут передавать импульсы другим ядрам в ЦНС. Аксоны митральных клеток следуют к гранулярным клеткам. Последние подавляют активность митральных клеток, вызывая уменьшение сенсорной информации для достижения более высоких центров. Предполагают, что эти тормозные процессы нужны, чтобы усилить контраст обоняния для более точного восприятия запахов.

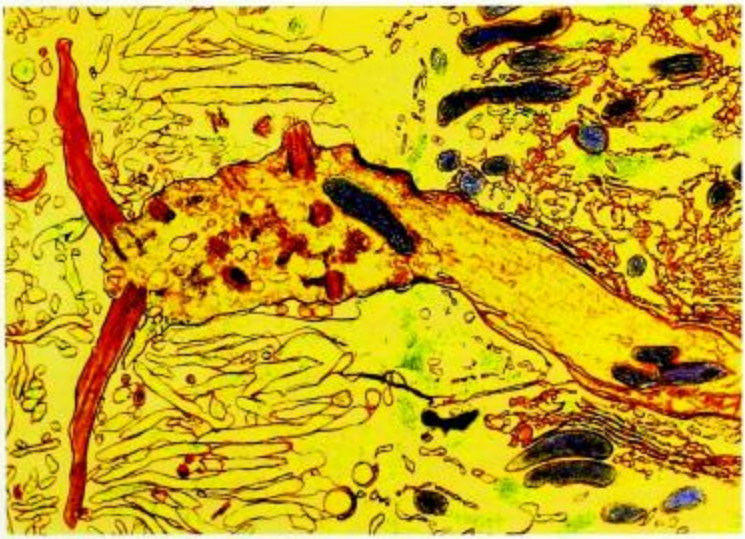

Рис. 798. Обонятельный рецептор (трансмиссивная электронограмма)

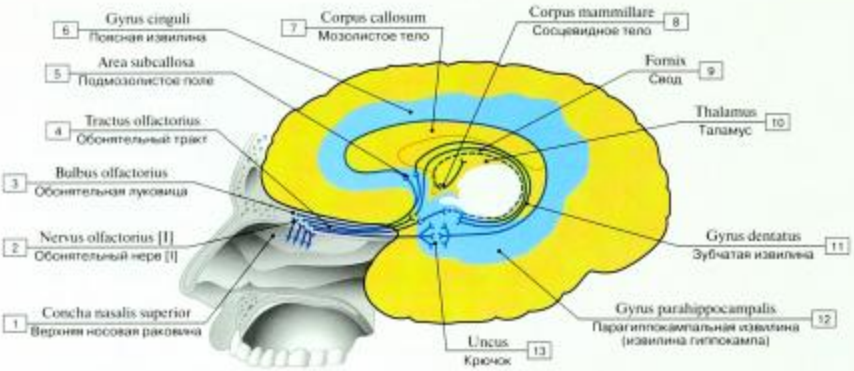

Рис. 799. Проводящий путь органа обоняния:

1 – Superior nasal concha; 2 – Olfactory nerve [I]; 3 – Olfactory bulb; 4 – Olfactory tract; 5 – Subcallosal area; Subcallosal gyrus; 6 – Cingulate gyrus; 7 – Corpus callosum; 8 – Mammillary body; 9 – Fornix; 10 – Thalamus; Dorsal thalamus; 11 – Dentate gyrus; 12 – Parahippocampal gyrus; 13 – Uncus

Обонятельная часть слизистой оболочки носовой полости расположена на верхней носовой раковине носовой полости, частично средней носовой раковине и верхней части перегородки носа в обонятельных луковицах. Вторые нейроны обонятельных путей (митральные и пучковые) расположены в обонятельных луковицах. Аксоны этих нейронов проходят централизованно как обонятельный тракт. В передней части переднего продырявленного вещества обонятельный тракт расширяется в виде обонятельного треугольника и распадается на латеральный и медиальный обонятельные полоски.

- Некоторые из аксонов обонятельного тракта направляются в боковую обонятельную полоску на обонятельные центры: миндалину, полулунную извилину и окружающие извилины. Передняя грушевидная область (поле Бродмана 28) является основным обонятельным корковым центром. Оно содержит треть нейронов обонятельного пути. Предгрушевидная область лежит на стыке базальной стороны лобной доли и медиальной стороны височной доли больших полушарий (на рис. 800-Б заштрихована).
- Другие аксоны обонятельного тракта простираются в медиальной обонятельной полоске в прозрачную перегородку (расположенную под мозолистым телом), которая является частью лимбической системы, и в обонятельный бугорок (небольшое возвышение в области переднего продырявленного вещества).
- Другие аксоны обонятельного тракта заканчиваются на переднем обонятельном ядре, где волокна перекрещиваются между собой. Это ядро находится в обонятельном треугольнике, который располагается между двумя обонятельными полосками и спереди от переднего продырявленного вещества.

Ни один из этих трех путей не проходит через таламус. Таким образом, обонятельная система является единственной сенсорной системой, которая не проходит через таламус до достижения коры больших полушарий. Однако существует косвенный путь от основной обонятельной коры неокортекса, проходящий через таламус и заканчивающийся в базальном теле переднего мозга. Обонятельные сигналы дальше анализируются в этих базальных частях переднего мозга.

Обонятельная система связана с другими областями мозга далеко за пределами основной обонятельной области коры, в результате чего обонятельные раздражители могут вызывать сложные эмоциональные и поведенческие реакции. Неприятные запахи могут вызвать тошноту, а приятные запахи вызывают слюноотделение. Эти ощущения обрабатываются гипоталамусом, таламусом и лимбической системой посредством основного медиального пучка переднего мозга и мозговыми полосками таламуса. Медиальный пучок переднего мозга распределяет аксоны в следующие структуры мозга:

- ядра гипоталамуса;
- ретикулярная формация;
- слюноотделительные ядра;
- дорсальное ядро блуждающего нерва.

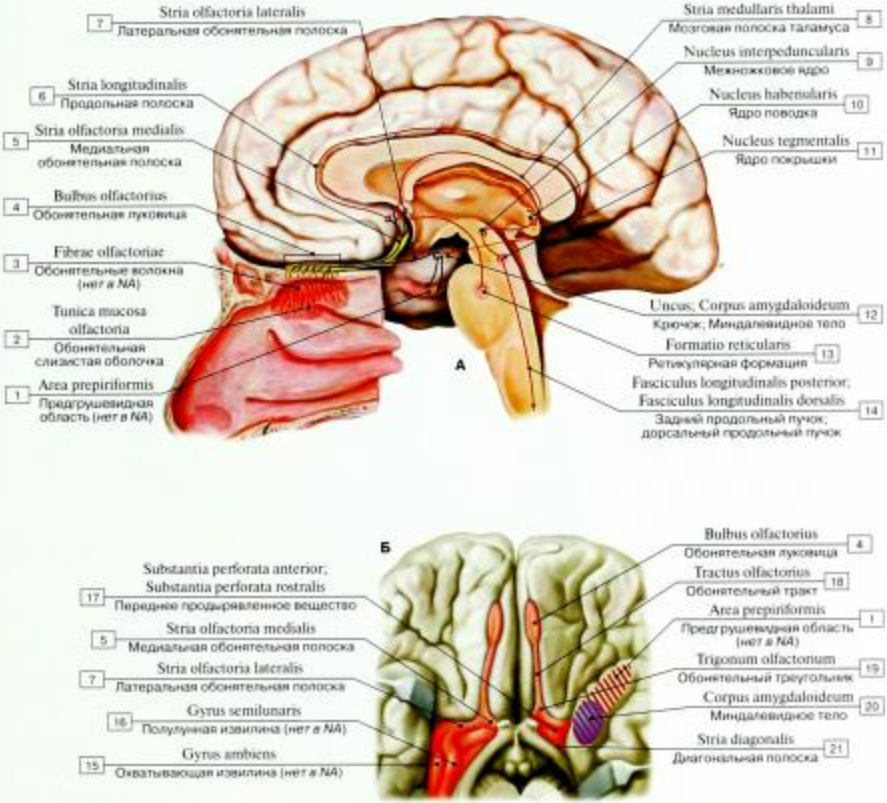

Рис. 800. Проводящий путь органа обоняния (А – сагиттальный разрез, Б – вид снизу):

1 – Prepiriform area; 2 – Olfactory mucosal membrane; 3 – Olfactory fibres; 4 – Olfactory bulb; 5 – Medial olfactory stria; 6 – Longitudinal stria; 7 – Lateral olfactory stria; 8 – Stria medullaris of thalamus; 9 – Interpeduncular nucleus; 10 – Habenular nucleus; 11 – Tegmental nucleus; 12 – Uncus; Amygdaloid body; Amygdaloid complex; 13 – Reticular formation; 14 – Posterior longitudinal fasciculus; Dorsal longitudinal fasciculus; 15 – Ambient gyrus; 16 – Semilunar gyrus; 17 – Anterior perforated substance; 18 – Olfactory tract; 19 – Olfactory trigone; 20 – Amygdaloid body; Amygdaloid complex; 21 – Diagonal band

ОБЩИЙ ПОКРОВ (КОЖА)

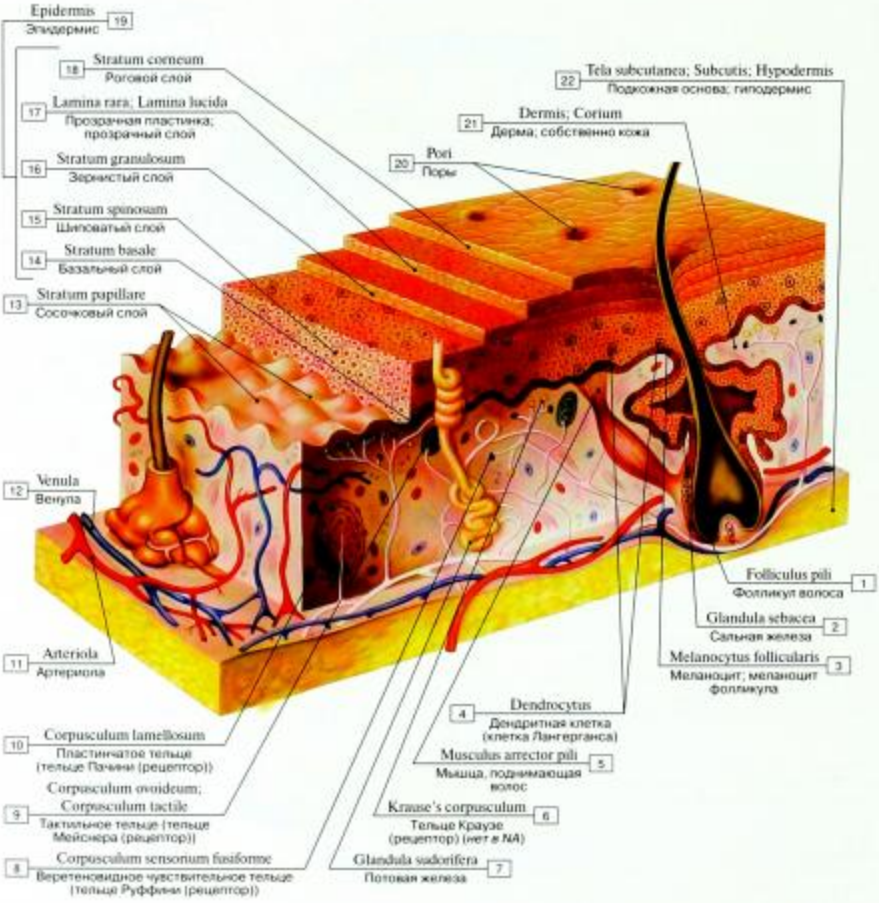

Рис. 801. Микроскопическая структура кожи:

1 – Hair follicle; 2 – Sebaceous gland; 3 – Melanocyte; 4 – Dendritic cell; 5 – Arrector muscle of hair; 6 – Krause's corpuscle; 7 – Sweat gland; 8 – Bulbous corpuscle; 9 – Tactile corpuscle; 10 – Lamellar corpuscle; 11 – Arteriole; 12 – Venule; 13 – Papillary dermis; 14 – Basal layer; 15 – Spiny layer; 16 – Granular layer; 17 – Clear layer; 18 – Stratum corneum; Horny layer; 19 = 14 + 15 + 16 + 17 + 18 – Epidermis; 20 – Pores; 21 – Dermis; Corium; 22 – Subcutaneous tissue

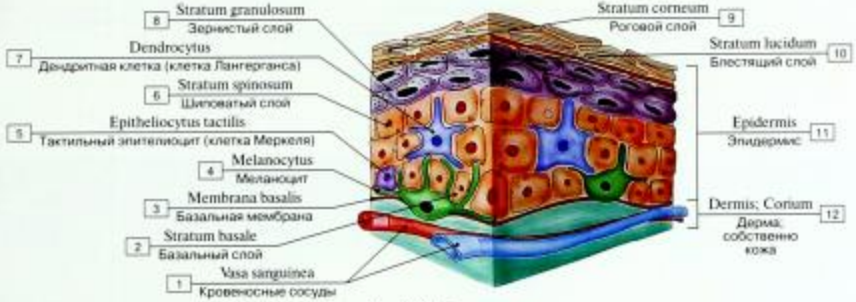

Рис. 802. Кожа:

1 – Blood vessels; 2 – Basal layer; 3 – Basement membrane; 4 – Melanocyte; 5 – Tactile epithelial cell; 6 – Spiny layer; 7 – Dendritic cell; 8 – Granular layer; 9 – Stratum corneum; Horny layer; 10 – Stratum lucidum; 11 – Epidermis; 12 – Dermis; Corium

Клетки Меркеля (осязательные) — округлой или овальной формы, располагаются в базальном слое эпидермиса, участвуют в осуществлении кожной чувствительности. Имеют нейроглиальную природу и проникают в эпидермис вместе с врастающими чувствительными нервными волокнами. Встречаются в глубоких слоях эпидермиса человека (в основном в коже пальцев, кончика носа, эрогенных зонах). По размерам превосходят эпителиоциты и пальцевидными выростами посредством десмосом контактируют с ними.

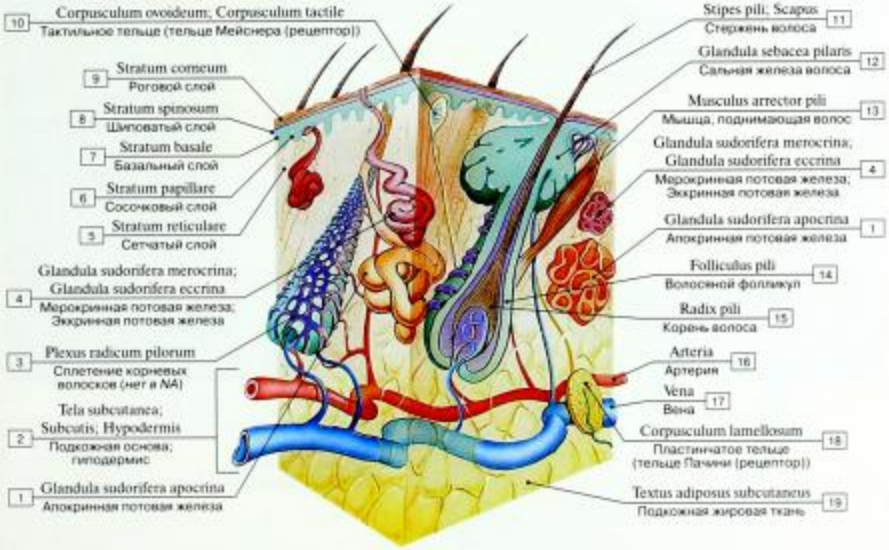

Рис. 803. Железы кожи:

1 – Apocrine sweat gland; 2 – Subcutaneous tissue; 3 – Plexus of root hair; 4 – Eccrine sweat gland; 5 – Plexiform layer; 6 – Papillary dermis; 7 – Basal layer; 8 – Spiny layer; 9 – Stratum corneum; Horny layer; 10 – Tactile corpuscle; 11 – Hair shaft; 12 – Hair sebaceous gland; 13 – Arrector pili muscle; 14 – Hair follicle; 15 – Hair root; 16 – Artery; 17 – Vein; 18 – Lamellar corpuscle; 19 – Subcutaneous adipose tissue

Таблица 41. Орган осязания (кожа, общий покров)

Орган, отдел	Части	Основные структуры
Эпидермис	Слои: базальный шиповатый зернистый блестящий роговой	Пролиферативные единицы (колонки)
Дерма	Слои: сосочковый сетчатый	Гребешки
Производные эпидермиса		
Волосы	Стержень	Корковое вещество Мозговое вещество
	Корень	Волосяной мешок (фолликул) Эпителиальное (корневое) влагалище: наружное внутреннее Сумка волоса Матрикс
Ногти	Пластинка ногтя Ногтевое ложе Ногтевые валики	Корень Тело Свободный край
Железы кожи	Потовые Сальные	Мерокринные Апокринные

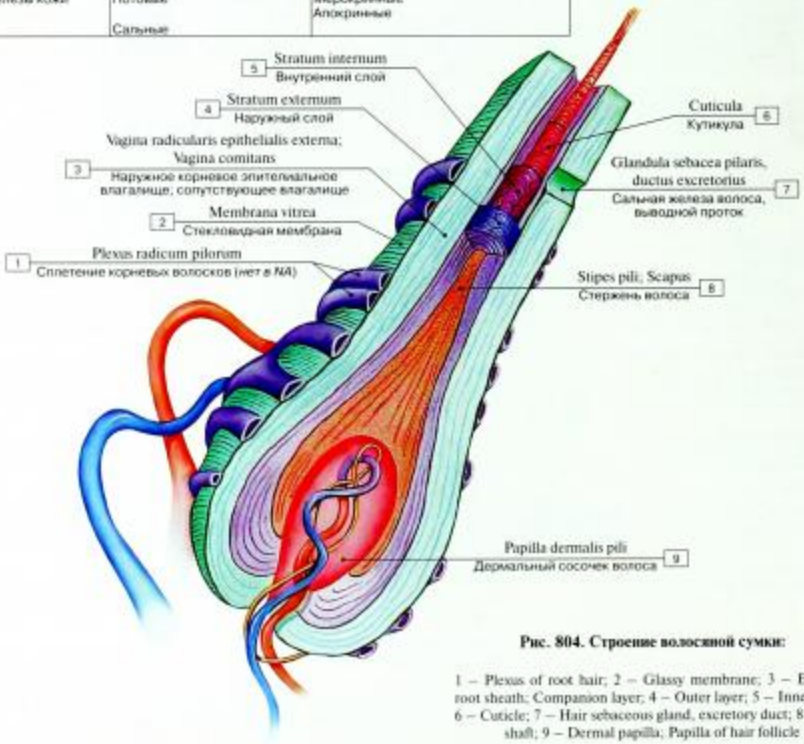

Рис. 804. Строение волосяной сумки:

1 – Plexus of root hair; 2 – Glassy membrane; 3 – External root sheath; Companion layer; 4 – Outer layer; 5 – Inner layer; 6 – Cuticle; 7 – Hair sebaceous gland, excretory duct; 8 – Hair shaft; 9 – Dermal papilla; Papilla of hair follicle

© 2007 University of Cagliari, from:
A.Riva. Flesh & Wax, Ilisso Publisher

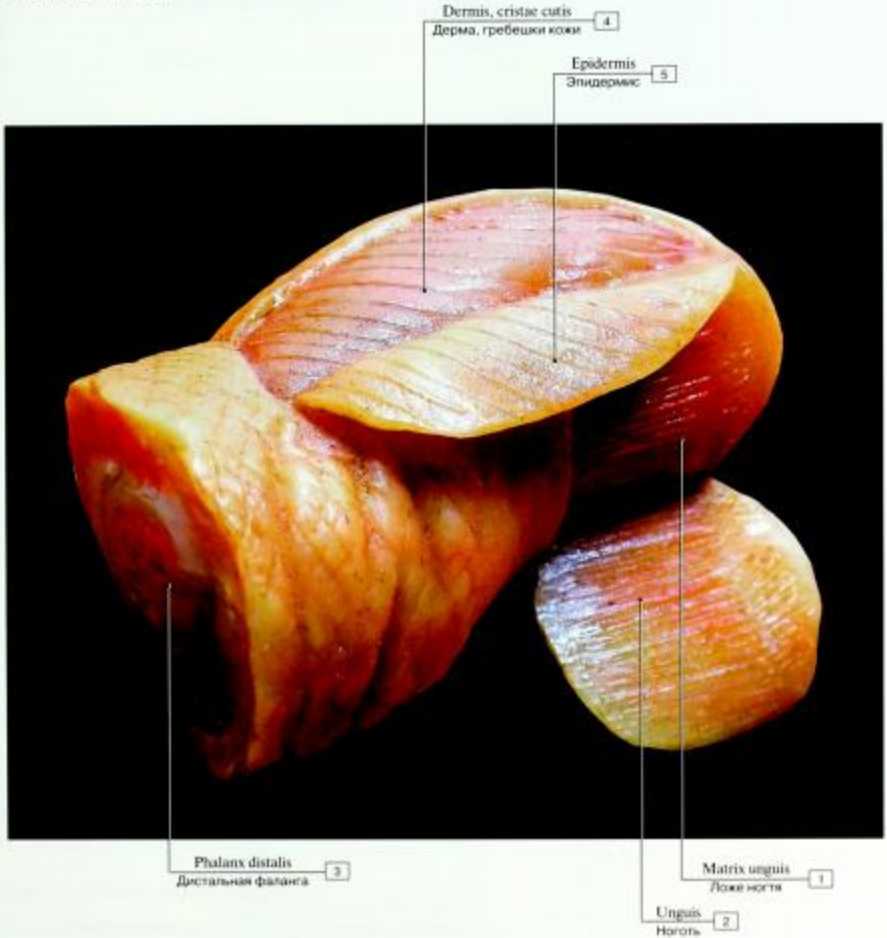

Рис. 805. Ноготь (восковая модель):

1 – Nail matrix; 2 – Nail; 3 – Distal phalanx; 4 – Dermis, dermal ridges; 5 – Epidermis

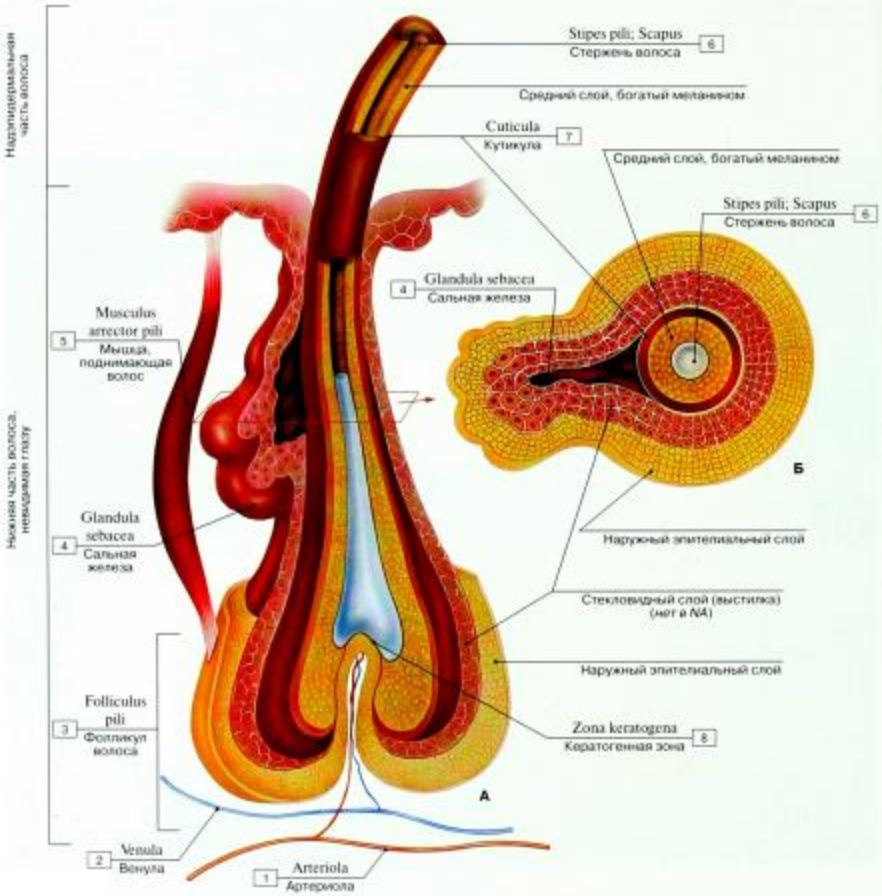

Стекловидный слой (выстилка) – соединительная ткань, идущая вдоль волосяного фолликула.

Кератогенная зона (матрикс волоса) – область роста и кератинизации волоса.

Рис. 806. Волосяной фолликул (А – продольный разрез, Б – поперечный разрез):

1 – Arteriole; 2 – Venule; 3 – Hair follicle; 4 – Sebaceous gland; 5 – Arrector muscle of hair; 6 – Hair shaft; 7 – Cuticle; 8 – Keratogenic zone

Рис. 807. Волосяной фолликул (сканирующая электронограмма)

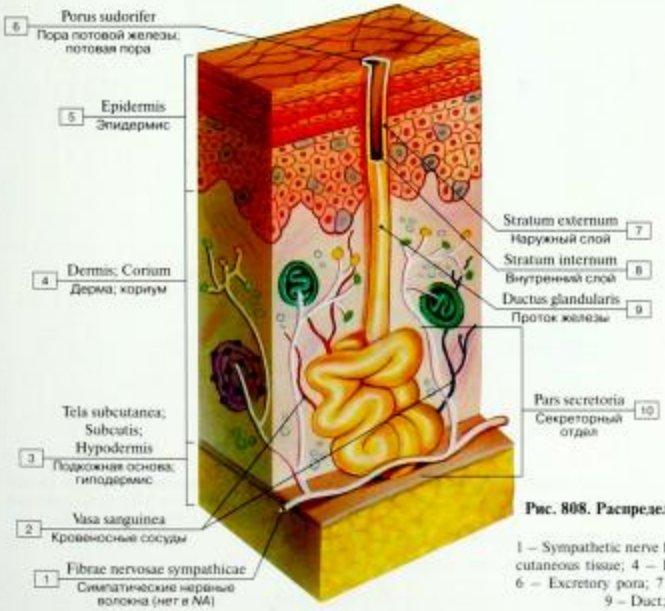

Рис. 808. Распределение потовых желез в коже:

1 – Sympathetic nerve fibres; 2 – Blood vessels; 3 – Subcutaneous tissue; 4 – Dermis; Corium; 5 – Epidermis; 6 – Excretory pora; 7 – Outer layer; 8 – Inner layer; 9 – Duct; 10 – Secretory part

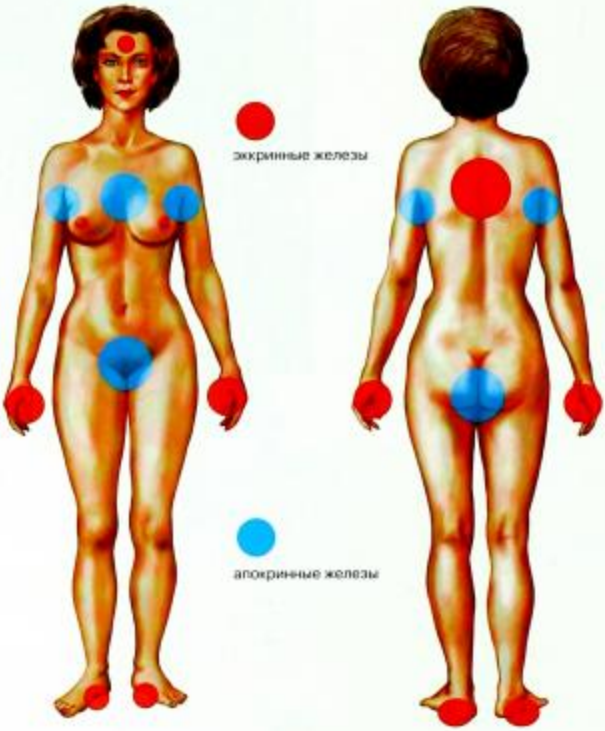

Рис. 809. Распределение потовых желез

Красным цветом отмечены эккринные железы: широко распределены по всей поверхности тела, выделяют водянистый пот.

Синим цветом отмечены апокринные железы: выделяют очень густой пот, который накапливается внутри клетки, рядом с апикальным полюсом, после чего происходит его секреция. Апокринные железы не функционируют до наступления половой зрелости.

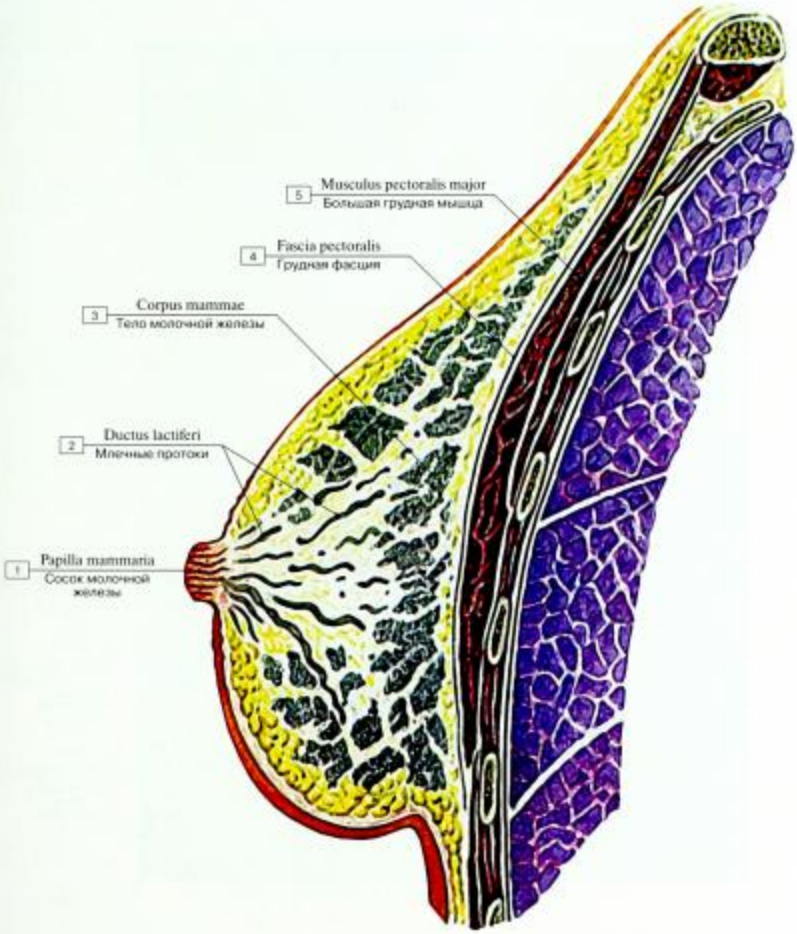

Рис. 810. Молочная (грудная) железа, сагиттальный разрез:

1 – Nipple; 2 – Lactiferous ducts; 3 – Body of breast; 4 – Pectoral fascia; 5 – Pectoralis major

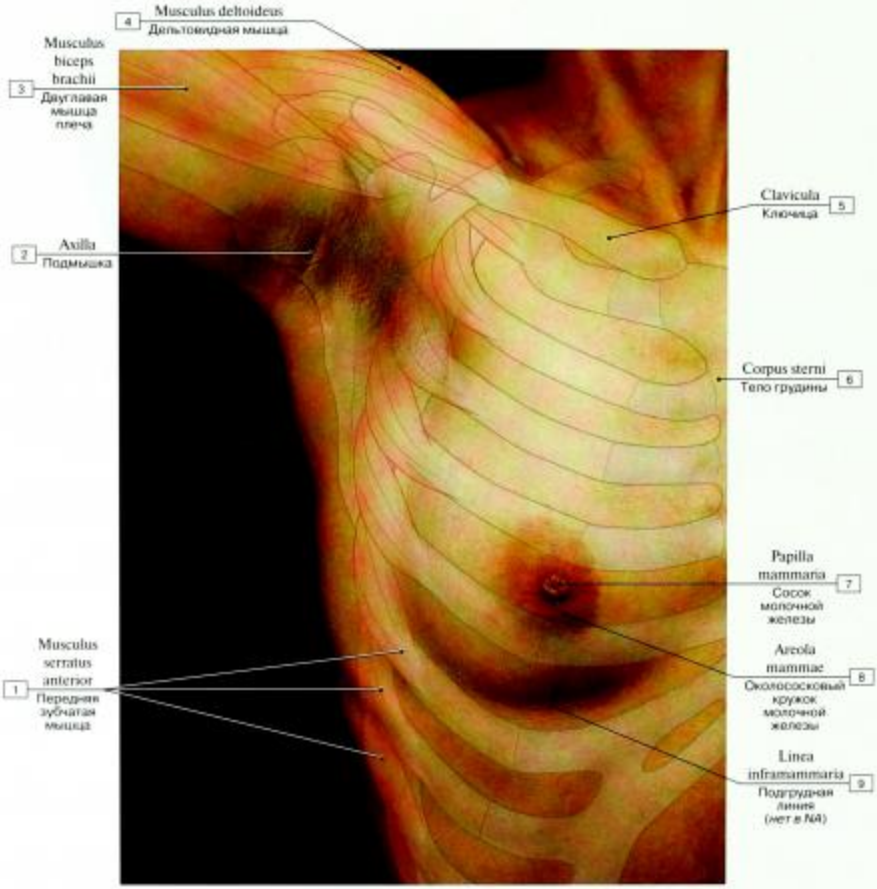

Рис. 811. Молочная железа, проекция на ребра:

1 – Serratus anterior; 2 – Axilla; 3 – Biceps brachii; 4 – Deltoid; 5 – Clavicle; 6 – Body of sternum; 7 – Nipple; 8 – Areola; 9 – Inframammary line

Рис. 812. Молочная железа, общий вид, фотография

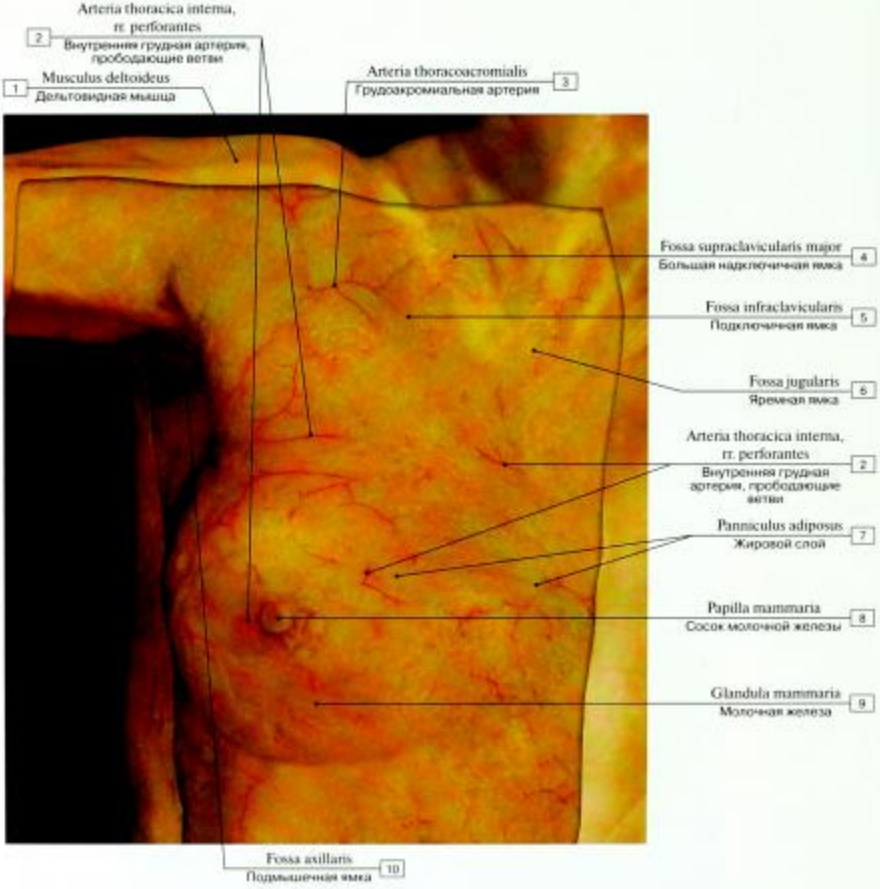

Рис. 813. Молочная железа, натуральный нефиксированный препарат:

1 – Deltoid; 2 – Internal thoracic artery, perforating branches; 3 – Thoraco-acromial artery; 4 – Greater supraclavicular fossa; 5 – Infraclavicular fossa; 6 – Jugular fossa; 7 – Fatty layer; 8 – Nipple; 9 – Mammary gland; 10 – Axillary fossa

Предметный указатель терминов на латинском языке (Index lat.)

A

A cerebello (nuclei fastigii) 199
Acetabulum 416
Acromion 348, 349
Ad partem formationem reticularem 106
Adenohypophysis; Lobus anterior 125, 135, 136, 137
Adhesio interthalamica 77, 95, 122, 125, 126, 131, 137
Ala
  lobuli centralis 149
  ossis ili 49
Alveus hippocampi 95, 113, 116
Ampulla 638
  membranacea 641
  membranacea anterior 629, 630, 635, 636
  membranacea lateralis 629, 635
  membranacea posterior 629, 635, 636
  ossea anterior 633, 634, 642
  ossea lateralis 633, 634, 642
  ossea posterior 633, 634, 642
Anastomosis Galeni (Ramus communicans cum nervis laryngeis inferiore et superiore) 284, 285
Angulus
  iridocornealis 564, 566, 567, 568, 570, 579, 580
  oculi lateralis 550, 551, 553, 554
  oculi medialis 550, 551, 553, 554
  pontocerebellaris 147
Ansa
  cervicalis 248, 286, 287, 291, 297, 323, 326, 344, 483, 489, 495, 496
  cervicalis, r. descendens 248
  cervicalis, r. inferior 323, 325
  cervicalis, r. superior 323, 325
  cervicalis, radix inferior 294, 296, 329
  cervicalis, radix superior 273, 294, 296, 329
  cervicalis, rr. musculares 339
  et fasciculus lenticulares 105, 207
  lenticularis 109
  Meyer 594
  subclavia 273, 286, 470, 498, 512, 513, 533
Antihelix 604, 606
Antitragus 604, 606
Antrum mastoideum 611, 613, 615, 624
Anulus
  fibrocartilagineus 610, 611, 616, 617, 620
  inguinalis superficialis 404, 409, 419
  iridis major 571, 577
  iridis minor 577
  m. sphincteris pupillae 574
  tendineus communis 232, 234, 235, 559, 561, 591
Anus 457, 458
Aorta 416, 513
  rr. bronchiales 500
Apertura
  aqueductus mesencephali; aqueductus cerebri 181
  externa canalis carotici 626
  intercellularis; transcellularis 21
  mediana 183, 184
Apex
  auriculae 604
  linguae 279
  papillae 660
  partis petrosae 646
Aponeurosis
  linguae 660
  musculi bicipitis brachii; Aponeurosis bicipitalis; Lacertus fibrosus 345, 356, 358, 362, 366, 372, 373
  palatina 626
  palmaris 368, 372, 374
  plantaris 432, 434, 435
Aqueductus cochleae 614, 630
Aqueductus vestibuli 634, 646
Aqueductus mesencephali; Aqueductus cerebri 42, 62, 69, 77, 109, 119, 121, 122, 123, 125, 133, 141, 142, 143, 146, 153, 158, 159, 172, 183, 184, 232
Arachnoidea mater 20, 66
  cranialis; Arachnoidea mater encephali 93, 146, 159, 176, 177, 180, 181, 182
  spinalis 58, 60, 170, 171, 176, 178, 302
Archicortex 79, 84
  intermedius 84
Arcus
  anterior atlantis 46
  aortae 278, 279, 280, 281, 289, 335, 470, 497, 513, 514, 515, 518, 533
  costalis 395
  palmaris profundus 376, 379
  palmaris superficialis 366, 368, 371, 375, 377
  plantaris profundus 435
  posterior atlantis 218
  tendineus musculi levatoris ani 400
  tendineus musculi solei 425
  venosus dorsalis pedis 438
  venosus jugularis 324
  vertebrae 170
  zygomaticus 251
Area 17 603
Area 28 113
Area 41 656
Area
  a.n. mediano 392
  a.n. ulnari 392
  a.n. ulnari 392
  cochlearis; Area cochleae 633, 649, 650, 654
  cutanea 534
  hypothalamica lateralis 137
  nasalis visus oculi dextri 595
  nervi facialis 654
  paraolfactoria 91
  postrema 164, 165
  preoptica 125
  prepiriformis 669
  pretectalis 598, 600, 601
  septalis 91
  striata 594
  subcallosa 76, 91, 95, 668
  temporalis visus oculi dextri 595
  vestibularis 164, 219
  vestibularis inferior 650, 654
  vestibularis superior 650, 654
  visus 596
Areola mammae 678
Arteria 20, 499, 637, 671
  alveolaris inferior 251, 253, 266, 483
  alveolaris superior posterior 251, 266
  angularis 267, 483, 555
  arcuata 437, 439
  auditoria 619
  auditoria interna 619
  auricularis posterior 248, 325
  auricularis posterior, r. stapedius 624
  auricularis profunda 619, 624
  axillaris 317, 326, 327, 341, 342, 343, 344, 345, 356, 358, 361, 365, 367, 380
  axillaris, rr. subscapulares 345
  basilaris 71, 78, 153, 154, 178, 181
  brachialis 317, 345, 347, 356, 358, 363, 365, 369, 371, 373, 383, 384, 385
  buccalis 246, 483
  bulbi penis 459
  callosomarginalis 95

carotis communis 249, 268, 272, 274, 278, 281, 286, 287, 289, 292, 325, 326, 327, 333, 342, 343, 344, 470, 478, 492, 494, 495, 497, 499, 511, 533
carotis communis dextra 279, 287, 513, 515
carotis communis sinistra 279, 287, 513, 515
carotis externa 240, 248, 249, 252, 255, 260, 266, 268, 278, 292, 325, 326, 327, 344, 478, 483, 489, 493, 495, 496, 499, 533
carotis externa, rr. anteriores 261
carotis interna 68, 71, 97, 153, 154, 172, 179, 181, 217, 233, 239, 240, 249, 255, 258, 260, 265, 274, 277, 278, 292, 326, 327, 478, 481, 486, 489, 493, 495, 496, 499, 513, 533, 593, 614, 619, 625, 627, 631
carotis interna, pars cavernosa 137, 628
carotis interna, pars cerebralis 137, 216, 232
centralis retinae 549, 564, 566, 572, 584, 591
centralis retinae, pars intraocularis 573, 590, 591
cerebri anterior 78, 94, 95, 181, 248
cerebri media 97, 100, 101, 173, 260
cerebri posterior 94, 97, 153, 158
cervicalis ascendens 325, 326, 327, 342
cervicalis profunda 312
cervicalis superficialis 325, 326, 327, 342, 495
ciliaris anterior 572, 573
ciliaris posterior longa 572, 573
circumflexa femoris medialis 406
circumflexa femoris medialis, r. ascendens 420
circumflexa femoris medialis, r. profundus 418, 420
circumflexa femoris medialis, r. superficialis 420
circumflexa femoris medialis, rami 413
circumflexa humeri anterior 358
circumflexa humeri posterior 343, 345, 349, 350, 381, 382, 383
circumflexa ilium profunda 401, 416, 417
circumflexa ilium superficialis 419
circumflexa scapulae 342, 345, 350
cochlearis communis 635
cochlearis propria 635
colica dextra 524
colica sinistra 525
collateralis media 383
collateralis radialis 385
collateralis radialis, r. anterior 383
collateralis radialis, r. posterior 383
collateralis ulnaris inferior 345, 356, 358, 362, 364, 371, 373, 383
collateralis ulnaris superior 345, 356, 358, 362, 363, 364
communicans posterior 96, 97
conjunctivalis posterior 572
coronaria dextra 518
cruralis anterior 619
cruralis posterior 619
descendens genus, r. saphenus 448
digitalis dorsalis 386
digitalis palmaris communis 376, 386
digitalis palmaris propria 386
dorsalis clitoridis 460
dorsalis nasi 230, 267
dorsalis pedis 429, 431, 437, 439
dorsalis penis 459
epigastrica superficialis 419
episcleralis 568, 573
et Nervus auriculares posteriores 483
et Nervus incisivus 230
et Nervus ulnares 368, 374
et Vena axillares 342
et Vena brachiales 362
et Vena centrales retinae 568
et Vena epigastricae inferiores 401
et Vena faciales 484
et Vena linguales 482
et Vena pericardiacophrenicae 333
et Vena popliteae 425
et Vena pudendae internae 413, 459, 460
et Vena subclaviae 333, 356
et Vena subclaviae sinistrae 335
et Vena submentales 482, 484
et Vena thoracicae internae 333
et Vena thoracicae laterales 327
et Vena tibiales anteriores 429
et Venae temporales superficiales 555
ethmoidalis anterior, r. meningeus anterior 216, 230
ethmoidalis anterior, rr. septales anteriores 230
facialis 240, 249, 252, 266, 267, 268, 293, 326, 327, 478, 483, 495, 496, 499, 533
femoralis 314, 400, 402, 406, 416, 419, 448
fibularis; peronea 425, 427, 428
fibularis; peronea, r. communicans 425
fibularis; peronea, r. perforans 425, 431, 437, 439
gastrica sinistra 521
gastroomentalis 521
glutea inferior 400, 418, 420
glutea superior 400
glutea superior, r. profundus 418
glutea superior, r. superficialis 420
hypophysialis inferior 135, 137
hypophysialis superior 135, 137
ileocolica 525
ileocolica, plexus autonomicus 524
iliaca communis 400, 401, 416, 448, 470, 492, 507
iliaca communis dextra 501, 503
iliaca communis sinistra 501, 507
iliaca externa 400, 401, 448, 507
iliaca interna 400, 507
iliaca interna dextra 503
iliaca interna; rami 417
iliolumbalis 401
iliolumbalis, r. iliacus 401
inferior lateralis genus 431, 451
inferior medialis genus 426, 427, 428, 451
infraorbitalis 246, 483, 555
infratrochlearis 555
intercostalis 500
intercostalis posterior 394, 497, 498, 511
interossea anterior 364, 366, 369, 371
interossea anterior, r. perforans 385
interossea communis 364, 366, 371, 373, 385
interossea posterior 364, 366, 385
interossea recurrens 382, 385
labialis inferior 267
labialis superior 267, 268
labyrinthi 71, 178, 216, 217, 632, 635, 636
labyrinthi, r. cochlearis 636
lacrimalis 245, 481, 555
laryngea inferior 282, 289
laryngea superior 285, 289, 325, 326, 494
lingualis 249, 252, 292, 325, 483, 484, 496, 498, 533
lumbalis [IV] 401
malleolaris anterior lateralis 431, 437, 439
malleolaris anterior medialis 437, 439
maxillaris 246, 248, 251, 261, 266, 478, 483
media genus 451
meningea media 100, 217, 218, 233, 249, 251, 258, 261, 266, 478, 483, 488, 631
meningea media, r. frontalis 216
meningea media, r. parietalis 216
meningea posterior 216
mesenterica inferior 401, 470, 492, 535, 536
mesenterica superior 401, 470, 492, 521, 535, 536
metacarpalis palmaris 376
metatarsalis dorsalis 437
muscularis 572
nasopalatina 230
obturatoria 400, 406, 416
occipitalis 252, 260, 261, 277, 318, 319, 320, 324, 326, 327, 328, 483, 493, 494, 498, 533
occipitalis, r. inferior 320
occipitalis, r. sternocleidomastoideus 496
occipitalis, r. superior 320
ophthalmica 179, 217, 232, 235, 479, 482, 561, 584, 591, 593
ovarica 401

palatina ascendens 483
palatina ascendens, r. tonsillaris 282
palatina major 254
palatina major, rr. septales posteriores 254
pancreaticoduodenalis 521
pericallosa 94, 96
pericallosa dextra 124
perinealis 459, 460
perinealis, rr. scrotales posteriores 459
petrosa superficialis 619
petrosa superficialis, r. ascendens 619
petrosa superficialis, r. descendens 619
pharyngea ascendens 252, 493
phrenica inferior 401
plantaris lateralis 435
plantaris medialis, r. profundus 432
plantaris medialis, r. superficialis 432, 435
plantaris profunda 439
poplitea 420, 424, 426, 427, 428, 446, 447
poplitea, r. muscularis 451
princeps pollicis 379
profunda brachii 345, 349, 358, 381, 382, 383
profunda brachii, r. deltoideus 383
profunda femoris 402
profunda linguae 292, 482
pudenda externa superficialis 419
pudenda interna 400, 418, 420, 459, 460
pudenda interna, rr. labiales posteriores 460
pulmonalis 518
pulmonalis dextra 334, 512, 513, 514
pulmonalis dextra, rami 515
pulmonalis sinistra 333, 335, 513, 514, 515
radialis 362, 363, 364, 366, 368, 369, 371, 372, 373, 375, 376, 377, 379, 390
radialis, r. carpalis dorsalis 390
radialis, r. carpalis palmaris 369, 379
radialis, r. palmaris superficialis 368, 375, 379, 390
radialis, ramus 371
rectalis inferior 459, 460
recurrens radialis 363, 369, 373
recurrens ulnaris 369, 383
renalis 401, 470, 492
sacralis mediana 401, 416, 417
sphenopalatina 246, 483
spinalis anterior 171
spinalis posterior 170, 171
stylomastoidea 68, 619, 624
stylomastoidea, r. stapedius 619
subarcuata 619
subclavia 278, 281, 286, 325, 326, 327, 334, 343, 344, 470, 492, 497, 499, 511, 512, 533
subclavia dextra 279, 289, 515
subclavia sinistra 279, 494, 513, 515
sublingualis 292, 482, 483
submentalis 249, 325, 326, 327, 483
subscapularis 342, 345, 358
superior cerebelli 74, 124, 153
superior lateralis genus 424, 431, 451
superior medialis genus 424, 431, 451
supraorbitalis 555
suprascapularis 326, 327, 331, 342, 349, 350
suprascapularis, r. acromialis 350
supratrochlearis 555
tarsalis lateralis 437, 439
temporalis media 483
temporalis profunda posterior 483
temporalis superficialis 249, 251, 252, 261, 266, 267, 479, 483
temporalis superficialis, r. frontalis 268
temporalis superficialis, r. parietalis 483
testicularis 416, 417
thoracica interna 326, 327, 394
thoracica interna, rr. perforantes 680
thoracica lateralis 342, 345, 365
thoracica superior 342
thoracoacromialis 326, 327, 342, 345, 365, 680
thoracoacromialis, r. acromialis 327, 345
thoracoacromialis, r. deltoideus 345
thoracoacromialis, r. pectoralis 345
thoracodorsalis 342, 345
thyroidea ima 498
thyroidea inferior 282, 285, 286, 287, 289, 326, 327, 342, 494, 495, 498
thyroidea inferior, rr. tracheales 282
thyroidea superior 248, 268, 286, 289, 292, 325, 326, 327, 489, 495, 496
thyroidea superior, r. cricothyroideus 289
tibialis anterior 428, 437, 439
tibialis posterior 425, 426, 427, 428, 435
tibialis posterior, rr. calcanei 428
tibialis posterior, rr. malleolares laterales 428
tibialis posterior, rr. malleolares mediales 428
tibialis, r. muscularis 451
transversa colli; transversa cervicis, r. profundus 325
transversa colli; transversa cervicis, r. superficialis 325, 330, 331
transversa facies 555
tympanica anterior 277, 619, 624
tympanica inferior 619, 624
tympanica posterior 619, 620, 624
tympanica superior 217, 619, 624
ulnaris 363, 364, 368, 369, 371, 372, 373, 375, 376, 377, 379
ulnaris, r. carpalis dorsalis 385
ulnaris, r. carpalis palmaris 379
ulnaris, r. palmaris profundus 375, 376, 379
ulnaris, r. profundus 368, 374
ulnaris, r. superficialis 374
uterina 504
Vena et Nervus intercostales 334, 335
vertebralis 68, 71, 216, 217, 218, 279, 319, 320, 323
vertebralis, pars atlantica 179
vertebralis, pars intracranialis 178
vertebralis, pars prevertebralis 326
vertebralis, pars transversaria; pars cervicalis 178
vertebralis, r. meningeus 218
vestibularis anterior; vestibuli 635
vestibulocochlearis 635

Arteriae

alveolares superiores posteriores 246
caroticotympanicae 619
carotides interna et externa 266
ciliares 557, 570
ciliares anteriores 569
ciliares posteriores breves 481, 568, 569, 572, 573, 591
ciliares posteriores longae 569, 591
colicae media et dextra 525
conjunctivales anteriores 573
coronariae 541
digitales dorsales 390, 437, 439
digitales palmares communes 375, 377
digitales palmares propriae 375, 377, 379, 390
digitales plantares communes 434
digitales plantares propriae 432, 434
dorsales penis 417
et Venae episclerales 570
et Venae iridis 572
ileales 524
insulares 124
intercostales posteriores 533
intercostales posteriores, rr. dorsales 312
jejunales 524
metacarpales dorsales 390
metacarpales palmares 379
metatarsales dorsales 429, 431, 437, 439
metatarsales plantares 432, 435
palatinae minores 254
perforantes 420, 446
sigmoideae 525
surales 424, 426, 451

tarsales mediales 437, 439
temporales profunda anterior et posterior 251
vesicales superiores 416
Arteriola 670, 674
macularis inferior 583
macularis superior 583
medialis retinae 583
nasalis retinae inferior 583
nasalis retinae superior 583
temporalis retinae inferior 583
temporalis retinae superior 583
Articulatio
humeri; glenohumeralis 383
incudomallearis 611, 619, 620, 622
incudostapedialis 619, 620, 622, 624
metacarpophalangea 386
sacroiliaca 503
temporomandibularis, discus articularis 266
Astrocytus 20, 155
cerebelli 22
protoplasmicus 19
Atlas [CI] 179, 351
arcus anterior atlantis 230
processus transversus 320
Auricula 614, 625, 631, 659
atri sinistra 514
dextra 512, 513
sinistra 513
Auris
interna 625, 644, 659
media 625, 659
Axilla 678
Axis 581
[CII], dens 230
[CII], processus spinosus 320
[CII], processus transversus 320
bulbi externus 564, 567
bulbi internus 567
opticus 564, 565, 567
orbitalis 565
Axolemma 30, 36
Axon 15, 16, 29, 32, 190
(Neuritum) 14, 28
Axones 666
(neurona) cellularum olfactoriarum 666
Axoplasma 36

B

Basis
cochleae 649
encephali 228
stapedis 620, 621, 622
Bifurcatio
arteriae carotidis 278
carotidis 495
Brachium colliculi
inferioris 126, 127, 138, 140, 142, 143, 164, 219, 220
superioris 126, 138, 140, 219
Bronchus
lobaris medius, Bronchus lobaris inferior, Truncus communis 334
principalis dexter 497
principalis sinister 335, 497, 510
Bulbus 640
cornus posteriores; Bulbus cornus occipitalis 100, 114, 118
inferior venae jugularis internae 325
oculi 233, 481, 550, 560, 565, 583, 592, 593
oculi, equator 567
oculi, polus anterior 567
oculi, polus posterior 564, 567
olfactorius 70, 84, 92, 112, 139, 214, 216, 229, 230, 239, 244, 667, 668, 669, 666
penis 417, 503
superior venae jugularis internae 121, 172, 174, 175
vestibuli 460

Bursa
pharyngealis 230
trochanterica 413

C

Caecum
cupulare 629, 636
vestibulare 629, 635
Calcar
avis 94, 100, 101, 114, 118, 120, 124
sclerae 576, 579
Caliculus gustatorius; Gemma gustatoria 660, 661
Calvaria 176
lamina externa 66
lamina interna 66
Camera
anterior 549, 564, 566, 567, 568, 570, 576, 579, 580, 582
posterior 564, 566, 567, 568, 570, 576, 579, 580, 582
postrema; Camera vitrea 567
Canales
longitudinales modioli 647, 649
semicirculares 270, 631, 640, 647, 657
Canaliculi lacrimales superior et inferior 555, 556
Canaliculus
cochleae 629
lacrimalis communis 558
lacrimalis inferior 558
Canalis
caroticus 613, 615, 616, 617, 627, 646
carpi 366
centralis 39, 51, 52, 57, 122, 123, 145, 161, 183, 228, 463
Corti 648
hyaloideus 585
irrigationis 558
nasolacrimalis 550
nervi facialis 258, 265, 488, 611, 613, 614, 624, 646
nervi hypoglossi 291, 298
opticus 231
pterygoideus 236
pudendalis 400
radialis 363, 380
semicircularis 638
semicircularis anterior 277, 605, 614, 625, 627, 628, 629, 630, 631, 633, 634, 637, 640, 646
semicircularis anterior (ampulla) 632
semicircularis lateralis 265, 277, 605, 614, 615, 624, 625, 627, 628, 629, 630, 631, 633, 634, 640, 646
semicircularis lateralis (ampulla) 632
semicircularis posterior 265, 605, 614, 625, 627, 628, 629, 630, 631, 633, 634, 640, 646
semicircularis posterior (ampulla) 632
spiralis cochleae 634, 647, 649
spiralis modioli 647, 649, 650
ulnaris 368
Capsula 32, 33, 35
articularis 350, 383
externa 94, 96, 107, 108, 109, 657
extrema 95, 96, 108
fibrosa 32
interna 95, 98, 102, 107, 108, 109, 110, 120, 124, 131, 132, 192, 193, 201, 207, 208
interna, crus anterius 93, 94, 97, 100, 101, 108
interna, crus posterius 95, 100, 101, 108
interna, genu capsulae internae 94, 96
interna, pars retrolentiformis 100
interna, pars sublentiformis 100, 101
lentis 570, 581
Caput
fibulae 422, 429, 430
laterale 381
longum 381
mallei 605, 611, 616, 617, 620, 621, 622, 627
mandibulae; Condylus mandibulae 609
mediale; Caput profundum 381
stapedis 615, 621, 622, 624

Cartilago
alaris major 230
auriculae 625
meatus acustici 606, 607
septi nasi 230
thyroidea 279, 282, 288, 333, 511
thyroidea, cornu inferius 282
thyroidea, cornu superius 282
tubae auditivae; Cartilago tubae auditoriae 230, 626
tubae auditivae; Cartilago tubae auditoriae, lamina lateralis 626, 627
tubae auditivae; Cartilago tubae auditoriae, lamina medialis 626, 627
Caruncula
lacrimalis 551, 556
sublingualis 253
Cauda
equina 9, 38, 47, 48, 49, 58, 60, 400
helicis 606, 607
Cavitas
conchae; Cavum conchae 604
epiduralis 170
nasi 555
subarachnoidea 170
tympani 261, 605, 614, 615, 617, 623, 624, 646, 647
tympani, paries anterior 614
tympani, paries jugularis 614
tympani, paries mastoideus 614
Cavum trigeminale 178, 218, 239
Cellula
Mulleri 587
olfactoria 666
pyramidalis 113
sensoria 638
sensoria, cilium 638
Cellulae
claraе 666
ganglionares, typus I 658
ganglionares, typus II 658
laminarum 40
mastoideae 154, 613, 614
obscuriae 666
olfactoriae 666
sensoriae 641
sensoriae pilosae externae 640, 641
tympanicae 613, 646
Cerebellum 41, 42, 49, 61, 62, 68, 72, 74, 78, 102, 121, 125, 158, 173, 181, 197, 202, 206, 207, 208, 631, 643, 644, 646, 657
flocculus [H X] 139, [H X] 270
nucleus interpositus anterior; nucleus emboliformis 130
Chiasma opticum 41, 42, 61, 69, 71, 96, 112, 122, 133, 136, 137, 139, 141, 153, 158, 214, 231, 232, 239, 592, 593, 594, 595
Choanae 494
Chorda 40
tympani 241, 242, 243, 258, 259, 261, 265, 277, 297, 474, 479, 483, 488, 611, 614, 615, 616, 617, 618, 619, 620, 624, 647, 664
tympani; Radix parasympathica ganglii submandibularis 243
Choroidea 564, 566, 567, 568, 569, 570, 571, 573, 576, 577, 584, 587, 589, 590
Cilia 18, 553, 554
cum receptoribus 666
Cingulum 103, 104, 105
Circulus
arteriosus iridis major 569, 570, 571, 572, 573, 574, 575
arteriosus iridis minor 569, 570, 571, 572, 573, 574, 575
vasculosus nervi optici 572
Cisterna
ambiens 95, 179, 183
cerebellomedullaris posterior; Cisterna magna 181, 183
chiasmatica 178, 181, 183
fossae lateralis cerebri 95, 96, 124, 178, 181
interpeduncularis 178, 181, 183
laminae terminalis 183
lumbalis 59
pericallosa 94
pontocerebellaris 179
Claustrum 93, 95, 96, 99, 107, 108, 109, 146, 207, 657
Clavicula 330, 334, 335, 340, 342, 345, 347, 349, 350, 354, 365, 678
Clitoris 415
Cochlea 259, 265, 605, 614, 627, 628, 630, 631, 633, 634, 646, 647, 649, 655, 657, 658, 659
Cochleocyti
externi 648, 654, 658
interni 654
Cochleocytus internus 648, 658
Colliculi
superiores, strata grisea et alba 142
superior et inferior 218
Colliculus
axonalis 14
facialis 164, 219
inferior 45, 77, 126, 138, 140, 153, 158, 164, 220, 655, 657
superior 77, 126, 138, 140, 142, 143, 146, 158, 220, 593, 596
Collum
fibulae 422
mallei 616, 621, 622
Colon
ascendens 525
descendens 525
sigmoideum 503
transversum 525
Columna 51
anterior 50
fornicis 105, 115, 116, 117, 137
lateralis 50
nuclearis 56
nuclearis afferens somatica 228
nuclearis afferens visceralis 228
nuclearis efferens somatica 228
nuclearis efferens visceralis 228
posterior 50
Commissura
alba anterior 51, 57
anterior 61, 77, 91, 94, 96, 97, 99, 101, 105, 111, 114, 115, 117, 125, 136, 137, 138, 191
anterior, pars anterior 114
anterior, pars posterior 114
colliculi inferioris 656
colliculorum superiorum 142
grisea anterior 57
habenularum 138
lateralis palpebrarum 554
medialis palpebrarum 554
posterior; Commissura epithalamica 77, 95, 105, 109, 114, 126
Complexus
golgiensis; Apparatus golgiensis 14, 19, 28, 31
olivaris inferior; nuclei olivares inferiores 163
Concha
auriculae 604
auriculae, cavitas conchae; cavum conchae 604
auriculae, cymba conchale 604
nasalis inferior 245, 494
nasalis media 245, 494
nasalis superior 668
nasi inferior 555, 556
nasi media 555
nasi superior 229
Condylus
lateralis 430
occipitalis 68, 626
Confluens sinuum 121, 172, 173, 174, 175, 183, 216
Conjugatio; Synapses 14
Conus medullaris 45, 47, 49, 58, 59, 60
Cor 511
Cornea 549, 550, 552, 560, 564, 566, 567, 568, 569, 575, 576, 579, 580, 582, 584, 586
facies anterior 564
facies posterior 564
substantia propria 570

Cornu
anterius 39, 51, 52, 57, 190, 300, 463
anterius, nuclei 52
frontale; Cornu anterius 100, 101, 121, 172
laterale 39, 51, 52, 57, 463
occipitale; Cornu posterius 101, 121, 153, 172
posterius 39, 51, 52, 57, 190, 300, 463
posterius, apex 51, 52, 53
posterius, basis 51, 52
posterius, caput 51, 52, 53
posterius, cervix 51, 52
posterius, nucleus proprius 55
temporale; Cornu inferius 113, 121, 172
Corona radiata 110, 207
Corpus
adiposum orbitae 232, 550, 565, 583, 584
amygdaloideum 91, 92, 96, 98, 99, 100, 101, 106, 112, 114, 132, 146, 194, 669
anococcygeum; Lig. anococcygeum 459, 460
callosum 61, 73, 78, 84, 91, 93, 95, 101, 104, 110, 114, 115, 116, 117, 118, 122, 125, 126, 127, 130, 132, 159, 206, 207, 603, 668
callosum, fibrae commissurales 207
callosum, genu 77, 105, 107, 111, 120, 124, 158, 181
callosum, rostrum 95, 105, 120, 137
callosum, splenium 69, 77, 105, 107, 111, 112, 114, 115, 117, 118, 120, 158, 181, 657
callosum, truncus 77, 96, 103, 105, 111, 115, 138, 158
cavernosum penis 414, 417
cellulae 15
ciliare 552, 564, 567, 568, 578, 579, 580, 582, 584, 586
ciliare, epithelium pigmentosum 566
ciliare, musculus ciliaris 566
ciliare, pars plicata 576
geniculatum laterale 113, 127, 128, 130, 133, 138, 140, 231, 592, 593, 594, 595, 598, 600, 601, 657
geniculatum mediale 128, 130, 138, 140, 218, 231, 601, 655, 657
geniculatum mediale (nuclei corporis geniculati mediales) 657
incudis 616, 617, 620, 621, 622
mammae 677
mammillare 40, 41, 61, 69, 70, 77, 84, 91, 92, 105, 106, 111, 112, 114, 115, 116, 117, 125, 127, 130, 131, 132, 133, 136, 139, 141, 146, 158, 215, 668
neuronis secundi 191
oligodendrocyti 23
spongiosum penis 414, 417
stemi 394, 678
striatum 41, 42, 79, 98, 200
trapezoideum 144, 153, 655
uteri 504
vertebrae 170, 354
vertebrae [CVII] 349
vertebrae [LV] 400
vitreum 549, 564, 566, 567, 582, 584, 585
Corpusculum
lamellosum 670, 671
ovoideum; Corpusculum tactile 670, 671
sensorium fusiforme 670
Cortex
acusticus 128
associationis 197
cerebelli 150, 195, 203, 204, 205
cerebri 66, 102, 181, 189, 192, 203, 205, 207, 646
cerebri, neuron pyramidale giganteum 109
entorhinalis 91, 113
frontalis 128
motorius accessorius 129, 197
motorius cerebri 200
motorius primus 129
occipitalis 128
opticus 128
orbitofrontalis 153
parietalis 128
prefrontalis 194, 197
premotorius 129, 197, 198
somatosensorius 129
temporalis 128
visualis (area striata) 595, 598
Costa 279
[III] 46
[VII] 498
[XII] 398
prima [I] 334, 335, 343, 349, 351, 354, 497, 511, 513, 533
quarta [IV] 365
Costae 49
Crista
ampullaris 630, 637, 638, 640, 641, 645
falciformis 354, 404, 418
lacrimalis posterior 550
neuralis 40
transversa 633, 654
vestibuli 634
Crura
antihelicis 604
ossea ampullaria 633
Crus
anterius 107, 620, 621, 622
breve 620, 621, 622
cerebri 109, 141, 146
helicis 604
longum 620, 621, 622
membranaceum commune 629, 635, 636
membranaceum simplex 635
osseum commune 259, 633, 634, 646
osseum commune, ostium 634
osseum simplex 633
posterius 107, 108, 620, 621, 622
Culmen [IV et V] 148, 149
Cuneus 76
Cupula 638
ampullaris 640
cochleae 633, 634, 647, 649
Cuticula 672, 674
Cutis 176, 177, 463, 554
et fascia superficialis 362, 363
et tela connectiva densa 66
Cymba conchale 604
Cytolemma
oligodendrocyti 30
neurolemmocyti; Cytoplasma schwannocyti 29
oligodendrocyti 30

D

Declive [VI] 149
Decussatio
pedunculorum cerebellarum superiorum 150
pyramidum; Decussatio motorica 45, 47, 139, 215, 161, 196, 198, 200, 201, 209
tegmentalis anterior 109, 202
Decussationes tegmentales 142
Dendrita 14, 15
Dendritum 15, 16, 190, 212
apicale 667
Dendrocytus 670, 671
Dermis
cristae cutis 673
Corium 670, 671, 675
Desmosoma; Macula adhaerens 31
Diaphragma 303, 333, 334, 335, 339, 402, 497, 499, 500, 511, 533
urogenitale 460
Diencephalon 40, 41, 42, 61, 62, 73, 132
Diploe 66, 67, 177
Discus
intervertebralis 394
nervi optici 564, 566, 567, 583, 585, 591
Divisiones
anteriores (flexores) 341
posteriores (extensores) 341
Dorsum sellae 233, 239

Ductus
cochlearis 629, 630, 635, 636, 648, 650, 653
cochlearis, paries externus 650
cochlearis, paries tympanicus; membrana spiralis 650
cochlearis, paries vestibularis; membrana vestibularis 650
deferens 401, 416, 417
deferens; Plexus deferentialis 503, 528
endolymphaticus 629, 630, 635, 636, 637, 640, 659
excretorius glandulae 660
glandularis 675
nasolacrimalis 555, 556
parotideus 266, 267, 484
perilymphicus 637
reuniens 629, 630, 635, 636, 637
semicircularis 637, 641
semicircularis anterior 628, 629, 630, 635, 636, 637
semicircularis, epithelium 637
semicircularis lateralis 624, 628, 629, 630, 634, 635, 636, 637
semicircularis posterior 629, 630, 634, 635, 636, 637
sublinguales minores 253
sublingualis major 252, 253
submandibularis 253, 484
thoracicus 335, 498, 500
utriculosaccularis 629, 635, 636
Duodenum 498
Dura mater
cranialis; Dura mater encephali 93, 146, 159, 173, 177, 182, 232, 239, 627, 629, 630
spinalis 46, 47, 58, 60, 170, 171, 176, 302

E

Ectodermis 40
Effectores 15
Eminentia
carpi radialis 369
carpi ulnaris 369
collateralis 100, 113, 118
conchae 607
fossae triangularis 607
medialis 126, 164, 219
mediana 136
pyramidalis 613, 615, 616, 619, 623, 624
scaphae 607
Encephalon 38, 49, 176, 177, 303
pia mater 176
Endolympha 641
Endoneurium 29, 212
Endothelium perforatum 21
Ependymocytus 18, 21
Epicondylus
lateralis 382, 383, 385
medialis 358, 362, 363, 364, 367, 369, 371, 372, 373, 380, 382, 384
Epidermis 40, 670, 671, 673, 675
Epididymis 416, 528
Epiglottis 282, 285, 288, 494, 664
Epineurium 212, 302
Epiphysis 126
Epithalamus 42
Epitheliocytus
basalis 666
gustatorius 661
sustentans 638, 640, 661, 666
tactilis 31, 671
Epithelium
anterius 567, 570
mucosae 660
pigmentosum 570, 574, 575, 587, 589
simplex squamosum 571
stratificatum squamosum non cornificatum 571
Equator 581, 582
Erythrocytus; Haematia 19
Esophagus 334, 335
Excavatio disci 564, 567, 568, 584, 590
Exocrinocytus caliciformi 554

F

Facies
anterior 567, 571, 581
articularis 621
articularis incudis (ad incudem) 622
articularis mallei (ad malleum) 622
posterior 567, 570, 581
posterior palpebrae 551
posterior partis petrosae 627
Falx cerebri 93, 124, 146, 153, 154, 158, 159, 176, 177, 178, 184, 218
Fascia
antebrachii 377
brachii 362
cervicalis; Fascia colli, lamina prevertebralis 331
cervicalis; Fascia colli, lamina superficialis 328, 330, 484
cruris 430, 450
lata 409, 445, 447, 448
lata, margo posterior 446
pectoralis 677
pharyngobasilaris 68, 493
thoracolumbalis 312, 354
Fasciculi
fibrarum nervorum 302
gracilis et cuneatus 188, 206
thalamocorticales 107
Fasciculus
arcuatus 104
collageni 33
cuneatus 50, 52, 57, 138, 161, 164, 192, 206, 210
frontotemporalis 110
gracilis 50, 52, 57, 138, 161, 164, 192, 206, 210
interfascicularis; Fasciculus semilunaris 50
lateralis 316, 341, 343, 344, 347, 354
lenticularis 109
longitudinalis inferior 104
longitudinalis medialis 50, 142, 143, 144, 150, 160, 163, 209, 602, 643, 645, 657
longitudinalis posterior; Fasciculus longitudinalis dorsalis 106, 142, 143, 163, 644, 669
longitudinalis superior 104
longitudinalis superior; Fasciculus arcuatus 90, 102, 110
mammillotegmentalis 137
mammillothalamicus 105, 106, 111, 114, 115, 130, 132
medialis 316, 341, 343, 347, 354, 367
medialis telencephali 106
occipitofrontalis inferior 104
occipitofrontalis superior; Fasciculus subcallosus 104
olivocochlearis lateralis 658
olivocochlearis medialis 658
parietooccipitalis 198
parietooccipitopontinus et fibrae temporopontinae 107, 208
posterior 316, 341, 343, 347, 349, 380
proprius anterior 50
proprius lateralis 50
proprius posterior 50
septomarginalis 50
subthalamicus 109
sulcomarginalis 50
uncinatus 102, 104, 645
Femur; Os femoris 423
facies poplitea 451
Fenestra
cochleae 613, 614, 625, 627, 630, 632, 633, 634, 653, 659
vestibuli 265, 613, 614, 623, 625, 630, 633, 634, 646, 653
Fibra bergmanjensis 155
Fibrae
ad partem cervicalem medullae 645
ad partem sacralem medullae 645
afferentes nervi cochlearis 654
arcuatae breves 104
arcuatae cerebri 103, 104, 110
arcuatae externae anteriores 163, 164, 192
arcuatae externae posteriores 192

arcuatae longae 104
associationis telencephali 102
cervicales 191
cingulohippocampales 91
commissurales telencephali 102
communicantes cum thalamo et unco 663
communicantes cum thalamo et nucleo tractus 663
corticomesencephalicae 209
corticonucleares 107, 142, 143, 200, 201, 207, 208, 209
corticonucleares bulbi 290, 298
corticopontinae 188, 205
corticopontinae (parietotemporopontinae et frontopontinae) 142
corticoreticulares 108
corticorubrales 108, 207
corticospinales 107, 108, 142, 143, 201, 209
corticostriatae 207
corticotectales 107
corticothalamicae 189, 192
corticothalamici 108
gustatoriae chordae tympani 663
gustatoriae nervi glossopharyngei 663
gustatoriae nervi laryngei superioris 663
lentis 582
lumbales 191
nervosae sympathicae 675
olfactoriae 229, 666, 667, 669
olivospinales 188, 199
parietopontinae 142, 143
pontis transversae 139
pontocerebellares 188, 205, 208, 210
rectae ad cerebellum 270
reticulothalamicae 193
rubrothalamicae 207, 208
sacrales 191
striopallidales 207
temporopontinae 142, 143
thalamoparietales 108
thoracicae 191
vestibulocerebellares 643
zonulares 566, 568, 570, 576, 578, 579, 580
Fibrillae collageni 35
Fibula 423
Fila radicularia 57
Filum terminale 45, 47, 58, 60
pars duralis 46, 47
Fimbria hippocampi 101, 113, 114, 115, 116, 117, 118, 120
Fissura
antitragohelicina 606, 607
chorioidea 42, 101, 118
hippocampi 113
horizontalis; Fissura intercruralis 141, 147, 148, 149
longitudinalis cerebri 62, 63, 65, 69, 71, 73, 87, 94, 96, 102, 127, 139, 178, 180, 214
mediana anterior 45, 47, 50, 51, 52, 57, 60, 176, 219, 463
orbitalis inferior 235, 244, 245, 486, 487, 561
orbitalis superior 235, 236, 482, 561
petrotympanica 237, 619
posterolateralis 147
prima; Fissura preclivialis 147, 148
synaptica 26, 36
telodiencephalica 41
transversa cerebri 41, 72, 181
Fissurae cerebelli 150
Fixatio ad discum opticum 585
Flocculus [H X] 70, 75, 138, 147, 148, 149, 168
Folium vermis [VII A] 149
Folliculus pili 670, 671, 674
Foramen
caecum medullae oblongatae 139
ethmoidale anterius 236
ethmoidale posterius 236
incisivum 236, 254
infraorbitale 236, 550, 556
infrapiriforme 424
interventriculare 42, 77, 93, 114, 118, 120, 121, 122, 123, 124, 137, 138, 172, 183
ischiadicum majus 414, 415, 501
ischiadicum minus 400
jugulare 271, 274, 275, 281, 290, 628, 646
lacerum 626, 628, 646
magnum 172, 290, 291
magnum, margo anterior 158
ovale 237, 485, 488, 626, 627, 628, 630, 646
palatinum majus 236, 254
quadrilaterum 382
rotundum 236, 244, 487, 628
singulare 650, 654
sphenopalatinum 236, 487
spinosum 237, 628
stylomastoideum 257, 258, 488, 613
suprapiriforme 424
trilaterum 382
venae cavae 497, 500
zygomaticofaciale 236
zygomaticoorbitale 236, 245
Foramina palatina minora 236, 254
Forceps
major; Forceps occipitalis 105, 118
minor; Forceps frontalis 95, 105
Formatio
reticularis 51, 52, 57, 130, 142, 143, 144, 160, 163, 598, 645, 669
reticularis, nuclei 200
Fornix 61, 77, 84, 91, 92, 93, 106, 113, 117, 122, 125, 126, 130, 132, 136, 181, 668
conjunctivae inferior 551, 552, 584
conjunctivae superior 552, 555, 584
columna 95, 111, 112, 114, 115, 120
columna (pars fibera) 96, 114
columna (pars tecta) 95, 114
columnae 138
commissura 91, 111, 112, 114, 115, 118, 124
corpus 96, 111, 112, 114, 115, 116, 118, 120, 124, 127, 137, 158
crus 97, 101, 111, 112, 114, 115, 116, 117, 118, 120, 124
Fossa
antihelicis 607
axillaris 680
cranii anterior 182, 218, 631
cranii media 182, 218, 631
cranii posterior 182, 218
cubitalis 356
hyaloidea 564, 566
incudis 611, 613, 616
infraclavicularis 340, 680
infratemporalis 561
interpeduncularis 69, 139, 142, 215, 219
jugularis 680
lateralis cerebri 61, 69, 73, 102, 139
mandibularis 626
poplitea 421
rhomboidea 45, 46, 62, 126, 138, 140, 160, 206, 218, 219, 228
supraclavicularis major 680
triangularis 604
Fossula fenestrae
cochleae 613, 615, 616
vestibuli 613
Fovea
centralis 566, 568, 583, 585, 589, 595
inferior 164
superior 164
Frenulum veli medullaris superioris 126, 138, 164, 168
Functiones
somatomotoriae 228
visceromotoriae 228
Fundus meatus acustici interni 647, 654
Funiculus
anterior 50, 51, 57, 190, 463
lateralis 50, 51, 57, 190, 463
posterior 57, 463

posterior, fasciculus cuneatus 51
posterior, fasciculus gracilis 51
spermaticus 404, 405, 409, 419, 503

G

Galea aponeurotica; Aponeurosis epicranialis 177, 268
Ganglia
aorticorenalia 469, 502, 526, 527, 530, 545
basalia 132
cardiaca 541
cervicalia 506
coeliaca 467, 469, 470, 492, 502, 519, 520, 521, 522, 523, 524, 530, 543, 546
lumbalia 506
pelvica 492
renalia 526, 528
sacralia 316, 402, 480, 505, 506
sensoria cervicalia nervorum spinalium 49
sensoria lumbalia nervorum spinalium 49
sensoria sacralia nervorum spinalium 49
thoracica 506
thoracica [II–IV] 541
thoracica [II–IV(V)] 541
thoracica [III–IV] 542
thoracica [III–V] 510
thoracica [III–VI] 289
Ganglion
abdominale 476
aorticorenale 524, 535
autonomicum 463
cardiacum 469
cervicale medium 273, 286, 317, 323, 327, 470, 489, 494, 499, 510, 532
cervicale superius 218, 241, 242, 259, 265, 272, 273, 277, 278, 279, 286, 316, 323, 327, 470, 478, 482, 485, 487, 488, 489, 493, 494, 495, 496, 532, 593
cervicale superius/medium/inferius 540
cervicale sympathicum 516
cervicothoracicum; Ganglion stellatum 273, 286, 316, 469, 470, 494, 499, 510, 512, 513, 532
ciliare 233, 234, 236, 241, 249, 277, 296, 474, 476, 478, 481, 482, 592, 593, 600, 601
ciliare, radix sympathica 478
coccygeum 502, 505
cochleare; Ganglion spirale cochleae 269, 270
coeliacum 527, 535
geniculi; Ganglion geniculatum 257, 258, 277, 479, 614, 647, 664
impar 402, 469, 470, 501, 506, 507
inferius 241, 272, 276
intermedium 499
lumbale [II] 469
mesentericum inferius 467, 469, 502, 507, 522, 523, 525, 526, 527, 530, 535, 544, 545
mesentericum superius 467, 469, 502, 520, 522, 523, 524, 527, 530, 535, 543, 544, 546
mesentericum superius (rami ad pancreas et duodenum) 520
oticum 237, 240, 242, 243, 252, 274, 277, 296, 474, 476, 478, 488
oticum, radix sympathica 478
phrenicum 469
prevertebrale 465
pterygopalatinum 236, 240, 242, 244, 245, 246, 249, 250, 258, 277, 297, 474, 476, 479, 486
pterygopalatinum, rr. nasales posteriores superiores 479
sacrale [I] 469, 507
sensorium nervi spinalis 39, 46, 50, 51, 58, 60, 170, 171, 176, 189, 190, 192, 195, 199, 206, 212, 302, 307, 341, 463, 465, 517
sensorium nervi spinalis [II] 49
spirale cochleae 634, 648, 650, 655, 657
sublinguale 478
submandibulare 237, 241, 252, 255, 260, 283, 474, 476, 479, 482, 483, 484, 485
submandibulare, radix sympathica 479
submandibulare, rr. glandulares 479
superius 272, 276, 478
sympathicum 465
sympathicum accessorium 327
thoracicum 476
thoracicum [I] 273
thoracicum [IV] 469
thoracicum [V] 500
thoracicum [VI] 500
thoracicum [VII] 500
thoracicum [IX] 500
thoracicum [X] 500
thoracicum splanchnicum 469, 499
trigeminale 214, 217, 233, 236, 238, 239, 244, 246, 248, 250, 258, 474, 481, 482, 485, 487, 488, 627
trunci sympathici 51, 302, 307, 334, 463, 467
vestibulare 258, 270, 635, 636, 644, 645, 650, 657
vestibulare, pars inferior 269, 634, 637
vestibulare, pars superior 269, 634, 637
Gaster 289, 333, 497, 498, 511, 533, 535, 536, 538
Genu 115
capsulae internae 107, 108
nervi facialis 257
Gingiva 253
Glandula
bulbourethralis 417
ciliaris 554
lacrimalis 233, 234, 239, 240, 246, 248, 260, 261, 474, 478, 481, 487
lacrimalis, ductuli excretorii 555, 557
lacrimalis, pars orbitalis 245, 550, 555, 556, 557
lacrimalis, pars palpebralis 550, 555, 556, 557
mammaria 680
olfactoria 666
parotidea 241, 255, 264, 267, 293, 330, 331, 474, 478, 484, 488
parotidea accessoria 484
parotidea, pars profunda 268
pinealis; Corpus pineale 42, 61, 77, 94, 107, 122, 125, 126, 127, 138, 140, 141, 158, 159, 218, 219
sebacea 670, 674
sebacea palpebralis 671
sebacea palpebralis, ductus excretorius 672
serosa 660
serosa, ductus excretorius 660
sublingualis 240, 252, 253, 255, 474, 478, 483, 484, 485
submandibularis 240, 253, 261, 266, 267, 268, 325, 474, 478, 484, 485, 496
submandibularis, processus uncinatus 255
submucosa 666
sudorifera 670
sudorifera apocrina 671
sudorifera merocrina; Glandula sudorifera eccrina 671
suprarenalis dextra 527
suprarenalis, medulla 538
thyroidea 279, 282, 285, 287, 288, 325, 493, 495, 496, 499, 511, 512, 513
thyroidea, lobus dexter 333
vesiculosa; Glandula seminalis; Vesicula seminalis 417, 507, 526, 528, 529
Glandulae
ciliares et sebaceae 552
in cavitate nasi, palati et sinibus 240
salivariae minores 485
sebacea et sulphurata 608
tarsales 552, 554
Glans
clitoridis 458
penis 414, 417
Gliocytus ganglionicus 17
Globus pallidus 98, 107, 109, 198, 199, 201, 202
lateralis 93, 94, 96, 97, 99, 101, 108, 129, 130, 132
medialis 93, 94, 96, 97, 99, 108, 129, 130, 132
Glomerulus
cerebelli 22
olfactorius 667

Glomus
caroticum 274, 278, 292, 489, 493, 495, 496
choroideum 100, 118, 120, 124
Granulationes arachnoideae 64, 173, 176, 177, 179, 180, 183, 184
Gyri
breves insulae 76
insulae 96
occipitales 65
occipitotemporales lateralis et medialis 96
orbitales 69, 70, 75, 214
temporales transversi 656
Gyrus
ambiens 669
angularis 62, 72, 90, 100
cinguli 69, 73, 76, 77, 91, 92, 95, 96, 104, 117, 120, 130, 146, 159, 668
cinguli, pars anterior 158
dentatus 112, 113, 114, 115, 116, 117, 118, 668
fasciolaris 111, 112, 114, 117
frontalis inferior 72, 75, 95, 96
frontalis inferior, pars opercularis 89
frontalis inferior, pars orbitalis 100
frontalis medius 62, 63, 65, 72, 96, 100, 119
frontalis superior 62, 63, 72, 75, 76, 77, 96, 119
lingualis 69, 76
longus insulae 76
occipitotemporalis lateralis 69, 76, 214
occipitotemporalis medialis 69, 76
parahippocampalis 69, 71, 76, 77, 91, 92, 95, 96, 97, 104, 112, 113, 114, 116, 117, 146, 215, 668
parahippocampalis, uncus 69, 73, 97, 153, 214
paraterminalis 92
postcentralis 62, 63, 65, 72, 75, 87, 89, 100, 119, 128, 159, 189, 192, 193, 197, 208, 664
precentralis 62, 63, 65, 72, 75, 89, 100, 119, 128, 159, 196, 197, 198, 208, 298
rectus 69, 112, 139
semilunaris 669
supramarginalis 62, 72, 159
temporalis inferior 72, 75, 96, 100, 159
temporalis medius 72, 75, 94, 96, 159
temporalis superior 72, 75, 96, 159, 657
temporalis transversus anterior 89

H

Habenula 94, 126, 218
Hamulus
laminae spiralis 632, 649
ossis hamati 374
pterygoideus 254
Helicotrema 630, 647, 649, 650
Helix 604, 606
Hemispherium
cerebelli [HI–HX] 71, 75, 77, 97, 141, 148, 149, 154, 159, 197, 215
cerebri 49, 61
Hepar 535, 536
Hiatus
oesophageus 281
sacralis 60
Hilum nuclei
dentati 150
olivaris inferioris 163
Hippocampus 84, 91, 92, 94, 97, 101, 106, 114, 115, 116, 117, 118, 120, 132, 153
proprius; Cornu ammonis 113
Humerus 347, 384
Hypophysis; Glandula pituitaria 41, 42, 61, 96, 121, 122, 158, 172, 181, 214, 217, 232, 233
(adenohypophysis; lobus anterior et neurohypophysis; lobus posterior) 179
infundibulum 158
neurohypophysis; lobus posterior 106
Hypothalamus 42, 77, 94, 96, 125, 133, 146, 158, 194, 646
(afferens) 130
lateralis 136
medialis 136
infundibulum 71, 77
Hypothenar; Eminentia hypothenaris 364, 368, 374
Hypotympanum 618

I

Impressio trigeminalis 217, 613, 627
Incisura
anterior 604
cartilaginis meatus acustici 606
interarytenoidea 282
interbranchia 604, 606
mastoidea 68
myelini 16, 29
preoccipitalis 73, 75
scapulae 348
terminalis auricularis 607
tympanica 611, 616
Incus 259, 605, 608, 614, 617, 618, 619, 620, 623, 624, 625, 631, 653, 659
crus breve 611, 616
crus longum 611, 616
processus lenticularis 611
Indusium griseum 84, 91, 92, 103, 114, 115, 117, 127
Infundibulum 40, 42, 61, 69, 125, 127, 132, 133, 139, 141, 217, 239
Insertio, Pericardium fibrosum et facies diaphragmatica 333
Insula; Lobus insularis 93, 94, 95, 107, 108, 120, 146, 173, 657, 664
Interneuron; Neuron internuntiale 199, 202, 300
Interpositus musculorum oculi 549
Intumescentia
cervicalis 45, 47, 49
lumbosacralis 45, 47, 49
Iris 552, 564, 566, 567, 568, 569, 576, 579, 580, 582, 584, 586
facies anterior 567, 570, 577
facies posterior 567, 578
margo ciliaris 571
margo pupillaris 577
Isthmus
cartilaginis auricularis 607
glandulae thyroideae 287
gyri cinguli 69, 92, 95

J

Junctio occludens; Zonula occludens 21

K

Kinocilium 638
Krause's corpusculum 670

L

Labium minus pudendi 458, 460
Labyrinthus 646
ethmoidalis 153
ethmoidalis, cellulae ethmoidales posteriores 154
osseus, vestibulum 605, 633
Lacuna lateralis 177
Lacunae laterales 173
Lacus lacrimalis 551
Lamina
affixa 101, 120, 124, 126, 138
alaris 228
alba 150
areae 228
basalis 33, 39, 587, 589
basilaris 648, 650, 654
choroideocapillaris 573
cribrosa 182, 229, 233, 245, 566, 666
cribrosa sclerae 564, 567, 590, 591
episcleralis 570, 590
externa 177
fusca sclerae 570, 590

inferior 39
interna 177
limitans anterior 567, 570, 571
limitans posterior 567, 570, 571
medullaris lateralis; Lamina medullaris externa 95, 96, 131, 132
medullaris medialis; Lamina medullaris interna 95, 96, 131, 132
modioli 647, 649
neuralis 40
pretrachealis 330
prevertebralis 330
pterygoidea 39
rara; Lamina lucida 670
spiralis ossea 632, 634, 647, 648, 649, 650
spiralis secundaria 634, 647
superior 39
suprachoroidea 570
tecti 228
tecti; quadrigemina 262
tecti; Lamina quadrigemina 41, 61, 125, 150, 181
tecti; Lamina quadrigemina, colliculus inferior 126, 127, 219
tecti; Lamina quadrigemina, colliculus superior 126, 127, 219
terminalis 41, 42, 61, 94, 96, 115, 136, 137
tragi 606
vasculosa 573
Laminae albae 149
Larynx, cartilago thyroidea 510
Latitudo rimae palpebrarum 550
Lemniscus
lateralis 142, 143, 144, 210, 655, 656, 657
medialis 142, 143, 144, 160, 163, 164, 189, 192, 203, 210
trigeminalis lateralis 143
Lens 549, 552, 564, 566, 567, 568, 571, 576, 578, 579, 580, 582, 584
(location install) 585
facies anterior 564, 577
facies posterior 564
polus anterior 567, 577
polus posterior 567
Leptomeninx; Arachnoidea mater et pia mater 100, 124
Lig.
anulare stapediale 619, 620, 623
arteriosum (Ductus arteriosus) 335, 515
auriculare posterius 607
cricothyroideum medianum 285
denticulatum 171, 176
hepatoduodenale 521
incudis posterius 611, 616, 619, 620
incudis superius 611, 616, 619, 620
inguinale; Arcus inguinalis 314, 398, 402, 404, 408, 409, 448
mallei anterius 616, 619, 620
mallei laterale 608, 617, 618, 620, 627
mallei superius 611, 617, 619, 620, 627
metacarpale transversum profundum 368
palpebrale laterale 553, 555
palpebrale mediale 553, 555, 556
patellae 429, 431
sacrospinale 400, 414, 415, 459, 503
sacrotuberale 400, 413, 418, 421, 459, 503
suspensorium penis 417
thyrohyoideum medianum 285
transversum scapulae inferius 350
transversum scapulae superius 348, 350
Ligamentum spirale 648
Ligg.
flava 170
intercarpalia palmaria 368, 374
Limbus
anterior palpebrae 551
corneae 551, 566, 567, 570
palpebrae 554
posterior palpebrae 551
spiralis 648
Limen insulae 76, 139
Linea
inframammaria 678
terminalis 407
Lingua 298, 663
cerebelli [I] 138, 148, 149, 150
Liquor cerebrospinalis 21
Lobulus
auriculae 604, 607
biventer [H VIII] 149
centralis [I et II] 148, 149
gracilis; paramedianus [H VII B] 149
paracentralis 76, 159
parietalis inferior 62, 63, 65, 72, 119
parietalis superior 62, 63, 72, 75, 100, 119
quadrangularis anterior [H IV et H V] 148, 149
semilunaris caudalis 149
semilunaris inferior; Crus secundum lobuli ansiformis [H VII A] 100
semilunaris superior; Crus primum lobuli ansiformis [H VII A] 100, 148, 149
simplex [H VI et VII] 148
Lobus
cerebelli anterior 77, 147, 148, 153
cerebelli posterior 147, 148
flocculonodularis 645
flocculonodularis, flocculus [H X] 148, 214
flocculonodularis, nodulus [X] 148
frontalis 61, 69, 71, 72, 73, 74, 76, 78, 93, 102, 104, 107, 111, 173, 179, 206, 208, 657
frontalis, facies inferior 71
limbicus, gyrus parahippocampalis 73
occipitalis 61, 63, 69, 71, 72, 73, 74, 76, 78, 93, 102, 107, 111, 173, 206, 208, 657
olfactorius 41, 42
parietalis 61, 63, 76, 102, 104, 129, 206, 208
pyramidalis 287
sinister 287
temporalis 61, 71, 73, 74, 76, 87, 102, 107, 111, 154, 173, 179, 208, 657
temporalis, facies inferior 71
Locus caeruleus 143, 153, 164, 165, 194

M

Macula
areae visus 595
caeca 595, 596
cribrosa 641
cribrosa inferior 634
cribrosa media 633, 634
cribrosa superior 633, 634
lutea 568, 583, 585
lutea, fovea centralis 564, 567
sacculi 630, 637, 640, 642
utriculi 630, 637, 642
Malleolus
lateralis 421, 422, 425, 426, 427, 430, 438
medialis 425, 427, 429, 438
Malleus 608, 614, 617, 618, 619, 620, 623, 625, 631, 653, 659
processus anterior 619, 620, 627
processus lateralis 616
Mandibula 482, 483
Manubrium mallei 608, 611, 616, 617, 620, 621, 622, 624, 627
Margo
ciliaris 569, 577
iridis 549
medialis 348, 349
pupillaris 569, 571, 577, 578
Matrix unguis 673
Meatus
acusticus externus 604, 605, 606, 607, 613, 614, 616, 617, 618, 625, 659
acusticus externus, pars cartilaginea 608
acusticus externus, pars ossea 608
acusticus externus, pars posterior 610
acusticus internus 259, 625, 646, 647, 649, 654
nasi inferior 555, 625
nasi medius 625
nasi superior 625

Medulla
spinalis 9, 38, 40, 41, 42, 49, 51, 61, 138, 139, 168, 170, 183, 189, 192, 193, 195, 196, 200, 201, 204, 206, 208, 215, 302, 303, 394, 487, 488, 644, 646
spinalis [CIII–CV] 536
spinalis [SII–SIV] 535, 536, 538
spinalis [TI–TIV] 516, 517
spinalis [TV(VI)–TXI] 536
spinalis [TV–LII] 535
spinalis [TX–LI] 538
spinalis, cornu anterius 212
spinalis, cornu posterius 212
spinalis, initium 159
spinalis, pars cervicalis 518
spinalis, pars thoracica 509, 510, 518
Melanocytus 671
folliculares 670
Membrana
basalis 17, 31, 571, 641, 671, 653
intercostalis externa 365
interossea antebrachii 366, 385
limitans glialis perivascularis 20, 24
limitans glialis superficialis 19, 20
postsynaptica 26
presynaptica 25, 26
stapedialis 277, 615, 619, 620, 621, 624
statoconiorum 640, 641
tectoria 648, 650, 654
thyrohyoidea 285, 288, 511
tympanica 605, 607, 608, 609, 615, 616, 618, 619, 620, 623, 624, 625, 653, 658, 659
tympanica secundaria 629
tympanica, pars flaccida 611
tympanica, pars tensa 611, 627
vitrea 564, 568, 584, 672
Meninges 591
Meniscus tactilis; Meniscus dendriticus 31
Mesaxon 29, 30
externum 29
Mesencephalon 40, 41, 42, 62, 73, 77, 125, 132, 136, 158, 189, 192, 193, 194, 196, 203, 204, 206, 231
colliculus inferior 168
colliculus superior 168, 592
formatio reticularis 602
Mesotympanum 618
Metathalamus, corpus geniculatum
laterale 126, 141
mediale 126, 141
Metencephalon 40, 41, 42, 61
Microtubulus neuralis; Neurotubulus 26
Microvillus 666
Mitochondrion 14, 19, 25, 26, 36
Modiolus cochleae 634, 647, 649, 650
Motoneuron α 199, 202, 300
Mucilago 666
Musculi
abdominis 108
antebrachii 108
brachii 108
bulbi oculi 108, 549
cinguli membri superioris 108
cinguli pectoralis 108
colli; cervicis 108
constrictor pharyngis superior, pars pterygopharyngea 230
digitorum manus 108
digitorum pedis 108
extensores carpi radialis longus et brevis 383
extensores carpi radialis longus et brevis; Tendines 375
extensores digitorum 439
faciei 108
flexor pollicis longus 361
flexores digitorum; Tendines 379
genioglossi dexter et sinister 298
infrahyoidei 293, 329
intercostales 335, 339
intercostales externi 334, 394
intercostales interni 365, 394
interossei dorsales 367
interossei dorsales [I–IV] 376
interossei palmares 379
interossei palmares [I–III] 376
interspinales cervicis; interspinales colli 320
laryngis 108, 290
linguae 108, 660
longi colli et capitis 339
lumbricales 379, 433
lumbricales [I, II] 361, 376
manus 108
masticatorii 108
membri inferioris 108
multifidi cervicis; multifidi colli 320
palati mollis et faucium 108
pharyngis 108
pollicis 361
recti 108
scaleni 261, 342
subcostales 499
thenaris; eminentiae thenaris 371, 372
thoracis 108
uvulae 230
vesicae urinariae 108
Musculus 202, 463
abductor digiti minimi 368, 376, 377, 379, 432, 433, 434, 435
abductor hallucis 432, 433, 434, 435
abductor pollicis brevis 368, 375, 376, 377, 379, 390
abductor pollicis longus 364, 368, 369, 370, 380, 385
abductor pollicis longus; Tendo 376, 377, 390
adductor brevis 406, 407
adductor hallucis 433
adductor hallucis, caput obliquum 435
adductor hallucis, caput transversum 435
adductor longus 406, 407, 419, 448
adductor magnus 406, 407, 413, 418, 420, 421, 446, 447, 457, 458
adductor minimus 406
adductor pollicis 375, 379
adductor pollicis, caput obliquum 376
anconeus 383, 385
arrector pili 670, 671, 674
arytenoideus obliquus 282, 494
arytenoideus transversus 494
auricularis anterior 606, 607
auricularis posterior 606, 607
auricularis superior 606, 607
biceps brachii 345, 357, 362, 363, 364, 369, 370, 371, 372, 383, 384, 385, 678
biceps brachii, caput breve 358
biceps brachii, caput longum 356, 358
biceps brachii; Tendo 358, 362, 363, 364, 373
biceps femoris 424, 425, 426, 447, 450, 451
biceps femoris, caput breve 420, 421, 422, 430, 446
biceps femoris, caput longum 413, 420, 421, 422, 430, 446
biceps femoris; Tendo 424
brachialis 345, 356, 357, 358, 362, 363, 364, 369, 371, 373, 380, 383, 384
brachialis; Tendo 369
brachioradialis 358, 362, 363, 364, 366, 368, 369, 370, 372, 373, 380, 384, 385
brachioradialis; Tendo 370, 377
buccinator 250, 251, 266
bulbospongiosus 414, 457, 458, 459, 460, 503
ciliaris 474, 482, 564, 568, 576, 577, 580, 600
ciliaris, fibrae circulares 567, 570
ciliaris, fibrae meridionales 567
ciliaris, fibrae meridionales (fibrae longitudinales) 570
ciliaris, fibrae radiales 570
circumflexus scapulae 381
constrictor pharyngis inferior 294, 493
constrictor pharyngis medius 68, 493

constrictor pharyngis superior 68, 276, 493
coracobrachialis 356, 357, 358
corrugator supercilii 553
cricoarytenoideus lateralis 285
cricoarytenoideus posterior 282, 285, 494
cricothyroideus 261, 278, 285, 289
cricothyroideus, pars obliqua 285
cricothyroideus, pars recta 285
deltoideus 312, 340, 342, 345, 349, 350, 355, 356, 358, 381, 383, 678, 680
digastricus 496, 498
digastricus, venter anterior 250, 253, 266, 293, 325, 484, 512
digastricus, venter posterior 68, 258, 266, 325, 484
dilatator pupillae 570, 574, 575, 580
erector spinae 332
extensor carpi radialis brevis 369, 370, 384, 385
extensor carpi radialis brevis; Tendo 385, 390
extensor carpi radialis longus 362, 369, 370, 384, 385
extensor carpi radialis longus; Tendo 385, 390
extensor carpi ulnaris 370, 384, 385
extensor digiti minimi 370, 384, 385
extensor digitorum 370, 384, 385
extensor digitorum brevis 431, 437
extensor digitorum longus 422, 429, 430, 431, 437, 439
extensor digitorum; Tendines 370, 380, 390
extensor hallucis brevis 429, 437, 439
extensor hallucis brevis; Tendo 439
extensor hallucis longus 422, 429, 431, 437, 439
extensor hallucis longus; Tendo 429, 439
extensor pollicis brevis 370, 380, 385
extensor pollicis brevis; Tendo 369, 377, 390
extensor pollicis longus 380, 385
extensor pollicis longus; Tendo 377, 390
fibularis brevis; Musculus peroneus brevis 422, 425, 428, 429, 431
fibularis brevis; Musculus peroneus brevis; Tendo 426
fibularis longus; Musculus peroneus longus 422, 428, 429, 430, 431
fibularis longus; Musculus peroneus longus; Tendo 425, 426
fibularis tertius; Musculus peroneus tertius; Tendo 431
flexor carpi radialis 361, 362, 363, 366, 371, 373
flexor carpi radialis; Tendo 364, 368, 369, 371, 372, 375, 376, 377, 379
flexor carpi ulnaris 362, 363, 364, 366, 367, 369, 371, 372, 379, 384
flexor carpi ulnaris; Tendo 368, 371, 374, 375, 377
flexor digiti minimi brevis 368, 375, 377
flexor digitorum brevis 433, 434, 435
flexor digitorum brevis; Tendines 432
flexor digitorum longus 425, 427, 428, 432
flexor digitorum longus; Tendines 434
flexor digitorum longus; Tendo 435
flexor digitorum profundus 361, 364, 366, 367, 371
flexor digitorum profundus; Tendo 369, 376
flexor digitorum superficialis 361, 366, 368, 371, 372
flexor digitorum superficialis, caput humeroulnare 364
flexor digitorum superficialis, caput radiale 364
flexor digitorum superficialis; Tendines 364, 369, 371, 374, 375
flexor digitorum superficialis; Tendo 376, 377
flexor hallucis brevis 434, 435
flexor hallucis longus 425, 427, 428, 432, 434
flexor hallucis longus; Tendo 428, 435
flexor pollicis brevis 377
flexor pollicis brevis, caput superficiale 368, 375, 379
flexor pollicis longus 364, 366, 368, 369, 371
flexor pollicis longus; Tendo 371, 375, 377, 379
gastrocnemius 421, 425, 426, 429, 430, 446
gastrocnemius, caput laterale 424, 426, 450, 451
gastrocnemius, caput mediale 424, 426, 450, 451
gemellus inferior 413, 418, 420
gemellus superior 413, 418, 420
genioglossus 253, 279, 292, 294, 298, 484
genioglossus (paralysatus) 298
geniohyoideus 253, 279, 292, 294, 329, 339, 484
gluteus maximus 312, 418, 420, 445, 446, 447, 457, 458, 459, 460
gluteus medius 418, 420, 445, 447
gluteus minimus 413, 418
gracilis 406, 407, 413, 419, 424, 425, 447, 448, 451, 457, 458
gracilis; Tendo 446
helicis major 606
helicis minor 606
hyoglossus 253, 292, 293, 294, 298, 484
iliacus 402, 404, 405, 408, 409, 448
iliococcygeus 501
iliocostalis 312
iliopsoas 400, 408, 419
incisurae terminalis 607
infraspinatus 348, 349, 350, 381, 382
interosseus dorsalis [I] 375, 379, 390
intertransversarius anterior cervicis; Musculus intertransversarius anterior colli 339
intertransversarius posterior lateralis cervicis; Musculus intertransversarius posterior lateralis colli 319
ischiocavernosus 457, 458, 459, 460
ischiococcygeus; Musculus coccygeus 400, 414, 415, 501, 503
latissimus dorsi 312, 345, 347, 354, 356, 358, 365
levator ani 400, 414, 415, 457, 458, 459, 460, 503, 534
levator labii superioris alaeque nasi 267
levator palpebrae superioris 232, 233, 234, 235, 239, 246, 481, 550, 552, 556, 559, 561, 565, 583, 584
levator palpebrae superioris; Tendo 553, 555, 557
levator scapulae 279, 324, 339, 348
levator veli palatini 625, 626, 627
longissimus 312
longissimus capitis 319, 320
longus capitis 339
longus colli; longus cervicis 339
lumbricalis 377
lumbricalis [I] 390
masseter 250, 251, 264, 266, 268, 330, 512
masseter, fascia masseterica 484
mylohyoideus 250, 253, 261, 292, 293, 325, 484, 499
nasalis 268
obliquus auriculae 606, 607
obliquus capitis inferior 260, 319, 320
obliquus capitis superior 260, 319, 320
obliquus externus abdominis 332, 365, 404, 418
obliquus inferior 234, 235, 246, 260, 550, 551, 560, 561, 583, 584, 565
obliquus inferior; Tendo 559
obliquus internus abdominis 312, 332, 404
obliquus superior 233, 234, 235, 239, 260, 481, 550, 551, 559, 561, 565, 584
obliquus superior; Tendo 559, 560, 583
obturatorius externus 406, 407, 418
obturatorius internus 400, 413, 414, 418, 420
occipitofrontalis, venter frontalis 268
omohyoideus 294, 324, 329, 331, 339, 342, 496
omohyoideus, venter inferior 496
omohyoideus, venter superior 489
opponens digiti minimi 376, 377
opponens pollicis 368, 375, 376, 379, 390
orbicularis oculi 558, 584
orbicularis oculi, pars orbitalis 552, 553
orbicularis oculi, pars palpebralis 552, 553, 554
orbicularis oculi, partes orbitalis et palpebralis 267
orbicularis oris 230, 267, 268
palatoglossus 292
palatopharyngeus 230, 494
palmaris brevis 368, 372, 374
palmaris longus 361, 362, 363, 364, 366
palmaris longus; Tendo 368, 369, 372, 374, 377
pectineus 402, 406, 407, 408, 419, 448
pectoralis major 339, 342, 345, 354, 356, 358, 365, 677
pectoralis major, pars abdominalis 365
pectoralis major, pars clavicularis 365
pectoralis major, pars sternocostalis 365
pectoralis minor 342, 345, 354, 356, 358, 365
petropharyngeus 68
piriformis 400, 413, 414, 415, 418, 420, 424, 448, 501, 503

plantaris 425, 427, 428, 450, 451
plantaris; Tendo 426, 451
popliteus 425, 428, 451
procerus 553
pronator quadratus 361, 364, 366, 368, 371, 379
pronator teres 362, 363, 364, 371, 373
pronator teres, caput humerale 361, 363, 364, 366
pronator teres, caput ulnare 361, 363, 364, 366
psoas major 401, 402, 404, 408, 409, 416, 448
pterygoideus lateralis 250, 251
pterygoideus medialis 250, 251, 253, 266, 484, 488
pubococcygeus 501
quadratus femoris 413, 418, 420
quadratus lumborum 401, 402, 404, 405, 409, 500
quadratus plantae; Musculus flexor accessorius 432, 433, 434, 435
quadriceps femoris 408
rectus abdominis 409
rectus capitis anterior 339
rectus capitis lateralis 339
rectus capitis posterior major 260, 319, 320
rectus capitis posterior minor 319, 320
rectus femoris 408, 419
rectus femoris; Tendo 419
rectus inferior 232, 233, 234, 235, 246, 550, 551, 559, 560, 561, 565, 568, 583
rectus lateralis 232, 233, 234, 235, 246, 481, 550, 551, 559, 560, 561, 564, 565, 566, 583
rectus medialis 232, 233, 234, 235, 481, 550, 551, 559, 561, 564, 565, 566, 583, 600, 646
rectus superior 232, 233, 234, 235, 239, 246, 481, 550, 551, 552, 559, 561, 565, 568, 583, 584
rhomboideus major 347, 348
rhomboideus minor 347, 348
salpingopharyngeus 230, 494, 625
sartorius 402, 408, 419, 446
scalenus anterior 279, 325, 329, 331, 333, 339, 343, 344, 361, 380, 489, 495, 497, 498, 511, 512, 513
scalenus medius 279, 286, 329, 331, 339, 343, 344, 495, 497, 512
scalenus posterior 279, 331, 497
semimembranosus 413, 420, 421, 424, 425, 426, 446, 447, 450, 451
semispinalis capitis 318, 319, 320
semispinalis cervicis; Musculus semispinalis colli 319, 320
semitendinosus 413, 420, 421, 424, 425, 426, 447, 450, 451
semitendinosus; Tendo 446
serratus anterior 351, 356, 365, 678
soleus 421, 425, 426, 427, 428, 429, 430
sphincter ani externus 414, 415, 457, 458, 459, 460, 535
sphincter ani externus, pars subcutanea 534
sphincter ani externus, partes superficialis et profunda 534
sphincter ani internus 534, 535
sphincter pupillae 474, 482, 567, 570, 580, 600, 601
spinalis cervicis; Musculus spinalis colli 320
splenius capitis 312, 318, 319, 320, 324, 512
stapedius 615, 619, 658
stapedius; Tendo 615, 616, 617, 618, 620, 623, 624, 627
sternocleidomastoideus 267, 268, 287, 290, 293, 318, 319, 320, 324, 325, 328, 330, 331, 340, 365, 489, 493, 494, 496, 498, 499, 512
sternocleidomastoideus, margo posterior 330
sternohyoideus 287, 294, 329, 339, 489, 495, 512
sternothyroideus 294, 329, 339, 495, 496, 512
styloglossus 68, 279, 292, 294, 298, 484, 489
stylohyoideus 68, 258, 294, 325, 484
stylopharyngeus 68, 276, 493
subclavius 342, 351, 365
subscapularis 345, 347, 349, 356, 358
supinator 363, 371, 373, 380
supinator, pars profunda 385
supinator, pars superficialis 385
supraspinatus 347, 348, 349, 350, 381, 382
tarsalis inferior 552, 584
tarsalis superior 552, 584
temporalis 154, 250, 251
temporoparietalis 606
tensor fasciae latae 413, 419
tensor tympani 265, 605, 615, 616, 617, 619, 624, 627
tensor tympani; Tendo 615, 616, 617, 618, 619, 620, 624
tensor veli palatini 230, 488, 625, 626, 627
teres major 345, 347, 349, 350, 355, 356, 358, 381, 382, 383
teres minor 349, 350, 381, 382, 383
thyroarytenoideus 285
thyrohyoideus 261, 285, 287, 294, 329, 339, 496, 512
tibialis anterior 422, 429, 430, 431, 437
tibialis anterior; Tendo 439
tibialis posterior 425, 427, 428
tibialis posterior; Tendo 426, 427
transversus abdominis 404
transversus auriculae 606, 607
transversus perinei profundus 400, 414, 415, 458
transversus perinei superficialis 457, 458, 459, 460
trapezius 290, 312, 318, 320, 324, 328, 330, 331, 339, 340, 342, 347
trapezius, margo anterior 330
triceps brachii 356, 362, 363, 371, 373, 380, 381
triceps brachii, caput laterale 347, 349, 381, 382, 383
triceps brachii, caput longum 345, 347, 349, 350, 356, 358, 382, 383
triceps brachii, caput mediale; caput profundum 345, 347, 356, 358, 382, 383
triceps brachii, caput laterale 370
uvulae 626
vastus intermedius 408
vastus lateralis 408, 419
vastus medialis 408, 419, 448
zygomaticus major 267, 268
zygomaticus minor 267

Myelencephalon; Medulla oblongata; Bulbus 40, 41, 42, 45, 47, 49, 61, 62, 68, 71, 75, 77, 78, 102, 121, 139, 150, 158, 181, 189, 192, 193, 195, 196, 201, 204, 206, 207, 208, 216, 232, 470, 492, 516, 517, 535, 536, 538, 644, 657
  fissura mediana anterior 214
  funiculus lateralis 139, 164
  pars caudalis 159
  sulcus retroolivaris 274

Myelinum 14, 31, 32, 33
Myocardium 518, 541
Myofibra
  sacculiformis 34
  striata non cardiaca 34
Myofibrae 35
Myofibrillae 34, 36

N

Neocortex 79
Nervi
  alveolares superiores 236, 244, 250
  alveolares superiores posteriores 260
  alveolares superiores, rr. alveolares superiores posteriores 486
  ampullares posterior et lateralis 650
  anales inferiores; Nervi rectales inferiores 414, 415, 457, 458, 459, 460, 529, 534
  anococcygei 398, 460
  autonomici 417
  autonomici organorum pelvis 417
  cardiaci cervicales 516, 540, 541
  cardiaci cervicales superior, medius et inferior 518
  cardiaci thoracici 469, 541
  carotici externi 292
  caroticotympanici 277
  cavernosi penis 503, 529
  cervicales [CI–CVIII] 9, 46
  cervicales [CI–CVIII], r. lateralis 312
  cervicales [CI–CVIII], radices 48
  cervicales, rr. posteriores 315
  ciliares 557, 571, 577
  ciliares breves 233, 236, 240, 248, 474, 481, 482, 592, 600, 601
  ciliares longi 233, 240, 481
  ciliares longi et breves 569
  clunium inferiores 306, 311, 313, 315, 399, 423, 445, 446, 447, 453, 458, 459, 460

clunium inferiores [SI–SII] 309
clunium medi 306, 311, 312, 313, 321, 445, 447, 453
clunium medi [SI–SII] 309
clunium superiores 306, 311, 312, 313, 321, 445, 447, 453
clunium superiores [LI–LIII] 309
coccygeus [CoI–CoIII], radices 48
craniales 38
cutanei dorsales medialis et intermedius 437
cutanei femoris medialis et intermedius 444
cutanei femoris medialis et intermedius [LII, LIII] 308, 454
cutanei laterales [TIII–TV] 308
cutanei laterales [TIII–TXII] 395
cutanei laterales [TVI–TXI] 308
digitales dorsales 346, 360, 380, 386, 390, 392
digitales dorsales pedis 403, 431, 437, 438, 439, 442, 449
digitales palmares 392
digitales palmares communes 346, 361, 378
digitales palmares communes (IV) 367
digitales palmares pollicis 375
digitales palmares proprii 346, 360, 361, 367, 375, 378, 379, 387, 390, 392
digitales plantares communes 432, 433, 434, 435, 436
digitales plantares proprii 432, 433, 435, 436, 441, 452
ethmoidalis anterior, r. nasalis internus 244
facialis [VII] et vestibulocochlearis [VIII] 218
glossopharyngeus [IX], vagus [X] et accessorius [XI] 218
glutei superior et inferior 398
intercostales 9
intercostales [I–XI] 321
intercostales [TV(VI)–TXI] 536
intercostales [X–XI] 542
intercostales, r. collateralis 394
intercostales, r. cutaneus anterior pectoralis 394
intercostales, r. cutaneus lateralis abdominalis 452
intercostales, r. cutaneus lateralis pectoralis 394
intercostales, rami cutaneus laterales (Nervi spinales, rami anteriores; rami ventrales) 387
intercostales, rr. cutanei laterales 313, 315
intercostales, rr. cutanei laterales pectorales 321, 365
intercostales, rr. mammarii mediales 321
intercostales; Rami anteriores; Rami ventrales 49, 307, 310, 314, 315, 316, 321, 322, 339, 344, 393, 394, 497, 499, 511
intercostales; Rami anteriores; Rami ventrales, r. cutaneus anterior abdominalis 314
intercostales; Rami anteriores; Rami ventrales, r. cutaneus lateralis 311, 314
intercostales; Rami anteriores; Rami ventrales, rr. cutanei anteriores pectorales [TII–TX] 308, 395
intercostales; Rami anteriores; Rami ventrales, rr. mammarii laterales 314
intercostales; Rami anteriores; Rami ventrales, rr. mammarii mediales 314
intercostobrachiales 327, 344, 387
intercostobrachiales [TII] 389
labiales posteriores 415, 460
laryngeus recurrens 509
lumbales 60
lumbales [LI–LV] 9, 46
lumbales [LI–LV], radices 48
lumbales [LI–LV], rami anteriores; rami ventrales 529
lumbales [LI–LV], rami posteriores; rami dorsales 312
lumbales, rami anteriores; rami ventrales 531
lumbales, rami posteriores; rami dorsales 315
olfactorii [I] 230, 239, 244
olfactorii [I], bulbus olfactorius 178
optici [II] 263
palatini 297
palatini major et minores 244, 246, 248, 478
palatini minores 236, 244, 245, 254, 486, 487
pectorales medialis et lateralis 342, 344
perineales 414, 415, 457, 458, 460
phrenici [CIII–CV] 536
phrenici accessorii 542
plantares medialis et lateralis 399
prostaticus et vesicalis 503
sacrales [SII–SIV], rami 534
sacrales [SI–SV] 9
sacrales [SI–SV], radices 48
sacrales [SIV, SV], rr. anteriores; rr. ventrales 503
sacrales dextri [III–V], rr. anteriores; rr. ventrales 507
sacrales et nervus coccygeus [SI–SV, Co] 46
sacrales, rr. posteriores 315
sapheni 450
spinales 38, 58, 291
spinales, rami anteriores; rami ventrales 341
spinales, rami posteriores; rami dorsales 58, 341
spinales, rr. craniales 290
spinales, rr. posteriores, rr. dorsales (rr. cutanei laterales) 313
spinales, rr. posteriores, rr. dorsales (rr. cutanei mediales) 313
spinales, rr. spinales 290
splanchnici lumbales 469, 470, 506, 531, 534, 535, 536, 544, 545, 546
splanchnici lumbales (Ganglia lumbalia [LII–LV]) 522, 523
splanchnici lumbales [LI–LII] 522, 523, 526, 528, 530
splanchnici lumbales [TXII–LI/II] 546
splanchnici major et minor 543, 544, 545, 546
splanchnici majores 506, 524
splanchnici minores 506
splanchnici sacrales 469, 470, 501, 506, 507, 526, 534, 535, 538
splanchnici sacrales (Ganglia sacralia [SI–SIII]) 522, 523
splanchnici thoracici 506
splanchnicus imus [TXII] 522
splanchnicus minor [TX–TXI] 522
subscapulares 345, 347
subscapulares (Musculus subscapularis; Musculus teres major) 353
supraclaviculares 256, 287, 305, 310, 311, 314, 315, 316, 319, 323, 329, 330, 340, 344
supraclaviculares [CII, CIV] 308
supraclaviculares intermedi 324, 328, 330, 331
supraclaviculares laterales 324, 328, 330, 331, 346
supraclaviculares mediales 324, 328, 330
suprascapulares 313
temporales profundi 237, 251, 273
thoracici 49
thoracici [TI–TXII] 9, 46
thoracici [TI–TXII], radices 48
thoracici [TI–TXII], rr. posteriores, rr. dorsales 312
thoracici, radices posteriores 49
thoracici, rr. posteriores 315
thoracoepigastricae 314
vaginales 504
vesicales 503

Nervus 34, 309
abducens [VI] 70, 145, 178, 214, 216, 217, 219, 220, 225, 232, 233, 234, 235, 239, 242, 297, 481, 494, 561
accessorius [XI] 40, 41, 47, 70, 139, 161, 163, 214, 216, 217, 219, 220, 225, 242, 248, 268, 287, 297, 324, 325, 326, 327, 328, 340, 489, 494
accessorius [XI], r. externus 178, 179, 242, 243, 273, 290, 318, 330, 331, 493, 494, 495, 496
accessorius [XI], r. internus 273
accessorius [XI], radix cranialis; pars vagalis 140
accessorius [XI], radix spinalis; pars spinalis 140
alveolaris inferior 237, 242, 243, 248, 250, 251, 252, 253, 255, 266, 273, 296, 483, 488
alveolaris inferior, rr. dentales inferiores et gingivales inferiores (anteriores) 247
alveolaris inferior, rr. dentales inferiores et gingivales inferiores (posteriores) 247
ampullaris 641
ampullaris anterior 269, 634, 635, 636, 637
ampullaris lateralis 269, 634, 635, 637
ampullaris posterior 269, 634, 635, 636, 637, 650
anococcygeus 306, 459
auricularis magnus 218, 256, 264, 287, 305, 310, 311, 312, 315, 316, 318, 319, 323, 324, 328, 329, 330, 331, 339, 340, 608
auricularis posterior 243, 258, 264, 297, 325

auriculotemporalis 237, 240, 242, 250, 251, 252, 256, 264, 266, 267, 268, 273, 295, 297, 478, 483, 488, 608
axillaris 303, 310, 311, 317, 338, 343, 345, 346, 347, 349, 350, 352, 355, 358, 381, 382, 383, 384
axillaris (Musculus deltoideus; Musculus teres minor) 353
axillaris [CV, CVI] 341
axillaris, r. musculares 345
axillaris, rr. musculares 350
axillaris, rr. musculares (Musculus deltoideus) 353
buccalis 237, 243, 247, 250, 251, 254, 256, 260, 273, 478, 483, 488
buccalis, rami 255
canalis pterygoidei 236, 240, 296, 478, 486, 487
canalis pterygoidei, radix facialis 246
cardiacus cervicalis 518
cardiacus cervicalis inferior 470, 512, 513, 532
cardiacus cervicalis medius 327, 469, 470, 512, 513, 532
cardiacus cervicalis superior 292, 469, 470, 498, 512, 513, 532
caroticus internus 240, 292
cervicalis [CI], radix anterior; radix motoria 140
cervicalis [CI], radix posterior; radix sensoria 140
cervicalis [CII] 178
cervicalis [CII], r. anterior; r. ventralis 325
cervicalis [CIII] (ganglion sensorium nervi spinalis) 178
cervicalis [CIII], r. anterior; r. ventralis 325
cervicalis [CIV], r. anterior; r. ventralis 325
cervicalis [CV], r. anterior; r. ventralis 326
cervicalis [CVI], r. anterior; r. ventralis 326
cervicalis [CVII], r. anterior; r. ventralis 326
cervicalis transversus profundus 331
coccygeus 9, 46, 396, 402
cochlearis 269, 270, 605, 614, 625, 628, 632, 634, 635, 636, 647, 648, 650, 657, 658
cutaneus antebrachii lateralis 345, 346, 352, 353, 357, 358, 359, 362, 370, 373, 383, 387, 391
cutaneus antebrachii lateralis [CV, CVI] 308, 309, 388, 389
cutaneus antebrachii medialis 310, 311, 316, 338, 343, 345, 346, 352, 353, 356, 358, 362, 363, 373, 387, 391
cutaneus antebrachii medialis [CVIII, TI] 308, 309, 388, 389
cutaneus antebrachii medialis, r. anterior 345, 359, 372
cutaneus antebrachii medialis, r. articularis (Articulatio cubiti) 353
cutaneus antebrachii medialis, r. posterior 345, 359, 360, 373
cutaneus antebrachii posterior 352, 353, 360, 370, 380, 382, 383, 385, 387, 390, 391
cutaneus antebrachii posterior [CV–CVIII] 309, 389
cutaneus brachii lateralis inferior 353, 382, 387
cutaneus brachii lateralis inferior [CV, CVI] 308, 309, 388, 389
cutaneus brachii lateralis superior 312, 313, 316, 346, 350, 353, 355, 387
cutaneus brachii lateralis superior [CV, CVI] 308, 309
cutaneus brachii medialis 310, 311, 314, 317, 338, 343, 345, 346, 352, 353, 356, 358, 387, 388
cutaneus brachii medialis [CVIII, TI] 308, 309, 389
cutaneus brachii posterior 353, 356, 380, 383, 387
cutaneus brachii posterior [CV–CVIII] 309, 389
cutaneus dorsales pedis 450
cutaneus dorsalis intermedius 403, 422, 429, 430, 438, 440, 441, 442, 449, 452, 453
cutaneus dorsalis lateralis 403, 429, 430, 438, 440, 441, 442, 443, 444, 449, 452, 453, 456
cutaneus dorsalis lateralis [LV, SI, SII] 454, 455
cutaneus dorsalis lateralis, rr. calcanei laterales 442
cutaneus dorsalis medialis 403, 422, 429, 430, 438, 440, 441, 442, 449, 452
cutaneus dorsalis medialis, r. anastomoticus 437
cutaneus femoris lateralis 310, 311, 313, 315, 317, 398, 399, 401, 402, 403, 409, 417, 419, 443, 448, 452, 453
cutaneus femoris lateralis [LII, LIII] 308, 309, 410, 454, 455
cutaneus femoris medialis 410
cutaneus femoris medialis [LII, LIII] 309, 455
cutaneus femoris posterior 306, 311, 313, 317, 396, 399, 403, 413, 418, 420, 423, 444, 445, 446, 447, 449, 453, 457, 458, 459, 460
cutaneus femoris posterior [LII, LIII] 309, 455
cutaneus femoris posterior, rr. perineales 423, 458, 459, 460
cutaneus intermedius 410
cutaneus lateralis hallucis 441
cutaneus medialis digiti secundi 441
cutaneus surae lateralis 403, 420, 424, 430, 440, 441, 447, 449, 450, 453
cutaneus surae lateralis [LV, SI, SII] 308, 309
cutaneus surae lateralis, r. communicans fibularis, r. communicans peroneus 399, 442, 443, 449
cutaneus surae medialis 403, 420, 424, 430, 438, 441, 442, 443, 450, 453
cutaneus surae medialis, r. communicans fibularis; r. communicans peroneus 442
digitalis dorsalis 378, 386
digitalis dorsalis pedis 452
digitalis palmaris communis, r. palmaris 386
digitalis palmaris proprius 386
dorsalis clitoridis 415, 460
dorsalis penis 414, 416, 457, 459, 503, 529
dorsalis scapulae 317, 338, 343, 347, 348, 352, 353
dorsalis scapulae (Musculus levator scapulae; Musculus rhomboideus major; Musculus rhomboideus minor) 352
ethmoidalis anterior 216, 233, 236, 245, 296
ethmoidalis anterior, rr. nasales 297
ethmoidalis posterior 233, 236
et Musculus pterygoidei laterales 483
facialis [VII] 40, 41, 70, 139, 140, 144, 145, 151, 179, 214, 216, 217, 219, 220, 225, 241, 242, 243, 251, 252, 258, 261, 264, 265, 267, 268, 286, 467, 474, 478, 483, 485, 487, 488, 494, 599, 608, 611, 614, 615, 616, 617, 619, 624, 625, 627, 628, 632, 634, 635, 647, 650, 658, 664
facialis [VII], chorda tympani 252, 662
facialis [VII], ganglion geniculi; ganglion geniculatum 628
facialis [VII], geniculum 615, 624
facialis [VII], r. colli; r. cervicalis 264, 296, 324, 330
facialis [VII], r. communicans cum nervo glossopharyngeo 277
facialis [VII], r. digastricus 252, 277
facialis [VII], r. marginalis mandibularis 264, 266, 296, 328, 496
facialis [VII], r. stylohyoideus 252
facialis [VII], r. stylohyoideus et r. digastricus 264
facialis [VII], r. temporalis 266
facialis [VII], rr. buccales 264, 296
facialis [VII], rr. temporales 264, 297
facialis [VII], rr. zygomatici 264, 297
facialis sinister [VII] 262
femoralis 303, 310, 317, 398, 399, 401, 402, 403, 406, 408, 416, 419, 417
femoralis [LII–LIV] 410
femoralis, r. cutaneus anterior 443
femoralis, rr. cutanei anteriores 314, 317, 408, 409, 419, 448, 449, 452
femoralis, rr. musculares 406, 448
fibularis communis; Nervus peroneus communis 303, 310, 311, 396, 398, 399, 403, 420, 422, 423, 424, 425, 426, 427, 430, 431, 442, 443, 446, 447, 450, 451
fibularis communis; Nervus peroneus communis, r. communicans fibularis; r. communicans peroneus 399, 449
fibularis communis; Nervus peroneus communis, rr. musculares 452
fibularis communis; Nervus peroneus communis, rr. musculares (Musculus extensor digitorum brevis) 442
fibularis profundus; Nervus peroneus profundus 303, 308, 310, 399, 403, 422, 429, 430, 431, 437, 438, 439, 440, 441, 443, 444, 456
fibularis profundus; Nervus peroneus profundus (Musculus tibialis anterior; Musculus extensor digitorum longus; Musculus extensor hallucis longus; Musculus extensor digitorum brevis) 442
fibularis profundus; Nervus peroneus profundus, r. cutaneus 440
fibularis profundus; Nervus peroneus profundus, r. medialis 440
fibularis profundus; Nervus peroneus profundus, rr. musculares 437, 439
fibularis superficialis; Nervus peroneus superficialis 303, 310, 403, 422, 429, 430, 431, 438, 440, 443, 444, 449, 456
fibularis superficialis; Nervus peroneus superficialis [LIV, LV, SI] 308, 454

frontalis 233, 234, 235, 236, 239, 246, 248, 260, 277, 297, 481, 561
genitofemoralis 310, 315, 316, 396, 398, 399, 401, 403, 405, 409,
genitofemoralis [LI, LII] 410
genitofemoralis [LI, LII], r. femoralis 308, 454
genitofemoralis, r. femoralis 316, 401, 402, 403, 405, 409, 410, 444, 452, 507
genitofemoralis, r. genitalis 306, 316, 401, 402, 403, 405, 409, 507
glossopharyngeus [IX] 40, 41, 46, 70, 139, 140, 145, 178, 215, 216, 217, 219, 220, 225, 241, 242, 243, 247, 252, 255, 271, 272, 273, 274, 278, 279, 282, 283, 284, 292, 297, 467, 474, 479, 482, 488, 489, 493, 494, 541, 608, 662, 663, 664
glossopharyngeus [IX], ganglion inferius 271, 273, 274, 664
glossopharyngeus [IX], ganglion superius 271, 273, 274, 297
glossopharyngeus [IX], r. musculi stylopharyngei 271, 272, 273, 274
glossopharyngeus [IX], r. sinus carotici 271, 272, 278, 292
glossopharyngeus [IX], rr. linguales 272, 273, 274, 282, 284
glossopharyngeus [IX], rr. pharyngei 271, 272, 274
glossopharyngeus [IX], rr. tonsillares 272, 274, 282, 284
gluteus inferior 317, 396, 413, 418, 420
gluteus superior 317, 396, 413, 418, 423, 501
hypogastricus 470, 492, 502, 506, 527, 529, 530
hypogastricus dexter 501, 503, 504, 507, 531
hypogastricus sinister 501, 507, 531
hypoglossus [XII] 40, 41, 46, 47, 70, 139, 140, 160, 163, 164, 179, 188, 215, 217, 218, 219, 220, 225, 228, 242, 248, 252, 253, 255, 260, 261, 266, 273, 279, 283, 286, 291, 292, 293, 294, 296, 298, 323, 325, 326, 327, 329, 339, 344, 482, 483, 484, 489, 493, 494, 495, 496, 498, 499, 512, 513
hypoglossus [XII], fibrae 216
hypoglossus [XII], nucleus prepositus 602
hypoglossus [XII], r. muscularis (M. geniohyoideus) 294
hypoglossus [XII], r. muscularis (M. thyrohyoideus) 294
hypoglossus [XII], r. thyrohyoideus 252, 273, 297
hypoglossus [XII], rr. linguales 273, 291, 292
iliohypogastricus; Nervus iliopubicus 310, 315, 316, 321, 396, 398, 399, 401, 402, 403, 404, 444, 445, 447, 452
iliohypogastricus; Nervus iliopubicus [LI] 308, 455
iliohypogastricus; Nervus iliopubicus, r. cutaneus anterior 314, 404, 409
iliohypogastricus; Nervus iliopubicus, r. cutaneus anterior [LI] 410
iliohypogastricus; Nervus iliopubicus, r. cutaneus lateralis 313, 314, 404, 409, 418, 445, 452, 453
iliohypogastricus; Nervus iliopubicus, r. cutaneus lateralis [LI] 410
iliohypogastricus; Nervus iliopubicus, r. terminalis 419
ilioinguinalis 306, 310, 314, 315, 316, 321, 398, 399, 401, 402, 403, 404, 409, 417, 444, 452
ilioinguinalis [LI] 308, 410, 454
infraorbitalis 236, 240, 244, 245, 246, 247, 248, 250, 251, 256, 264, 277, 297, 483, 486, 487, 552, 555, 565
infraorbitalis, rr. alveolares superiores anteriores, r. alveolaris superior medius 254
infraorbitalis, rr. alveolares superiores posteriores 254
infraorbitalis, rr. labiales superiores 254
infraorbitalis, rr. nasales externi et labiales superiores 297
infratrochlearis 233, 236, 248, 296, 481, 483, 555
intercostalis 394
intercostalis [IX] 500
intercostalis [X] 500
intercostalis [XI] 500
intercostobrachialis 343
intercostobrachialis [TII] 308, 309
intermedius 139, 145, 215, 219, 220, 257, 258, 494, 625, 634, 635, 650
interosseus antebrachii anterior 359, 361, 366, 369, 371
interosseus antebrachii anterior, rr. musculares 366
interosseus antebrachii posterior 360, 380, 384
interosseus cruris 442, 443
ischiadicus 303, 316, 396, 398, 399, 403, 416, 418, 420, 421, 422, 423, 424, 446
ischiadicus, rr. musculares 303, 420, 421, 423
jugularis 278, 489
lacrimalis 233, 235, 236, 239, 241, 245, 246, 260, 277, 479, 481, 557, 561
lacrimalis, r. communicans cum nervo zygomatico 241, 245, 297, 479
laryngeus inferior 282, 283, 285, 289
laryngeus inferior dexter 278
laryngeus inferior sinister 278
laryngeus inferior, r. anterior 284
laryngeus inferior, r. arytenoideus 284
laryngeus inferior, r. posterior 284
laryngeus inferior, rr. tracheales 285
laryngeus recurrens 273, 278, 279, 281, 282, 283, 284, 286, 287, 289, 335, 489, 494, 497, 498, 510, 511, 512, 513, 515, 532, 540, 541, 542
laryngeus recurrens dexter 492
laryngeus recurrens sinister 333, 492, 515
laryngeus recurrens, r. internus 290
laryngeus recurrens, rr. oesophageales 282, 284, 288
laryngeus superior 242, 252, 255, 273, 275, 277, 278, 279, 280, 281, 282, 285, 288, 326, 489, 493, 494, 510, 511, 512, 513, 540
laryngeus superior, r. externus 278, 283, 285, 289
laryngeus superior, r. internus 278, 282, 283, 284, 285, 289, 496
laryngeus superior, rr. cardiaci cervicales superiores 512, 513
laryngeus superior, rr. pharyngeales 283
lingualis 237, 240, 242, 243, 247, 248, 250, 251, 252, 253, 255, 258, 259, 260, 265, 266, 273, 283, 292, 293, 294, 297, 474, 478, 482, 483, 484, 485, 488, 489, 664
lingualis, r. communicans cum nervo hypoglosso 255
lingualis, rr. communicantes cum nervo hypoglosso 283
lingualis, rr. ganglionares ad ganglion submandibulare; radix sensoria ganglii submandibularis 479
lingualis, rr. isthmi faucium 255
lingualis, rr. linguales 252, 283
mandibularis [Vc; V3] 178, 215, 237, 238, 239, 241, 246, 249, 250, 258, 259, 262, 265, 274, 296, 310, 311, 315, 474, 479, 481, 483, 485, 488, 489, 627
mandibularis [Vc; V3], r. meningeus; spinosus 182, 216, 233, 478
mandibularis [Vc; V3], radix motoria 243
massetericus 237, 243, 250, 273, 483
maxillaris [Vb; V2] 178, 215, 217, 233, 236, 238, 239, 241, 244, 246, 250, 258, 259, 260, 262, 265, 296, 310, 311, 315, 474, 478, 481, 486, 487, 488
maxillaris [Vb; V2], r. meningeus 216, 244
maxillaris [Vb; V2], radix parasympathica; radix oculomotoria; r. n. oculomotorii ad ganglion ciliare 479
maxillaris [Vb; V2], rr. alveolares superiores anteriores 247, 662
maxillaris [Vb; V2], rr. alveolares superiores posteriores 247, 662
maxillaris [Vb; V2], rr. ganglionares ad ganglion pterygopalatinum; radix sensoria ganglii pterygopalatini 244, 479
maxillaris [Vb; V2], rr. orbitales 478, 486
meatus acustici externi 297, 483
medianus 303, 310, 311, 317, 338, 342, 343, 345, 346, 347, 352, 353, 356, 358, 360, 361, 362, 363, 364, 365, 366, 368, 369, 371, 372, 373, 375, 377, 378, 385
medianus (Musculus pronator teres; Musculus flexor carpi radialis; Musculus palmaris longus; Musculus flexor digitorum superficialis; Musculus flexor digitorum profundus II et III; Musculus flexor pollicis longus; Musculus pronator quadratus) 359
medianus [CVI–CVIII, TI] 341
medianus [CVI–CVIII] 308, 309, 388, 389
medianus, junctura radicum 341
medianus, nervi digitales dorsales 391
medianus, nervi digitales palmares propri 378
medianus, r. articularis 359
medianus, r. communicans cum nervo ulnari 359, 360
medianus, r. dorsalis 392
medianus, r. muscularis (Musculus abductor pollicis brevis; Musculus flexor pollicis brevis, caput superficiale; Musculus opponens pollicis) 378
medianus, r. muscularis (Musculus flexor carpi radialis) 359
medianus, r. muscularis (Musculus flexor digitorum profundus II et III) 359
medianus, r. muscularis (Musculus flexor pollicis longus) 359
medianus, r. muscularis (Musculus pronator quadratus) 359
medianus, r. muscularis (Musculus pronator teres, caput humerale) 359

medianus, r. muscularis (Musculus pronator teres, caput ulnare) 359
medianus, r. palmaris 308, 359, 361, 364, 368, 376, 378, 387, 388, 392
medianus, rr. musculares (Musculi lumbricales I et II) 378
medianus, rr. musculares (Musculus flexor digitorum superficialis; Musculus palmaris longus) 359
medianus; nervi digitales palmares propri 377
medianus; nervus digitalis palmaris proprius 377
mentalis 237, 247, 249, 250, 255, 256, 264, 296
mentalis, rr. mentales 251
musculi levatores ani 503
musculi tensoris tympani 237, 277, 479, 488
musculi tensoris veli palatini 237, 277, 478, 488
musculocutaneus 303, 310, 311, 316, 338, 342, 343, 345, 346, 347, 352, 356, 357, 358
musculocutaneus (Musculus coracobrachialis; Musculus biceps brachii; Musculus brachialis) 352
musculocutaneus [CV, CVI] 341
musculocutaneus, rr. musculares 345
mylohyoideus 237, 249, 250, 255, 296, 325, 326, 327, 483, 488
nasociliaris 233, 235, 236, 239, 240, 246, 248, 277, 296, 478, 481, 482, 561
nasociliaris, r. communicans cum ganglio ciliari; radix sensoria ganglii ciliaris; radix nasociliaris ganglii ciliaris 479
nasopalatinus 230, 236, 244, 247, 254, 479, 487, 662
nasopalatinus, rr. nasales posteriores superiores laterales et mediales 486
nasopalatinus, rr. nasales posteriores inferiores 486
obturatorius 310, 311, 316, 398, 400, 401, 402, 403, 406, 407, 416, 444, 448, 507, 529, 531
obturatorius [LII–LIV] 308, 309, 410, 454
obturatorius accessorius 444
obturatorius accessorius [LII–LIV] 455
obturatorius, r. anterior 316, 398, 406
obturatorius, r. cutaneus 406, 419, 449, 453
obturatorius, r. cutaneus [LII–LIV] 410
obturatorius, r. cutaneus anterior 452
obturatorius, r. musculares 406
obturatorius, r. posterior 316, 398, 406
obturatorius, rr. cutanei 403
obturatorius, rr. musculares 448
occipitalis major 256, 260, 264, 286, 295, 296, 305, 311, 312, 313, 315, 318, 319, 320, 324, 327, 328
occipitalis major [CII] 309
occipitalis minor 218, 256, 264, 295, 305, 311, 312, 313, 315, 316, 318, 319, 323, 324, 325, 327, 328, 329, 330, 339, 344, 608
occipitalis tertius 313, 318, 319, 320
occipitalis tertius [CIII] 309
oculomotorius [III] 70, 77, 97, 141, 142, 143, 158, 178, 181, 215, 216, 217, 219, 225, 232, 233, 234, 235, 239, 240, 242, 249, 277, 296, 467, 474, 481, 482, 494, 592, 593, 599, 600, 601
oculomotorius [III], r. inferior 233, 235, 246, 481, 561
oculomotorius [III], r. superior 235, 481, 561
oculomotorius dexter [III] 262, 263
oculomotorius sinister [III] 262
olfactorius [I] 225, 230, 668
ophthalmicus [Va; V1] 179, 214, 217, 231, 233, 236, 238, 239, 241, 246, 249, 250, 258, 262, 296, 305, 310, 311, 315, 474, 478, 481, 482, 488
ophthalmicus [Va; V1], r. meningeus recurrens; r. tentorius 479
opticus [II] 42, 70, 77, 112, 127, 133, 137, 141, 153, 154, 172, 179, 181, 215, 216, 217, 225, 231, 234, 235, 242, 244, 245, 248, 260, 277, 479, 481, 549, 557, 559, 560, 561, 564, 565, 566, 568, 584, 585, 590, 591, 592, 593, 594, 595, 599, 600, 601, 631
opticus [II], papilla 568
opticus [II], pars canalis 232
opticus [II], pars intracanalicularis 233
opticus [II], pars intracranialis 232, 233
opticus [II], pars intralaminaris 590
opticus [II], pars intraocularis 233
opticus [II], pars orbitalis 232, 233
opticus [II], pars postlaminaris 590
opticus [II], pars prelaminaris 590
opticus [II], vagina externa 232, 564, 567
opticus [II], vagina interna 232, 564
opticus dexter [II] 262
opticus sinister [II] 262
palatinus 236
palatinus major 236, 241, 244, 245, 247, 254, 486
palatinus major, rr. nasales posteriores inferiores 487
pectoralis laterales 338, 343, 345, 354
pectoralis mediales 338, 343, 354, 365
perinealis 459
petrosus major; Radix parasympathica ganglii pterygopalatini; Radix intermedia ganglii pterygopalatini 216, 217, 240, 249, 258, 265, 277, 296, 474, 478, 486, 487, 614, 615, 619, 624, 628, 647
petrosus minor; Radix parasympathica ganglii otici 217, 237, 240, 274, 277, 474, 479, 488, 614, 617, 619, 647
pharyngeus 486, 487
phrenicus 248, 287, 303, 316, 323, 325, 326, 327, 329, 331, 332, 333, 334, 335, 339, 342, 343, 344, 380, 489, 495, 499, 500, 511, 512, 513, 532, 542
phrenicus dexter 332, 334
phrenicus dexter/sinister 542
phrenicus sinister 335
plantaris laterals 311, 403, 432, 433, 434, 435, 444, 449, 455, 456
plantaris laterals (Musculus abductor digiti minimi; Musculus quadratus plantae; Musculus flexor accessorius; Musculus flexor hallucis brevis, caput laterale; Musculus adductor hallucis; Musculus flexor digiti minimi brevis; Musculus opponens digiti minimi; Musculi lumbricales II, III et IV; Musculi interossei dorsales; Musculi interossei plantares) 436
plantaris laterals, r. muscularis (Musculi abductor digiti minimi) 436
plantaris laterals, r. muscularis (Musculi interossei) 436
plantaris laterals, r. muscularis (Musculus quadratus plantae; Musculus flexor accessorius) 436
plantaris laterals, r. profundus 432, 434, 435, 436
plantaris laterals, r. superficialis 432, 434, 435, 436
plantaris laterals, rr. musculares 433
plantaris mediais 311, 403, 433, 434, 435, 444, 449, 455, 456
plantaris mediais (Musculus abductor hallucis; Musculus flexor hallucis brevis, caput mediale; Musculus flexor digitorum brevis; Musculi lumbricales I et II) 436
plantaris mediais, r. cutaneus 434
plantaris mediais, r. laterals 436
plantaris mediais, r. mediais 436
plantaris mediais, r. musculares 434
plantaris mediais, r. muscularis (Musculus flexor digitorum brevis) 436
plantaris mediais, r. muscularis (Musculus flexor hallucis brevis) 436
pterygoideus laterals 237, 243, 478
pterygoideus mediais 237, 243, 277, 478, 488
pudendus 306, 396, 398, 399, 400, 402, 413, 414, 415, 457, 458, 459, 460, 503, 507, 529, 534
pudendus, rr. labiales posteriores 458
pudendus, rr. scrotales posteriores 457
radialis 303, 310, 311, 317, 338, 343, 345, 346, 347, 349, 352, 355, 358, 359, 360, 369, 380, 381, 382, 383, 384, 390
radialis (Musculus extensor carpi ulnaris; Musculus extensor digitorum; Musculus extensor digiti minimi; Musculus abductor pollicis longus; Musculus extensor pollicis longus; Musculus extensor pollicis brevis; Musculus extensor indicis) 360
radialis (Musculus triceps brachii, caput longum, caput laterale et caput mediale, caput profundum; Musculus anconeus; Musculus brachioradialis; Musculus brachialis; Musculus extensor carpi radialis longus; Musculus extensor carpi radialis brevis; Musculus supinator) 353
radialis [CV–CVIII] 341
radialis [CVII, CVIII], r. superficialis 308
radialis, nervi digitales dorsales 391, 392
radialis, r. articularis (Articulatio cubiti) 353
radialis, r. communicans ulnaris 360
radialis, r. muscularis (Musculus abductor pollicis longus) 360
radialis, r. muscularis (Musculus anconeus) 353, 360
radialis, r. muscularis (Musculus brachialis) 352
radialis, r. muscularis (Musculus brachioradialis) 352, 359, 360

radialis, r. muscularis (Musculus extensor carpi radialis brevis) 352, 359
radialis, r. muscularis (Musculus extensor carpi radialis longus) 352, 359, 360
radialis, r. muscularis (Musculus extensor carpi ulnaris) 360
radialis, r. muscularis (Musculus extensor digitorum; Musculus extensor digiti minimi) 360
radialis, r. muscularis (Musculus extensor indicis) 360
radialis, r. muscularis (Musculus extensor pollicis brevis) 360
radialis, r. muscularis (Musculus extensor pollicis longus) 360
radialis, r. muscularis (Musculus supinator) 352, 359, 360
radialis, r. profundus 346, 352, 353, 359, 360, 363, 373, 380, 384, 385
radialis, r. superficialis 346, 352, 359, 360, 363, 364, 369, 370, 373, 378, 384, 385, 387, 390, 391, 392
radialis, r. superficialis [CVI–CVIII] 309, 389
radialis, r. superficialis [CVII, CVIII] 388
radialis, rr. musculares 363, 381, 385
radialis, rr. musculares (Musculus triceps brachi, caput mediale, caput profundum) 353
radialis, rr. musculares (Musculus triceps brachi, caput longum et caput laterale) 353
sacculares 269, 634, 635, 636, 637, 650
sacrales et coccygeus [SI], ramus anterior; ramus ventralis 527
sacralis [SI], r. anterior; r. ventralis 502, 531
sacralis [SII], r. anterior; r. ventralis 503
saphenus 303, 310, 398, 399, 403, 410, 438, 440, 442, 443, 444, 448, 449, 456
saphenus [LIII, LIV] 308, 309, 454, 455
saphenus, r. infrapatellaris 308, 442, 443, 444, 449, 452
saphenus, rr. cutanei cruris mediales 443, 449, 456
saphenus, rr. cutanei cruris mediales (Plexus lumbalis; femoralis) 453
servicalis [CI], fila radicularia 215
spinalis 51, 170, 171, 183, 199, 206, 208, 212, 256, 302, 307, 393, 394, 465, 499
spinalis [CI], r. anterior; r. ventralis 297
spinalis [CII], r. anterior; r. ventralis 296
spinalis [CIII] 343
spinalis [CV] 343
spinalis [CVIII] 343
spinalis [TI] 343
spinalis [CI], radix anterior; radix motoria 219, 220
spinalis, r. anterior; r. ventralis 51, 302
spinalis, r. communicans 51
spinalis, r. meningeus; r. recurrens 171, 302
spinalis, r. posterior; r. dorsalis 51, 302
spinalis, radices 212
spinalis, radix anterior; radix motoria 302
spinalis, radix posterior; radix sensoria 302
spinalis, rr. dorsales 311
splanchnicus 465
splanchnicus imus 506, 535, 536, 545, 546
splanchnicus imus [TXII] 523, 526, 528, 530
splanchnicus lumbalis primus [LI] 526
splanchnicus major 307, 317, 334, 469, 470, 498, 500, 506, 510, 519, 520, 532, 535, 536, 502
splanchnicus major [TV–TIX] 522, 523
splanchnicus major dexter 527
splanchnicus major sinister 521
splanchnicus minor 317, 470, 499, 500, 506, 535, 536, 502
splanchnicus minor [TX–TXI] 523, 526, 528, 530
splanchnicus minor dexter 527
splanchnicus minor sinister 521, 524
splanchnicus minor, r. renalis 469
stapedius 258, 277, 658
subclavius 316, 338, 343, 351, 352
subclavius (Musculus subclavius) 352
subcostalis 316, 396, 398, 402, 444, 542
subcostalis [XX] 401
subcostalis [TXII] 321, 393, 454, 455
subcostalis [TXII], r. cutaneus anterior 395
subcostalis [TXII], r. cutaneus lateralis 395
sublingualis 255, 283, 296
sublingualis, rr. gingivales inferiores 255
suboccipitalis 319
subscapularis 317, 343, 349
subscapularis inferior 338, 347
subscapularis superior 338
supraclavicularis [CIII, CIV] 309
supraclavicularis intermedius 395
supraclavicularis lateralis 395
supraclavicularis medialis 395
supraclavicularis posterior 365
supraorbitalis 233, 241, 246, 250, 251, 261, 264, 267, 479, 481, 555, 584
supraorbitalis, r. lateralis 236, 239, 249, 256, 295, 297
supraorbitalis, r. medialis 236, 239, 249, 256, 295, 297
supraorbitalis, rr. mediales et laterales 239
suprascapularis 317, 327, 338, 343, 348, 349, 350, 352
suprascapularis (Musculus supraspinatus; Musculus infraspinatus) 353
supratrochlearis 236, 239, 249, 250, 256, 261, 264, 267, 295, 296, 483, 555
suralis 310, 311, 399, 403, 430, 441, 442, 443, 444, 449, 450, 453, 456
suralis [LV, SI, SII] 309, 455
suralis [SI, SII] 308, 454
temporalis profundus 483
thoracicus longus 316, 321, 327, 338, 342, 343, 344, 351, 352, 353, 365
thoracicus longus (Musculus serratus anterior) 352
thoracicus, r. cutaneus lateralis; r. posterior; r. dorsalis 394
thoracicus, r. cutaneus medialis; r. posterior; r dorsalis 394
thoracicus, r. posterior; r. dorsalis 394
thoracodorsalis 317, 327, 338, 343, 345, 347, 352, 353, 354, 358
thoracodorsalis (Musculus latissimus dorsi) 352
tibialis 303, 311, 396, 398, 399, 403, 420, 421, 422, 423, 424, 425, 426, 427, 428, 430, 433, 436, 438, 442, 444, 446, 447, 450, 451, 455, 456
tibialis (Musculus gastrocnemius; Musculus soleus; Musculus plantaris; Musculus tibialis posterior; Musculus flexor digitorum longus; Musculus flexor hallucis longus) 443
tibialis, r. calcaneus medialis 450
tibialis, r. muscularis (Musculus fibularis longus; Musculus peroneus longus) 443
tibialis, r. muscularis (Musculus flexor digitorum longus) 443
tibialis, r. muscularis (Musculus gastrocnemius; Musculus soleus; Musculus plantaris; Musculus popliteus) 443
tibialis, r. muscularis (Musculus tibialis posterior) 443
tibialis, rr. calcanei mediales 436
tibialis, rr. musculares 424, 426
tibialis, rr. musculares (Musculus gastrocnemius; Musculus plantaris; Musculus soleus) 442
transversus cervicalis 339
transversus colli; Nervus transversus cervicalis 256, 310, 311, 315, 323, 324, 328, 329, 330, 339, 340
transversus colli; Nervus transversus cervicalis, rr. inferiores 328
transversus colli; Nervus transversus cervicalis, rr. superiores 328
trigeminus [V] 40, 41, 42, 70, 139, 141, 144, 145, 147, 151, 154, 188, 210, 214, 216, 218, 219, 220, 225, 237, 238, 239, 241, 242, 250, 258, 296, 310, 311, 478, 481, 482, 485, 487, 488, 494, 599, 608, 631
trigeminus [V], lingualis 662, 663
trigeminus [V], mandibularis [Vc; V3] 256
trigeminus [V], maxillaris [Vb; V2] 256
trigeminus [V], ophthalmicus [Va; V1] 256
trigeminus [V], radix motoria 140, 145, 214, 217, 219, 220, 296
trigeminus [V], radix sensoria 140, 215, 217
trigeminus dexter [V] 263
trigeminus sinister [V], radix 262, 263
trochlearis [IV] 41, 70, 77, 126, 138, 139, 140, 143, 164, 168, 179, 215, 216, 217, 218, 219, 220, 225, 232, 233, 234, 235, 239, 242, 263, 297, 481, 561
tympanicus 241, 243, 271, 272, 274, 277, 474, 614, 615, 617, 624
ulnaris 303, 310, 311, 317, 338, 342, 343, 345, 346, 347, 352, 353, 356, 358, 359, 360, 362, 363, 364, 366, 367, 368, 369, 371, 372, 373, 376, 378, 382, 383, 384

ulnaris (Musculus flexor carpi ulnaris; Musculus flexor digitorum profundus IV et V) 359
ulnaris [CVIII, TI] 308, 341, 388
ulnaris profundus 377
ulnaris superficialis 377
ulnaris, nervi digitales dorsales 391
ulnaris, r. articularis 360, 378
ulnaris, r. dorsalis 360, 367, 376, 378, 384, 387, 391, 392
ulnaris, r. dorsalis [CVIII, TI] 309, 389
ulnaris, r. muscularis (Musculus flexor carpi ulnaris) 360
ulnaris, r. muscularis (Musculus flexor digitorum profundus IV et V) 360
ulnaris, r. muscularis (Musculus palmaris brevis) 378
ulnaris, r. palmaris 308, 367, 371, 372, 378, 379, 387, 388, 392
ulnaris, r. profundus 346, 366, 368, 374, 375, 376, 378, 379
ulnaris, r. superficialis 346, 366, 374, 375, 376, 378, 379
ulnaris, rr. articulares 360
ulnaris, rr. musculares (Musculi abductor et opponens digiti minimi) 378
ulnaris, rr. musculares (Musculi interossei dorsales et palmares) 378
ulnaris, rr. musculares (Musculi lumbricales III et IV) 378
ulnaris, rr. musculares (Musculus adductor pollicis, caput transversum) 378
ulnaris, rr. musculares (Musculus flexor pollicis brevis, caput profundum) 378
ulnaris, sulcus nervi ulnaris 356
ulnaris, nervi digitales palmares proprii 377
ulnaris femoris lateralis 314
utricularis 269, 634, 635, 636, 637, 650
utriculoampullaris 650
vagus [X] 40, 41, 46, 70, 139, 140, 160, 163, 164, 178, 188, 214, 216, 217, 219, 220, 225, 226, 242, 243, 252, 255, 272, 273, 278, 279, 281, 286, 287, 289, 290, 292, 297, 298, 325, 326, 327, 333, 344, 465, 467, 474, 483, 489, 493, 494, 495, 496, 497, 498, 499, 500, 509, 510, 512, 513, 515, 516, 518, 532, 535, 536, 538, 540, 541, 543, 608, 662, 663, 664
vagus [X] et Truncus sympathicus, r. anastomoticus 532
vagus [X], ganglia superius et inferius 469
vagus [X], ganglion inferius 242, 273, 275, 277, 278, 279, 281, 292, 489, 517, 664
vagus [X], ganglion superius 178, 273, 275, 278, 281, 296
vagus [X], plexus oesophagealis 500
vagus [X], r. auricularis 277, 296
vagus [X], r. communicans 512
vagus [X], r. meningeus 216, 273
vagus [X], r. pharyngealis 272
vagus [X], r. pulmonalis 512
vagus [X], r. sinus carotici 272
vagus [X], rr. bronchiales 281, 513
vagus [X], rr. bronchiales, plexus pulmonalis 500
vagus [X], rr. cardiaci 515
vagus [X], rr. cardiaci cervicales superiores 273, 327
vagus [X], rr. cardiaci et thoracici cervicales 516
vagus [X], rr. cardiaci thoracici 512, 513, 518
vagus [X], rr. coeliaci 281
vagus [X], rr. gastrici anteriores 281, 532
vagus [X], rr. hepatici 281
vagus [X], rr. intestinales 281
vagus [X], rr. meningei 182
vagus [X], rr. pancreatici 281
vagus [X], rr. renales 281
vagus [X], rr. splenici; rr. lienales 281
vagus dexter [X] 280, 334, 511, 541, 542
vagus dexter [X], r. oesophageus 500
vagus sinister [X] 280, 333, 335, 541, 542
vertebralis [I] 179
vestibularis 269, 270, 605, 614, 625, 628, 632, 634, 635, 636, 644, 647, 650, 657
vestibulocochlearis [VIII] 40, 41, 70, 139, 140, 144, 145, 151, 179, 188, 215, 216, 217, 219, 220, 225, 242, 258, 270, 494, 599, 605, 625, 627, 628, 631, 635
vestibulocochlearis [VIII], pars cochlearis 258, 655
vestibulocochlearis [VIII], pars vestibularis 641
vestibulocochlearis [VIII], partes superior et inferior 258
vestibulocochlearis [VIII], radix cochlearis 160
zygomaticus 236, 241, 244, 245, 246, 296, 478, 479, 486, 487
zygomaticus, r. zygomaticofacialis 296
zygomaticus, r. zygomaticotemporalis 241, 297
Neurofibra 19, 23, 29, 32
afferens 82, 638, 641
ascendens 156
efferens 34, 82
gustatoria 661
muscosa 156
myelinata 32
myelinata centralis 23
myelinata et non myelinata 17
myelinata peripherica 190, 212
non myelinata 16, 212
non myelinata peripherica 190
Neurofibrae 30, 33, 35
afferentes 463
afferentes; somaticae 463
efferentes (Truncus encephali; medulla spinalis) 129
myelinatae 16
postganglionicae 463
postganglionicae a ganglio autonomico 463
postganglionicae a ganglio trunci sympathici 463
preganglionicae ad ganglion autonomicum 463
projectionales 102
sensoriae somaticae 538
somaticae afferentes 517
Neurofilamenta 26
Neurohypophysis; Lobus posterior 125, 135, 136, 137
Neurolemma 29, 36
Neuron
[I] 191
axoaxonale 82
bipolare 15
bipolare secundum 594
corbiforme; corbiferum 82, 155, 156
ganglionare tertium 594
granulosum 22, 155, 667
horizontale 587
intramurale 465
laterale 658
mediale 658
mitrale 667
multipolare 15
primum; cones fasces 594
pseudounipolare 15, 300
purkinjense 155, 156
pyramidale 82
stellatum 82, 155
stellatum magnum 155
unipolare 15
Neurona 19
amacrina 587
causa musculorum extensorum 56
causa musculorum flexorum 56
ganglionaria 589
periglomerularia 667
prima (photoreceptores) 587
secunda (Neuron bipolare) 587
tertia (Neuron ganglionare) 587
Neuropilus 24
Nodi
lymphoidei brachiocephalici 334
occipitales lymphatici 318
Noduli lymphoidei 512
Nodulus [X] 77, 149, 150
Nodus
atrioventricularis 518, 541
interruptionis myelini 16, 23
lymphaticus submandibularis 484
neurofibrae 29
pericardiacus lateralis 335
phrenicus superior 335
sinuatrialis 518, 541

Nuclei 34
accessorii nervi oculomotorii 142, 226, 232, 601
anteriores thalami 91, 128, 131, 132
arcuati 163
basales 197
campi perizonalis [H, H1, H2] 109
cellularum ganglionarium 587
cerebelli 150, 155
corporis geniculati lateralis 131
corporis geniculati medialis 131, 656
corporis mammillaris 137
dorsales nervi vagi 540, 541
dorsales thalami 131
intralaminares thalami 128
lemnisci lateralis 656, 657
mediales thalami 93, 109, 131, 132
mediani thalami 131
metathalami 131
nervi vestibulocochlearis (afferentes somatici speciales) 228
nervorum cranialium 207, 208
neurolemmocytorum 16
parasympathici sacrales 55
paraventriculares thalami 132, 137
pontis 154, 199, 200, 205
preoptici 137
pretectales 142, 193
pulvinares 131
raphes 194
reticulares 131
tegmentales 137
terminationis 598
tractus solitarii 257, 275, 517, 536, 664
tractus solitarii, pars inferior 271
tractus solitarii, pars inferior (afferentes viscerales generales) 228
tractus solitarii, pars superior 271
tractus solitarii, pars superior (fibrae gustatoriae/ afferentes viscerales speciales) 228
tuberales laterales 137
ventrales laterales 131
ventrales thalami 131
ventrobasales 128
vestibulares 226, 644, 645, 646, 657
viscerales; Nuclei autonomici 232, 601
Nucleolus 14, 23
Nucleus 19, 23, 24, 28, 31
accessorius nervi oculomotorii 474, 592
accumbens 146
ambiguus 160, 163, 164, 165, 209, 226, 271, 275, 276, 290, 540, 541
ambiguus (efferent visceralis/efferent branchiogenicus) 228
amygdalae basalis lateralis 98
amygdalae basalis medialis 98
amygdalae centralis 98
amygdalae corticalis 98
amygdalae lateralis 98
anterior 128, 130
anterior (Area hypothalamica rostralis) 136
anterior hypothalami 137
anterior thalami 109
anterolateralis 52, 53, 55, 56
anteromedialis 52, 53, 55
arcuatus 188
arcuatus; Nucleus semilunaris; Nucleus infundibularis 137
areae pretectalis 109
campi dorsalis [H1] 109
campi medialis [H] 109
campi ventralis [H2] 109
caudatus 77, 98, 99, 100, 109, 126, 132, 207, 208, 657
caudatus, caput 93, 94, 95, 96, 99, 101, 107, 108, 118, 120, 124, 130, 138, 192, 198, 199, 201, 202
caudatus, cauda 94, 96, 98, 99, 113, 146, 192, 201
caudatus, corpus 97, 99, 120, 127, 138
centralis 52, 53, 55
centromedianus 128, 129, 130, 131
cochlearis 658
cochlearis anterior 160, 269, 270, 655, 657
cochlearis posterior 226, 269, 270, 655, 657
colliculi inferioris 656
commissurae posterioris 645
corporis trapezoidei 655
cuneatus 161, 206, 210
cuneatus accessorius 161
cuneiformis 193
dentatus; Nucleus lateralis cerebelli 97, 144, 150, 151, 154, 195, 198, 203, 204, 207
dorsalis hypothalami 137
dorsalis lateralis 128, 130
dorsomedialis 52, 128, 136
fastigii; medialis cerebelli 144, 150, 151, 644, 645
gigantocellularis 193
gracilis 161, 206, 210
habenularis 669
infundibularis 136
intercalatus 163
intermediolateralis 52, 53
intermediomedialis 52, 53, 195
interpeduncularis 142, 669
interpositus anterior; Nucleus emboliformis 144, 150, 151, 154, 203
interpositus posterior; Nucleus globosus 144, 150, 151, 195, 203, 645
interstitialis 109, 142, 645
interstitialis fasciculi longitudinalis medialis 602
lateralis posterior 128, 130
lentiformis 98, 99, 101, 107, 124, 207, 208, 657
lentiformis, putamen 100
lumbodorsalis 55
mediodorsalis 128, 130
mesencephalicus nervi trigemini 143, 226, 238, 276
motorius nervi facialis 144, 257
motorius nervi trigemini 144, 165, 209, 226, 238
myofibrae 36
nervi abducentis 144, 165, 209, 226, 232, 257, 602, 643, 645
nervi accessorii 55, 161, 209, 226, 290, 645
nervi facialis 165, 209, 226, 227, 658
nervi hypoglossi 160, 163, 164, 165, 209, 226, 291, 298
nervi oculomotorii 142, 143, 165, 209, 226, 476, 602, 643, 645, 657
nervi oculomotorii (musculus rectus medialis) 600
nervi phrenici 53, 55
nervi trochlearis 165, 209, 226, 232, 602, 643, 645, 657
neurolemmocyti; Nucleus schwannocyti 29, 30, 36
olfactorius anterior 667
olivaris 164
olivaris accessorius 210
olivaris accessorius medialis 163
olivaris accessorius posterior 163
olivaris inferior 160
olivaris superior 144, 658
oligodendrocyti 30
ovalis 664
parabrachialis medialis 664
parafascicularis 131
paramedianus posterior 163
parasolitarius 163
paraventricularis hypothalami 106, 136
Perlia 600
posterior 106, 131
posterior (Area hypothalamica posterior) 136
posterior hypothalami 137
posterior nervi vagi; Nucleus dorsalis nervi vagi 160, 163, 164, 165, 226, 275, 474, 476, 509, 510, 516, 518, 535, 538, 645, 664
posterolateralis 52, 53, 55, 56, 128
posteromedialis 53, 55
preopticus 106, 136
pretectalis anterior 194
principalis nervi trigemini 144, 226, 238, 276
proprius 52
proprius; Laminae spinales III et IV 52, 53
raphes magnus 165, 193

raphes medianus 165
raphes obscurus 165
raphes pontis 165
raphes posterior 165
reticularis thalami 131, 132
retroposterolateralis 53, 55, 56
ruber 109, 133, 137, 141, 142, 143, 145, 146, 199, 202, 203, 204, 207, 208, 209, 232, 645
salivatorius inferior 226, 271, 474, 476
salivatorius superior 226, 257, 474, 476
solitarius 226, 276
spinalis nervi trigemini 144, 160, 163, 164, 226, 238, 271, 275, 276, 664
spinalis nervi trigemini (fibrae afferentes somaticae generales) 228
subthalamicus 109, 129, 132
suprachiasmaticus 137, 598
supraopticus 106, 136, 137
tegmentalis 199, 669
tegmentalis pedunculopontinus 165
tegmentalis posterior 664
thoracicus posterior; Nucleus dorsalis 52, 53, 55
tractus solitarii 163, 663
tractus solitarii, pars inferior 275
tractus solitarii, pars superior 275
ventralis anterior 128, 131
ventralis intermedius 128, 131
ventralis lateralis 128, 129, 130
ventralis posterolateralis 128, 131, 199
ventralis posteromedialis 128, 131, 664
ventrolateralis 128
ventrolateralis thalami 109
ventromedialis hypothalami 136, 137
vestibularis 645
vestibularis inferior 144, 226, 270, 643
vestibularis lateralis 144, 226, 269, 270, 643, 657
vestibularis medialis 144, 226, 269, 270, 643
vestibularis superior 144, 226, 269, 270, 643, 657

O

Obex 47, 164
Oculus 646
Oesophagealis 499
Oesophagus 280, 285, 289, 332, 499, 500, 512, 533
pars abdominalis 509
pars cervicalis; pars colli 497
pars thoracica 497, 509
Olecranon 372
Oligodendrocytus 23, 29
Oliva 45, 139, 147, 151, 163, 164, 199, 200, 207, 210, 214, 219, 220, 228, 275, 291
superior 658
Operculum 72
parietale 197
Ora serrata 564, 566, 567, 568, 570, 573, 576, 578, 585, 586
(locus fixationis) 585
Orbiculus ciliaris 567, 578
Orbita, paries
inferior 565
superior 552, 565
Organum spirale 648, 650
Os
coccygis; Coccyx [vertebrae coccygeae CoI–CoIV] 46, 504
ethmoidale, lamina orbitalis 154
ethmoidale, lamina perpendicularis 154
frontale 158, 245, 550
hyoideum 253, 279, 285, 288, 293, 482, 496, 511
hyoideum, cornu majus 253, 282
metacarpi; Os metacarpale [II] 390
occipitale 49
palatinum, lamina horizontalis 626
pisiforme 366, 368, 374
pubis; Pubis 417, 503
sacrum [vertebrae sacrales SI–SV] 46, 58, 354
sphenoidale, ala major 154, 245, 561
sphenoidale, ala major, facies temporalis 626
sphenoidale, processus pterygoideus, lamina lateralis 626
sphenoidale, processus pterygoideus, lamina medialis 626
temporale 659
temporale, pars petrosa 605, 626, 627, 647
temporale, pars squamosa 154, 606
temporale, pars tympanica 606, 610
zygomaticum 550
Ossicula auditus; Ossicula auditoria 259, 659
Ostium
tympanicum tubae auditivae; Ostium tympanicum tubae auditoriae 613, 615, 616
urethrae externum 458, 460, 504
vaginae 458
Ovarium 415, 530

P

Pachymeninx; Dura mater 20, 66, 67, 124, 630, 634
Palatum
durum 662
durum, tunica mucosa 230
molle; Velum palatinum 662
molle; Velum palatinum, glandulae palatinae 230
Paleocortex 79, 84
Pallidum 145, 192
Pallium 42
Palpebra 549
inferior 245, 550, 551, 552, 556
inferior (facies anterior palpebrae) 553
superior 66, 245, 550, 551, 552, 556
superior (facies anterior palpebrae) 553
Pancreas 499, 533, 535, 536
Panniculus adiposus 680
Papilla 660
dermalis pili 672
lacrimalis 551
mammaria 677, 678, 680
Papillae
filiformes 660
foliatae 660
fungiformes 660
vallatae 282, 660
Paries
abdominis anterior 419
caroticus 627
jugularis 627
labyrinthicus 613
mastoideus 613
osseus 648
papillae 660
tegmentalis 627
tegmentalis, pars cupularis 617
tegmentalis, recessus epitympanicus 617
vestibularis; Membrana vestibularis 648, 650
Pars
abdominalis aortae; Aorta abdominalis 401, 470, 492, 501, 506
anularis vaginae fibrosae 376
ascendens aortae; Aorta ascendens 279, 470, 492, 511, 512
basilaris pontis 145
caeca retinae 585
caeca retinae, ciliaris retinae 586
caeca retinae, iridica retinae 586
centralis 121, 172
cervicalis medullae spinalis 516, 517
cervicalis; Segmenta cervicalia [1–8] 45, 47, 48
ciliaris retinae 564, 567, 570, 576, 578
coccygea; Segmenta coccygea [1–3] 48
corneoscleralis 568
cranialis 492
descendens aortae; Aorta descendens 333
flaccida 610
gustatoria 664
intermedia 151
iridica retinae 577

lateralis 151
lumbalis trunci sympathici 501
lumbalis; Segmenta lumbalia [1–5] 45, 47, 48
mediana 151
nasalis pharyngis 625
opercularis 72
optica retinae 564, 567, 570, 578, 585, 586
optica retinae, stratum nervosum 568, 590
optica retinae, stratum pigmentosum 568, 590
orbitalis 72
pelvica 492
posterior funiculi lateralis 194
postsynaptica 26
presynaptica 26
sacralis; Segmenta sacralia [1–5] 45, 48
secretoria 675
tensa 610
thoracica aortae; Aorta thoracica 281, 332, 335, 394, 470, 492, 497, 498, 500, 533
thoracica; Segmenta thoracica [1–12] 45, 47, 48
triangularis 72
uvealis 585
Patella 419, 429, 430
Pediculus arcus vertebrae 170
Pedunculi
cerebellares 262
cerebellares superior, medius et inferior 218
Pedunculus
cerebellaris inferior 45, 77, 138, 140, 148, 151, 160, 163, 164, 195, 206, 210, 219, 220, 643
cerebellaris medius 45, 97, 126, 138, 140, 147, 148, 151, 154, 159, 164, 168, 205, 210, 219, 220
cerebellaris superior 45, 126, 138, 143, 144, 148, 150, 151, 168, 198, 210, 219, 220
cerebri 42, 61, 69, 110, 125, 127, 133, 138, 139, 140, 141, 142, 146, 147, 164, 181, 201, 206, 207, 208, 214, 219, 220, 232, 248, 657
corporis mammillaris 139
flocculi 138, 148, 168
Pericardium 511, 515
fibrosum 334, 335, 500
Pericranium; Periosteum externum cranii 93, 146
Pericytus 24
Perikaryon; Neurosoma; Soma; Corpus neuronis 14, 16, 28, 190
Perilympha 641
Perineum 457, 458
Perineurium 32, 35, 212
pars epithelioidea 302
pars fibrosa 302
Periorbita 232, 552, 561, 565, 584
Pes
anserinus (Musculi sartorius, gracilis, semitendinosus; Tendines) 429
hippocampi 100, 101, 114, 115, 116, 124, 139
Phalanx distalis 673
Pharynx 279
Pia mater 19, 20
cranialis; Pia mater encephali 159, 177
spinalis 57, 170, 171, 302
vasa 181
Pili 177
Placode lentis 549
Platysma 324, 328, 484
Pleura
parietalis 334, 335
parietalis, pars costalis 333
parietalis, pars diaphragmatica 333
parietalis, pars mediastinalis 333
pars mediastinalis 515
Plexus 9
anterior dexter 512, 513
anterior sinister 513
aortalis thoracicus 280
aorticus abdominalis 469, 470, 492, 501
aorticus thoracicus 469, 500, 518
atrii dextri 512, 514
atriorum anterior 513
atriorum posterior 514
autonomicus 524, 525
basilaris 121, 172, 174, 216, 217, 233, 239
brachialis 279, 316, 322, 324, 331, 333, 334, 335, 339, 342, 344, 354, 495, 497, 498, 511, 512, 513, 532
brachialis [CV–VIII – TI] 303
brachialis, fasciculi 489
brachialis, fasciculus lateralis 345, 346, 358, 361, 365
brachialis, fasciculus medialis 344, 345, 346, 358, 361
brachialis, fasciculus posterior 345, 346, 358
brachialis, pars infraclavicularis 326
brachialis, pars infraclavicularis, fasciculus medialis 327
brachialis, truncus inferior 343
brachialis, truncus medius 343
brachialis, truncus superior 325, 343
cardiacus 281, 469, 511, 516, 518, 541, 470, 492
cardiacus, neurofibrae postganglionicae 510
cardiacus, rr. cardiaci 518
caroticus 540
caroticus communis 278, 482, 485, 487, 489, 498
caroticus externus 278, 292, 489, 498
caroticus internus 265, 277, 278, 481, 486, 489, 498, 614
cervicalis 9, 218, 248, 286, 322, 339, 344, 512, 513, 532, 542, 608
cervicalis [CI–IV] 303
cervicalis, nervi sensorii 339
cervicalis, r. communicans 532
cervicalis, r. thyrohyoideus 283, 291, 496
cervicalis, radix inferior 291
cervicalis, radix superior 291
cervicalis, rr. musculares 317
choroideus 93, 100, 113, 132, 137, 139, 160, 181, 184, 218
choroideus ventriculi lateralis 94, 97, 127, 139, 159
choroideus ventriculi quarti 150
choroideus ventriculi tertii 77, 125, 127
choroideus, epithelium choroideum 21
choroideus, pars centralis 101
coccygeus 9, 322, 396, 398, 402, 501
coeliacus 469, 499, 532, 543, 546
coeliacus (rami ad duodenum) 520
deferentialis 469, 529
dentalis inferior 237, 248, 250, 296
dentalis superior 236, 248, 250, 296
gastrici 469, 511
gastricus 521
gastricus anterior 289, 497, 519
gastricus posterior 289, 519
hepaticus 469, 519, 521, 524, 543
hypogastricus inferior dexter; Plexus pelvicus dexter 531
hypogastricus inferior; Plexus pelvicus 544, 545, 469, 470, 492, 501, 503, 504, 506, 507, 526, 527, 528, 530, 534, 545, 546
hypogastricus inferior; Plexus pelvicus, ganglia pelvica 523
hypogastricus inferior; Plexus pelvicus, rami (Colon descendens; Colon sigmoideum) 525
hypogastricus superior; Nervus presacralis 469, 470, 492, 501, 502, 503, 504, 506, 507, 522, 523, 525, 526, 527, 528, 529, 530, 531, 534, 435, 545, 546
iliacus 469, 527, 529
intercaroticus 278
intermesentericus 502, 505, 523, 525, 527, 528, 529, 530, 531, 546
intraparotideus 264
lumbalis 9, 58, 322, 396, 402
lumbalis [LI–IV] 303
lumbalis, rr. musculares 401, 402
lumbalis, rr. musculares [LI–IV] 317
lumbosacralis 322
mesentericus inferior 469, 523, 525, 527, 529, 531, 544, 545, 546, 470, 492
mesentericus superior 469, 521, 522, 524, 543, 544, 546, 470, 492
oesophagealis 289, 497, 509, 541
oesophageus 280, 281, 469, 492, 532
ovaricus 530, 531, 546

ovaricus (testicularis) 502
pancreaticus 520, 521, 543
pharyngealis 272
pharyngeus 493, 541
posterior dexter 512
prevertebralis 535
prostaticus 469, 527, 528, 529, 545
prostaticus, capsula prostatica 503
pterygoideus 175, 242
pudendalis 507
pulmonalis 281, 469, 498, 510, 511, 518, 532, 542
pulmonalis, rr. bronchiales 510
radicum pilorum 671, 672
rectales medius et inferior 545
rectales superior, medius et inferior 469
rectalis 534
rectalis inferior 507, 523, 529
rectalis medius 507, 523, 527, 529
rectalis medius dexter 531
rectalis superior 507, 523, 525, 545
renalis 469, 470, 492, 502, 524, 526, 527, 545, 546
sacralis 9, 58, 322, 396, 400, 402, 415, 417, 502, 507, 531, 534
sacralis [LV – SI–V] 303
splenicus; Plexus lienalis 469, 520, 521, 524, 543
subarachnoideus medullae spinalis 184
subclavius 489
suprarenalis 502, 527
testicularis 469, 527, 528, 546
testicularis (ovaricus) 524
tympanicus 240, 243, 265, 274, 277, 297, 488, 614, 617
uretericus 469, 502, 526, 527, 529, 531
uterovaginalis 504, 530, 546
uterovaginalis dexter 531
venosus 183
venosus caroticus internus 627
venosus foraminis ovalis 174, 175, 627
venosus vertebralis internus anterior 58
venosus vertebralis internus posterior 58, 170
venosus vesicoprostaticus 503
vertebralis 273
vesicalis 469, 504, 526, 527, 528, 529, 531, 545

Plica
mallearis anterior 610, 611, 616, 617
mallearis posterior 610, 611, 616
mallearis superior 618
petroclinoidea posterior 217
semilunaris 551

Plicae
ciliares 578
iridis 571, 577, 578

Polus
anterior 571, 581
frontalis 42, 62, 65, 69, 73, 94, 119, 215
lentis 582
occipitalis 42, 62, 69, 72, 73, 76, 94, 104, 117, 119, 153, 214, 231, 603
posterior 581
temporalis 69, 73, 100, 101, 104, 153, 215

Pons 45, 47, 61, 62, 70, 77, 78, 97, 102, 121, 139, 140, 141, 145, 147, 158, 159, 181, 189, 192, 196, 198, 201, 205, 207, 208, 214, 219, 220, 232, 238, 248, 257, 281, 470, 492, 644
paramedianus, formatio reticularis 602
sulcus basilaris 139

Pori 670

Porus
acusticus internus 258, 628
gustatorius 661
sudoriferi 675

Precuneus 76

Preputium penis 414

Processus
anterior 621, 622
articularis superior; Zygapophysis superior 170
ciliares 564, 570, 576, 578
cochleariformis 613, 615, 616, 617, 624, 627
coracoideus 349, 354, 356, 358
frontalis 550
glocytici 18
lateralis 621, 622
lenticularis 616, 621, 622
mastoideus 320, 606, 613
myelinopoeticus 23
photoreceptorum 587
palati 19
pterygoideus 22
pterygoideus, hamulus pterygoideus 626
pterygoideus, lamina lateralis 254, 626
pterygoideus, lamina medialis 254, 626
spinosus 170, 319
spinosus [TVII] 354
spinosus [TXII] 354
styloideus 265, 482, 605, 606, 613
supracondylaris 361
transversus 170, 319, 348
trapezoideus 23
vasculares 19

Prominentia
canalis facialis 613, 615, 617, 627
canalis semicircularis lateralis 613, 615, 617, 627
mallearis 610, 611, 618
styloidea 611

Promontorium 40, 41, 265, 402, 503, 613, 614, 615, 616, 617, 624, 627

Prosencephalon, paries 549

Prostata 414, 417, 526, 528, 529

Pulmo 498, 500
dexter cum pleura viscerali 333
dexter, segmenta bronchopulmonalia 280
sinister 333, 513, 533

Pulvinar thalami 93, 99, 109, 126, 127, 128, 140, 598

Punctum lacrimale 551, 555, 556

Pupilla 560, 569, 570, 574, 577, 580, 582

Putamen 93, 94, 96, 97, 98, 99, 101, 107, 108, 109, 129, 130, 132, 192, 198, 199, 202

Pyramis
[VIII] 139, 149, 207
medullae oblongatae; Pyramis bulbi 45, 77, 140, 145, 163, 199, 200, 202, 215, 219

R

R.
acetabularis 406
alveolaris superior medius 249, 250
anterior 307, 407, 463, 465
anterior CI 294
anterior; R. motoria 307
articularis 361
auricularis 281, 483
autonomicus ad tracheam 510
cardiacus cervicalis inferior 279
cardiacus cervicalis superior 279
collateralis 393
communicans 307, 324, 430, 450
communicans albus 302, 307, 465, 516
communicans albus (neurofibrae preganglionicae ad ganglion autonomicum) 463
communicans albus (neurofibrae preganglionicae ad ganglion trunci sympathici) 463
communicans cochlearis 634
communicans cum chorda tympani 252, 478
communicans cum ganglio ciliari; Radix sensoria ganglii ciliaris; Radix nasociliaris ganglii ciliaris 236, 249
communicans cum nervo auriculotemporali 479, 488
communicans cum nervo glossopharyngeo 243, 281, 297
communicans cum nervo laryngeo recurrenti 279, 288
communicans cum nervo zygomatico 236, 244, 246, 474
communicans cum ramo auriculare nervi vagi 274
communicans fibularis; communicans peroneus 440, 441, 453

communicans griseus 302, 307, 465, 501, 502
communicans griseus (Neurofibrae postganglionicae ad nervum spinalem) 463
communicans ulnaris 378
communicantis cum nervo hypoglosso 252
cutaneus 407
cutaneus anterior 307
cutaneus anterior pectoralis 393
cutaneus lateralis 307, 310, 344, 393
cutaneus lateralis pectoralis 393
cutaneus posterior 393
cutaneus posterior (Nervi cervicales, rami dorsales) 318
digastricus 483
dorsalis 359
genohyoideus 339
infrapatellaris 408
interganglionaris 463
laryngopharyngeus 510
lateralis 246, 393
medialis 246
meningeus 236, 281
meningeus (medius) 233
meningeus recurrens; R. tentorius 236, 239
meningeus; Nervus spinosus 237
meningeus; R. recurrens 307
muscularis 408
muscularis pollicis 361
nasalis externus 236, 297
nervi m. pronatoris teretis 373
oculomotorius 233
oculomotorius ganglii ciliaris 233
palmaris 359, 366
palmaris superficialis 366
perforans 435
pharyngealis 275
posterior 307, 407, 463, 465
profundus 359, 367
pyloricus 543
sinus carotici 274
sternocleidomastoideus 325
superficialis 359, 366, 367, 380
thyrohyoideus 339
zygomaticofacialis 236, 246, 256
zygomaticotemporalis 236, 256

Radiatio
acustica; Fibrae geniculotemporales 107, 108, 656, 657
anterior thalami 107, 108, 206
centralis thalami 206
corporis callosi 103, 105
corporis callosi, forceps major; forceps occipitalis 103, 107
corporis callosi, forceps minor; forceps frontalis 103, 107
optica 93, 107, 108, 110, 231, 592, 593, 598
optica ad regionem visus inferiorem 594
optica ad regionem visus superiorem 594
optica; Fibrae geniculocalcarinae 95
posterior thalami 206
thalami centralis 108

Radiationes anterior et centralis thalami 207

Radii 581

Radius 385

Radix
anterior; Radix motoria 39, 50, 51, 52, 56, 170, 171, 190, 199, 206, 300, 341, 394, 463, 465
anterior; Radix motoria, fila radicularia 50, 51
inferior 339
lateralis nervi mediani 341, 346, 358, 361
linguae 253
medialis nervi mediani 341, 346, 358, 361, 366
parasympathica; Chorda tympani 237, 485
parasympathica; Nervi splanchnici pelvici 417, 467, 480, 492, 501, 502, 503, 504, 506, 527, 529, 531, 534, 535, 538, 544
parasympathica; Nervi splanchnici pelvici [SII–SIV] 522, 523, 526, 528, 530, 545, 546
pili 671
posterior; Radix sensoria 39, 50, 51, 52, 57, 170, 171, 190, 199, 206, 236, 300, 307, 341, 394, 463, 465
posterior; Radix sensoria [CI] 47
posterior; Radix sensoria [CVIII] 47
posterior; Radix sensoria [LI] 47
posterior; Radix sensoria [TI] 47
posterior; Radix sensoria [TXII] 47
posterior; Radix sensoria, fila radicularia 50, 57, 176
sensoria 482
sensoria ganglii pterygopalatini; Rr. ganglionares n. maxillaris 486
sensoria, rr. ganglionares ad ganglion oticum; radix sensoria ganglii otici
sensoria; Radix nasociliaris; R. communicans n. nasociliaris cum ganglio ciliari 481
superior 339
sympathica 236, 237, 481, 482, 488
sympathica ganglii pterygopalatini; Nervus petrosus profundus 241, 248, 479, 486, 487

Rami
cutanei laterales 49
posteriores; Rami dorsales 49, 273, 305, 393, 444
posteriores; Rami dorsales [LI–LIII] 455
posteriores; Rami dorsales [SI–SIII] 455
tuberis cinerei 69

Ramus
ad ganglion ciliare; Radix parasympathica ganglii ciliaris; Radix oculomotoria ganglii ciliaris 236, 248, 474, 481, 482
mandibulae 251, 255
plexus gastrici 521
posterior [CI] 320
posterior [CII] 320
posterior [CIII] 320
sinus carotici 272

Raphe
medullae oblongatae 163
pharyngis 493

Receptores 15

Recessus
cochlearis 634
ellipticus; Recessus utricularis 634
epitympanicus 611, 616, 618, 620, 625, 627
genicul 42
infundibuli; Recessus infundibularis 42, 96, 122, 123, 125
membranae tympanicae 611
membranae tympanicae superior 617, 627
opticus 42
pharyngeus 627
pinealis 95, 122, 123
sphericus; Recessus sacularis 634
superior membranae tympanicae 618
supraopticus 96, 122, 123, 125, 137
suprapinealis 122, 123, 126
triangularis 96, 138

Rectum 401, 414, 415, 417, 503, 527, 534

Ren; Nephros 538

Representatio areae visus a perimetrio 595

Rete
acromiale 350
anteriosum septi nasi 230
articulare cubiti 383
articulare genus 431
calcaneum 425, 428, 434, 435
carpale dorsale 385, 390
dorsale pedis 437
malleolare laterale 431, 437, 439
malleolare mediale 437, 439
venosum dorsale manus 370
venosum malleolare laterale 437
venosum malleolare mediale 437
venosum talocrurale anterius 437

Reticulum
endoplasmicum granulosum 14, 26
endoplasmicum granulosum et Ribosomae 28
endoplasmicum non granulosum 26
trabeculare 564, 567, 576, 577, 579

Retina 552, 566, 573, 584
nasalis 595
temporalis 595
pars optica retinae 576
pars optica retinae, stratum nervosum 567
pars optica retinae, stratum pigmentosum 567
Retinaculum musculorum
extensorum 370, 390
extensorum inferius 429, 431, 438
extensorum superius 429
fibularium superius; peroneorum superius 426, 427
flexorum 361, 364, 366, 367, 368, 372, 375, 377, 379, 425, 426, 427, 434, 435
Rhombencephalon 40, 41
Rima palpebrarum 553, 554, 584
Rostrum 115
Rr.
alveolares superiores anteriores 249, 250, 296
alveolares superiores posteriores 246, 249, 297, 483
articulares 437
bronchiales 542
calcanei laterales 430, 441, 443
calcanei mediales 443
cardiaci (pars sympathica) 515
cardiaci cervicales 540, 541
cardiaci cervicales inferiores 281, 489
cardiaci cervicales superiores 278, 279, 281, 489
cardiaci cervicales superiores et inferiores 518
cardiaci thoracici 281, 516, 532, 541
coeliaci 543
communicantes 323, 394, 402, 470, 529
communicantes cum nervo faciali 297
communicantes griseae 499
cutanei anteriores 310, 398, 403
cutanei cruris mediales 444
cutanei laterales 312
cutanei mediales 312
cutanei posteriores [CIV–TVI] 309
cutanei posteriores [TVII–TXII] 309
dentales et gingivales inferiores 237
dentales et gingivales superiores 236
dentales inferiores 248, 250
dentales superiores 248, 296
ganglionares ad ganglion oticum; Radix sensoria ganglii otici 237, 488
ganglionares ad ganglion pterygopalatinum; Radix sensoria ganglii pterygopalatini 236, 244, 246
ganglionares ad ganglion submandibulare; Radix sensoria ganglii submandibularis 237, 485
ganglionares trigeminales 248
gastrici 543
gastrici anteriores 499
gastrici posteriores 498
gingivales inferiores 248
gingivales superiores 249
glandulares 237
hepatici 543
labiales superiores 246
mastoidei 619
mediales et laterales nervi supraorbitalis 233
meningei 307
meningei (Nervi cervicales [CI–CII]) 182
meningei (Nervi ethmoidales posterior et anterior) 182
meningei (Nervus ophthalmicus [Va; V1], Nervus maxillaris [Vb; V2], Nervus mandibularis [Vc; V3]) 182
meningei recurrentes; tentorii (Nervus ophthalmicus [Va; V1] et Nervus maxillaris [Vb; V2]) 182
musculares 323, 339, 398, 407, 408, 429, 446
nasales externi 245
nasales interni 236, 245
nasales interni et externi 246
nasales laterales 245
nasales mediales 244
nasales posteriores inferiores 230, 236, 245
nasales posteriores superiores 244, 297
nasales posteriores superiores laterales 245, 487
nasales posteriores superiores laterales et mediales 236
nasales posteriores superiores mediales 487
oesophageales 289, 469
orbitales 236, 487
palpebrales inferiores 246
perforantes 437
perineales 446
pharyngeales 278, 281, 541
pharyngei 277
phrenicoabdominales 332
pulmonales 542
pulmonales thoracici 469
scrotales posteriores 414, 459, 529
scrotales posteriores 459
tracheales 542

S

Sacculus 629, 630, 635, 636, 637, 640, 645, 659
Saccus
endolymphaticus 216, 614, 629, 630, 634, 635, 636, 637
lacrimalis 553, 555, 556, 558
Sarcolemma 36
Scala
tympani 629, 630, 634, 647, 648, 649, 650, 653
vestibuli 629, 630, 634, 647, 648, 649, 650, 653
Scapha 604, 606
Scapula, angulus superior 348
Schwannocytus; Neurolemmocytus 17, 33, 35, 36
Sclera 552, 557, 564, 565, 566, 567, 568, 569, 570, 571, 573, 576, 579, 580, 584, 585, 586
lamina episcleralis 570
Scrotum 414, 457
Segmenta
medullae spinalis [TX–TXII] 542
medullae spinalis [CIII]–IV–(V)] 542
medullae spinalis [CV–CVI] 542
Segmentum
initiale 16
cervicale [CVIII] 518
thoracicum [TI] 510, 518
thoracicum [TII] 509
thoracicum [TVI] 509, 518
Semicanalis
musculi tensoris tympani 613, 614, 624
tubae auditivae; Semicanalis tubae auditoriae 624, 626, 646
Semiluna temporalis 595
Sensus
somatici 228
viscerales 228
Septum
canalis musculotubarii 613, 615, 616, 624
intermusculare 356
intermusculare brachii laterale 381
intermusculare cruris anterius 430
intermusculare femoris laterale 446
nasi 229, 244
orbitale 552, 553, 555, 556, 557, 565, 584
pellucidum 61, 96, 111, 115, 120, 126, 138, 158, 181
pellucidum, cavum 111, 115, 118, 120, 124, 132
pellucidum, lamina 118
Sinus
caroticus 272, 274, 278, 292
cavernosus 121, 154, 172, 174, 175, 216, 217, 232, 233, 631
durae matris 184
frontalis 93, 229, 230
intercavernosus 172, 174
intercavernosus anterior 175, 216, 217
intercavernosus posterior 217
marginalis 172, 174
maxillaris 260, 277, 561, 565
occipitalis 121, 172, 174, 216

petrosus inferior 121, 172, 174, 175, 216, 217
petrosus superior 121, 172, 174, 175, 216, 217, 218, 239
posterior 613
rectus 93, 121, 124, 146, 153, 158, 172, 174, 175, 183, 263
sagittalis inferior 121, 172, 175
sagittalis superior 67, 93, 100, 121, 146, 153, 154, 159, 172, 173, 174, 175, 176, 177, 183, 184, 260, 263
sigmoideus 100, 121, 172, 173, 174, 175, 216, 218, 493, 614
sphenoidalis 154, 230, 245, 277,
sphenoparietalis 100, 121, 172, 174, 216
transversi 263
transversus 100, 121, 154, 172, 173, 174, 175, 179, 216
tympani 613, 624
venosus sclerae 566, 567, 570, 572, 573, 576, 579, 580, 582

Spatia
anguli iridocornealis 579
zonularia 578

Spatium
Berger 585
epidurale; Spatium peridurale 58
episclerale 565
Garnier 585
Hannover 585
interscalenum 342
intervaginale subarachnoidale; Spatium leptomeningeum 183, 184, 564, 567, 590
Nuel 648
perichoroideale 567, 570
perilymphaticum 629
perineurale 183
perivasculare 20
Petit 585
subarachnoideum; Spatium leptomeningeum 20, 113, 159, 171, 176, 177, 184, 591
subdurale 20, 124, 159, 177

Spina
helicis 606, 607
iliaca anterior superior 402, 409, 413, 419, 422
iliaca posterior superior 413
ischiadica 400, 414
ossis sphenoidalis 626
scapulae 312, 348, 349, 350, 381
tympanica major 616
tympanica minor 616

Splanchnicus major 497

Splen; Lien 533, 535, 536

Stapedis in fenestra vestibuli 659

Stapes 605, 608, 616, 617, 618, 620, 623, 625, 627, 629, 630, 653, 658, 659
crus anterius 615, 624
crus posterius 615, 624

Statoconium 640, 641, 638, 654

Sternum 332, 340, 354

Stipes pili; Scapus 33, 671, 672, 674

Strata isocorticis 113

Stratum
basale 670, 671
corneum 670, 671
densocellulare 113
externum 672, 675
granulare 156
granulosum 150, 670, 671
internum 672, 675
limitans externum 587
limitans internum 574, 587
lucidum 671
moleculare 150, 155, 156
multiforme 113
myelini 16, 190
myelini centrale 23
nervosum 586
neurofibrarum 587
nucleare externum 587, 589
nucleare internum 587, 589
papillare 670, 671
pigmentosum 549, 570, 586
plexiforme externum 587
plexiforme internum 587
purkinjense 155, 156
reticulare 671
sensitivum 549
spinosum 670, 671
vasculosum 574

Stria
diagonalis 669
longitudinalis 669
longitudinalis lateralis 103, 114, 115
longitudinalis medialis 103, 114, 115
mallearis 610, 611, 618
medullaris thalami 92, 105, 106, 109, 125, 137, 669
occipitalis 603
olfactoria lateralis 70, 215, 229, 669
olfactoria medialis 70, 229, 669
terminalis 92, 106, 118, 120, 126, 138
vascularis 648

Striae
medullares ventriculi quarti 164, 219
olfactoriae 139

Stroma 571
iridis 570, 575

Subiculum 113
promontorii 613

Substantia
alba 39, 57, 155, 156
alba cerebelli 150
gelatinosa centralis 57
gelatinosa; Lamina spinalis II 53, 55, 57, 161
grisea 57, 142
grisea centralis 141, 193, 194, 232
grisea intermedia centralis 463
grisea, intersectiones 99
intermedia 136
intermedia centralis 50, 51, 52, 55
intermedia lateralis 51, 55

Substantia
lentis, cortex lentis 570, 581
lentis, nucleus lentis 570, 581
nigra 69, 109, 132, 133, 141, 142, 143, 145, 146, 199, 202, 232
nigra, pars compacta 129, 141
nigra, pars reticularis 129, 141
perforata anterior; Substantia perforata rostralis 139, 141, 146, 214, 229, 669
perforata posterior 69, 137, 139, 141
propria sclerae 570, 590
visceralis secundaria 51

Sulci
cerebri 74
orbitales 69, 215

Sulcus 660
anterolateralis 47, 57, 163, 220, 291
calcarinus 69, 73, 76, 77, 78, 85, 89, 93, 94, 97, 104, 117, 593, 603, 657
centralis 61, 62, 63, 65, 72, 73, 75, 85, 90, 97, 102, 119, 128, 197, 198, 208
centralis insulae 76
cinguli 73, 76, 77, 104, 159
circularis insulae 76, 93
collateralis 69, 70, 73, 76, 95, 104, 116, 146
corporis callosi 76, 77
cruris helicis 607
ethmoidalis 236
frontalis inferior 62, 63, 72, 75
frontalis superior 62, 63, 65
glutealis 445
hippocampalis 69, 73, 76, 116, 117
hypothalamicus 125, 137
intermedius posterior 51, 57, 164
intertubercularis 384

interventricularis anterior 513
interventricularis posterior 514
intraparietalis 61, 62, 63, 72
lateralis 72, 74, 75, 85, 87, 146, 159, 656
lateralis, ramus posterior 61
limbaris 41, 164, 226
lunatus 75, 95
medianus 138, 140, 164, 226
medianus posterior 45, 47, 50, 51, 52, 57, 176, 463
mesodiencephalicus 41, 42
nervi oculomotorii 139
nervi petrosi majoris 646
nervi radialis 380, 381
nervi ulnaris 367, 384
neuralis 40
occipitotemporalis 69, 76
olfactorius 69, 76, 139, 215
ophthalmicus 549
parietooccipitalis 62, 65, 73, 76, 77, 85, 104, 118
postcentralis 61, 62, 63, 65, 72, 75
posterior auriculae 604
posterolateralis 45, 47, 51, 52, 57, 154, 164, 176, 220
precentralis 62, 63, 75
promontorii 613
retroolivaris 281
sclerae 564, 570
sinus petrosi inferioris 646
sinus sigmoidei 628, 646
spiralis internus 648
temporalis inferior 69, 70, 72, 75, 215
temporalis superior 72, 75, 95
transversus antihelicis 607
tympanicus 613
Supercilium 550, 553
Sustentocytus 638
Epithelocytus sustenans 641
Sutura
coronalis 173
palatina mediana 254
sphenofrontalis 245
Symphysis pubica 400, 414
Synapsis 23
axosomatica 14
neuromuscularis; Junctio neuromuscularis 16, 212
Synchondrosis
petrooccipitalis 646
sphenopetrosa 628, 646
Syndesmosis tympanostapedialis 627

T

Taenia
choroidea 126, 138, 218
cinerea 219
fornicis 101, 114, 115, 116
hippocampi 115
Tanycytus 18
Tarsus
inferior 552, 553, 554, 555, 584
superior 552, 553, 554, 555, 584
Tectum mesencephali 142, 168, 206, 208, 232
colliculus superior 69, 141
Tegmen
tympani 614, 624
ventriculi quarti, frenulum veli medullaris superioris 150
ventriculi quarti, velum medullare superius 150
Tegmentum
mesencephali 69, 125, 141, 142
pontis 77, 145, 154
Tela
choroidea 137
choroidea ventriculi tertii 127
subcutanea; Subcutis; Hypodermis 670, 671, 675
submucosa 666
Telencephalon 40, 41, 42, 61, 132, 193
lobus frontalis 121
lobus temporalis 121
Cerebrum 9, 41
Cerebrum, sulcus lateralis 184
Tendo calcaneus 425, 426, 427, 428
Tentorium cerebelli 100, 146, 153, 158, 159, 179, 182, 631
Terminatio
axonis 33
neuralis 33
neuralis libera 31, 190, 212
Terminationes neurales 32
(non-myelinatae) 35
Testis; Orchis 414, 416, 528
Textus
adiposus 58
adiposus subcutaneus 671
connectivus 660, 666
connectivus proprius; Textus conjunctivus 34
encephali 21
fibrosus et adiposus 212
Thalami 263
Thalamus 41, 42, 61, 77, 78, 95, 97, 99, 102, 104, 107, 118, 125, 126, 127, 129, 132, 136, 137, 159, 181, 189, 192, 194, 196, 199, 200, 201, 202, 203, 205, 206, 207, 208, 218, 231, 646, 657, 663, 668
nucleus posterior ventrolateralis 193
nucleus ventralis 93
pulvinar thalami 126, 138
Thenar; Eminentia thenaris 364, 368, 369
Thymus 333, 334
Tibia 423, 439
Tonsilla
cerebelli; Paraflocculus ventralis [H9X] 71, 77, 148, 149, 150, 215
palatina 282
pharyngealis 230, 625
Trabecula
arachnoidea 20
perilymphatica 637
Trabeculae arachnoideae 171
Trachea 280, 282, 285, 288, 333, 334, 497, 499, 510, 511, 512, 513, 515
Tractus
bulboreticulospinalis 188, 199, 645
cerebellonuclearis 188
cerebellorubralis 188, 203, 207, 208
cerebellothalamicus 203
corticonuclearis 196, 276
corticopontinus 143, 210
corticospinalis 199, 202
corticospinalis anterior 50, 52, 161, 164, 196, 199, 200, 201, 207, 208, 209
corticospinalis lateralis 50, 52, 161, 196, 199, 200, 201, 207, 208, 209
corticotegmentalis 207
dentothalamicus 109, 188
extrapyramidalis 201
frontopontinus 107, 108, 198, 199, 208
habenulointerpeduncularis; Fasciculus retroflexus 105, 106
hypothalamohypophysialis 106
hypothalamospinalis 137
iliotibialis 419, 430
mammillotegmentalis 106
mammillothalamicus 91
mesencephalicus nervi trigemini 142
nucleocerebellaris 188
occipitomesencephalicus 199
olfactorius 70, 84, 92, 112, 139, 179, 215, 229, 244, 631, 667, 668, 669
olivocerebellaris 163, 188, 210
opticus 70, 96, 112, 127, 132, 133, 139, 140, 141, 146, 231, 232, 592, 593, 594, 595, 600, 601, 657
paraventriculohypophysialis 137

- parietotemporopontinus 199
- perforans 113
- pontoreticulospinalis 188
- pontoreticulospinalis anterior 202
- pyramidalis 98, 143, 144, 160, 163, 192, 197, 198, 199, 201
- pyramidalis, fibrae corticospinales 207, 208
- reticulospinalis 109
- reticulospinalis anterior 50, 52
- rubrospinalis 50, 52, 109, 142, 143, 144, 160, 163, 188, 199, 202, 204, 207, 208, 209
- solitarius 144, 160, 163
- solitarius, nucleus 164, 275
- spinalis nervi trigemini 144, 163, 164
- spinocerebellaris 202
- spinocerebellaris anterior 50, 52, 144, 151, 160, 163, 164, 188, 191, 195, 206, 210
- spinocerebellaris posterior 50, 52, 160, 164, 188, 195, 206, 210
- spinomesencephalicus 193
- spinoolivaris 52, 188
- spinoolivaris et Fibrae olivospinales 50
- spinoreticularis 193
- spinotectalis 52, 142, 143
- spinotectalis et spinothalamicus lateralis 50
- spinothalamici anterior et lateralis 206
- spinothalamicus anterior 50, 52, 189
- spinothalamicus et Lemniscus trigeminalis 142
- spinothalamicus lateralis 52, 143, 144, 160, 189, 191, 192, 210
- spinothalamicus lateralis et Tractus spinotectalis 164
- spinothalamicus lateralis, pars neo 193
- spinothalamicus lateralis, pars paleo 193
- spiralis foraminosus 647, 649, 650, 654
- supraopticohypophysialis 137
- sympathicus centralis 143, 144, 160
- tectospinalis 50, 52, 142, 143, 144, 160, 163, 199, 202, 208, 592, 655
- tegmentalis centralis 143, 144, 151
- temporopontinus 198
- thalamocingularis 91
- trigeminospinalis 188
- trigeminothalamicus posterior 664
- tuberohypophysialis 106
- vestibulocerebellaris 188
- vestibulospinalis 50, 52, 202, 644, 657
- vestibulospinalis lateralis 199, 643, 645
- vestibulospinalis medialis 52

Tragus 604, 606

Trigonum
- collaterale 95, 101, 114, 116, 118, 120, 122, 124
- habenulare 126, 138
- lemnisci lateralis 126
- nervi hypoglossi 164, 219
- nervi hypoglossi (in fossa rhomboidea) 291
- nervi vagi; Trigonum vagale 164, 219
- olfactorium 69, 92, 112, 139, 141, 669

Trochanter minor 418

Trochlea 550, 559

Trunci vagales anterior et posterior 469, 506, 543

Truncus
- brachiocephalicus 278, 279, 281, 289, 343, 494, 497, 499, 511, 512, 514, 515
- coeliacus 401, 498, 499, 535, 536
- coeliacus, plexus coeliacus 470, 492
- encephali 9, 130, 202, 646
- inferior 339
- inferior [CVII, TI] 341
- lymphaticus jugularis 287
- lumbosacralis 396, 401, 402, 501, 503, 529, 531
- medius 339
- medius [CVII] 341
- nervi accessorii 290
- nervi accessorii, r. externus 290
- nervi accessorii, r. internus 290
- nervi accessorii, rr. musculares 290
- nervi spinalis 307, 463
- pulmonalis 279, 511, 513, 514
- superior 339
- superior [CV, CVI] 341
- sympathicus 241, 255, 272, 273, 278, 279, 289, 292, 316, 323, 335, 394, 401, 402, 417, 493, 494, 495, 497, 498, 507, 509, 512, 513, 518, 519, 520, 522, 523, 526, 528, 530, 532, 534, 540, 541, 542
- sympathicus, ganglia lumbalia 317, 470, 502, 505, 527, 529, 531
- sympathicus, ganglia sacralia 470, 502, 527
- sympathicus, ganglia thoracica 470, 511
- sympathicus, ganglion cervicale inferius 518
- sympathicus, ganglion cervicale medium 497, 511, 512
- sympathicus, ganglion cervicale superius 292, 498, 512, 513
- sympathicus, ganglion thoracicum [X] 532
- sympathicus, pars lumbalis; segmenta lumbalia [I–V] 469
- sympathicus, pars thoracica 469
- sympathicus, rr. cardiaci thoracici 518
- sympathicus, rr. communicantes 316, 327, 513, 531, 532
- sympathicus, rr. interganglionares 500, 502
- sympathicus, rr. oesophageales 509
- thyrocervicalis 287, 289, 326, 327, 342
- tibiofibularis 428
- vagalis anterior 280, 281, 289, 492, 497, 498, 499, 502, 509, 519, 520, 521, 524, 527, 535, 536, 538, 543, 532
- vagalis anterior, r. coeliacus 519
- vagalis anterior, r. hepaticus 519, 521, 524
- vagalis anterior, r. pyloricus 519, 521, 524
- vagalis posterior 281, 289, 492, 498, 500, 502, 519, 520, 522, 523, 524, 526, 527, 535, 536, 538, 543, 544, 545, 546
- vagalis posterior, r. coeliacus 521, 524
- vagalis posterior, r. hepaticus 519, 521
- vagalis posterior, r. pyloricus 519
- vagalis posterior, rr. coeliaci 502

Tuba
- auditiva; Tuba auditoria 265, 277, 605, 611, 614, 615, 616, 618, 619, 624, 625, 627, 659
- auditiva; Tuba auditoria, lamina membranacea 625
- auditiva; Tuba auditoria, ostium pharyngeum tubae auditivae; ostium pharyngeum tubae auditoriae 625
- auditiva; Tuba auditoria, pars cartilaginea 243, 625
- auditiva; Tuba auditoria, pars cartilaginea, lamina membranacea 627
- auditiva; Tuba auditoria, pars ossea 625
- uterina; Salpinx 415, 530

Tuber [VII B] 149
- cinereum 42, 125, 133, 139, 141, 214
- ischiadicum 416, 457, 458

Tuberculum
- anterius thalami 138
- auriculare 604
- corniculatum 494
- cuneatum 138, 140, 164, 168, 219
- cuneiforme 494
- nuclei gracilis 138, 140, 164, 168, 219
- majus 384
- minus 348, 384
- supratragicum 604

Tubulus neuralis 40

Tunica
- conjunctiva 549, 554, 564, 567, 576, 579, 580, 582, 586
- conjunctiva bulbi 550, 551, 552, 560, 566, 570
- conjunctiva palpebrarum 551, 552
- conjunctiva, tunica conjunctiva bulbi 584
- conjunctiva, tunica conjunctiva palpebrarum 584
- mucosa 503
- mucosa linguae 282
- mucosa olfactoria 669
- mucosa pharyngis 68
- muscularis 503
- muscularis pharyngis 108

Turma nuclearis medialis 56

U
Umbo membranae tympanicae 607, 610, 611, 617, 618
Uncus 76, 77, 92, 104, 112, 114, 116, 117, 663, 668, 669
Unda currens 653
Unguis 673
Ureter 415, 417, 526, 538
(pars abdominalis; pars pelvica) 526
dexter 503, 504
Urethra feminina 415
Uterus 415, 530
Utriculus 629, 630, 632, 635, 636, 637, 640, 641, 645, 659
Uvula palatina 494, 662

V
Vagina 415, 504, 530
externa 568, 590
externa; spatium intervaginale subarachnoidale; spatium leptomeningeum 568
fibrosa digiti 376, 377
interna 590
radicularis epithelialis externa; Vagina comitans 33, 672
radicularis epithelialis interna; Vagina matricalis 33
tendinis musculi flexoris carpi radialis 390
tendinis musculi obliqui superioris 550
Vallecula
cerebelli 148
epiglottica 282
Valli neurales 40
Vas capillare 18, 19, 20, 21, 22, 24, 32
Vasa
capillaria 17, 20
corticalia superficialia 67
glutea inferiora 413
lacrimalia 557
nervorum 591
retinae 583
sanguinea 184, 212, 587, 589, 671, 675
sanguinea retinae 568, 573
Velum medullare
inferius 61, 149, 150, 164
superius 61, 126, 140, 144, 148, 149, 150, 164, 168, 219
Vena 671
anastomotica inferior 74, 173, 175
anastomotica superior 173, 175
angularis 175, 555
anterior cerebri 175
anterior septi pellucidi 124
aqueductus cochleae 636
aqueductus vestibuli 635
auricularis posterior 324, 328
axillaris 326, 327
azygos 334, 394, 499, 500, 512
basilaris 175
basilica 362, 363, 370, 372
brachiocephalica dextra 287, 334
brachiocephalica sinistra 326, 327, 334
bulbi vestibuli 460
cava inferior 280, 401, 500, 512, 514, 533
cava superior 279, 333, 334, 498, 511, 512, 513, 514, 515
centralis retinae 564, 572, 584
centralis retinae, pars intraocularis 573, 580
cephalica 314, 325, 326, 327, 340, 342, 362, 363, 370, 372, 385
cervicalis profunda; colli profunda 175, 312
cervicalis superficialis; Vena colli superficialis 331
choroidea superior 101
circumflexa ilium profunda 401
circumflexa ilium superficialis 314, 419
comitans nervi hypoglossi 283, 293
conjunctivalis 572
emissaria 176, 177
emissaria condylaris 68, 175
emissaria mastoidea 175
epigastrica superficialis 314, 419
episcleralis 568, 573
facialis 175, 252, 266, 267, 268, 293, 324, 325, 496
femoralis 314, 402, 406, 419
fenestrae cochleae 635
frontalis 175
hemiazygos 335, 533
hemiazygos accessoria 335
iliaca communis 401, 507
iliaca communis sinistra 507
iliaca externa 401, 507
iliaca interna sinistra 507
inferior cerebri 100
infratrochlearis 555
intercostalis 500
intercostalis posterior 394
intercostalis superior sinistra 335
interna cerebri 175
jugularis anterior 324, 328, 340
jugularis externa 175, 252, 264, 287, 293, 314, 324, 325, 326, 327, 328, 330, 331, 340, 342, 494, 496
jugularis interna 68, 175, 249, 252, 255, 268, 277, 279, 292, 293, 326, 327, 333, 342, 344, 489, 493, 494, 495, 496, 614, 625
labyrinthi 636
laryngea inferior 494
laryngea superior 285
lingualis 252
lumbalis ascendens sinistra 401
magna cerebri 95, 124, 172, 175, 181
marginalis lateralis 438
marginalis medialis 438
media profunda cerebri 175
media superficialis cerebri 173, 175, 178, 216
mediana antebrachii 362, 370, 372
mediana cubiti 370, 372
meningea media 174, 216
modioli spiralis anterior 636
modioli spiralis posterior 636
muscularis 572
obturatoria 406
occipitalis 293, 318, 324, 328
ophthalmica inferior 175, 481, 561
ophthalmica superior 174, 175, 235, 481, 561
ovarica 401
palmaris superficialis 372
perforans 362, 438
petrosa 179, 216
poplitea 420, 424, 426, 427, 446, 447, 451
profunda femoris 402
profunda penis 503
pudenda externa 314, 419
pudenda interna 418, 420
pulmonalis dextra inferior 512
pulmonalis dextra superior 512
pulmonalis inferior dextra 280
pulmonalis inferior sinistra 280
pulmonalis sinistra inferior 513
pulmonalis sinistra superior 513
renalis 401
retromandibularis 175, 293, 324, 325, 326, 328, 484
sacralis mediana 401
saphena magna 419, 438, 446
saphena parva 420, 424, 426, 438, 446, 449, 450
subclavia 286, 325, 334, 340, 342, 365, 489, 542
subclavia dextra 331
sublinguales 293, 484
submentalis 325
superficialis cerebri 100
superior cerebri 100
supraorbitalis 555
supratrochlearis 555
testicularis 417
thalamostriata 126
thalamostriata superior; Vena terminalis 101, 120, 124, 218
thoracica interna 394
thoracoacromialis 325

thoracoepigastrica 365
thyroidea inferior 285, 287, 327, 333
thyroidea media 285
thyroidea superior 293, 325, 327
tibialis posterior 426
transversa cervicis; Vena transversa colli 324
vertebralis 175
vertebralis, pars prevertebralis 327
vorticosa 573
vorticosa, bulbus 572
Venae
aqueductus vestibuli 636
cerebri superiores 74
ciliares anteriores 570
ciliaris anterior 573
circumflexae femoris mediales 406
conjunctivales 573
digitales dorsales pedis 438
efferentes hypophysiales 135
episclerales 579
frontales 173
gluteae inferiores 418
gluteae superiores 418
inferiores cerebri 216
intercostales posteriores 498, 533
labyrinthi 635
paraumbilicales 314
parietales 173, 180
perforantes 446
pontes 182
portales hypophysiales 135, 137
pulmonales 518
pulmonales dextrae 334, 500, 514, 515
pulmonales sinistrae 514, 515
pulmonales sinistrae (superior et inferior) 335
superficiales cerebri 173
superficiales cerebri superiores 64
superiores cerebri 67, 172, 180, 182
surales 426
thoracoepigastricae 327
tibiales posteriores 426
transversae cervicis; Venae transversae colli 340
vorticosae 557, 568, 572
Venter frontalis 553
Ventriculus 79
cordis dexter 514
cordis sinister 514
dexter 512, 513
lateralis 79, 87, 99, 107, 114, 121, 123, 126, 132, 146, 159, 172, 184, 594
lateralis, cornu frontale; cornu anterius 93, 94, 96, 118, 119, 120, 121, 122, 123, 124, 131
lateralis, cornu occipitale; cornu posterius 94, 116, 118, 119, 120, 122, 123, 124, 131
lateralis, cornu temporale; cornu inferius 96, 97, 116, 118, 119, 122, 123, 124, 139, 153
lateralis, pars centralis 100, 119, 120, 122, 127
lateralis, plexus choroideus 118, 120, 124, 183, 184
lateralis; cornu frontale; cornu anterius 138
quartus 62, 77, 119, 121, 122, 123, 144, 145, 148, 150, 154, 158, 164, 168, 172, 181, 184, 238
quartus, apertura 184
quartus, apertura lateralis 138, 164, 168
quartus, apertura lateralis, recessus lateralis 122, 123
quartus, apertura mediana 122, 123, 138, 168
quartus, plexus choroideus 138, 168, 183
quartus, recessus lateralis 119
quartus, tela choroidea 138, 149
sinister 513
tertius 93, 94, 102, 107, 119, 121, 122, 123, 125, 126, 127, 132, 138, 146, 158, 172, 184, 207, 263
tertius, plexus choroideus 183
tertius, tela choroidea 120
Venula 670, 674
macularis inferior 583
macularis superior 583
medialis retinae 583
nasalis retinae inferior 583
nasalis retinae superior 583
temporalis retinae inferior 583
temporalis retinae superior 583
Vermis
cerebelli [I–X] 94, 120, 138, 141, 146, 148, 149, 151, 153, 154, 215
cerebelli [I–X], cortex 195
cerebelli [I–X], pyramis [VIII] 148
cerebelli [I–X], uvula [IX] 148, 149
Vertebra 183
[CVII] 343
[LI] 60, 408
[LII] 407
[LIV] 407, 408
[LV] 529, 531, 534
[TI] 343
cervicalis [CIII], foramen transversarium 178
cervicalis [CIII], processus articularis inferior; zygapophysis inferior 179
lumbalis [LI] 398
lumbalis [LV] 398
prominens [CVII] 348, 351
sacralis [SI] 398
thoracica [TXII] 316, 398
Vertebrae
cervicales, arcus vertebrae [CVII] 46
lumbales, arcus vertebrae [LI] 46
lumbales, arcus vertebrae [LV] 46
thoracicae, arcus vertebrae [TI] 46
thoracicae, arcus vertebrae [TXII] 46
Vertex corneae 564, 567
Vesica
ophthalmica 549
urinaria 414, 415, 417, 504, 526, 528
Vesicula
lentis 549
optica 40
synaptica; Vesicula presynaptica 25, 26, 36
Vestibulocytus
I; Vestibulocytus piniformis 641
I; Vestibulocytus piniformis, stereocilium 641
II; Vestibulocytus columnaris 641
II; Vestibulocytus columnaris, stereocilium 641
Cellula sensoria pilosa 638
Vestibulum 259, 265, 614, 629, 633, 640, 657
nasi 230
oris 230
Vomer 254

Z

Zona
hypophysotropica 136
incerta 109
keratogena 674
Zonula ciliaris 564, 567, 570, 582, 584

Предметный указатель терминов на русском языке

А

Автономная
  ветвь (симпатическая), трахея 510
  иннервация женских половых органов 530
  иннервация мужских половых органов 528
  иннервация печени, желчного пузыря и желудка 519
  иннервация пищевода 509
  иннервация сердца 511
  нервная система 464, 466
  часть периферической нервной системы 469
Автономное сплетение 524, 525
Автономные нервы 417
  к органам таза 417
Автономный узел 463
Агранулярная
  (гладкая) эндоплазматическая сеть; агранулярный (гладкий) эндоплазматический ретикулум 26
  кора 80
Аденогипофиз; передняя доля 125, 135, 136, 137
Акромиальная сеть 350
Акромион 348, 349
Аксо-аксональные нейроны 82
Аксо-аксональный
  нейрон 82
  синапс 27
Аксо-дендритный
  синапс 27
Аксолемма 30
  (пресинаптическая мембрана) 36
  и клеточная оболочка нейролеммоцита (шванновской клетки) 29
Аксон 10, 15, 16, 27, 28, 29, 32, 190
  (нейрит) 14
Аксонный холмик 14
Аксоны 8, 666
  обонятельных нейросенсорных клеток, образующие обонятельные нити 665
  обонятельных рецепторов (нейроны) 666
  пирамидных нейронов 82
Аксоплазма 36
Аксо-соматический синапс 14, 27
Аллокортекс 84, 113
Альфа-мотонейрон 199, 202, 300
Амакринные нейроны; амакринные клетки 587
Аммонов рог 113
Ампула 638
  луковица 640
Ампулярные
  гребешки 612
  костные ножки 633
Ампулярный
  гребешок 630, 637, 638, 640, 641, 645
  купол 640
  нерв 641
Анализатор
  общей чувствительности 88
  стереогнозии 88
Анально-копчиковая связка 459
Анастомоз между верхними и нижними артериями гипофиза 135
Анатомическая табакерка 391
Аорта 416, 513
  бронхиальные ветви 500
Аортальные нервы 491
Аортопочечные узлы 469, 502, 526, 527, 530, 545
Аортопочечный узел 524, 535
Апертура водопровода среднего мозга; апертура водопровода мозга 181
Апикальный
  дендрит 667
  отросток ливорного контактного нейрона 18
Апокринная потовая железа 671
Апокринные
  железы 676
  половые железы 672
Апоневроз
  двуглавой мышцы плеча 345, 356, 358, 362, 366, 372, 373
  языка 660
Артериальная
  связка (артериальный проток) 335, 515
  сеть перегородки носа 230
Артерии и
  вены радужки 572
  нервы ладонной поверхности кисти 379
  нервы средостения 515
Артериола 670, 674
Артерия 20, 637, 671
  большого пальца кисти 379
  глазного нерва 591
  лабиринта 71, 178, 216, 217, 632, 635, 636
  лабиринта, улитковая ветвь 636
  луковицы полового члена 459
  огибающая лопатку 342, 345, 349, 350, 381
Архикортекс 113
Архипаллиум 84
Ассоциативная кора 197
Ассоциативные
  волокна 12, 81, 102, 104, 117
  волокна конечного мозга 102
  нервные волокна 187
  пути, вентропателеральная поверхность правого полушария 102
Астробласты 43
Астроцит 24, 155
  крыловидный 22
  мозжечка 22
Астроциты 10, 18, 20
  протоплазматические 19
Атлант [CI] 179, 351
  передняя дуга атланта 230
  поперечный отросток 320
Афферентная иннервация
  внутренних органов 539
  органов брюшной полости 536
Афферентное нервное волокно 82, 638, 641
Афферентные
  волокна 9, 82, 599
  волокна от гиппокампа 106
  волокна улиткового нерва 654
  нервные волокна 463
  нервные волокна; соматические нервные волокна 463
  связи (к гипоталамусу) 106
  (чувствительные) волокна 305
Афферентный слуховой путь левого уха 656
Ахиллов рефлекс 300
Ацетилхолин 466

Б

Базальная
  мембрана 17, 31, 571, 641, 665, 671
  пластинка 33, 39, 44, 587, 589
  часть конечного мозга 97
Базальные
  (подкорковые) ядра 12
  узлы 132, 157
  ядра 44, 93, 96, 97, 157, 197
  ядра конечного мозга 99
  ядра, горизонтальный разрез мозга через третий желудочек на уровне межталамической спайки 94
  ядра, сагиттальный разрез левого полушария на уровне тела хвостатого ядра 97
  ядра, фронтальный разрез мозга на уровне межжелудочкового отверстия 96

Базальный
комплекс (мембрана Бруха) 548
слой 670, 671, 672
эпителиоцит; базальная клетка 666
Базилярная
артерия 71, 78, 153, 154, 178, 181
вена 175
мембрана 653
пластинка 648, 650
пластинка; мембрана 654
часть моста 145
Базилярное сплетение 121, 172, 174, 216, 217, 233, 239
Барабанная
борозда 613
вырезка 611, 616
лестница 612, 629, 630, 634, 647, 648, 649, 650, 653
пазуха 613, 624
перепонка 605, 607, 608, 609, 610, 611, 615, 616, 617, 618, 619, 620, 623, 624, 625, 653, 658, 659
перепонка, натянутая часть 611, 627
перепонка, ненатянутая часть 611
полость 261, 605, 612, 613, 614, 615, 617, 623, 624, 646, 647
полость и слуховая труба 624
полость, передняя стенка 614
полость, сосцевидная стенка 614
полость, яремная стенка 614
стенка (базилярная спиральная мембрана) 612
струна 241, 242, 243, 258, 259, 261, 265, 277, 297, 474, 479, 483, 488, 611, 614, 615, 616, 617, 618, 619, 620, 624, 647, 664
струна и большой каменистый нерв 265
струна; парасимпатический корешок поднижнечелюстного узла 243
Барабанное
отверстие 612
отверстие слуховой трубы 613, 615, 616
сплетение 240, 243, 265, 274, 277, 297, 488, 614, 617
Барабанно-стременной синдесмоз 627
Барабанные ячейки 613, 646
Барабанный нерв 241, 243, 271, 272, 274, 277, 296, 474, 614, 615, 624
Бахромка гиппокампа 101, 113, 114, 115, 116, 117, 118, 120
Бегущая волна 653
Бедренная
артерия 314, 400, 402, 406, 416, 419, 448
вена 314, 402, 406, 419
кость 423
кость, подколенная поверхность 451
Бедренно-половой нерв 310, 315, 316, 396, 398, 399, 401, 403, 405, 409, 507
[LI, LII] 397, 410
[LI, LII], бедренная ветвь 308, 454
бедренная ветвь 316, 401, 402, 403, 405, 409, 410, 444, 452, 507
половая ветвь 306, 316, 401, 402, 403, 405, 409, 457, 507
Бедренный нерв 303, 310, 317, 396, 398, 399, 401, 402, 403, 406, 408, 416, 417, 419, 448
Бедренный нерв [LII–LIV] 397, 410
и его ветви 408
мышечные ветви 406, 448
передние кожные ветви 314, 317, 408, 409, 419, 448, 449, 452
передняя кожная ветвь 443
Безмиелиновое
афферентное нервное окончание 31
безмякотное нервное волокно 30
нервное волокно 16, 212
Белая
пластинка 150
соединительная ветвь 302, 307, 465, 516
соединительная ветвь (преганглионарные нервные волокна к автономному узлу) 463
соединительная ветвь (преганглионарные нервные волокна к узлу симпатического ствола) 463
Белое
вещество 8, 12, 13, 39, 43, 57, 149, 155, 156
вещество мозжечка 150
вещество полушария большого мозга 110
вещество спинного мозга 54
Белые пластинки 149
Бифуркация сонной артерии 278, 495
Бледный шар 98, 107, 109, 198, 201, 202, 162, 199
Блестящий слой 671, 672
Блок 550, 559
Блоковый нерв [IV] 41, 70, 77, 126, 138, 139, 140, 143, 164, 168, 179, 215, 216, 217, 218, 219, 220, 221, 225, 232, 233, 234, 235, 239, 242, 263, 297, 481, 561
[CN IV] 562
Блуждающие нервы и
другие нервы шеи 279
их ветви 281
их ветви в грудной полости 280
Блуждающий
нерв [X пара] 473
нерв [X] 40, 41, 46, 70, 139, 140, 160, 163, 164, 178, 188, 214, 216, 217, 219, 220, 224, 225, 228, 242, 243, 252, 255, 272, 273, 278, 279, 281, 286, 287, 289, 290, 292, 297, 298, 325, 326, 327, 333, 344, 465, 467, 474, 475, 483, 489, 493, 494, 495, 496, 497, 498, 499, 500, 508, 509, 510, 512, 513, 515, 516, 518, 532, 535, 536, 538, 540, 541, 543, 608, 662, 663, 664
нерв [X], бронхиальные ветви 281, 513
нерв [X], бронхиальные ветви, легочное сплетение 500
нерв [X], верхние шейные сердечные ветви 273, 327
нерв [X], верхний и нижний узлы 469
нерв [X], верхний узел 178, 273, 275, 278, 281, 296
нерв [X], глоточная ветвь 272
нерв [X], грудные сердечные ветви 512, 513, 518
нерв [X] и симпатический ствол, анастомотическая ветвь 532
нерв [X], кишечные ветви 281
нерв [X], легочная ветвь 512
нерв [X], менингеальная ветвь 216, 273
нерв [X], менингеальные ветви 182
нерв [X], нижний узел 242, 273, 275, 277, 278, 279, 281, 292, 489, 517, 664
нерв [X], панкреатические ветви 281
нерв [X], передние желудочные ветви 281, 532
нерв [X], печеночные ветви 281
нерв [X], пищеводное сплетение 500
нерв [X], почечные ветви 281
нерв [X], селезеночные ветви 281
нерв [X], сердечные ветви 515
нерв [X], синусная ветвь 272
нерв [X], соединительная ветвь 512
нерв [X], ушная ветвь 277, 296
нерв [X], чревные ветви 281
нерв [X], шейные и грудные сердечные ветви 516
нерв и языкоглоточный нерв: их периферическое распространение и ядра в продолговатом мозге 276
ствол 508
Бокаловидные клетки 554
Боковая лакуна 177
Боковой
желудочек 79, 87, 99, 107, 114, 121, 123, 126, 132, 146, 159, 172, 184, 594
желудочек, височный рог; нижний рог 96, 97, 116, 118, 119, 122, 123, 124, 139, 153
желудочек, затылочный рог; задний рог 94, 116, 118, 119, 120, 122, 123, 124, 131, 162
желудочек, лобный рог; передний рог 93, 94, 96, 118, 119, 120, 121, 122, 123, 124, 131, 138, 162
желудочек, сосудистое сплетение 118, 120, 124, 183, 184
желудочек, центральная часть 100, 119, 120, 122, 127, 162
канатик 50, 51, 57, 190, 463
рог 39, 51, 52, 57, 463
собственный пучок 50
Боковые
желудочки 44
желудочки мозга 120
лакуны 173
стволы спинного мозга 472

столбы 12
столбы спинного мозга 471
Большая
барабанная ость 616
грудная мышца 339, 340, 342, 345, 354, 356, 358, 365, 677
грудная мышца, брюшная часть 365
грудная мышца, грудино-реберная часть 365
грудная мышца, ключичная часть 365
задняя прямая мышца головы 260, 319, 320
круглая мышца 345, 347, 349, 350, 355, 356, 358, 381, 382, 383
мозговая вена 95, 124, 172, 175, 181
мышца завитка 606
надключичная ямка 680
небная артерия 254
небная артерия, задняя перегородочные ветви 254
подкожная вена ноги 419, 438, 446, 450
поясничная мышца 401, 402, 404, 405, 408, 409, 416, 448
приводящая мышца 406, 407, 413, 418, 420, 421, 446, 447, 457, 458
ромбовидная мышца 347, 348
скуловая мышца 267, 268
ягодичная мышца 312, 418, 420, 445, 446, 447, 457, 458, 459, 460
Большеберцовая
артерия, мышечная ветвь 451
кость 423, 439
Большеберцовые нерв и артерия 428
Большеберцовый нерв 303, 311, 396, 398, 399, 403, 420, 421, 422, 423, 424, 425, 426, 427, 428, 430, 433, 436, 438, 442, 444, 446, 447, 450, 451, 455, 456
(икроножная мышца; камбаловидная мышца; подошвенная мышца; задняя большеберцовая мышца; длинный сгибатель пальцев; длинный сгибатель большого пальца стопы) 443
[LIV–SII], ветвь седалищного нерва 412
медиальная пяточная ветвь 450
медиальные пяточные ветви 436
мышечная ветвь (длинная малоберцовая мышца) 443
мышечная ветвь (длинный сгибатель пальцев) 443
мышечная ветвь (задняя большеберцовая мышца) 443
мышечная ветвь (икроножная мышца; камбаловидная мышца; подошвенная мышца; подколенная мышца) 443
мышечные ветви 424, 426
мышечные ветви (икроножная мышца; подошвенная мышца; камбаловидная мышца) 442
Большие
внутренностные нервы 506, 524
щитки; затылочные щитцы 105, 118
Большое
кольцо радужки 571, 577
небное отверстие 236, 254
отверстие 172, 290, 291
отверстие, передний край 158
седалищное отверстие 414, 415, 501
ядро шва 165, 193
Большой
артериальный круг радужки 569, 570, 571, 572, 573, 574, 575
бугорок 384
внутренностный нерв 307, 317, 334, 468, 469, 470, 497, 498, 500, 502, 506, 510, 519, 520, 532, 535, 536
внутренностный нерв (от V–IX грудных узлов) 491
внутренностный нерв [TV–TX] 522, 523
затылочный нерв 256, 260, 264, 286, 295, 296, 303, 305, 311, 312, 313, 315, 318, 319, 320, 324, 327, 328
затылочный нерв [CII] 309, 318
звездчатый нейрон 155
и малые небные нервы 244, 246, 248, 478
и малый внутренностные нервы 508, 543, 544, 545, 546
каменистый нерв; парасимпатический корешок крылонёбного узла; промежуточный корешок крылонёбного узла 216, 217, 240, 249, 258, 265, 277, 295, 474, 478, 486, 487, 614, 615, 619, 624, 628, 647
небный канал 485
небный нерв 236, 241, 244, 245, 247, 254, 486
небный нерв, нижние задние носовые ветви 487
пирамидный нейрон 83
подъязычный проток 252, 253
ушной нерв 218, 256, 264, 287, 305, 310, 311, 312, 315, 316, 318, 319, 323, 324, 328, 329, 330, 331, 339, 340, 608
ушной нерв [CIII, CIV] 323
хрящ крыла 230
Борозда 660
большого каменистого нерва 646
глазодвигательного нерва 139
локтевого нерва 367, 384
лучевого нерва 380, 381
мозолистого тела 76, 77
мыса 613
нижнего каменистого синуса 646
ножки завитка 607
сигмовидного синуса 628, 646
склеры 564, 570
Борозды
большого мозга 74
и извилины верхней поверхности полушарий большого мозга 63
и извилины верхнелатеральной поверхности правого полушария большого мозга 72
и извилины правого полушария большого мозга 76
Бровь 548, 550, 553
Бронхи 472
Бронхиальные ветви 542
Брюшная часть аорты; брюшная аорта 401, 470, 492, 501, 506
Брюшное аортальное сплетение 469, 470, 492, 501
Брюшной узел 476
Бугор [VII B] 149
Бугорно-гипофизарный путь 106
Бугорок
клиновидного ядра 138, 140, 164, 168, 219
тонкого ядра 138, 140, 164, 168, 219
ушной раковины 604
Бульбарный уровень 301
Бульборетикулоспинномозговой путь 188, 199, 645
Бульбоуретральная железа 417
Бульбоуретральные железы 505
Быстрый антероградный транспорт 28

В

Варианты выхода седалищного нерва 424
Варолиев мост 162
Вегетативная
(автономная) иннервация сердца 511
(автономная) нервная система 8
иннервация женских половых органов 531
иннервация кишечника ветвями верхнего и брыжеечного сплетения 524
иннервация кишечника ветвями верхнего и нижнего брыжеечного сплетений 523
иннервация мочевого пузыря, брюшной и тазовой частей мочеточника 526
иннервация мочевых органов и надпочечников мужчины 527
иннервация мужских половых органов 529
иннервация поджелудочной железы, двенадцатиперстной кишки и селезенки 519
иннервация толстой кишки ветвями верхнего и нижнего брыжеечного сплетений 525
нервная система 464, 468
Вегетативное
ядро (Эдингера–Вестфаля) глазодвигательного нерва [CN III] 476
ядро блуждающего нерва (X) 167
ядро глазодвигательного нерва 477
ядро глазодвигательного нерва (Эдингера–Вестфаля) 477
Вегетативные
сплетения брюшной полости и полости таза 505
рефлекторные дуги ВНС 465
Вегетативный рефлекс 463
Веко 549

Вена 671
водопровода преддверия 635
водопровода улитки 635, 636
лукovицы преддверия 460
окна улитки 635
сопровождающая подъязычный нерв 283, 293
Венечная артерия 518
Венечные артерии 541
Венечный шов 173
Венозное сплетение 183
овального отверстия 174, 175, 627
сонного канала 627
Венозный синус склеры (шлеммов канал) 548, 566, 567, 570, 572, 573, 576, 579, 580, 582
Вентральная
продольная срединная борозда 44
часть ножки мозга 109, 141, 146
Вентральные ядра таламуса 131
Вентральный
паллидум 97
стратум 97
Вентрикулярная цереброспинальная жидкость 21
Вентробазальные ядра 128
Вентролатеральное ядро 128
Вентромедиальное ядро гипоталамуса 136, 137
Венула 670, 674
Вены
водопровода преддверия 636
лабиринта 635, 636
Веретеновидное чувствительное тельце (тельце Руффини (рецептор)) 670
Вертельная сумка 413
Вертлужная впадина 416
Верхнее
брыжеечное сплетение 469, 470, 492, 521, 522, 524, 543, 544, 546
брыжеечное сплетение с верхним брыжеечным узлом 505
веко 66, 245, 548, 550, 551, 552, 556
веко (передняя поверхность века) 553
веко при закрытом глазе 553
вестибулярное ядро 144, 226, 269, 270, 643, 657
вестибулярное ядро (ядро Бехтерева) 167, 643
зубное сплетение 236, 248, 250, 296
оливное ядро; комплекс верхней оливы 144, 658
подчревное сплетение 505
подчревное сплетение; предкрестцовый нерв 469, 470, 492, 501, 502, 503, 504, 506, 507, 522, 523, 525, 526, 527, 528, 529, 530, 531, 534, 535, 545, 546
преддверное поле 650, 654
прямокишечное сплетение 505, 507, 523, 525, 545
решетчатое пятно 633, 634
слюноотделительное ядро 226, 257, 474, 476, 477
слюноотделительное ядро (мост мозга) 471
слюноотделительное ядро лицевого нерва [CN VII] 476
углубление барабанной перепонки 617, 618, 627
среднее и нижнее прямокишечные сплетения 469
Верхнечелюстная
артерия 246, 248, 251, 261, 266, 478, 483
пазуха 162, 260, 277, 561, 565
Верхнечелюстной
и нижнечелюстной нервы и их альвеолярные ветви 250
нерв 222
нерв [Vb; V2] 178, 215, 217, 233, 236, 238, 239, 241, 244, 246, 250, 258, 259, 260, 262, 265, 296, 310, 311, 315, 474, 478, 481, 486, 487, 488
нерв [Vb; V2], глазничные ветви 478, 486
нерв [Vb; V2], задние верхние альвеолярные ветви 247
нерв [Vb; V2], менингеальная ветвь 216, 244
нерв [Vb; V2], парасимпатический корешок; глазодвигательный корешок 479
нерв [Vb; V2], передние верхние альвеолярные 247
нерв [Vb; V2], узловые ветви к крылонёбному узлу; чувствительный корешок крылонёбного узла 244, 479
Верхние
альвеолярные нервы 236, 244, 250
альвеолярные нервы, задние верхние альвеолярные ветви 486
губные ветви 246
десневые ветви 249
задние носовые ветви 244, 297
зубные ветви 248, 296
зубные и десневые ветви 236
и нижние шейные сердечные ветви 518
мозговые вены 74, 172, 182
мозговые вены под твердой оболочкой 67
мозговые и теменные вены 180
мозжечковые ножки 44
мочепузырные артерии 416
нервы ягодиц 306, 311, 312, 313, 321, 445, 447, 453
нервы ягодиц [LI–LIII] 309
поверхностные мозговые вены 64
шейные сердечные ветви 278, 279, 281, 489
ягодичные вены 418
Верхний
брыжеечный узел 467, 468, 469, 490, 502, 520, 522, 523, 524, 527, 530, 535, 543, 544, 546
брыжеечный узел (ветви к поджелудочной железе и двенадцатиперстной кишке) 520
гортанный нерв 242, 252, 255, 273, 275, 277, 278, 279, 280, 281, 282, 285, 288, 326, 489, 493, 494, 508, 510, 511, 512, 513, 540
гортанный нерв, верхние шейные сердечные ветви 512, 513
гортанный нерв, внутренняя ветвь 278, 282, 283, 284, 285, 289, 496
гортанный нерв, глоточные ветви 283
гортанный нерв, наружная ветвь 278, 283, 285, 289
диафрагмальный лимфатический узел 335
затылочно-лобный пучок; подмозолистый пучок 104
и нижний слезные канальцы 555, 556
и нижний хохлики 218
и нижний ягодичные нервы 398
каменистый синус 121, 172, 174, 175, 216, 217, 218, 239
констриктор глотки 68, 276, 493
констриктор глотки, крыловидная часть 230
корешок 339
латеральный кожный нерв плеча 312, 313, 316, 346, 350, 353, 355, 387
латеральный кожный нерв плеча [CV, VI] 308, 309
мозговой парус 61, 126, 140, 144, 148, 149, 150, 164, 168, 219
носовой ход 625
отдел грудной части спинного мозга 51
отдел кишечника 535, 536, 537
подлопаточный нерв 338
продольный пучок 104
продольный пучок; дугообразный пучок 90, 102, 110
сагиттальный синус 67, 93, 100, 121, 146, 153, 154, 159, 169, 172, 173, 174, 175, 176, 177, 183, 184, 162, 260, 263
свод 548
свод конъюнктивы 552, 555, 584
ствол 339
ствол [CV, CVI] 341, 344
суставной отросток 170
удерживатель сухожилий малоберцовых мышц 426, 427
удерживатель сухожилий разгибателей 429
узел 272, 276
холмик 77, 126, 138, 140, 142, 143, 146, 158, 220, 593, 598
хрящ века 552, 553, 554, 555, 584
шейный сердечный нерв 292, 469, 470, 491, 498, 512, 513, 532
шейный узел 218, 241, 242, 259, 265, 272, 273, 278, 279, 286, 316, 323, 327, 468, 470, 478, 482, 485, 487, 488, 489, 493, 494, 495, 496, 508, 532, 593
ягодичный нерв 317, 396, 413, 418, 423, 457, 501
средний и нижний шейные сердечные нервы 518
средний/нижний шейные узлы 540
Верхняя
анастомотическая вена (вена Троландa) 173, 175
артериола пятна 583

ная ость 413
233, 234, 235, 239, 260, 481, 548, 550, 551, 559,
, 565, 584
ловы 260, 319, 320
хожилие 559, 560, 583
62, 63, 65
а 62, 63, 72, 75, 76, 77, 96, 119
еральная артерия 345, 356, 358, 363, 364, 362
енней яремной вены 121, 172, 174, 175
100
терия 74, 124, 153
жка 45, 126, 138, 143, 144, 148, 150, 151, 168,
, 219, 220
кладка 618
ека 552, 584
ола сетчатки 583
сетчатки 583
на 229, 668

дошная ость 402, 409, 413, 419, 422
228
стенка 617
, 333, 334, 498, 511, 512, 513, 514, 515
ька; первая ножка петлевидной дольки [H VII A]
, 149
жка лопатки 348, 350
232, 233, 234, 235, 239, 246, 481, 548, 550, 551,
, 560, 561, 562, 565, 568, 583, 584
а 611, 617, 619, 620, 627
ни 611, 616, 619, 620
я вена; конечная вена 101, 120, 124, 218
а 62, 63, 72, 75, 88, 100, 119
606, 607
шки 505
ая ветвь 279
ерия 248, 268, 286, 289, 292, 325, 326, 327,
, 495, 496, 499
ерия, перстнещитовидная ветвь 289
а 293, 325, 327
ия 400, 413
ия, глубокая ветвь 418
ия, поверхностная ветвь 420

но покрыта ороговевающим эпителием) 660
604

9
567
ный рефлекс 599
омозговой путь 202
стибулярная волосковая клетка 638

ка типа I; грушевидный вестибулоцит 641
ка типа I; грушевидный вестибулоцит, стерео-
641

к серому бугру 69
к тройничному узлу 248
лучевого нерва 384
плечевого сплетения 347
тройничного нерва 237, 248, 259
шейного сплетения 329
языкоглоточного нерва за пределами основания черепа 272

Ветвь
вертлужной впадины 406
желудочного сплетения 521
к ресничному узлу; парасимпатический корешок; глазодвигательный корешок ресничного узла 236, 248, 474, 481, 482
лучевой артерии 371
нерва к круглому пронатору 373
нижней челюсти 251, 255
сонного синуса 272

Вещество хрусталика
кора хрусталика 570, 581
ядро хрусталика 570, 581

Взаимоотношение миндалевидного тела с другими структурами мозга 98

Взаимоотношения
белого и серого вещества 8
оболочек головного мозга и верхнего сагиттального синуса с костями свода черепа и поверхностью мозга 176
подмышечного лучевого и локтевого нервов с плечевой костью 384
полосатого тела и чечевицеобразного ядра 98

Взаиморасположение
комиссуральных волокон 105
костного и перепончатого лабиринтов 629
оболочек мозга и свода черепа 177

Взаимосвязи
гипоталамуса с другими структурами мозга 106
двигательных зон коры с базальными ядрами и таламусом 129
коры с базальными ядрами и мозжечком: программирование сложных движений 157

Виды нейроглии 18

Визуальная кора (полосатая область) 598

Височная
доля 61, 71, 73, 74, 76, 87, 102, 107, 111, 154, 173, 179, 208, 657
доля, нижняя поверхность 71
кора 128
кость 659
кость, барабанная часть 606, 610
кость, пирамида; каменистая часть 605, 626, 627, 647
кость, чешуйчатая часть 154, 606
мышца 154, 250, 251
сетчатка 595

Височно-
мостовой путь 198
мостовые волокна 142, 143
нижнечелюстной сустав, суставной диск 266
теменная мышца 606

Височный
полумесяц 595
полюс 69, 73, 100, 101, 104, 153, 215
рог; нижний рог 113, 121, 172

ного сосочка языка 661

сть языка 663

но 661

5, 88
561

инной струны 663
ве верхнего гортанного нерва 663
лоточного нерва 663

504, 505, 530
ней косой мышцы 550
вого сгибателя запястья 390
рвы 504
**ческих и парасимпатических нервов на функ-
орых органов и кровеносные сосуды** 462
ного яблока 568

елиальное влагалище; влагалище матрикса 33
стие 258, 628
ие 277, 278, 481, 486, 489, 498, 508, 614
628, 630, 632, 644, 647, 659
(корневое) влагалище 672

итки 654
тки в органе Корти 655
я и вена 333
совые ветви 246
ные артерии 496
мышцы 365, 394
236, 245
я и вена 413, 459, 460

ной 586
ль 612
ной 574, 586
ной; внутренняя пограничная мембрана 587
и 588
586, 587
672, 675
д 162, 259, 625, 646, 647, 649, 654
240, 292, 491
его прохода 534
его прохода (гладкая мускулатура): иннервация
мпатическими волокнами [SII–IV] (расслабление)
тическими [LI, II] (сокращение) 535
587, 589
нервы 506
нерв 465

тка 648, 658
я 326, 327, 394
я, прободающие ветви 680

ось глазного яблока 568
пирамидная пластинка 79, 80, 81, 82
пластинка 177
подвздошная артерия 400, 507
подвздошная артерия; ветви 417
половая артерия 400, 418, 420, 459, 460
половая артерия, задние губные ветви 460
половая вена 418, 420
слуховая артерия 619
сонная артерия 68, 71, 97, 153, 154, 172, 179, 181, 217, 233, 239, 240, 249, 255, 258, 260, 265, 274, 277, 278, 292, 326, 327, 478, 481, 486, 489, 493, 495, 496, 499, 513, 533, 593, 614, 619, 625, 627, 631
сонная артерия, мозговая часть 137, 216, 232
сонная артерия, пещеристая часть 137, 628
спиральная борозда 648
(чувствительная) оболочка глазного яблока 548
яремная вена 68, 175, 249, 252, 255, 268, 277, 279, 292, 293, 326, 327, 333, 342, 344, 489, 493, 494, 495, 496, 614, 625

Внутрипластинчатые ядра 129
таламуса 128
Внутристеночный нейрон 465
Внутритеменная борозда 61, 62, 63, 72
Водный слой 557
Водопровод
преддверия 634, 646
(сильвиев) мозга 44
среднего мозга; водопровод мозга 42, 62, 69, 77, 109, 119, 121, 122, 123, 125, 133, 141, 142, 143, 146, 153, 158, 159, 172, 183, 184, 232
улитки 614, 630
Возбуждение волосковых клеток 638
Возвратная
межкостная артерия 382, 385
оболочечная ветвь; тенториальная ветвь 236, 239
Возвратные оболочечные ветви; тенториальные ветви (глазной нерв [VA; V1] и верхнечелюстной нерв [VB; V2]) 182
Возвратный
гортанный нерв 273, 278, 279, 281, 282, 283, 284, 286, 287, 289, 327, 335, 489, 494, 497, 498, 508, 509, 510, 511, 512, 513, 515, 532, 540, 541, 542
гортанный нерв, внутренняя ветвь 290
гортанный нерв, пищеводные ветви 282, 284, 288
Возвышение
ладьи 607
раковины 607
треугольной ямки 607
Воздействие
парасимпатического отдела ВНС на органы брюшной полости и таза 475
симпатического отдела ВНС на органы брюшной полости и таза 490
Возможные постсинаптические участки 27
Волокна
вестибулярного нерва, идущие в мозжечок 643
к диафрагме от сплетений печени и желчного пузыря 536
пояска 566, 568, 570, 576, 578, 579, 580

идущие к крестцовому отделу мозга 645
идущие к шейному отделу мозга 645
соединяющие таламус и крючок 663
соединяющие ядро одиночного пути и таламус 663
хрусталика 582
Волокнисто-хрящевое кольцо 610, 611, 616, 617, 620
Волокнистые астроциты 18, 43
Волосковая
клетка 638
клетка, цилия 638
сенсорная клетка спирального органа 652
Волосковые
клетки внутреннего уха 651
клетки преддверия улитки 642
(сенсорные) клетки 640, 641
Волосы 177, 672
Волосяной
мешок (фолликул) 672
фолликул 671, 674
Воронка 40, 42, 61, 69, 125, 127, 132, 133, 139, 141, 217, 239
гипофиза 162
Ворота
зубчатого ядра 150
нижнего оливного ядра 163
Воротные вены 137
гипофиза 135
Вортикозная (водоворотная) вена 573
луковица 572
Вортикозные (водоворотные) вены 557, 568, 569, 572, 573
Восходящая
глоточная артерия 252, 493
нёбная артерия 483
нёбная артерия, миндаликовая ветвь 282
ободочная кишка 525
часть аорты; аорта 279, 470, 492, 511, 512
шейная артерия 325, 326, 327, 342
Восходящие
волокна 117
и нисходящие пути ствола головного мозга 188
проводящие пути болевой чувствительности от туловища и конечностей 193
проекционные (чувствительные) проводящие пути головного и спинного мозга 185
пути ствола мозга 206, 210
(чувствительные) пучки 12
Вскрытый костный лабиринт 634
Вставочное ядро 163
Вторичная
барабанная перепонка 629
гемокапиллярная сеть гипофиза 135
зрительная кора 90
слуховая кора 90
спиральная пластинка 634, 647
Вторичное висцеральное вещество 51
Вторичные чувствительные окончания 34
Второй (биполярный) нейрон 594
Вторые нейроны (биполярные нейроны) 587
Вход в сосцевидную пещеру 612
Выводные канальцы 548
Выделительный проток железы 660
Выносящие вены гипофиза 135
Вырезка
лопатки 348
хряща слухового прохода 606
Выступ
латерального полукружного канала 613, 615, 617, 627
лицевого канала 613, 615, 617, 627
Выступающий позвонок (CVII) 348, 351
Выход
лицевого нерва из шило-сосцевидного отверстия 258
нервов из черепа 216, 218
нервов из яремного отверстия 277
черепных нервов из ствола мозга 214, 219, 220

Г

Галена анастомоз (соединительная ветвь между верхним и нижним гортанными нервами) 284, 285
Ганглии 8
симпатического ствола 465
Гангliозная пластинка 43, 44
Гангliозные клетки 589
Гангliозный слой 586
Гангlионарный глиоцит; сателлитная глиальная клетка 17
Гемато-энцефалический барьер 20, 21
Генитальное тельце (Руффини) 10
Гигантоклеточное ядро 193
Гипоталамическая борозда 125, 137
Гипоталамические серобугорные ядра 477
Гипоталамо-
гипофизарные отношения 134
гипофизарный путь 106
спиномозговой путь 137
Гипоталамус 11, 13, 42, 77, 94, 96, 125, 130, 133, 146, 158, 162, 166, 194, 466, 646
воронка 71, 77
и средний мозг 133
Гипотенар; возвышение мизинца 364, 368, 374
Гипотимпанум (нижняя часть барабанной полости) 618
Гипофиз 41, 42, 61, 96, 121, 122, 158, 172, 181, 162, 214, 217, 232, 233
(аденогипофиз; передняя доля и нейрогипофиз; задняя доля) 179
воронка 158
нейрогипофиз; задняя доля 106
Гипофизотропная зона 136
Гипофизотропные гормоны гипоталамуса 134
Гиппокамп 84, 91, 92, 94, 97, 101, 106, 113, 114, 115, 116, 117, 118, 120, 132, 153
и свод мозга 115
Гиппокампальная
борозда 69, 73, 76, 116, 117
формация 113
Гистологическая структура коры полушарий 78
Главное ядро тройничного нерва 144, 226, 238, 276
Глаз 468, 564, 566, 646
в глазнице 565
Глазная
артерия 179, 217, 232, 235, 479, 482, 561, 584, 591, 593
бороздка 549
Глазница 234
верхняя стенка 552, 565
нижняя стенка 565
Глазничная
перегородка 552, 553, 555, 556, 557, 565, 584
пластинка решетчатой кости 556
часть 72
Глазнично-лобная кора 153
Глазничные
борозды 69
вены 236, 487
извилины 69, 70, 75, 214
Глазное яблоко 233, 481, 548, 550, 551, 557, 560, 565, 583, 592, 593
задний полюс 564, 567
передний полюс 567
яблоко, экватор 567
Глазной
нерв 233
нерв [Va; V1] 179, 214, 217, 231, 236, 238, 239, 241, 246, 249, 250, 258, 262, 296, 305, 310, 311, 315, 474, 478, 481, 482, 488
нерв [Va; V1], возвратная оболочечная ветвь; тенториальная ветвь 479
пузырь 549
стебелек 40, 41
Глазодвигательные мышцы 234, 559, 560, 561
Глазодвигательный
блоковый и отводящий нервы 232
корешок ресничного узла 233

нерв [CN III], верхние ветви 562
нерв [CN III], нижняя ветвь 562
нерв [III пара] 473
нерв [III] 70, 77, 97, 141, 142, 143, 158, 178, 181, 215, 216, 217, 219, 221, 225, 232, 233, 234, 235, 239, 240, 242, 249, 277, 296, 467, 474, 481, 482, 494, 593, 599, 600
нерв [III] (вегетативные волокна) 592, 601
нерв [III], верхняя ветвь 235, 481, 561
нерв [III], нижняя ветвь 233, 235, 246, 481, 561
паралич 563
Глиальная клетка 24
с султаном (бергмановское волокно) 155
Глиобласты 43
Глиоциты 18
спинномозговых узлов 43
Глия
периферической нервной системы 18
центральной нервной системы 18
Глотка 279
Глоточная
ветвь 275
миндалина 230, 625
сумка 230
Глоточно-базилярная фасция 68, 493
Глоточное
отверстие 612
сплетение 272, 493, 508, 541
Глоточные ветви 277, 278, 281, 541
Глоточный
карман 627
нерв 486, 487
Глубина передней камеры 568
Глубокая
артерия бедра 402
артерия плеча 345, 349, 358, 381, 382, 383
артерия плеча, дельтовидная ветвь 383
артерия языка 292, 482
артерия, огибающая подвздошную кость 401, 416, 417
вена бедра 402
вена, огибающая подвздошную кость 401
вена полового члена 503
ветвь 359, 367
ветвь лучевого нерва 385
ладонная дуга 376, 379
подошвенная артерия 439
подошвенная дуга 435
поперечная мышца промежности 400, 414, 415, 458
поперечная пястная связка 368
средняя мозговая вена 175
ушная артерия 619, 624
шейная артерия 312
шейная вена 175, 312
Глубокие височные нервы 237, 251, 273
Глубокий
височный нерв 483
локтевой нерв 377
малоберцовый нерв 303, 308, 310, 399, 403, 422, 429, 430, 431, 437, 438, 439, 440, 441, 443, 444, 452, 454, 456
малоберцовый нерв (передняя большеберцовая мышца; длинный разгибатель пальцев; длинный разгибатель большого пальца стопы; короткий разгибатель пальцев) 442
малоберцовый нерв и его ветви 439
малоберцовый нерв, кожная ветвь 440
малоберцовый нерв, медиальная ветвь 440
малоберцовый нерв, мышечные ветви 437, 439
поперечный шейный нерв 331
сгибатель пальцев 361, 364, 366, 367, 371
сгибатель пальцев; сухожилие 369, 376
Глубокое препарирование области груди 365
Головка
клитора 458
малоберцовой кости 422, 429, 430
молоточка 605, 611, 616, 617, 620, 621, 622, 627
нижней челюсти 609
полового члена 414, 417
стремени 615, 621, 622, 624
хвостатого ядра 162
Головная часть 492
Головной
и спинной мозг; спинномозговые нервы новорожденного 49
мозг 11, 12, 38, 43, 49, 61, 62, 67, 69, 70, 71, 76, 100, 176, 177
мозг в полости черепа 303
мозг взрослого человека 61
мозг новорожденного ребенка 61
мозг эмбриона 40, 41, 42
мозг, мягкая оболочка 176
Голубоватое место 143, 153, 164, 165, 194
Гомеостаз 466
Горизонтальная щель 141, 148, 149
Горизонтальный
нейрон; горизонтальная клетка 587
распил черепа и мозга на уровне среднего мозга 146
распил черепа и мозга на уровне средней части моста 153
распил черепа и мозга через мост, на уровне средних мозжечковых ножек 154
распил черепа на уровне среднего мозга 631
Гороховидная кость 366, 368, 374
Гортанно-
глоточная ветвь 510
глоточные нервы 491
Гортанные и другие нервы шеи 282
Гортань 508
щитовидный хрящ 510
Граница между дермой и эпидермисом 31
Гранулярная
кора 80
эндоплазматическая сеть; гранулярный эндоплазматический ретикулум 14, 26
эндоплазматическая сеть; гранулярный эндоплазматический ретикулум и свободные рибосомы 28
Грануляции паутинной оболочки 64, 173, 176, 177, 179, 180, 183, 184
Гребенчатая мышца 402, 406, 407, 408, 419, 448
Гребень преддверия 634
Гребешки 672
Грибовидные сосочки 660
Грибовидный сосочек 660
Грудина 332, 340, 354
Грудино-ключично-сосцевидная
ветвь 325
мышца 267, 268, 287, 290, 293, 318, 319, 320, 324, 325, 328, 330, 331, 340, 365, 489, 493, 494, 495, 496, 499, 512
мышца, задний край 330
Грудино-подъязычная мышца 287, 294, 329, 339, 489, 495, 512
Грудино-щитовидная мышца 294, 329, 339, 495, 496, 512
Грудная
фасция 677
часть аорты; аорта 281, 332, 335, 394, 470, 492, 497, 498, 500, 533
часть; грудные сегменты [1–12] 45, 47, 48
Грудное аортальное сплетение 280, 469, 500, 508, 518
Грудной
внутренностный узел 469, 499
нерв, задняя ветвь; дорсальная ветвь 394
нерв, латеральная кожная ветвь; задняя ветвь; дорсальная ветвь 394
нерв, медиальная кожная ветвь; задняя ветвь; дорсальная ветвь 394
отдел спинного мозга 53
позвонок [TXII] 316, 398
проток 335, 498, 500
сегмент [TI] 510, 518
сегмент [TII] 509
сегмент [TVI] 509, 518
сегменты [TVI] 509
симпатический ствол 497
узел 476

узел [I] 273
узел [IV] 469
узел [V] 500
узел [VI] 500
узел [VII] 500
узел [IX] 500
узел [X] 500
Грудные
внутренностные нервы 490, 506
волокна 191
легочные ветви 469
нервы 49
нервы [TI–TXII] 9, 46
нервы [TI–TXII], задние ветви, дорсальные ветви 312
нервы [TI–TXII], корешки 48
нервы, задние ветви 315
нервы, задние корешки 49
позвонки, дуга позвонка [TI] 46
позвонки, дуга позвонка [TXII] 46
сердечные ветви 281, 516, 532, 541, 469, 541
сердечные нервы (от II–V грудных узлов) 491
узлы 506
узлы [II–IV(V)] 541
узлы [II–IV] 541
узлы [III–IV] 542
узлы [III–V] 510
узлы [III–VI] 289
Грудоакромиальная
артерия 326, 327, 342, 345, 365, 680
артерия, акромиальная ветвь 327, 345
артерия, грудная ветвь 345
артерия, дельтовидная ветвь 345
вена 325
Грудонадчревная вена 365
Грудонадчревные вены 314, 327
Грудоспинная артерия 342, 345
Грудоспинной нерв 317, 327, 338, 343, 344, 345, 347, 352, 353, 354, 358
(широчайшая мышца спины) 352
(CV–CVII) 336
Грушевидная мышца 400, 413, 414, 415, 418, 420, 424, 448, 501, 503
Грушевидные нейроны 155
Губчатое тело полового члена 414, 417

Д

28-е поле по Бродману 113
Два сегмента спинного мозга 50
Двенадцатиперстная кишка 498, 505
Двигательная
активность при повреждении спинного мозга на разных уровнях 59
ассоциативная область 89
зона коры 86
информация 157
концевая пластинка 35
область таламуса 157
проекционная область 89
система 197
Двигательное ядро
лицевого нерва 144, 257
тройничного нерва 144, 165, 209, 226, 238
Двигательные
ветви шейного и плечевого сплетений 339
волокна клеток переднего рога спинного мозга 463
волокна от олив к коркиову органу 658
пути головного мозга 198
Двигательный анализатор 88
артикуляции речи 88
письменной речи 86, 89
речи и пения 89
сочетанного поворота головы и глаз 86
устной речи 86
Движение крови по синусам твердой оболочки головного мозга 175
Двойное ядро 160, 163, 164, 165, 209, 226, 271, 275, 276, 290, 540, 541
(висцеральные эфферентные/бранхиогенные эфферентные) 228
Двойные микрофибриллы 588
Двубрюшная
ветвь 483
долька [H VIII] 149
мышца 496, 498
мышца, заднее брюшко 68, 258, 266, 325, 484
мышца, переднее брюшко 250, 253, 266, 293, 325, 484, 512
Двуглавая мышца
бедра 424, 425, 426, 447, 450, 451
бедра, длинная головка 413, 420, 421, 422, 430, 446
бедра, короткая головка 420, 421, 422, 430, 446
бедра; сухожилие 424
плеча 345, 357, 358, 362, 363, 364, 369, 370, 371, 372, 373, 383, 384, 385, 678
плеча, длинная головка 356, 358
плеча, короткая головка 358
плеча; сухожилие 358, 362, 363, 364, 373
Действие чувствительных клеток ампулярных гребешков латеральных полукружных канальцев при повороте головы 639
Дельтовидная мышца 312, 340, 342, 345, 349, 350, 355, 356, 358, 381, 383, 678, 680
Дендрит 15, 16, 27, 190, 212
Дендритная клетка (клетка Лангерганса) 670, 671
Дендриты 10, 14, 15, 27
Дерма 672
гребешки кожи 673
корнум 675
собственно кожа 670, 671
Дермальное корневое влагалище 33
Дермальный сосочек волоса 672
Дерматом 305
Дерматомы TX–LI 539
Десмосома; пятно адгезии 31
Десна 253
Дефекты поля зрения (скотомы) и их положение в зрительном проводящем пути 597
Дефинитивные
клетки 43
структуры 43
Диагональная полоска 669
Диафрагма 303, 333, 334, 335, 339, 402, 497, 499, 500, 511, 533
Диафрагмально-брюшные ветви 332
Диафрагмальные нервы [CIII–CV] 536
Диафрагмальный
нерв 248, 287, 303, 316, 323, 325, 326, 327, 329, 331, 332, 333, 334, 335, 339, 342, 343, 344, 380, 489, 495, 499, 500, 511, 512, 513, 532, 542
нерв [CIII, CIV] 323
узел 469
Дилататор зрачка 548, 570, 574, 575
Диплоэ 66, 67, 177
Диск зрительного нерва 564, 566, 567, 583, 585, 591
(слепое пятно) 548
Диски 588
Дистальная фаланга 673
Дизнцефалический уровень 301
Длинная
головка 381
задняя ресничная артерия 572, 573
извилина островка 76
ладонная мышца 361, 362, 363, 364, 366
ладонная мышца; сухожилие 368, 369, 372, 374, 377
малоберцовая мышца 422, 428, 429, 430, 431
малоберцовая мышца; сухожилие 425
малоберцовая мышца; сухожилие 426
мышца головы 339

мышца шеи 339
мышца, отводящая большой палец кисти 364, 368, 369, 370, 380, 385
мышца, отводящая большой палец кисти; сухожилие 376, 377, 390
ножка 620, 621, 622
приводящая мышца 406, 407, 419, 448
Длиннейшая мышца 312
головы 319, 320
Длинные
ветви плечевого сплетения 356
ветви плечевого сплетения (подключичная часть сплетения) 336
дугообразные волокна 104
задние ресничные артерии 569, 591
и короткие ресничные нервы 569
мышцы шеи и головы 339
ресничные нервы 233, 240, 481
Длинный
грудной и подключичный нервы 351
грудной нерв 316, 321, 327, 338, 342, 343, 344, 351, 352, 353, 365
грудной нерв (передняя зубчатая мышца) 352
грудной нерв [CV–CVI] 336
и короткий лучевые разгибатели запястья 383
лучевой разгибатель запястья 362, 369, 370, 384, 385
лучевой разгибатель запястья; сухожилие 385, 390
разгибатель большого пальца кисти 380, 385
разгибатель большого пальца кисти; сухожилие 377, 390
разгибатель большого пальца стопы 422, 429, 431, 437, 439
разгибатель большого пальца стопы; сухожилие 429, 439
разгибатель пальцев 422, 429, 430, 431, 437, 439
сгибатель большого пальца кисти 361, 364, 366, 368, 369, 371
сгибатель большого пальца кисти; сухожилие 371, 375, 377, 379
сгибатель большого пальца стопы 425, 427, 428, 432, 434
сгибатель большого пальца стопы; сухожилие 428, 435
сгибатель пальцев 425, 427, 428, 432
сгибатель пальцев; сухожилие 435
сгибатель пальцев; сухожилия 434
Дно
внутреннего слухового прохода 647, 654
глаза 583
Добавочная
двигательная кора 197
моторная кора 129
околоушная железа 484
полунепарная вена 335
Добавочное
клиновидное ядро 161
оливное ядро 210
ядро глазодвигательного нерва 474, 592
ядро глазодвигательного нерва в среднем мозге 471
Добавочные
диафрагмальные нервы 542
ядра глазодвигательного нерва 142, 226, 232, 601
Добавочный
запирательный нерв 444
запирательный нерв [LII–LIV] 455
нерв [XI] 40, 41, 47, 70, 139, 161, 163, 214, 216, 217, 219, 220, 224, 225, 242, 248, 268, 287, 290, 297, 324, 325, 326, 327, 328, 340, 489, 494
нерв [XI], внутренняя ветвь 273
нерв [XI], наружная ветвь 178, 179, 242, 243, 273, 290, 318, 330, 331, 493, 494, 495, 496
нерв [XI], спинномозговой корешок; спинномозговая часть 140
нерв [XI], черепной корешок; блуждающая часть 140
симпатический узел 327
Доли полушарий большого мозга 73
Долинка мозжечка 148
Долька ушной раковины; мочка 604, 607, 612
Дополнительный дренаж синусов твердой оболочки головного мозга 175
Дорсальное ядро блуждающего нерва [CN X] 476
Дорсальная
артерия клитора 460
артерия носа 230, 267
артерия полового члена 416, 459
продольная срединная борозда 44
Дорсальное
латеральное ядро 128, 130
медиальное ядро 128, 130
ядро блуждающего нерва 477
ядро гипоталамуса 137
Дорсальнопоясничное ядро 55
Дорсальные
артерии полового члена 417
ветви 303
ядра блуждающего нерва 541
ядра таламуса 131
Дорсальный
нерв клитора 415, 460
нерв лопатки 317, 338, 344, 347, 348, 352, 353
нерв лопатки (мышца, поднимающая лопатку; большая ромбовидная мышца; малая ромбовидная мышца) 352
нерв лопатки [CV] 336
нерв полового члена 414, 416, 457, 459, 503, 529
паллидум 97
стратум 97
Дорсомедиальное ядро 52, 128, 136
Древняя кора 79, 84
Дуга
аорты 278, 279, 280, 281, 289, 335, 470, 492, 497, 513, 514, 515, 518, 533
позвонка 170
Дугообразная артерия 437, 439
Дугообразное ядро 188
полулунное ядро; ядро воронки 137
Дугообразные
волокна большого мозга 103, 104, 110
ядра 163
Дугообразный пучок 104
Дыхательный центр ретикулярной формации 166

Ж

Жевательная
мышца 250, 251, 264, 266, 268, 330, 512
фасция 484
Жевательные мышцы 108
Жевательный нерв 237, 243, 250, 273, 483
Железистые ветви 237
Железы
в полости носа, неба и синусах 240
век 554
кожи 671, 672
хряща века 552, 554, 557
Желобовидные сосочки 282, 660
Желобовидный сосочек языка 661
Желтое пятно 548, 568, 583, 585
и центральная ямка 589
центральная ямка 564, 567
Желтые связки 170
Желудок 289, 333, 468, 472, 497, 498, 505, 511, 533, 535, 536, 538
Желудочек 79
сердца левый 514
сердца правый 514
Желудочки мозга 122, 123
Желудочное сплетение 505, 521
Желудочно-сальниковая артерия 521
Желудочные
ветви 543
сплетения 469, 511
Желчный пузырь 505
Женский мочеиспускательный канал; женская уретра 415
Жировая ткань 58
Жировое тело глазницы 232, 548, 550, 565, 583, 584
Жировой слой 680

З

Завиток 604, 606, 612
Задвижка 47, 164

Заднее
(дорсальное) ядро блуждающего нерва в продолговатом мозге 471
внутреннее позвоночное венозное сплетение 58, 170
грудное ядро; дорсальное ядро 52, 53, 55
добавочное оливное ядро 163
желудочное сплетение 289, 519
латеральное ядро 128, 130
межпозвоночное ядро; шаровидное ядро 144, 150, 151, 203, 645
межпозвоночное ядро; шаровидное ядро (синапс в коре червя мозжечка) 195
парамедианное ядро 163
предсердное сплетение 514
продырявленное вещество 69, 137, 139, 141
решетчатое отверстие 236
улитковое ядро 226, 269, 270, 655, 657
ядро 106, 131
ядро (задняя гипоталамическая область) 136
ядро блуждающего нерва 475, 477
ядро блуждающего нерва в продолговатом мозге 472
ядро блуждающего нерва; дорсальное ядро блуждающего нерва 160, 163, 164, 165, 226, 275, 474, 476, 509, 510, 516, 518, 535, 538, 645, 664
ядро гипоталамуса 137
ядро покрышки 664
ядро шва 165
Заднелатеральная щель 147
Заднелатеральное
вентральное ядро 128, 131, 199
ядро 52, 53, 55, 56, 128
Заднемедиальное
вентральное ядро 128, 131, 664
ядро 53, 55
Заднепроходно-
копчиковое тело; заднепроходно-копчиковая связка 460
копчиковые нервы 398, 460
копчиковый нерв 306, 457, 459
Задние
большеберцовые вены 426
верхние альвеолярные артерии 246
верхние альвеолярные вены 246, 249, 260, 297, 483
ветви; дорсальные ветви 49, 273, 305, 393, 444
ветви; дорсальные ветви [LI–LIII] 455
ветви; дорсальные ветви [SI–SIII] 455
ветви спинномозговых нервов 318
губные вены 460
губные нервы 415
желудочные вены 498
кожные ветви [CIV–TVI] 309
кожные ветви [TVII–TXII] 309
межреберные артерии 533
межреберные артерии, дорсальные ветви 312
межреберные артерии, спинная ветвь 312
межреберные вены 498, 533
мошоночные вены 414, 459, 529
наружные дугообразные волокна 192
отделы нижней лобной извилины 88
разделения (разгибатели) 341
столбы 12
ушные артерия и нерв 483
ядра 129
Задний
ампулярный нерв 269, 634, 635, 636, 637, 650
блуждающий ствол 281, 289, 492, 498, 500, 502, 519, 520, 522, 523, 524, 526, 527, 535, 536, 538, 543, 544, 545, 546
блуждающий ствол, печеночная ветвь 519, 521
блуждающий ствол, привратниковая ветвь 519
блуждающий ствол, чревная ветвь 521, 524
блуждающий ствол, чревные ветви 502
(дорсальный) спиномозжечковый проводящий путь 195
и латеральный ампулярные нервы 650
канатик 12, 57, 463
канатик, клиновидный пучок 51
канатик, тонкий пучок 51
кожный нерв бедра 306, 311, 313, 317, 396, 399, 403, 413, 418, 420, 423, 444, 445, 446, 447, 449, 453, 457, 458, 459, 460
кожный нерв бедра [LII, LIII] 309, 455
кожный нерв бедра и большеберцовый нерв 446
кожный нерв бедра и другие кожные нервы задней стороны нижней конечности 453
кожный нерв бедра, промежностные ветви 423, 458, 459, 460
кожный нерв плеча 353, 356, 380, 383, 387
кожный нерв плеча [CV–CVIII] 309, 389
кожный нерв предплечья 352, 353, 360, 370, 380, 382, 383, 385, 387, 390, 391
кожный нерв предплечья [CV–CVIII] 309, 389
корешок; чувствительный корешок 39, 50, 51, 52, 57, 170, 171, 190, 199, 206, 236, 300, 307, 341, 394, 463, 465
корешок; чувствительный корешок [CI] 47
корешок; чувствительный корешок [CVIII] 47
корешок; чувствительный корешок [LI] 47
корешок; чувствительный корешок [TI] 47
корешок; чувствительный корешок [TXII] 47
корешок; чувствительный корешок, корешковые нити 50, 57, 176
край века 551
межкостный нерв предплечья 360, 380, 384
мозжащеристый синус 217
мозг 11, 13, 40, 41, 42, 44, 61
надключичный нерв 365
полукружный канал 265, 605, 614, 625, 627, 628, 629, 630, 631, 633, 634, 640, 646
полукружный канал (ампула) 632
полукружный проток 629, 630, 634, 635, 636, 637
полюс 581
продольный пучок; дорсальный продольный пучок 106, 142, 143, 163, 477, 644, 669
проход 457, 458
пучок 316, 341, 343, 347, 349, 380
пучок [CV–TI] 344
решетчатый нерв 233, 236
рог 39, 51, 52, 57, 190, 300, 463
рог, верхушка 51, 52, 53
рог, головка 51, 52, 53
рог, основание 51, 52
рог, собственное ядро 55
рог, шейка 51, 52
(ромбовидный) мозговой пузырь 44
слезный гребень 550
собственный пучок 50
спиномозжечковый путь 50, 52, 160, 164, 185, 188, 195, 206, 210
столб 50
треугольник шеи, сосуды и нервы 330, 331
тройнично-таламический путь 664
ушной нерв 243, 258, 264, 297, 325
эпителий (эндотелий роговицы) 548
Задняя
артерия, огибающая плечевую кость 343, 345, 349, 350, 381, 382, 383
барабанная артерия 619, 620, 624
большеберцовая артерия 425, 426, 427, 428, 435
большеберцовая артерия, латеральные лодыжковые ветви 428
большеберцовая артерия, медиальные лодыжковые ветви 428
большеберцовая артерия, пяточные ветви 428
большеберцовая вена 426
большеберцовая мышца 425, 427, 428
большеберцовая мышца; сухожилие 426, 427
борозда ушной раковины 604
верхняя альвеолярная артерия 251, 266
ветвь 307, 407, 463, 465
ветвь [CI] 320
ветвь [CII] 320
ветвь [CIII] 320
глубокая височная артерия 483
доля мозжечка 147, 148
дуга атланта 218

каменистая наклоненная складка 217
камера 564, 566, 567, 568, 570, 576, 579, 580, 582
камера глазного яблока 548
кожная ветвь 393
кожная ветвь (шейные нервы, дорсальные ветви) 318
конъюнктивальная артерия 572
костная ампула 633, 634, 642
латеральная борозда 45, 47, 51, 52, 57, 154, 164, 176, 220
лестничная мышца 279, 331, 497
лучистость таламуса 206
межжелудочковая борозда 514
межкостная артерия 364, 366, 385
межреберная артерия 394, 497, 498, 511
межреберная вена 394
менингеальная артерия 216
мозговая артерия 94, 97, 153, 158
мозжечково-мозговая цистерна; большая цистерна 181, 183
молоточковая складка 610, 611, 616
ножка 107, 108, 620, 621, 622
ножковая артерия 619
пазуха 613
перепончатая ампула 629, 635, 636
перстнечерпаловидная мышца 282, 285, 494
поверхность 567, 570, 581
поверхность века 551
поверхность пирамиды 627
пограничная пластинка 548, 567, 570, 571
промежуточная борозда 51, 57, 164
связка наковальни 611, 616, 619, 620
связка ушной раковины 607
соединительная артерия 96, 97
(сосцевидная) стенка 617
слайка; эпиталамическая слайка 77, 95, 105, 109, 114, 126
спинномозговая артерия 170, 171
спиральная вена стержня 636
срединная борозда 45, 47, 50, 51, 52, 57, 176, 463
ушная артерия 248, 325
ушная артерия, стременная ветвь 624
ушная вена 324, 328
ушная мышца 606, 607
часть бокового канатика 194
черепная ямка 182, 218

Зазаднелатеральное ядро 53, 55, 56
Закладка глазной мышцы 549
Закупорка оттока слезной жидкости 558
Замыкательная пластинка (десмосома) 665
Замыкающее соединение; плотный контакт 21
Занижнечелюстная вена 175, 293, 324, 325, 326, 328, 484
Запирательная артерия 400, 416
Запирательные нерв, артерия и вена 406
Запирательный нерв 310, 311, 316, 396, 398, 399, 400, 401, 402, 403, 407, 416, 444, 448, 507, 529, 531
  [LII–LIV] 308, 309, 397, 410, 454
  задняя ветвь 316, 398, 406
  и его ветви 407
  кожная ветвь 406, 419, 449, 453
  кожная ветвь [LII–LIV] 410
  кожные ветви 403
  мышечная ветвь 406
  мышечные ветви 448
  передняя ветвь 316, 398, 406
  кожная передняя ветвь 452
Затемненное ядро шва 165
Затруднение оттока водянистой влаги и глаукома 579
Затылочная
  артерия 252, 260, 261, 277, 318, 319, 320, 324, 326, 327, 328, 483, 493, 494, 498, 533
  артерия, верхняя ветвь 320
  артерия, грудино-ключично-сосцевидная ветвь 496
  артерия, нижняя ветвь 320
  вена 293, 318, 324, 328
  доля 61, 63, 69, 71, 72, 73, 74, 76, 78, 88, 93, 102, 107, 111, 162, 173, 206, 208, 657
  кора 128
  кость 49
  полоска 603
Затылочно-
  височная борозда 69, 76
  лобная мышца, лобное брюшко 268
  среднемозговой путь 199
Затылочные
  извилины 65, 162
  лимфатические узлы 318
Затылочный
  мыщелок 68, 626
  полюс 42, 62, 69, 72, 73, 76, 94, 104, 117, 119, 153, 214, 231, 603
  рог; задний рог 101, 121, 153, 172
  синус 121, 169, 172, 174, 216
Звездчатые нейроны 80, 82, 155
Звездчатый нейрон 82, 83, 155
Зернистые нейроны 155
Зернистый
  нейрон; зернистая клетка 22, 155, 667
  слой 150, 156, 670, 671, 672
  слой (ядра мозжечка) 155
Зона автономных нейронов 39
Зонд в окно улитки 627
Зоны
  чувствительной иннервации блуждающего нерва 280
  чувствительной иннервации кожи передней и задней поверхностей головы, шеи и туловища 315
Зрачковый
  край 569, 571, 577, 578
  рефлекс 599
Зрачок 548, 560, 569, 570, 574, 577, 580, 582
Зрительная
  ассоциативная кора 90
  ассоциативная область 89
  кора 128
  кора (полосатая область) 595
  лучистость 93, 107, 108, 110, 231, 592, 593, 598
  лучистость для верхнего поля зрения 594
  лучистость для нижнего поля зрения 594
  лучистость; коленчато-шпорные волокна 95
  ось 564, 565, 567
  проекционная область 89
  часть сетчатки 564, 567, 570, 578, 585, 586
  часть сетчатки, нервная часть 568, 590
  часть сетчатки, пигментная часть 568, 590
Зрительное углубление 42
Зрительные нервы (II) 263
Зрительный
  анализатор 86, 88, 594
  анализатор письменной речи 86, 89
  канал 231
  нерв (II) 42, 70, 77, 112, 127, 133, 137, 141, 153, 154, 172, 179, 181, 215, 216, 217, 221, 225, 231, 232, 234, 235, 242, 244, 245, 248, 260, 277, 479, 481, 549, 557, 559, 560, 561, 564, 565, 566, 568, 569, 584, 585, 590, 591, 592, 593, 594, 595, 599, 600, 601, 631
  нерв (II), сосочек 568
  нерв (II), внутренняя оболочка 232, 564
  нерв (II), внутригласная часть 233
  нерв (II), внутриканальцевая часть 233
  нерв (II), внутричерепная часть 232, 233
  нерв (II), глазничная часть 232, 233
  нерв (II), интраламинарная часть 590
  нерв (II), канальная часть 232
  нерв (II), наружная оболочка 232, 564, 567
  нерв (II), постламинарная часть 590
  нерв (II), преламинарная часть 590
  перекрест 41, 42, 61, 69, 71, 96, 112, 122, 133, 136, 137, 139, 141, 153, 158, 162, 214, 231, 232, 239, 592, 593, 594, 595
  тракт 70, 96, 112, 127, 132, 133, 139, 140, 141, 146, 231, 232, 592, 593, 594, 595, 600, 601, 657

Зубчатая
извилина 112, 113, 114, 115, 116, 117, 118, 668
связка 171, 176
Зубчатое ядро 151
латеральное ядро мозжечка 97, 144, 150, 151, 154, 195, 198, 203, 204, 207
Зубчато-таламический путь 188
Зубчатый
край 564, 566, 567, 568, 570, 573, 576, 578, 585, 586
край (место крепления) 585
таламический путь 109

И

Извилины
Гешля 88
островка 96
Изгибы наружного слухового прохода 609
Изокортекс 113
Изолированный хрусталик 581
Икроножная мышца 421, 425, 426, 429, 430, 446
латеральная головка 424, 426, 450, 451
медиальная головка 424, 426, 450, 451
Икроножные
артерии 424, 426, 451
вены 426
Икроножный нерв 310, 311, 399, 403, 430, 441, 442, 443, 444, 449, 450, 453, 456
[LV, SI, SII] 309, 455
[SI, SII] 308, 454
Инкапсулированное нервное окончание (осязательное тельце Мейснера) 32
Иннервация
верхней конечности 346
волоса 33
глотки 541
гортани 289, 540
двенадцатиперстной кишки и поджелудочной железы 543
диафрагмы 332, 542
желудка 543
и кровоснабжение глаза 555
кожи женской промежности 458
кожи лица 256
кожи мужской промежности 457
кожи предплечья и кисти 388
левой почки, мочеточника и надпочечника 545
матки, маточной трубы и влагалища 546
маточной трубы и яичника 546
мочевого пузыря, простаты и семенных пузырьков 545
неба 247
нисходящей и сигмовидной ободочных кишок 544
от локтевого нерва 392
от срединного нерва 392
перикарда 542
печени, желчного пузыря и селезенки 543
печени, желчного пузыря, желудка, двенадцатиперстной кишки, поджелудочной железы и селезенки 521
пищевода 541
прямой кишки 545
сердца 541
слезной железы 245
слепой кишки, аппендикса, восходящей и поперечной ободочных кишок 544
среднего пальца 386
сфинктера ануса 534
сфинктеров прямой кишки 534
твердой оболочки головного мозга 182
тимуса 540
тощей и подвздошной кишки 544
трахеи и легких 542
щитовидной железы 540
яичка, придатка яичка и семявыносящего протока 546
Иннервируемые органы 466
Интердигитирующие полулуковицы внутренней луковицы 32
Интернейрон; вставочный нейрон 199, 202, 300
Интерстициальное ядро 109, 142, 645
Инфундибулярное ядро 136
Ионные токи через мембрану аксона 27
Ипсилатеральный 643

К

К ретикулярной формации 106
Кальцитониноцит 43
Кальцитониноциты 43
Камбаловидная мышца 421, 425, 426, 427, 428, 429, 430
Каменистая вена 179, 216
Каменисто-
барабанная щель 237, 619
глоточная мышца (дополнительная часть верхнего констриктора глотки) 68
затылочный синхондроз 646
Камеры глаза 576
Канал
запястья 366
лицевого нерва 258, 265, 488, 611, 613, 614, 624, 646
подмызычного нерва 291, 298
Каналец улитки 629
Капилляр 18, 19, 20, 21, 22, 24, 32
Капилляры 17, 20
Капсула 32, 33, 35
Капсула хрусталика 570, 581
Каудальная
полутунная долька 149
часть II желудочка 44
часть IV желудочка 44
часть гипоталамуса 44
Качества боли 189
Квадратная
мышца бедра 413, 418, 420
мышца подошвы; добавочный сгибатель 432, 433, 434, 435
мышца поясницы 401, 402, 404, 405, 409, 500
Квадратный пронатор 361, 364, 368, 371, 379
Кератогенная зона 674
(матрикс волоса) 674
Кишечник 472
Кишки (тонкая и толстая) 468
Классификация синапсов 26
Клетка
Мюллера 587
Пуркинье 155, 156
зерно 83
Клетки
APUD-системы 43
ганглиозной пластинки 43
ганглиозных пластинок 40
каротидных телец 43
Меркеля (осязательные) 671
параганглиев 43
паутинной и мягкой оболочек головного и спинного мозга 43
Пуркинье 155
с аксо-аксональной кисточкой 82
с двойным «букетом» дендритов 82
центральной нервной системы (ЦНС) и периферической нервной системы (ПНС) 24
покрывающие сосудистые сплетения 43
зерна 156
Клеточная
мембрана нейролеммоцита (шванновской клетки) 30
оболочка 588
Клеточный состав нейронов коры 80
Клин 76
Клинически важные моносинаптические рефлексы 300
Клиновидная
кость, большое крыло 154, 245, 561
кость, большое крыло, височная поверхность 626
кость, крыловидный отросток, латеральная пластинка 626
кость, крыловидный отросток, медиальная пластинка 626
пазуха 162, 154, 230, 245, 277, 625

Клиновидное
отверстие 485
ядро 161, 193, 206, 210
Клиновидно-
каменистый синхондроз 628, 646
лобный шов 245
нёбная артерия 246, 483
нёбное отверстие 236, 487
теменной синус 100, 121, 169, 172, 174, 216
Клиновидный
бугорок 494
пучок 50, 52, 57, 138, 161, 164, 192, 206, 210
Клитор 415
Клочково-узелковая доля 645
клочок [H X] 148, 214
узелок [X] 148
Клочок [H X] 70, 75, 138, 147, 148, 149, 168
Клубочек мозечка 22
Клюв 115
Клювовидно-плечевая мышца 356, 357, 358
Клювовидный отросток 349, 354, 356, 358
Ключица 330, 334, 335, 340, 342, 345, 347, 349, 350, 354, 365, 678
Кожа 176, 177, 463, 554, 671
и плотная соединительная ткань 66
и поверхностная фасция 362, 363
Кожная
ветвь 407
зона 534
иннервация нижней конечности 454
иннервация верхней конечности 387
иннервация груди и живота 395
иннервация нижней конечности 455
иннервация спины 456
иннервация ягодичной области 445
Кожные
ветви поясничного и крестцового сплетений и области их распространения на передней стороне брюшной стенки и на нижней конечности 452
ветви поясничного сплетения 410
ветви тройничного нерва 256, 261
ветви шейного сплетения 328
нервы бедра 448
нервы голени 449
нервы нижней конечности 444
Козелок 604, 606, 612
Колба Краузе 33
Коленная суставная сеть 431
Коленный рефлекс (четырехглавый рефлекс) 300
Колено 115
внутренней капсулы 107, 108
лицевого нерва 257
Коллагеновые
микрофибриллы 32
фибриллы 35
Коллагеновый пучок 33
Коллатеральная
борозда 69, 70, 73, 76, 95, 104, 116, 146
ветвь 390
Коллатеральное возвышение 100, 113, 118
Коллатеральный треугольник 95, 101, 114, 116, 118, 120, 122, 123, 124
Кольцевая
связка стремени 619, 620, 623
часть фиброзного влагалища пальца 376
Кольцевидно-спиральные окончания 34
Кольцо сфинктера зрачка 574
Комиссуральные
волокна 12, 81, 102, 105, 117
волокна конечного мозга 102
(спаечные) нервные волокна 187
Комплекс
Гольджи; аппарат Гольджи 14, 19, 28, 31
нижней оливы; ядра нижней оливы 163
Конечная вырезка уха 607
Конечное ядро 598
Конечный мозг 11, 12, 40, 41, 42, 44, 61, 132, 193
височная доля 121
лобная доля 121
большой мозг 9, 41
большой мозг, латеральная борозда 184
Коннексоны, каждый из которых состоит из 6 субъединиц с цилиндрическим каналом 26
Конский хвост 9, 38, 44, 47, 48, 49, 58, 60, 400
в позвоночном канале 60
Контакт
аксолеммы и клеточной оболочки нейролеммоцита (шванновской клетки) 29
двух нейролеммоцитов 30
Контроль
периферической части автономной нервной системы 466
поверхностных ощущений 30
проприоцепции 35
Концевая колба (тельца Краузе) 10
Конъюгация; синапсы 14
Конъюнктива 548, 549, 551, 554, 564, 567, 576, 579, 580, 582, 586
век 552
века 551
глазного яблока 550, 551, 552, 560, 566, 570
конъюнктива век 584
конъюнктива глазного яблока 584
Конъюнктивальная вена 572
Конъюнктивальные бокаловидные клетки 557
Конъюнктивальные вены 573
Копчик [копчиковые позвонки Col–ColV] 46, 504
Копчиковая часть; копчиковые сегменты [1–3] 48
Копчиковое сплетение 9, 303, 322, 396, 398, 402, 501
Копчиковые нервы [Col–ColII], корешки 48
Копчиковый нерв 9, 46, 396, 398, 402, 502, 505
Кора 157
большого мозга 66, 102, 181, 189, 192, 203, 205, 207, 646
большого мозга, гигантский пирамидный нейрон 109
затылочной доли в области шпорной борозды 594
и базальные ядра полушария большого мозга 79
и зубчатые ядра мозжечка 150
мозжечка 150, 155, 156, 195, 203, 204, 205
полушарий 157
полушарий большого мозга 81
Корень
волоса 671, 672
ногтя 672
языка 253
Корешковые нити 57
Корзинчатые нейроны 82, 155
Корзинчатый нейрон; корзинчатая клетка 82, 155, 156
Корковая колонка 83
Корковое
вещество 672
вещество надпочечников 472
ядро миндалины 98
Корково-
красноядерные волокна 108, 207
крышечные волокна 107
мостовой путь 143, 210
мостовые (теменно-височно-мостовые и лобно-мостовые) волокна 142
мостовые волокна 188, 205
мостомозжечковый проводящий путь 205
мостомозжечковый путь 187
покрышечный тракт 207
ретикулярные волокна 108
спинномозговой путь 199, 202
спинномозговые волокна 107, 108, 142, 143, 201, 209
среднемозговые волокна 209
стриатумные волокна 207
таламические волокна 108, 189, 192
ядерные бульбарные волокна 290, 298

ядерные волокна 107, 142, 143, 200, 201, 207, 208, 209
ядерный путь 186, 196, 276
Корковые
концы анализаторов речи 88
структуры 92
центры (ядра) анализаторов 12
центры зрительного анализатора 603
эфферентные нервные волокна к стволу головного мозга и к спинному мозгу 129
Корковый уровень 301
Короткая
подошвенная мышца 368, 372, 374
малоберцовая мышца 422, 425, 428, 429, 431
малоберцовая мышца; сухожилие 426
мышца, отводящая большой палец кисти 368, 375, 376, 377, 379, 390
ножка 620, 621, 622
приводящая мышца 406, 407
Короткие
ветви крестцового сплетения 413
ветви плечевого сплетения (надключичная часть сплетения) 336
дугообразные волокна 104
задние ресничные артерии 481, 568, 569, 572, 573, 591
и длинные ветви плечевого сплетения 345
извилины островка 76
ресничные нервы 233, 236, 240, 248, 474, 481, 482, 592, 600, 601
Короткий
и длинный лучевые разгибатели запястья; сухожилия 375
лучевой разгибатель запястья 369, 370, 384, 385
лучевой разгибатель запястья; сухожилие 385, 390
разгибатель большого пальца кисти 370, 380, 385
разгибатель большого пальца кисти; сухожилие 369, 377, 390
разгибатель большого пальца стопы 429, 437, 439
разгибатель большого пальца стопы; сухожилие 439
разгибатель пальцев 431, 437
сгибатель большого пальца кисти 377
сгибатель большого пальца кисти, поверхностная головка 368, 375, 379
сгибатель большого пальца стопы 434, 435
сгибатель мизинца 368, 375, 377
сгибатель пальцев 433, 434, 435
сгибатель пальцев; сухожилия 432
Кортиев орган 651
Кортикальные колонки 81, 82
Косая
мышца ушной раковины 606, 607
черепаловидная мышца 282, 494
Костная
спиральная пластинка 612, 632, 634, 647, 648, 649, 650
спиральная пластинка улитки 649
стенка 648
улитка 649
часть 612
Костное преддверие 612
Костные
ампулы 612
ножки 612
полукружные каналы 612
Костный
канал улитки (спиральный канал) 647
лабиринт 612, 633
лабиринт, преддверие 605, 633
отдел 612
стержень 612
Краевая артерия мозолистого тела 95
Краевой
(маргинальный) слой 43
синус 172, 174
Край
века 554
радужки 549
Крайняя плоть полового члена 414
Красное ядро 109, 133, 137, 141, 142, 143, 145, 146, 157, 199, 202, 203, 204, 207, 208, 209, 232, 645
Красноядерно-
спинномозговой путь 50, 52, 109, 142, 143, 144, 160, 163, 186, 188, 199, 202, 204, 207, 208, 209
таламические волокна 208
Красноядерные таламические волокна 207
Краткий обзор зрительного проводящего пути 594
Крестец [крестцовые позвонки SI–SV] 46, 58, 354
Крестцовая
часть парасимпатического отдела вегетативной нервной системы 480
часть; крестцовые сегменты [1–5] 45, 48
цель 60
Крестцовое сплетение 9, 58, 303, 322, 396, 400, 402, 415, 417, 502, 507, 531, 534
[LV – SI–V] 303
Крестцово-
бугорная связка 400, 413, 418, 421, 459, 503
остистая связка 400, 414, 415, 459, 503
подвздошный сустав 503
Крестцовые
внутренностные нервы 469, 470, 490, 491, 501, 506, 507, 526, 534, 535, 538
внутренностные нервы (узлы [SI–SIII]) 522, 523
волокна 191
нервы [SII–SIV], ветви 534
нервы [SI–SV] 9
нервы [SI–SV], корешки 48
нервы и копчиковый нерв [SI–SV, Co] 46
нервы, задние ветви 315
парасимпатические ядра 55
узлы 316, 402, 480, 505, 506
чувствительные узлы спинномозговых нервов 49
Крестцовый
нерв [SI], передняя ветвь, вентральная ветвь 502, 531
нерв и копчиковый нерв [SI], передняя ветвь, вентральная ветвь 527
отдел спинного мозга с парасимпатическими ядрами 468
позвонок [SI] 398
узел [I] 469, 507
Кровеносные сосуды 184, 212, 472, 587, 589, 671, 675
сетчатки 568, 573
Кровоснабжение
гипофиза 135
и иннервация гортани 285
и иннервация среднего пальца кист 386
лабиринта 635
слуховых косточек и барабанной перепонки 624
Круг Пейпса 91, 92
Круглое отверстие 236, 244, 485, 487, 628
Круглый пронатор 362, 363, 364, 371, 373
локтевая головка 361, 363, 364, 366
плечевая головка 361, 363, 364, 366
Круговая
борозда островка 76, 93
мышца глаза 268, 558, 584
мышца глаза, вековая часть 552, 553, 554
мышца глаза, глазничная и вековая части 267
мышца глаза, глазничная часть 552, 553
мышца рта 230, 267, 268
Крыло
подвздошной кости 49
центральной дольки 149
Крыловидная пластинка 39, 44, 228
Крыловидное сплетение 175, 242
Крыловидно-нёбный узел 242
Крыловидный
канал 236, 485
крючок 254
отросток 22
отросток, крючок 626
отросток, латеральная пластинка 254, 626
отросток, медиальная пластинка 254, 626

Крылонёбный узел 236, 240, 242, 244, 245, 246, 249, 250, 258, 277, 297, 474, 476, 479, 486, 487
верхние задние носовые ветви 479
Крыша
IV желудочка, верхний мозговой парус 150
IV желудочка, уздечка верхнего мозгового паруса 150
барабанной полости 614, 624
среднего мозга 11, 44, 142, 168, 206, 208, 232
среднего мозга, верхний холмик 69, 141
Крышеспинномозговой путь 50, 52, 142, 143, 144, 160, 163, 199, 202, 208, 592, 655
Крючковидный пучок 102, 104, 645
Крючок 76, 77, 92, 104, 112, 114, 116, 117, 663, 668, 669
крючковидной кости 374
спиральной пластинки 632, 649
Купол 638
улитки 633, 634, 647, 649
Кутикула 652, 672, 674

Л

Лабиринт 646
Лабиринтная стенка 612, 613
Ладонная
ветвь 359, 366
пястная артерия 376
Ладонные
межзапястные связки 368, 374
межкостные мышцы 379
межкостные мышцы [I–III] 376
пальцевые нервы 392
пальцевые нервы большого пальца кисти 375
пястные артерии 379
Ладонный апоневроз 368, 372, 374
Ладья 604, 606
Лазящее нервное волокно 156
Лазящие нервные волокна 155
Латеральная
борозда 72, 74, 75, 85, 87, 146, 159, 656
борозда, задняя ветвь 61
верхняя коленная артерия 424, 431, 451
ветвь 246, 393
гипоталамическая область 137
головка 381
грудная артерия 342, 345, 365
задняя межлопаточная мышца шеи 319
затылочно-височная извилина 69, 76, 214
и медиальная затылочно-височные извилины 96
и медиальная спайки 548
кожная ветвь 307, 310, 344, 393
кожная грудная ветвь 393
костная ампула 633, 634, 642
краевая вена 438
крыловидная мышца 250, 251
лодыжка 421, 422, 425, 426, 427, 430, 438
лодыжковая венозная сеть 437
лодыжковая сеть 431, 437, 439
межмышечная перегородка бедра 446
межмышечная перегородка плеча 381
мозговая пластинка; наружная мозговая пластинка 95, 96, 131, 132
нижняя коленная артерия 431, 451
обонятельная полоска 70, 215, 229, 669
передняя подлыжковая артерия 431, 437, 439
перепончатая ампула 629, 635
(перепончатая) стенка 617
перстнечерпаловидная мышца 285
петля 142, 143, 144, 210, 655, 656, 657
подкожная вена руки 314, 325, 326, 327, 340, 342, 362, 363, 370, 372, 385
подошвенная артерия 435
предплюсневая артерия 437, 439
продольная полоска 103, 114, 115
прямая мышца 232, 233, 234, 235, 246, 481, 548, 550, 551, 559, 560, 561, 562, 564, 565, 566, 583
прямая мышца головы 339
связка века 553, 555
связка молоточка 608, 617, 618, 620, 627
(сильвиева) щель 162
спайка век 554
трёхлучевая петля 143
часть 151
широкая мышца бедра 408, 419
ямка большого мозга 61, 69, 73, 102, 139
Латеральное
базальное ядро миндалины 98
вентральное ядро 128, 129, 130
вентральное ядро таламуса 109
вестибулярное ядро 144, 226, 269, 270, 643, 657
вестибулярное ядро (ядро Дейтерса) 167, 643
коленчатое тело 113, 127, 128, 130, 133, 138, 140, 231, 592, 593, 594, 595, 598, 600, 601, 657
промежуточное вещество 51, 55
ядро миндалины 98
Латеральные
вентральные ядра 131
верхние задние носовые ветви 245, 487
грудные артерия и вена 327
и медиальные верхние задние носовые ветви 236
кожные ветви 49, 312
кожные нервы [TIII–TV] 308
кожные нервы [TIII–TXI] 395
кожные нервы [TVI–TXI] 308
крыловидные нерв и мышца 483
надключичные нервы 324, 328, 330, 331, 346
носовые ветви 245
пяточные ветви 430, 441, 443
серобугорные ядра 137
Латеральный
амтулярный нерв 269, 634, 635, 637
бледный шар 93, 94, 96, 97, 99, 101, 108, 129, 130, 132
вестибуло-спинномозговой путь 199
гипоталамус 136
грудной нерв 338, 343, 344, 345, 354
и медиальный грудные нервы [CV–TI] 336
и передний корково-спинномозговые пути 186
кожный нерв бедра 310, 311, 313, 314, 315, 317, 396, 398, 399, 401, 402, 403, 409, 417, 419, 443, 444, 448, 452, 453
кожный нерв бедра [LI, LII] 397
кожный нерв бедра [LII, LIII] 308, 309, 410, 454, 455
кожный нерв большого пальца стопы 441
кожный нерв икры 403, 420, 424, 430, 440, 441, 443, 447, 449, 450
кожный нерв икры [LV, SI, SII] 308, 309
кожный нерв икры, малоберцовая соединительная ветвь 399, 442, 443, 449
кожный нерв предплечья 345, 346, 352, 353, 357, 358, 359, 362, 370, 373, 383, 385, 387, 391
кожный нерв предплечья [CV, CVI] 308, 309, 388, 389
корешок срединного нерва 341, 346, 358, 361
корково-спинномозговой путь 50, 52, 161, 196, 199, 200, 201, 207, 208, 209
крыловидный нерв 237, 243, 478
мыщелок 430
надключичный нерв 395
надмыщелок 382, 383, 385
нейрон 658
оливопятковый пучок 658
отросток 621, 622
перикардиальный лимфатический узел 335
подошвенный нерв 311, 403, 432, 433, 434, 435, 444, 449, 455, 456
подошвенный нерв (мышца, отводящая мизинец стопы; квадратная мышца подошвы; добавочный сгибатель; короткий сгибатель большого пальца стопы, латеральная головка; мышца, приводящая большой палец стопы; короткий сгибатель мизинца стопы; мышца, противопоставляющая мизинец стопы; червеобразные мышцы II, III и IV; тыльные межкостные мышцы; подошвенные межкостные мышцы) 436

подошвенный нерв, глубокая ветвь 432, 434, 435, 436
подошвенный нерв, мышечная ветвь (квадратная мышца подошвы; добавочный сгибатель) 436
подошвенный нерв, мышечная ветвь (межкостные мышцы) 436
подошвенный нерв, мышечная ветвь (мышца, отводящая мизинец стопы) 436
подошвенный нерв, мышечные ветви 433
подошвенный нерв, поверхностная ветвь 432, 434, 435, 436
полукружный канал 265, 277, 605, 614, 615, 624, 625, 627, 628, 629, 630, 631, 633, 634, 640, 646
полукружный канал (ампула) 632
полукружный проток 624, 628, 629, 630, 634, 635, 636, 637
преддверно-спинномозговой путь 643, 645
пучок 316, 341, 343, 344, 347, 354
пучок [CV–CVII] 344
спиноталамический и спинокрышечный пути 164
спиноталамический путь 52, 143, 144, 160, 185, 189, 191, 192, 210
спиноталамический путь, древняя часть 193
спиноталамический путь, новая часть 193
столб 50
тыльный кожный нерв 403, 429, 430, 438, 440, 441, 442, 443, 444, 449, 452, 453, 456
тыльный кожный нерв [LV, SI, II] 454, 455
тыльный кожный нерв, латеральные пяточные ветви 442
угол глаза 550, 551, 553, 554

Левая
верхняя легочная вена 513
верхняя межреберная вена 335
внутренняя подвздошная вена 507
восходящая поясничная вена 401
доля 287
желудочная артерия 521
легочная артерия 333, 335, 513, 514, 515
нижняя легочная вена 280, 513
ободочная артерия 525
общая подвздошная артерия 501, 507
общая подвздошная вена 507
общая сонная артерия 279, 287, 513, 515
плечеголовная вена 326, 327, 334
подключичная артерия 279, 494, 513, 515

Левое
легкое 333, 513, 533
переднее сплетение 513
ушко 513
ушко предсердия 514

Левые
легочные вены 514, 515
легочные вены (верхняя и нижняя) 335
подключичные артерия и вена 335

Левый
блуждающий нерв 333, 335
блуждающий нерв [X] 280, 541, 542
большой внутренностный нерв 521
возвратный гортанный нерв 333, 492, 515
главный бронх 335, 497, 510
глазодвигательный нерв [III] 262
диафрагмальный нерв 335
желудочек 513
зрительный нерв [II] 262
изгиб ободочной кишки 505
лицевой нерв [VII] 262
малый внутренностный нерв 521, 524
нижний гортанный нерв 278
подчревный нерв 501, 507, 531
тройничный нерв [V], корешок 262, 263

Легкие 468, 472
Легкое 498, 500
Легочная артерия 518
Легочное сплетение 281, 469, 498, 508, 510, 511, 518, 532, 542
бронхиальные ветви 510

Легочные
вены 518
ветви 542
нервы 491

Легочный ствол 279, 511, 513, 514
Лента
гиппокампа 115
свода 101, 114, 115, 116
Ленточная извилина 111, 112, 114, 117
Лестница преддверия 612, 629, 630, 634, 647, 648, 649, 650, 653
Лестничные мышцы 261, 342
Ликворный контактный нейрон 18
Лимб роговицы 551, 566, 567, 570
Лимбическая
ассоциативная кора 90
доля, парагиппокампальная извилина 73
система 13, 91, 92, 466
Лимфатический яремный ствол 287
Лимфоидные узелки 512
Липидный слой 557
Листовидные сосочки 660
Листок червя [VII A] 149
Лицевая
артерия 240, 249, 252, 266, 267, 268, 293, 326, 327, 478, 483, 495, 496, 499, 533
вена 175, 252, 266, 267, 268, 293, 324, 325, 496
Лицевой
[VII] и преддверно-улитковый [VIII] нервы 218
бугорок 164, 219
нерв [VII пара] 473
нерв [VII] 40, 41, 70, 139, 140, 144, 145, 151, 167, 179, 214, 216, 217, 219, 220, 222, 225, 241, 242, 243, 251, 252, 258, 261, 264, 265, 267, 268, 286, 467, 474, 478, 483, 485, 487, 488, 494, 599, 608, 611, 614, 615, 616, 617, 619, 624, 625, 627, 628, 634, 635, 647, 650, 658, 664
нерв [VII], барабанная струна 252, 662
нерв [VII], височная ветвь 266
нерв [VII], височные ветви 264, 297
нерв [VII], двубрюшная ветвь 252, 277
нерв [VII], коленце 615, 624
нерв [VII], краевая ветвь нижней челюсти 264, 266, 296, 328, 496
нерв [VII], скуловые ветви 264, 297
нерв [VII], соединительная ветвь с языкоглоточным нервом 277
нерв [VII], узел коленца; коленчатый узел 628
нерв [VII], шейная ветвь 264, 296, 324, 330
нерв [VII], шилоподъязычная ветвь 252
нерв [VII], шилоподъязычная и двубрюшная ветви 264
нерв [VII], щечные ветви 264, 296
нерв и его ветви 264
нерв, преддверно-улитковый нерв 631
Лицевые артерия и вена 484
Лобковая кость 417, 503
Лобково-копчиковая мышца 501
Лобковый симфиз 400, 414
Лобная
вена 175
доля 61, 69, 71, 72, 73, 74, 76, 78, 93, 102, 104, 107, 111, 173, 179, 206, 208, 657
доля, нижняя поверхность 71
кора 128
кость 158, 245, 550
пазуха 93, 229, 230
Лобное брюшко 553
Лобно-
височный пучок 110
мостовой путь 107, 108, 198, 199, 208
Лобные вены 173
Лобный
нерв 233, 234, 235, 236, 239, 246, 248, 260, 277, 297, 481, 561
отросток 550
полюс 42, 62, 65, 69, 73, 94, 119, 215
рог, передний рог 100, 101, 121, 172
Ложе ногтя 673
Локализация функций в коре полушарий большого мозга 86, 88
Локтевая
артерия 363, 364, 368, 369, 371, 372, 373, 375, 376, 377, 379
артерия, глубокая ветвь 368, 374

артерия, глубокая ладонная ветвь 375, 376, 379
артерия, ладонная запястная ветвь 379
артерия, поверхностная ветвь 374
артерия, тыльная запястная ветвь 385
возвратная артерия 369, 383
мышца 383, 385
соединительная ветвь 378
суставная сеть 383
ямка 356
Локтевое возвышение запястья 369
Локтевой
канал 368
нерв 303, 310, 311, 317, 338, 342, 343, 344, 345, 346, 347, 352, 353, 356, 358, 359, 360, 362, 363, 364, 366, 367, 368, 369, 371, 372, 373, 375, 376, 378, 382, 383, 384
нерв (локтевой сгибатель запястья; глубокий сгибатель пальцев IV и V) 359
нерв [CVII, CVIII] 336
нерв [CVIII, TI] 308, 341, 388
нерв, борозда локтевого нерва 356
нерв, глубокая ветвь 346, 366, 368, 374, 375, 376, 378, 379
нерв, ладонная ветвь 308, 367, 371, 372, 378, 379, 387, 388, 392
нерв, мышечная ветвь (глубокий сгибатель пальцев IV и V) 360
нерв, мышечная ветвь (короткая ладонная мышца) 378
нерв, мышечная ветвь (локтевой сгибатель запястья) 360
нерв, мышечные ветви (короткий сгибатель большого пальца кисти, глубокая головка) 378
нерв, мышечные ветви (мышца, приводящая большой палец кисти, поперечная головка) 378
нерв, мышечные ветви (мышцы, отводящая и противопоставляющая мизинец) 378
нерв, мышечные ветви (тыльные и ладонные межкостные мышцы) 378
нерв, мышечные ветви (червеобразные мышцы III и IV) 378
нерв, поверхностная ветвь 346, 366, 374, 375, 376, 378, 379
нерв, суставная ветвь 360, 378
нерв, суставные ветви 360
нерв, тыльная ветвь 360, 367, 376, 378, 384, 387, 391, 392
нерв, тыльная ветвь [CVIII, TI] 309, 389
нерв, тыльные пальцевые нервы 391
отросток 372
разгибатель запястья 370, 384, 385
сгибатель запястья 362, 363, 364, 366, 367, 369, 371, 372, 379, 384
сгибатель запястья; сухожилие 368, 371, 374, 375, 377
Локтевые артерия и нерв 368, 374
Лопатка, верхний угол 348
Лопаточно-подъязычная мышца 324, 294, 329, 331, 339, 342, 496
верхнее брюшко 489
нижнее брюшко 495
Лоток гиппокампа 95, 113, 116
Луковица
заднего рога; луковица затылочного рога 100, 114, 118
полового члена 417, 503
преддверия 460
Луковицеобразное тельце (Гольджи–Маццони) 10
Луковично-губчатая мышца 414, 457, 458, 459, 460, 503
Лучевая
артерия 362, 363, 364, 366, 368, 369, 371, 372, 373, 375, 376, 377, 379, 390
артерия, ладонная запястная ветвь 369, 379
артерия, поверхностная ладонная ветвь 368, 375, 379, 390
артерия, тыльная запястная ветвь 390
возвратная артерия 363, 369, 373
коллатеральная артерия 385
коллатеральная артерия, задняя ветвь 383
коллатеральная артерия, передняя ветвь 383
кость 385
Лучевое возвышение запястья 369
Лучевой
глиоцит (мюллерова клетка) 588
канал 363, 380
нерв 303, 310, 311, 317, 338, 343, 344, 345, 346, 347, 349, 352, 355, 358, 359, 360, 369, 380, 381, 382, 383, 384, 390
нерв (локтевой разгибатель запястья; разгибатель пальцев; разгибатель мизинца; длинная мышца, отводящая большой палец кисти; длинный разгибатель большого пальца кисти; короткий разгибатель большого пальца кисти; разгибатель указательного пальца) 360
нерв (трехглавая мышца, длинная головка, латеральная головка и медиальная головка; локтевая мышца; плечемышца; плечевая мышца; длинный разгибатель запястья; короткий разгибатель запястья; супинатор) 353
нерв [CV–CVIII] 337
нерв [CVII, CVIII], поверхностная ветвь 308
нерв и его взаимоотношение с плечевой артерией 383
нерв, глубокая ветвь 346, 352, 353, 359, 360, 363, 373, 380, 384, 385
нерв, локтевая соединительная ветвь 360
нерв, мышечная ветвь (длинная мышца, отводящая большой палец кисти) 360
нерв, мышечная ветвь (длинный разгибатель запястья) 352, 359, 360
нерв, мышечная ветвь (длинный разгибатель большого пальца кисти) 360
нерв, мышечная ветвь (короткий разгибатель запястья) 352, 359, 360
нерв, мышечная ветвь (короткий разгибатель большого пальца кисти) 360
нерв, мышечная ветвь (локтевая мышца) 353, 360
нерв, мышечная ветвь (локтевой разгибатель запястья) 360
нерв, мышечная ветвь (плечевая мышца) 352
нерв, мышечная ветвь (плечелучевая мышца) 352, 359, 360
нерв, мышечная ветвь (разгибатель пальцев; разгибатель мизинца) 360
нерв, мышечная ветвь (разгибатель указательного пальца) 360
нерв, мышечная ветвь (супинатор) 352, 359, 360
нерв, мышечные ветви 363, 381, 385
нерв, мышечные ветви (трехглавая мышца, длинная головка и латеральная головка) 353
нерв, мышечные ветви (трехглавая мышца, медиальная головка) 353
нерв, поверхностная ветвь 346, 352, 359, 360, 363, 364, 369, 370, 373, 378, 384, 385, 387, 390, 391, 392
нерв, поверхностная ветвь [CVI–CVIII] 309, 389
нерв, поверхностная ветвь [CVII, CVIII] 388
нерв, суставная ветвь (локтевой сустав) 353
нерв, тыльные пальцевые нервы 391, 392
сгибатель запястья 361, 362, 363, 366, 368, 371, 373
сгибатель запястья; сухожилие 364, 369, 371, 372, 375, 376, 377, 379
Лучи 581
Лучистость
мозолистого тела 103, 105
мозолистого тела, большие щипцы; затылочные щипцы 103, 107
мозолистого тела, малые щипцы; лобные щипцы 103, 107
Лучистый венец 110, 207

М

Макроглия 18
Малая
барабанная ость 616
грудная мышца 342, 345, 354, 356, 358, 365
задняя прямая мышца головы 319, 320
круглая мышца 349, 350, 381, 382, 383
мышца завитка 606
подкожная вена ноги 420, 424, 426, 438, 446, 449, 450
половая губа 458, 460
приводящая мышца 406
ромбовидная мышца 347, 348
скуловая мышца 267
ягодичная мышца 413, 418
Малоберцовая
артерия 425, 427, 428
артерия, прободающая ветвь 425, 431, 437, 439
артерия, соединительная ветвь 425

кость 423
соединительная ветвь 440, 441, 453
Малоберцовый нерв 429, 430
Малое
кольцо радужки 577
седалищное отверстие 400
Малые
внутренностные нервы 506
нёбные артерии 254
нёбные каналы 485
нёбные нервы 236, 244, 245, 254, 486, 487
нёбные отверстия 236, 254
подъязычные протоки 253
слюнные железы 485
щитцы; лобные щитцы 95, 105
Малый
артериальный круг радужки 569, 570, 571, 572, 573, 574, 575
бугорок 348, 384
вертел 418
внутренностный нерв 317, 470, 499, 500, 502, 506, 535, 536
внутренностный нерв (от X и XI грудных узлов) 491
внутренностный нерв [TX–TXI] 522, 523, 526, 528, 530
внутренностный нерв, почечная ветвь 469
затылочный нерв 218, 256, 264, 295, 305, 311, 312, 313, 315, 316, 318, 319, 323, 324, 325, 327, 328, 329, 330, 331, 339, 344, 608
затылочный нерв [CII, CIII] 323
каменистый нерв, парасимпатический корешок ушного узла 217, 237, 240, 274, 277, 474, 479, 488, 614, 617, 619, 647
пирамидный нейрон 83
Мантийный слой 43
Матка 415, 505, 530
Маточная
артерия 504
труба 415, 530
Маточно-влагалищное сплетение 504, 505, 530, 546
Маточные трубы 505
Матрикс 672
Медиальная
артерия, огибающая бедренную кость 406
артерия, огибающая бедренную кость, восходящая ветвь 420
артерия, огибающая бедренную кость, глубокая ветвь 420
артерия, огибающая бедренную кость, поверхностная ветвь 420
артерия, огибающая бедренную кость, ветви 413
артерия, огибающая бедренную кость, глубокая ветвь 418
верхняя коленная артерия 424, 431, 451
ветвь 246
головка 381
группа ядер 56
затылочно-височная извилина 69, 76
кравная вена 438
крыловидная мышца 162, 250, 251, 253, 266, 484, 488
(лабиринтная) стенка 617
подвязка 425, 427, 429, 438
подвязковая венозная сеть 437
подвязковая сеть 437, 439
мозговая пластинка; внутренняя мозговая пластинка 95, 96, 131, 132
нижняя коленная артерия 426, 427, 428, 451
обонятельная полоска 70, 229, 669
передняя подвязковая артерия 437, 439
петля 142, 143, 144, 160, 163, 164, 189, 192, 203, 210, 276
подкожная вена руки 362, 363, 370, 372
подсшвенная артерия, глубокая ветвь 432
подсшвенная артерия, поверхностная ветвь 432, 435
продольная полоска 103, 114, 115
прямая мышца 233, 234, 235, 481, 548, 550, 551, 559, 560, 561, 562, 564, 565, 566, 583, 600, 646
связка века 553, 555, 556
спайка век 554
широкая мышца бедра 408, 419, 448
Медиальное
базальное ядро миндалины 98
вестибулярное ядро 144, 226, 269, 270, 643
вестибулярное ядро (ядро Швальбе) 167, 643
возвышение 126, 164, 219
добавочное оливное ядро 163
коленчатое тело 128, 130, 138, 140, 218, 231, 601, 655, 657
коленчатое тело (ядра медиального коленчатого тела) 657
околоручковое ядро 664
Медиальные
вены, окружающие бедренную кость 406
верхние задние носовые ветви 487
и латеральные ветви надглазничного нерва 233
кожные ветви 312
кожные ветви голени 444
надключичные нервы 324, 328, 330
носовые ветви 244
предплюсневые артерии 437, 439
пяточные ветви 443
ядра 56, 129
ядра таламуса 93, 109, 131, 132
Медиальный
бледный шар 93, 94, 96, 97, 99, 108, 129, 130, 132
гипоталамус 136
грудной нерв 338, 343, 344, 354, 365
и латеральный грудные нервы 342, 344, 354
и латеральный подошвенные нервы 399
и промежуточный кожные нервы бедра 444
и промежуточный кожные нервы бедра [LII, LIII] 308, 454
и промежуточный тыльные кожные нервы 437
кожный нерв бедра 410
кожный нерв бедра [LII, LIII] 309, 455
кожный нерв второго пальца стопы 441
кожный нерв икры 403, 420, 424, 430, 438, 441, 442, 443, 450, 453
кожный нерв плеча 310, 311, 314, 317, 338, 343, 344, 345, 346, 352, 353, 356, 358, 387, 388
кожный нерв плеча [CVIII, TI] 309, 336, 389
кожный нерв предплечья 310, 311, 316, 336, 338, 343, 344, 345, 346, 352, 356, 358, 359, 362, 363, 373, 387, 391
кожный нерв предплечья [CVIII, TI] 308, 309, 336, 388, 389
кожный нерв предплечья, задняя ветвь 345, 353, 359, 360, 373
кожный нерв предплечья, локтевая ветвь 372
кожный нерв предплечья, передняя ветвь 345, 353, 359, 372
кожный нерв предплечья, суставная ветвь (локтевой сустав) 353
корешок срединного нерва 341, 346, 358, 361, 366
край 348, 349
крыловидный нерв 237, 243, 277, 478, 488
надключичный нерв 395
надмыщелок 358, 362, 363, 364, 367, 369, 371, 372, 373, 380, 382, 384
нейрон 658
оливоулитковый пучок 658
подошвенный нерв 311, 403, 432, 433, 434, 435, 444, 449, 455, 456
подошвенный нерв (мышца, отводящая большой палец стопы; короткий сгибатель большого пальца стопы, медиальная головка; короткий сгибатель пальцев; червеобразные мышцы [I, II]) 436
подошвенный нерв, кожная ветвь 434
подошвенный нерв, латеральная ветвь 436
подошвенный нерв, медиальная ветвь 436
подошвенный нерв, мышечная ветвь 434
подошвенный нерв, мышечная ветвь (короткий сгибатель большого пальца стопы) 436
подошвенный нерв, мышечная ветвь (короткий сгибатель пальцев) 436
преддверно-спинномозговой путь 52
продольный пучок 50, 142, 143, 144, 150, 160, 163, 209, 602, 643, 645, 657
пучок 316, 341, 343, 347, 354, 367
пучок [CVIII, TI] 344
пучок конечного мозга 106
тыльный кожный нерв 403, 422, 429, 430, 438, 440, 441, 442, 449, 452
тыльный кожный нерв, анастомотическая ветвь 437
угол глаза 550, 551, 553, 554

Медуллобласты 43
Мекберцовый ствол 428
Межбрыжеечное сплетение 490, 502, 505, 523, 525, 527, 528, 529, 530, 531, 546
Межбугорковая борозда 384
Межжелудочковое отверстие 42, 77, 114, 118, 120, 121, 122, 123, 124, 137, 138, 172, 183
сосудистое сплетение 93
Межклеточная щель 29
Межклеточное пространство 21
Межкозелковая вырезка 604, 606
Межкостная перепонка предплечья 366, 385
Межкостный нерв голени 442, 443
Межлестничный промежуток 342
Межмышечная перегородка 356
Межнейрональные связи в коре больших полушарий 82
Межнейронная связь 39
Межножковая
цистерна 178, 181, 183
щель 69, 139, 142, 215, 219
Межножковое ядро 142, 669
Межоболочечное подпаутинное пространство 183, 184, 564, 567, 590
Межостистые мышцы шеи 320
Межпещеристый синус 172, 174
Межпозвоночный диск 394
Межлучковый пучок; полулунный пучок 50
Межреберная
артерия 500
вена 500
Межреберно-
плечевой нерв 343
плечевой нерв [TII] 308, 309
плечевые нервы 314, 327, 344, 387
плечевые нервы [TII] 389
Межреберные
артерия, вена и нерв 334, 335
мышцы 335, 339
нервы 9, 303, 393
нервы [I–XI] 321
нервы [TV(VI)–TXI] 536
нервы [X–XI] 542
нервы, коллатеральная ветвь 394
нервы, латеральная кожная брюшная ветвь 452
нервы, латеральная кожная грудная ветвь 394
нервы, латеральные кожные ветви 313, 315
нервы, латеральные кожные ветви (спинномозговые нервы, передние ветви; вентральные ветви) 387
нервы, латеральные кожные грудные ветви 321, 365
нервы, медиальные ветви к молочной железе 321
нервы, передние ветви; вентральные ветви 315
нервы, передняя кожная грудная ветвь 394
нервы; передние ветви; вентральные ветви 49, 307, 310, 314, 316, 321, 322, 339, 344, 393, 394, 497, 499, 511, 532
нервы; передние ветви; вентральные ветви, латеральная кожная ветвь 311, 314
нервы; передние ветви; вентральные ветви, латеральные ветви к молочной железе 314
нервы; передние ветви; вентральные ветви, медиальные ветви к молочной железе 314
нервы; передние ветви; вентральные ветви, передние кожные грудные ветви [TII–TXI] 308, 396
нервы; передние ветви; вентральные ветви, передняя кожная брюшная ветвь 314
Межреберный
нерв 394
нерв [IX] 500
нерв [X] 500
нерв [XI] 500
Межсонное сплетение 278
Межталамическое сращение 77, 95, 122, 125, 126, 131, 137
Межузловая ветвь 463
Межузловые ветви 490
Межчерпаловидная вырезка 282
Мезаксон 29, 30
Мезотимпанум (центральная часть барабанной полости) 618
Мезэнцефалический уровень 301
Меланобласты 43
Меланоцит 671
меланоцит фолликула 670
Меланоциты 43
кожи и подкожной основы 43
Мембрана статоконий; отолитовая мембрана 640, 641
Мембранные отклонения 654
Менингеальная ветвь 236, 281
(средняя) 233
возвратная ветвь 307
остистый нерв 237
Менингеальные ветви 307
(глазной нерв [Va; V1], верхнечелюстной нерв [Vb; V2], нижнечелюстной нерв [Vc; V3]) 182
(задний и передний решетчатые нервы) 182
(шейные нервы [CI–CII]) 182
Мерокринная потовая железа 671
Мерокринные потовые железы 672
Место 3
образования шишковидного тела 40, 41
срастания стенки завитка улитки со стержнем улитки 649
Метаталамус 11, 13, 44
латеральное коленчатое тело 126, 141
медиальное коленчатое тело 126, 141
Механическое продвижение слезной жидкости 558
Мидриаз 575
Миелин 14, 31, 32, 33
Миелинобразующий отросток 23
Миелиновая оболочка 16, 190
Миелиновое
(мякотное) нервное волокно 29
нервное волокно 32, 212
Миелиновые
и безмиелиновые нервные волокна 17
нервные волокна 16
Миелинообразующий отросток 23
Микроворсинка 665, 666
Микроворсинки на опорных клетках 652
Микроглиоцит 24
Микроглия 18, 24, 43
Микроскопическая структура кожи 670
Микроскопическое строение вкусового рецептора 660
Микротрубочка нейрона; нейротрубочка 26
Миндалевидное тело 12, 91, 92, 96, 97, 98, 99, 100, 101, 106, 112, 114, 132, 146, 194, 669
Миндалина мозжечка 162
[HIX] 71, 77, 148, 149, 150, 215
Миоз 575
Миокард 518, 541
Миофибриллы 34, 36
Митохондрии 588
в нервном окончании 652
мышечного волокна 36
Митохондрия 14, 19, 25, 26, 652
нервного окончания 36
Митральный нейрон 667
Млечные протоки 677
Многораздельные мышцы шеи 320
Многослойный плоский неороговевающий эпителий 571
Мозг 124, 178
Мозговая полоска таламуса 92, 105, 106, 109, 125, 137, 669
Мозговое
вещество 672
вещество надпочечника 472
вещество надпочечников 465
Мозговой
конус 45, 47, 49, 58, 59, 60
ствол 220

Мозговые
оболочки 591
полоски IV желудочка 164, 219
Мозжечково-
красноядерный путь 188, 203, 207, 208
покрышечный и мозжечково-таламический проводящие пути 203
таламический путь 203
ядерный путь 188
Мозжечковые ножки 262
верхняя, средняя и нижняя 218
Мозжечок 11, 13, 41, 42, 44, 49, 61, 62, 68, 72, 74, 78, 102, 121, 125, 147, 148, 149, 157, 158, 173, 181, 197, 202, 206, 207, 208, 631, 643, 644, 646, 657
и его компоненты 152
и ствол мозга 147
ключок [H X] 139, 270
переднее межлозищионное ядро; пробковидное ядро 130
Мозолистое тело 61, 73, 78, 84, 91, 93, 95, 101, 102, 104, 110, 114, 115, 116, 117, 118, 122, 125, 126, 127, 130, 132, 159, 162, 206, 207, 603, 668
и лучистость мозолистого тела 103
и свод 111
валик 69, 77, 105, 107, 111, 112, 114, 115, 117, 118, 120, 158, 162, 181, 657
клюв 95, 105, 120, 137
колено 77, 105, 107, 111, 120, 124, 158, 162, 181
комиссуральные волокна 207
ствол 77, 96, 103, 105, 111, 115, 138, 158, 162
Молекулярная пластинка 78, 80, 81, 82
Молекулярный слой 150, 155, 156
Молоточек 608, 612, 614, 617, 618, 619, 620, 621, 623, 625, 631, 653, 659
латеральный отросток 616
передний отросток 619, 620, 627
Молоточковая полоска 610, 611, 618
Молоточковый выступ 610, 611, 618
Молочная
(грудная) железа 677
железа 678, 679, 680
Моносинаптическая дуга 301
Мост 11, 13, 44, 45, 47, 61, 62, 70, 77, 78, 97, 102, 121, 139, 140, 141, 143, 144, 145, 147, 158, 159, 166, 181, 189, 192, 196, 198, 201, 205, 207, 208, 214, 219, 220, 232, 238, 248, 257, 281, 470, 492, 644
базилярная борозда 139
Мостомозжечковая цистерна 179
Мостомозжечковые волокна 188, 205, 208, 210
Мостомозжечковый угол 147
Мосторетикулоспинномозговой путь 188
Моторная кора головного мозга 200
Моторные бляшки 35
интрафузальных мышечных волокон 34
Моховидное нервное волокно 156
Моховидные нервные волокна 155
Мочевой пузырь 414, 415, 417, 468, 472, 504, 505, 526, 528
Мочеполовая диафрагма 460
Мочепузырное сплетение 469, 504, 505, 526, 527, 528, 529, 531, 545
Мочепузырные нервы 503
Мочепузырный и простатический нервы 503
Мочеточник 415, 417, 505, 526, 538
(брюшная часть; тазовая часть) 526
Мочеточники 505
Мочеточниковое сплетение 469, 502, 505, 526, 527, 529, 531
Мошонка 414, 457
Мультиформная пластинка 79, 80, 81, 82
Мультиформный (рыхлый) слой 113
Муциновый слой 557
Мыс 265, 402, 503, 613, 614, 615, 616, 617, 624, 627
Мышечная
артерия 572
вена 572
ветвь 408
ветвь большого пальца 361
оболочка 503
оболочка глотки 108
Мышечное волокно с ядерным мешочком; мешочковидное мышечное волокно 34
Мышечно-кожный нерв 303, 310, 311, 316, 338, 342, 343, 344, 345, 346, 347, 352, 356, 357, 358, 363
[CV, CVI] 341
[CV–CVIII] 337
и другие длинные нервы плечевого сплетения 358
(клювовидно-плечевая мышца; двуглавая мышца плеча; плечевая мышца) 352
мышечные ветви 345
Мышечные
ветви 323, 339, 344, 398, 407, 408, 429, 446
ветви [CI–CIV] 323
ветви [CV–CVIII] 336
ветви [TXII–LIV] 397
ветви лицевого нерва 264
волокна 35
волокна с ядерной цепочкой 34
волокна с ядерным мешочком 34
Мышца 202, 463
гордецов 553
конечной вырезки 607
с биосегментарной иннервацией 56
с моносегментарной иннервацией 56
с мультисегментарной иннервацией 56
язычка 230, 626
выпрямляющая позвоночник 332
напрягающая барабанную перепонку 265, 488, 605, 612, 615, 616, 617, 619, 624, 627
напрягающая барабанную перепонку; сухожилие 615, 616, 617, 618, 619, 620, 624
напрягающая небную занавеску 230, 488, 625, 626, 627
отводящая большой палец стопы 432, 434, 435
отводящая мизинец 368, 377, 379, 433
отводящая мизинец кисти 375
отводящая мизинец стопы 432, 434, 435
поднимающая верхнее веко 232, 233, 234, 235, 239, 246, 481, 550, 552, 556, 559, 561, 565, 583, 584
поднимающая верхнее веко; сухожилие 553, 555, 557
поднимающая верхнюю губу и крыло носа 267
поднимающая волос 670, 671, 674
поднимающая задний проход 400, 414, 415, 457, 458, 459, 460, 503, 534
поднимающая лопатку 279, 324, 339, 348
поднимающая небную занавеску 625, 626, 627
приводящая большой палец кисти 375, 379
приводящая большой палец кисти, косая головка 376
приводящая большой палец стопы 433
приводящая большой палец стопы, косая головка 435
приводящая большой палец стопы, поперечная головка 435
противопоставляющая большой палец кисти 368, 375, 376, 379, 390
противопоставляющая мизинец 376, 377
расширяющая зрачок 471
сморщивающая бровь 553
суживающая зрачок 471
Мышцы
барабанной полости 612
большого пальца 361
возвышения большого пальца кисти; мышцы тенара 371, 372
глазного яблока 108, 548, 549
глотки 108
гортани 108, 290
груди 108
живота 108
кисти 108
лица 108
мочевого пузыря 108
мягкого неба и зева 108

нижней конечности 108
пальцев кисти 108
пальцев стопы 108
плеча 108
плечевого пояса 108
пояса верхней конечности 108
предплечья 108
прямой кишки 108
шеи 108
языка 108
языка 660
напрягающие и поднимающие нёбную занавеску и хрящ слуховой трубы 626
нервы и сосуды подзатылочной области 320
Мышелковая эмиссарная вена 68, 175
Мягкая
мозговая оболочка 19
оболочка 20, 169
оболочка головного мозга 159, 177
оболочка спинного мозга 57, 170, 171, 302
Мягкое нёбо; нёбная занавеска 662
нёбные железы 230

Н

Надбарабанное углубление 611, 616, 618, 620, 625, 627
Надблоковая
артерия 555
вена 555
Надблоковый нерв 236, 239, 249, 250, 256, 261, 264, 267, 295, 296, 483, 555
Надглазничная
артерия 555
вена 555
Надглазничный нерв 233, 241, 246, 250, 251, 261, 264, 267, 479, 481, 555, 584
латеральная ветвь 236, 239, 249, 256, 295, 297
медиальная ветвь 236, 239, 249, 256, 295, 297
медиальные и латеральные ветви 239
Надгортанник 282, 285, 288, 494, 664
Надгрушевидное отверстие 424
Надключичные нервы 256, 287, 305, 310, 311, 314, 315, 316, 319, 323, 329, 330, 339, 340, 344
(CIII, CIV) 308, 323
Надключичный нерв (CIII, CIV) 309
Надкозелковый бугорок 604
Надколенник 419, 429, 430
Надкостница
глазницы 232, 548, 552, 561, 565, 584
черепа; перикраниум 93, 146
Надкраевая извилина 62, 72, 88, 159
Надлопаточная артерия 326, 327, 331, 342, 349, 350
акромиальная ветвь 350
Надлопаточные нервы 313
Надлопаточный нерв 317, 327, 338, 343, 344, 348, 349, 350, 352
(надостная мышца; подостная мышца) 353
[CV–CVIII] 336
Надмышелковый отросток 361
Надостная мышца 347, 348, 349, 350, 381, 382
Надперекрестное ядро 137, 598
Надпочечник, мозговое вещество 538
Надпочечники 505
Надпочечниковое
и почечное сплетения с аортопочечными узлами 505
сплетение 502, 527
Надсосудистая пластинка 570
Надшишковидное углубление 122, 123, 126
Надэпидермальная часть волоса 674
Наковально-
молоточковый сустав 611, 619, 620, 622
стременной сустав 619, 620, 622, 624
Наковальня 259, 605, 608, 612, 614, 617, 618, 619, 620, 623, 624, 625, 631, 653, 659, 621
длинная ножка 611, 616
короткая ножка 611, 616
чечевицеобразный отросток 611
Намет мозжечка 100, 146, 153, 158, 159, 162, 169, 179, 182, 631
Направление волокон слухового нерва 657
Напрягатель широкой фасции 413, 419
Наружная
апертура сонного канала 626
глиальная пограничная мембрана 586
запирательная мышца 406, 407, 418
зернистая пластинка 78, 80, 81, 82
капсула 94, 96, 107, 108, 109, 162, 657
косая мышца живота 332, 365, 404, 418
межреберная мембрана 365
носовая ветвь 236, 297
оболочка 568, 590
оболочка глазного яблока 548
оболочка, межоболочечное подпаутинное пространство 568
ось глазного яблока 564, 567
пирамидная пластинка 78, 80, 81, 82
пластинка 177
подвздошная артерия 400, 401, 448, 507
подвздошная вена 401, 507
половая вена 314, 419
сонная артерия 240, 248, 249, 252, 255, 260, 266, 268, 278, 292, 325, 326, 327, 344, 478, 483, 489, 493, 495, 496, 499, 533
сонная артерия, передние ветви 261
яремная вена 175, 252, 264, 287, 293, 314, 324, 325, 326, 327, 328, 330, 331, 340, 342, 494, 496
Наружное
корневое эпителиальное влагалище; сопутствующие влагалище 33, 672
отверстие мочеиспускательного канала 458, 460, 504
слуховое отверстие 612
сонное сплетение 278, 292, 489, 498, 508
ухо 604, 612
эпителиальное (корневое) влагалище 672
среднее и внутреннее ухо 625
Наружные
волосковые клетки 648, 654, 658
межреберные мышцы 334, 394
носовые ветви 245
сонные нервы 292, 491
Наружный
волокнистый слой 586
мезаксон 29
пограничный слой 548
пограничный слой; наружная пограничная мембрана 587
сегмент палочки 588
сетчатый слой 587
сетчатый слой сетчатки 586
слой 672, 675
слуховой проход 604, 605, 606, 607, 612, 613, 614, 616, 617, 618, 625, 659
слуховой проход, барабанная перепонка и барабанная полость 608
слуховой проход, задняя часть 610
слуховой проход, костная часть 608
слуховой проход, хрящевая часть 608
сфинктер заднего прохода 414, 415, 457, 458, 459, 460
сфинктер заднего прохода (скелетная мускулатура); иннервация соматическими эфферентными волокнами [SII–SIV] в половом нерве 535
сфинктер заднего прохода, поверхностная и глубокая части 534
сфинктер заднего прохода, подкожная часть 534
эпителиальный слой 674
ядерный слой 587, 589
Нарушение
мышечной иннервации сгибателей пальцев вследствие повреждения срединного нерва 374
разгибания запястья при повреждении лучевого нерва 386
сгибания пальцев в проксимальных межфаланговых суставах при повреждении локтевого нерва 374

Насечка
миелина 16
нейролеммы 29
Натянутая часть 610, 612
Начальный сегмент (лишен миелина) 16
Нёбная
кость, горизонтальная пластинка 626
миндалина 282
Нёбно-
глоточная мышца 230, 494
язычная мышца 292
Нёбные нервы 297, 662
Нёбный
апоневроз 626
нерв 236
язычок 494, 662
Нейробласты (молодые нейроны) 43
Нейрогипофиз; задняя доля 125, 135, 136, 137
Нейроглия 18
Нейролемма 29
(плазматическая мембрана нейролеммоцита) 36
Нейролеммоциты 18
Нейро-
мышечное соединение (двигательная концевая пластинка) 36
мышечный синапс 36
мышечный синапс; нейро-мышечное соединение; двигательная концевая пластинка 16, 212
Нейрон 8, 17, 27
(нервная клетка) 14
(ЦНС и ПНС) 24
(I) 191
биполярный 15
в окружении кровеносных капилляров 17
ложноуниполярный 15
мультиполярный 15
спинного мозга 54
униполярный 15
Нейроны 43, 82
в зубчатом ядре 156
для мышц-разгибателей 56
для мышц-сгибателей 56
зрительного пути и их соединения 587
кишечной стенки 17
симпатических узлов 43
спинномозговых узлов 43
нервные клетки 19
Нейропиль 24
Нейрофиламенты 26
Нейроцитоархитектоника 78
Неколенчатая часть зрительного проводящего пути 598
Некоторые нервы надключичной части плечевого сплетения 348
Нексус (щелевидное соединение) 26
Ненатянутая часть 610
Ненатянутый и натянутый хрусталик 582
Неопределенная зона 109
Непарная вена 334, 394, 499, 500, 512
Непарное вегетативное ядро глазодвигательного нерва (ядро Перлиа) 600
Непарный узел 402, 469, 470, 501, 506, 507
Нерв 32, 213
крыловидного канала 236, 240, 296, 478, 486, 487
крыловидного канала, лицевой корешок 246
мышцы, напрягающей барабанную перепонку 237, 277, 479, 488
мышцы, напрягающей нёбную занавеску 237, 277, 478, 488
мышцы, поднимающей задний проход 503
наружного слухового прохода 297, 483
Нервная
пластинка 40, 43
система 8, 11
складка 514
ткань 10
трубка 40, 43
часть 586
Нервное
волокно 23, 28, 29, 32
миелиновое волокно 29
окончание 33
Нервно-
мышечное веретено 34
мышечные эффекторные окончания экстрафузальных мышечных волокон 34
сухожильное веретено (Гольджи) 35
Нервные
валики 40, 43
волокна 19, 33, 35
гребни 43
окончания 8, 32, 652
окончания (безмиелиновые) 35
сплетения малого таза 507
стволики, образующие нервную складку 514
Нервный
гребень 40
желобок 40, 43
Нервы
боковой стенки гуповища 321
(ветви) симпатического ствола 491
глазницы 233, 235
голени и стопы 442, 443
головы 296
головы и шеи 273
грудной клетки 496
диафрагмы рта 253
дна ротовой полости 255
задней области шеи 319
задней поверхности плеча 353
задней поверхности предплечья и кисти 360
задней поверхности шеи 318
и артерии кисти 390
и артерии ладонной поверхности кисти 375
и вены стопы 438
и сосуды шеи 325
и сплетения органов грудной полости 532
каналов височной кости 265
крестцового сплетения 411, 417
ладонной поверхности кисти 378
латеральной стенки носовой полости 245
нижней конечности 403, 423
первой ветви тройничного нерва 239
перегородки носа и твердого нёба 244
передней поверхности плеча 352
передней поверхности предплечья 359, 369
плечевого сплетения 336
поясничного сплетения 397, 401
сердца 512, 513
стопы 433, 434, 435, 436, 440
тыла кисти 391
шейного сплетения 323, 324
языка 283, 284
отходящие от верхнего шейного узла симпатического ствола 491
отходящие от грудных узлов симпатического ствола 491
отходящие от крестцовых узлов симпатического ствола 491
отходящие от поясничных узлов симпатического ствола 491
отходящие от симпатического ствола в грудном отделе 500
отходящие от среднего шейного узла симпатического ствола 491
Несердечное поперечно-полосатое мышечное волокно; несердечное исчерченное мышечное волокно 34
Нижнее
брыжеечное сплетение 469, 470, 492, 505, 523, 525, 527, 529, 531, 544, 545, 546
веко 245, 548, 550, 551, 552, 556
веко (передняя поверхность века) 553
вестибулярное ядро 144, 226, 270, 643
вестибулярное ядро (ядро Роллера) 167, 643
зубное сплетение 237, 248, 250, 296

колликулярное ядро 655
оливное ядро 160
подчревное сплетение 505
подчревное сплетение; тазовое сплетение 468, 469, 470, 490, 492, 501, 503, 504, 506, 507, 526, 527, 528, 530, 534, 544, 545, 546
подчревное сплетение; тазовое сплетение, ветви (нисходящая ободочная кишка; сигмовидная ободочная кишка) 525
подчревное сплетение; тазовое сплетение, тазовые узлы 523
преддверное поле 650, 654
прямокишечное сплетение 507, 523, 529
решетчатое пятно 634
слюноотделительное ядро 226, 271, 474, 476, 477
слюноотделительное ядро в продолговатом мозге 471
слюноотделительное ядро языково-глоточного нерва [CN IX] 476

Нижнелатеральные ядра 129

Нижнечелюстная ямка 626

Нижнечелюстной нерв 222
[Vc; V3] 178, 215, 230, 237, 238, 239, 241, 246, 249, 250, 258, 259, 262, 265, 274, 296, 310, 311, 315, 474, 479, 481, 483, 485, 488, 489, 627
[Vc; V3], двигательный корешок 243
[Vc; V3], менингеальная ветвь; остистый нерв 182, 216, 233, 478

Нижние
ветви вен 246
десневые ветви 248
заднепроходные нервы; нижние прямокишечные нервы 414, 415, 457, 458, 459, 460, 529, 534
задние носовые ветви 230, 236, 245
зубные ветви 248, 250
зубные и десневые ветви 237
мозговые вены 216
мозжечковые ножки 44
надчревные артерия и вена 401
нервы ягодиц 306, 311, 313, 315, 399, 423, 445, 446, 447, 453, 458, 459, 460
нервы ягодиц [SI–SIII] 309
отделы спинного мозга и его оболочек 58
шейные сердечные ветви 281, 489
ягодичные вены 418
ягодичные сосуды 413

Нижний
альвеолярный нерв 237, 242, 243, 248, 250, 251, 252, 253, 255, 266, 273, 296, 483, 488
альвеолярный нерв, нижние зубные и десневые (задние) ветви 247
альвеолярный нерв, нижние зубные и десневые (передние) ветви 247
брыжеечный узел 467, 468, 469, 490, 502, 507, 522, 523, 525, 526, 527, 530, 535, 544, 545
гортанный нерв 282, 283, 285, 289
гортанный нерв, задняя ветвь 284
гортанный нерв, передняя ветвь 284
гортанный нерв, трахейные ветви 285
гортанный нерв, черпаловидная ветвь 284
затылочно-лобный пучок 104
каменистый синус 121, 172, 174, 175, 216, 217
констриктор глотки 294, 493
корешок 339
латеральный кожный нерв плеча 353, 382, 387
латеральный кожный нерв плеча [CV, CVI] 308, 309, 388, 389
мозговой парус 61, 149, 150, 164
носовой ход 555, 625
отдел кишечника 535, 536, 537
подлопаточный нерв 338, 347
продольный пучок 104
сагиттальный синус 121, 169, 172, 175
свод 548
свод конъюнктивы 551, 552, 584
слезный каналец 558
ствол 339
ствол [CVIII, TI] 341, 344
удерживатель сухожилий разгибателей 429, 431, 438
узел 241, 272, 276
холмик 45, 77, 126, 138, 140, 153, 158, 164, 220, 655, 657
хрящ века 552, 553, 554, 555, 584
шейный сердечный нерв 469, 470, 491, 512, 513, 532
ягодичный нерв 317, 396, 413, 418, 420, 457

Нижняя
альвеолярная артерия 251, 253, 266, 483
анастомотическая вена 74, 173, 175
артериола пятна 583
барабанная артерия 619, 624
близнецовая мышца 413, 418, 420
брыжеечная артерия 401, 470, 492, 535, 536
венула пятна 583
височная артериола сетчатки 583
височная борозда 69, 70, 72, 75, 215
височная венула сетчатки 583
височная извилина 72, 75, 96, 100, 159
гипофизарная артерия 135, 137
глазная вена 175, 481, 561
глазничная щель 235, 244, 245, 485, 486, 487, 561
гортанная артерия 282, 289
гортанная вена 494
губная артерия 267
диафрагмальная артерия 401
косая мышца 234, 235, 246, 260, 548, 550, 551, 560, 561, 562, 565, 583, 584
косая мышца; сухожилие 559
косая мышца головы 260, 319, 320
лобная борозда 62, 63, 72, 75
лобная извилина 72, 75, 89, 95, 96
лобная извилина, глазничная часть 100
лобная извилина, покрышечная часть 89
локтевая коллатеральная артерия 345, 356, 358, 362, 364, 371, 373, 383
луковица внутренней яремной вены 325
мозговая вена 100
мозжечковая ножка 45, 77, 138, 148, 151, 160, 163, 164, 195, 206, 210, 219, 220, 643
мышца хряща века 552, 584
ножка мозжечка 162
носовая артериола сетчатки 583
носовая венула сетчатки 583
носовая раковина 245, 494, 555, 556
пластинка 39, 228
полая вена 280, 332, 401, 500, 512, 514, 533
полулунная долька; вторая ножка петлевидной дольки [H VII A] 100
поперечная связка лопатки 350
прямая мышца 232, 233, 234, 235, 246, 548, 550, 551, 559, 560, 561, 562, 565, 568, 583, 584
прямокишечная артерия 459, 460
теменная долька 62, 63, 65, 72, 88, 119
часть волоса, невидимая глазу 674
челюсть 482, 483
шейная сердечная ветвь 279
щитовидная артерия 282, 285, 286, 287, 289, 326, 327, 342, 494, 495, 498
щитовидная артерия, трахеальные ветви 282
щитовидная вена 285, 287, 327, 333
ягодичная артерия 400, 418, 420
ямка 164
(яремная) стенка 617

Низшая щитовидная артерия 498

Низший внутренностный нерв 506, 535, 536, 545, 546
(от XI–XII грудных узлов) 491
[TXII] 522, 523, 526, 528, 530

Нисходящая
и сигмовидная кишки 505
коленная артерия, подкожная ветвь 448
ободочная кишка 525
часть аорты; нисходящая аорта 333
(двигательные) пучки 12

Нисходящие
волокна 117
норадренергические и серотонинергические волокна 194
пути ствола мозга 207, 208, 209

Нитевидные сосочки 660
Новая кора 79
Ноготь 673
Ногтевое ложе 672
Ногтевые валики 672
Ногти 672
Ножка
гиппокампа 100, 101, 114, 115, 116, 124, 139
дуги позвонка 170
завитка 604
клочка 138, 148, 168
мозга 42, 61, 69, 110, 125, 127, 133, 138, 139, 140, 141, 142, 146, 147, 164, 181, 201, 206, 207, 208, 214, 219, 220, 232, 248, 657
сосцевидного тела 139
сосцевидных тел 106
Ножки
мозга 11, 44
мозжечка 151
мозжечка и их тракты 152
противозавитка 604
Ножкомостовое ядро покрышки 165
Норадреналин 466
Нормальный отток водянистой влаги 579
Носовая
мышца 268
перегородка 162, 229
сетчатка 595
часть глотки 625
Носонёбная артерия 230
Носонёбный нерв 230, 236, 244, 247, 254, 479, 487, 662
латеральные и медиальные верхние задние носовые ветви 486
задние верхние альвеолярные ветви 662
нижние задние носовые ветви 486
передние верхние альвеолярные ветви 662
Носоресничный нерв 233, 235, 236, 239, 240, 246, 248, 277, 296, 478, 481, 482, 561
соединительная ветвь с ресничным узлом; чувствительный корешок ресничного узла; носоресничный корешок ресничного узла 479
Носослезный
канал 550
проток 548, 555, 556

О

Обзор
вегетативной иннервации надпочечников 527
подъязычного нерва (CN XII) 298
Области
вегетативной иннервации, топография вегетативных ядер и узлов, волокнистый состав нервов 471
иннервации неба 662
иннервации языка 662
кожной иннервации ветвями седалищного нерва 440, 441
кожной иннервации кисти 392
кожной иннервации подошвенной поверхности стопы 456
распространения ветвей медиального и латерального подошвенных нервов в коже подошвенной поверхности стопы 456
Область
синапса с биполярным нейроцитом 588
слухового анализатора в коре 657
Ободочная кишка 505
Оболочка клетки 652
Оболочки
глаза 568, 573
мозга 66
мозга и гемато-энцефалический барьер 20
спинного мозга 170, 171, 176
Обонятельная
борозда 69, 76, 139, 215
булава 665
доля 41, 42
железа 666
клетка 666
луковица 70, 84, 92, 112, 139, 214, 216, 229, 230, 239, 244, 666, 667, 668, 669
слизистая оболочка 669
Обонятельные
волокна 229, 666, 667, 669
клетки 666
нервы [I] 228, 230, 239, 244
нервы [I], обонятельная луковица 178
полоски 139
Обонятельный
анализатор 86, 88
клубочек 667
нерв [I] 221, 225, 230, 668
рецептор 667
тракт 70, 84, 92, 112, 139, 179, 215, 229, 244, 631, 667, 668, 669
треугольник 69, 92, 112, 139, 141, 669
Образование и распространение звуковой волны в улитке 653
Обходящая цистерна 162
Общая
костная ножка 259, 633, 634, 646
костная ножка, устье 634
ладонная пальцевая артерия 376, 386
межкостная артерия 364, 366, 371, 373, 385
морфофункциональная организация нервной системы 8
организация периферической нервной системы 9
перепончатая ножка 629, 635, 636
подвздошная артерия 400, 401, 416, 448, 470, 492, 507
подвздошная вена 401, 507
сонная артерия 249, 268, 272, 274, 278, 281, 286, 287, 289, 292, 325, 326, 327, 333, 342, 343, 344, 470, 478, 492, 494, 496, 497, 499, 511, 533
схема организации спинного мозга 56
улитковая артерия 635
Общее
сонное сплетение 278, 482, 485, 487, 489, 498, 508
сухожильное кольцо 232, 234, 235, 559, 561
сухожильное кольцо (кольцо Цинна) 591
сухожильное кольцо глазодвигательных мышц 234
Общесоматические
афферентные ядра 226
эфферентные ядра 226
Общие
висцеральные эфферентные ядра (GVE) 226
и специфические висцеральные афферентные ядра 226
ладонные пальцевые артерии 375, 377
ладонные пальцевые нервы 346, 361, 378
ладонные пальцевые нервы [IV] 367
подошвенные пальцевые артерии 434
подошвенные пальцевые нервы 432, 433, 434, 435, 436
Общий
ладонный пальцевой нерв, ладонная ветвь 386
малоберцовый нерв 303, 310, 311, 396, 398, 399, 403, 420, 422, 423, 424, 425, 426, 427, 430, 431, 442, 443, 446, 447, 450, 451
малоберцовый нерв [LIV–SI], ветвь седалищного нерва 412
малоберцовый нерв, малоберцовая соединительная ветвь 309, 449
малоберцовый нерв, мышечные ветви 452
малоберцовый нерв, мышечные ветви (короткий разгибатель пальцев) 442
сонный нерв 491
ствол среднедолевого и нижнего долевого бронхов 334
Овальное
отверстие 237, 485, 488, 626, 627, 628, 630, 646
ядро 664
Ограда 12, 93, 95, 96, 97, 99, 107, 108, 109, 146, 162, 207, 657
Одиночное
отверстие 650, 654
ядро 226, 276
Одиночный путь 144, 160, 163
ядро 164, 275
Однослойный плоский эпителий 571

Окно
преддверия 265, 612, 613, 614, 623, 625, 630, 633, 634, 646, 653
улитки 612, 613, 614, 625, 630, 632, 633, 634, 653, 659
Околоклубочковые нейроны 667
Околомозолистая
артерия 94, 96
цистерна 94
Околообонятельное поле 91
Околоодиночное ядро 163
Околопупочные вены 314
Околососковый кружок молочной железы 678
Околососудистое пространство 567, 570
Околососудистые астроцитарные ножки 19
Околоушная железа 241, 255, 264, 267, 293, 330, 331, 471, 474, 478, 484, 488
глубокая часть 268
Околоушное сплетение 264
Околоушной проток 266, 267, 484
Окончание
аксона 33
нервного волокна 32
Олива 45, 139, 147, 151, 163, 164, 166, 199, 200, 207, 210, 214, 219, 220, 228, 275, 291
Оливное ядро 164
Оливомозжечковый путь 163, 188, 210
Оливоспинномозговые волокна 188, 199
Олигодендроглиобласты 43
Олигодендроглиоцит 23
Олигодендроглиоциты 10, 18, 43
Олигодендроцит 23, 24, 29
Олигодендроциты 18
Опорные (поддерживающие) фибриллы 32
Оптическая
и внутренняя оси глазного яблока 567
ось 565
ось и оси глазниц 565
Оптический
диск («слепое пятно») и решетчатая пластинка склеры 591
пузырек 40
путь 593
Орган
зрения 548
осязания (кожа, общий покров) 672
равновесия и детали его строения 640
Организация
автономных узлов и сплетений в брюшной и тазовой полостях 505
вкусовых рецепторов языка 660
парасимпатического отдела ВНС в брюшной и тазовой полостях 475
парасимпатической части ВНС 509
симпатического отдела ВНС в брюшной и тазовой полостях 490
симпатической и парасимпатической нервной системы в шейном и грудном отделах 508
симпатической части ВНС 508
ствола мозга ядерного ствола во время эмбрионального развития 228
Органы и ткани тела человека 472
Ориентация стереоцилий в структурах вестибулярного аппарата 642
Ороговевающий сквамозный эпителий верхушки сосочка 660
Оросительный канал 558
Осевой позвонок [CII]
зуб 230
остистый отросток 320
поперечный отросток 320
Осевые цилиндры 30
Основание
мозга 228
стремени 620, 621, 622
улитки 649
Основная артерия 162
Основные
области среднего уха 618
проводящие пути мозжечка в стволе мозга 210
экстрапирамидные пути 199, 202
Остистая мышца шеи 320
Остистое отверстие 237, 628
Остистый отросток 170, 319
[TVII] 354
[TXII] 354
Островковые артерии 124
Островок 76
островковая доля 93, 94, 95, 107, 108, 120, 146, 173, 657, 664
Острота
зрения всего глаза (зрение вдаль) 568
зрения роговицы 568
зрения хрусталика (зрение вдаль) 568
Ость
завитка 606, 607
клиновидной кости 626
лопатки 312, 348, 349, 350, 381
Ось 581
Осязательное тельце (Мейснера) 10
От
мозжечка (ядра шатра) 199
уха (барабанный нерв) 276
Отверстие
влагалища 458
Мажанди 123
нижней полой вены 497, 500
улитки, геликотрема 612, 630, 647, 649, 650
Отверстия Лушки 123
Отводящий нерв
[CN VI] 562
[VI] 70, 145, 167, 178, 214, 216, 217, 219, 220, 222, 225, 232, 233, 234, 235, 239, 242, 297, 481, 494, 561
Отделы мозжечка 149
Открытый глаз 550
Отолиты 642
Отростки
глиальной клетки 18
нейрона 16
фоторецепторных клеток 587
Отток спинномозговой жидкости 184
в синус твердой мозговой оболочки 184
слезной жидкости 557
Охватывающая
извилина 669
цистерна 95, 179, 183
Ощущение 276
(боль, температура, сенсорный) 276

П

Паллидум 97
палеостриатум 145, 157, 192
Палочковидная и колбочковидная зрительные клетки – фоторецепторные клетки 588
Пальцевидные отростки внутреннего сегмента колбочковидной зрительной клетки 588
Панкреатическое сплетение 520, 521, 543
Панкреатодуоденальная артерия 521
Паравентрикулогипофизарный путь 137
Паравентрикулярное ядро гипоталамуса 106, 136
Паравентрикулярные ядра таламуса 132, 137
Парагиппокампальная извилина 69, 71, 76, 77, 91, 92, 95, 96, 97, 104, 112, 113, 114, 116, 117, 146, 215
(извилина гиппокампа) 668
крючок 69, 73, 97, 153, 214
Парализованная подбородочно-язычная мышца 298
Парамедианный мост, ретикулярная формация 602
Парасимпатическая
иннервация головы и шеи 475
нервная система 468, 475, 508
часть вегетативной (автономной) нервной системы 466, 473
часть вегетативной нервной системы 470, 475

Парасимпатические
волокна 519, 522, 523, 526, 528, 530
нервные узлы 468
узлы черепных нервов 477
центры ствола мозга и иннервируемые ими органы 474, 476
ядра в боковых рогах II–III крестцовых сегментов спинного мозга 472
Парасимпатический
глазодвигательный корешок 233
корешок; барабанная струна 237, 485
корешок; тазовые внутренностные нервы 417, 467, 468, 480, 492, 501, 502, 503, 504, 506, 527, 529, 531, 534, 535, 538, 544
корешок; тазовые внутренностные нервы [SII–SIV] 522, 523, 526, 528, 530, 545, 546
отдел вегетативной нервной системы 480
узел (II нейрон) 466
Паратерминальная извилина 92
Парафасцикулярное ядро 131
Парацентральная долька 76, 88, 159
Париетальная плевра 334, 335
средостенная часть 333
диафрагмальная часть 333
реберная часть 333
Паутинная
и мягкая оболочки; лептоменингс 100, 124
оболочка 20, 66, 169
оболочка головного мозга 93, 146, 159, 176, 177, 180, 181, 182
оболочка спинного мозга 58, 60, 170, 171, 176, 178, 302
Паховая связка; паховая дуга 314, 398, 402, 404, 408, 409, 448
Первичная
гемокапиллярная сеть гипофиза 135
двигательная кора 90
зрительная кора 90
моторная кора 129
слуховая кора 90
слуховая кора в височной доле 655
соматосенсорная кора 90
щель; предсатная щель 147, 148
Первое [I] ребро 334, 335, 343, 349, 351, 513, 533
Первые нейроны (фоторецепторы) 587
Первый
нейрон: палочки и колбочки 594
поясничный внутренностный нерв [LI] 526
Перегородка
мышечно-трубного канала 613, 615, 616, 624
носа 244
Перегородочное поле 91
Передача эмоций 466
Переднее
вентральное ядро 128, 131
внутреннее позвоночное венозное сплетение 58
желудочное сплетение 289, 497, 519
межлозиционное ядро; пробковидное ядро 144, 150, 151, 154, 203
обонятельное ядро 667
предкрышечное ядро 194
продырявленное вещество 139, 141, 146, 214, 229, 669
решетчатое отверстие 236
сплетение 513
улитковое ядро 160, 269, 270, 655, 657
ядро 128, 130
ядро (передняя гипоталамическая область) 136
ядро гипоталамуса 137
ядро таламуса 109
Переднелатеральное ядро 52, 53, 55, 56
Переднемедиальное ядро 52, 53, 55
Передние
большеберцовые артерия и вена 429
верхние альвеолярные ветви 249, 250, 296
ветви крестцовых нервов [SIV, SV] 503
ветви спинномозговых нервов 316
ветви спинномозговых нервов (сплетения) 303
глубокая и задняя височные артерии 251
желудочные ветви 499
и задние ветви спинномозговых нервов 303
и задние кохлеарные ядра 655
кожные ветви 310, 398, 403
конъюнктивальные артерии 573
наружные дугообразные волокна 163, 164, 192
разделения (сгибатели) 341
резничные артерии 569
резничные вены 570
ядра 129
ядра таламуса 91, 128, 131, 132
Передний
(вентральный) спинномозжечковый проводящий путь 195
ампулярный нерв 269, 634, 635, 636, 637
блуждающий ствол 280, 281, 289, 492, 497, 498, 499, 502, 509, 519, 520, 521, 524, 527, 535, 536, 538, 543, 532
блуждающий ствол, печеночная ветвь 519, 521, 524
блуждающий ствол, привратниковая ветвь 519, 521, 524
блуждающий ствол, чревная ветвь 519
бугорок таламуса 138
и боковой спиноталамические пути 191
и задний блуждающие стволы 469, 506, 543
и латеральный спиноталамические пути 206
канатик 12, 50, 51, 57, 190, 463
корешок; двигательный корешок 39, 50, 51, 52, 56, 170, 171, 190, 199, 206, 300, 307, 341, 394, 463, 465
корешок; двигательный корешок, корешковые нити 50, 51
корково-спинномозговой путь 50, 52, 161, 164, 196, 199, 200, 201, 207, 208, 209
край века 551
межкостный нерв предплечья 359, 361, 366, 369, 371
межкостный нерв предплечья, мышечные ветви 366
межлещинистый синус 175, 216, 217
мозг 11, 12, 40, 41
мозг, стенка 549
мозговой парус 44
мозговой пузырь 44
мосторетикулоспинномозговой путь 202
отросток 621, 622
покрышечный перекрест; передний перекрест покрышки 109, 202
полукружный канал 277, 605, 614, 625, 627, 628, 629, 630, 631, 633, 634, 637, 640, 646
полукружный канал (ампула) 632
полукружный проток 628, 629, 630, 635, 636, 637
полюс 571, 581
ретикулоспинномозговой путь 50, 52
решетчатый нерв 216, 233, 236, 245, 296
решетчатый нерв, внутренняя носовая ветвь 244
решетчатый нерв, носовые ветви 297
рог 39, 51, 52, 57, 190, 300, 463
рог, ядра 52
собственный пучок 50
спинномозжечковый путь 50, 52, 144, 151, 160, 163, 164, 185, 188, 191, 195, 206, 210
спиноталамический путь 50, 52, 185, 189
столб 50
эпителий 548, 567, 570
Передняя
(белая) спайка 103
(вентральная) ветвь крестцового нерва [SII] 503
(сонная) стенка 617
артерия, огибающая плечевую кость 358
барабанная артерия 277, 619, 624
белая спайка 51, 57
большеберцовая артерия 428, 437, 439
большеберцовая возвратная артерия 431
большеберцовая мышца 422, 429, 430, 431, 437
большеберцовая мышца; сухожилие 439
брюшная стенка 419
вена прозрачной перегородки 124
венозная сеть области голеностопного сустава 437
ветвь 307, 407, 463, 465

ветвь от CI 294
вырезка 604
доля мозжечка 77, 147, 148, 153
дуга атланта 46
зубчатая мышца 351, 356, 365, 678
и центральная лучистости таламуса 207
камера 549, 564, 566, 567, 568, 570, 576, 579, 580, 582
камера глазного яблока 548
кожная ветвь 307
кожная грудная ветвь 393
костная ампула 633, 634, 642
латеральная борозда 47, 57, 163, 220, 291
лестничная мышца 279, 325, 329, 331, 333, 339, 343, 344, 361, 380, 489, 495, 497, 498, 511, 512, 513
лучистость таламуса 107, 108, 206
межжелудочковая борозда 513
межкостная артерия 364, 366, 369, 371
межкостная артерия, прободающая ветвь 385
межмышечная перегородка голени 430
межпоперечная мышца шеи 339
мозговая артерия 78, 94, 95, 181, 248
мозговая вена 175
молоточковая складка 610, 611, 616, 617
ножка 107, 620, 621, 622
ножка внутренней капсулы 162
ножковая артерия 619
перепончатая ампула 629, 630, 635, 636
поверхность 567, 571, 581
пограничная пластинка 548, 567, 570, 571
поперечная височная извилина 89
предверная артерия 635
прямая мышца головы 339
ресничная артерия 572, 573
ресничная вена 573
решетчатая артерия, передние ветви к перегородке носа 230
решетчатая артерия, передняя менингеальная ветвь 216, 230
связка молоточка 616, 619, 620
серая спайка 57
спайка 61, 77, 91, 94, 96, 97, 99, 101, 105, 111, 114, 115, 117, 125, 136, 137, 138, 191
спайка, задняя часть 114
спайка, передняя часть 114
спинномозговая артерия 171
спиральная вена стержня 636
срединная щель 45, 47, 50, 51, 52, 57, 60, 176, 219, 463
ушная мышца 606, 607
черепная ямка 182, 218, 631
четырехугольная долька [H IV и H V] 148, 149
яремная вена 324, 328, 340

Перекрест
верхних мозжечковых ножек 150
пирамид; моторный перекрест 45, 47, 139, 215, 161, 196, 198, 200, 201, 209

Перепонка стремени 277, 615, 619, 620, 621, 624

Перепончатая
ампула 641
стенка 612

Перепончатые
ампулы 612
ножки 612

Перепончатый лабиринт 612, 634, 635, 636

Перехват Ранвье 27

Перешеек
поясной извилины 69, 92, 96
ромбовидного мозга 11, 44
хряща уха 607
щитовидной железы 287

Периархикортекс 113

Периваскулярная глиальная пограничная мембрана 20, 24

Периваскулярное пространство 20

Перикард 511, 515

Перикардодиафрагмальные артерия и вена 333, 334, 335

Перикарион; тело нейрона; сома 14, 16, 28, 190

Перилимфа 641

Перилимфатическая трабекула 637

Перилимфатический проток 637

Перилимфатическое пространство 612, 629

Перineвральное пространство 183

Перineврий 32, 35, 212
волокнистая часть 302
эпителиальная часть 302

Периферическая
нервная система 8, 212
чувствительная иннервация головы и шеи 311
чувствительная иннервация тела 310, 311

Периферические нервы 56

Периферический нерв 212

Периферическое
безмиелиновое нервное волокно 190
миелиновое нервное волокно 190, 212

Перицит 24

Перстнещитовидная мышца 261, 278, 285, 289
косая часть 285
прямая часть 285

Перфорированный эндотелий 21

Петля Майера 594

Печеночно-дуоденальная связка 521

Печеночное сплетение 469, 505, 519, 521, 524, 543

Печеночные ветви 543

Печень 468, 472, 505, 535, 536
и желчные протоки 521

Пещеристое тело полового члена 414, 417

Пещеристые нервы полового члена 503, 529

Пещеристый синус 121, 154, 169, 172, 174, 175, 216, 217, 232, 233, 631

Пиальные отростки 19

Пиальные фибробласты 43

Пигментная часть 570, 586

Пигментный
слой 548, 549
слой сетчатки 586
эпителий 570, 574, 575, 589
эпителий; пигментированный эпителий 587

Пинеалоциты 43

Пирамида
[VIII] 139, 149, 207
продолговатого мозга 45, 77, 140, 145, 163, 199, 200, 202, 215, 219

Пирамидальная
доля 287
клетка 113

Пирамидальное возвышение 612, 613, 615, 616, 619, 623, 624

Пирамидные
нейроны 80, 82
пути 186

Пирамидный
нейрон 82
путь 98, 143, 144, 150, 163, 192, 196, 197, 198, 199, 201
путь, корково-спинномозговые волокна 207, 208

Питуициты 43

Пищевод 280, 285, 289, 332, 334, 335, 472, 499, 500, 512, 533
брюшная часть 509
грудная часть 497, 509
шейная часть 497

Пищеводное
отверстие 281
сплетение 280, 281, 289, 469, 492, 497, 499, 508, 509, 532, 541

Пищеводные ветви 289, 469, 491

Пластинка
козелка 606
крыши; пластинка четверохолмия 41, 61, 125, 150, 181, 262
крыши; пластинка четверохолмия, верхний холмик 126, 127, 219
крыши; пластинка четверохолмия, нижний холмик 126, 127, 219
ногтя 672
стержня 647, 649

Пластинки наружной луковицы 32
Пластинчатое
тельце (тельце Пачини (рецептор)) 670, 671
тельце (Фатера–Пачини) 10, 32
Плащ 42
Плевра, средостенная часть 515
Плечевая
артерия 317, 345, 347, 356, 358, 363, 365, 369, 371, 373, 383, 384, 385
кость 347, 384
мышца 356, 357, 358, 362, 363, 364, 369, 371, 373, 380, 383, 384
мышца; сухожилие 369
Плечевое
сплетение 9, 279, 303, 316, 322, 324, 331, 333, 334, 335, 339, 342, 344, 354, 495, 497, 498, 511, 512, 513, 532
сплетение (CV–VIII – TI) 303
сплетение, верхний ствол 325, 343
сплетение, задний пучок 345, 346, 358
сплетение, латеральный пучок 345, 346, 358, 361, 365
сплетение, медиальный пучок 344, 345, 346, 358, 361
сплетение, над- и подключичная части 342
сплетение, нижний ствол 343
сплетение, подключичная часть 326
сплетение, подключичная часть, медиальный пучок 327
сплетение, пучки 489
сплетение, средний ствол 343
Плечевой сустав 383
Плечевые артерия и вена 362
Плечеголовной ствол 278, 279, 281, 289, 343, 494, 497, 499, 511, 512, 514, 515
Плечеголовные лимфатические узлы 334
Плечелучевая мышца 358, 362, 363, 364, 366, 368, 369, 370, 372, 373, 380, 384, 385
сухожилие 370, 377
Плотноклеточный слой 113
Поверхностная
артерия шеи 342
артерия, огибающая подвздошную кость 419
вена шеи 331
вена, огибающая подвздошную кость 314, 419
ветвь 359, 366, 367, 380
височная артерия 251, 252, 261, 266, 267, 479, 483
височная артерия (отрезана) 249
височная артерия, лобная ветвь 268
височная артерия, теменная ветвь 483
глиальная пограничная мембрана 19, 20
гусиная лапка (портняжная, тонкая, полусухожильная мышцы; сухожилия) 429
каменистая артерия 619
каменистая артерия, восходящая ветвь 619
каменистая артерия, нисходящая ветвь 619
ладонная вена 372
ладонная ветвь 366
ладонная дуга 366, 368, 371, 375, 377
мозговая вена 100
надчревная артерия 419
надчревная вена 314, 419
наружная половая артерия 419
поперечная мышца промежности 457, 458, 459, 460
средняя мозговая вена 173, 175, 178, 216
шейная артерия 325, 326, 327, 495
Поверхностное паховое кольцо 404, 409, 419
Поверхностные
височные артерия и вены 555
корковые сосуды 67
мозговые вены 173
нервы и сосуды туловища 313, 314
нервы шеи 329
нервы ягодичной области 445
структуры передней области запястья 368
Поверхностный
и глубокий малоберцовые нервы 431
локтевой нерв 377
малоберцовый нерв 303, 310, 399, 403, 422, 429, 430, 431, 438, 440, 443, 444, 449, 456
малоберцовый нерв [LIV, LV, SI] 308, 454
сгибатель пальцев 361, 366, 368, 371, 372
сгибатель пальцев, лучевая головка 364
сгибатель пальцев, плечелоктевая головка 364
сгибатель пальцев; сухожилие 376, 377
сгибатель пальцев; сухожилия 364, 369, 371, 374, 375
Поводково-межножковый путь; возвратный пучок 105, 106
Поводок 94, 126, 218
Повреждения правого добавочного нерва 290
Пограничная
борозда 41, 164, 226
линия 407
Подблоковая
артерия 555
вена 555
Подблоковый нерв 233, 236, 248, 296, 481, 483, 555
Подбородочно-подъязычная ветвь 339
Подбородочно-подъязычная мышца 253, 279, 292, 294, 329, 339, 484
Подбородочно-язычная мышца 253, 279, 292, 294, 298, 484
Подбородочный нерв 237, 247, 249, 250, 255, 256, 264, 296
подбородочные ветви 251
Подвздошная мышца 402, 404, 405, 408, 409, 448
Подвздошное сплетение 469, 527, 529
Подвздошно-
большеберцовый тракт 419, 430
кишечные артерии 524
копчиковая мышца 501
ободочная артерия 525
ободочная артерия, автономное сплетение 524
паховый нерв 306, 310, 314, 315, 316, 321, 396, 398, 399, 401, 402, 403, 404, 409, 417, 444, 452, 457
паховый нерв [LI] 308, 309, 410, 454
паховый нерв [TXII–LIV] 397
подчревный нерв 404
подчревный нерв [TXII–LI] 397
подчревный нерв; подвздошно-лобковый нерв 310, 311, 315, 316, 321, 396, 398, 399, 401, 402, 403, 404, 444, 445, 447, 452
подчревный нерв; подвздошно-лобковый нерв [LI] 308, 455
подчревный нерв; подвздошно-лобковый нерв, конечная ветвь 419
подчревный нерв; подвздошно-лобковый нерв, латеральная кожная ветвь 313, 314, 404, 409, 418, 445, 452, 453
подчревный нерв; подвздошно-лобковый нерв, латеральная кожная ветвь [LI] 410
подчревный нерв; подвздошно-лобковый нерв, передняя кожная ветвь 314, 404, 409
подчревный нерв; подвздошно-лобковый нерв, передняя кожная ветвь [LI] 410
поясничная артерия 401
поясничная артерия, подвздошная ветвь 401
поясничная мышца 400, 408, 419
реберная мышца 312
Подвздошный гребень 354, 404, 418
Подвижная ресничка 638
Подвисочная ямка 561
Подглазничная артерия 246, 483, 555
Подглазничное отверстие 236, 550, 556
Подглазничный нерв 236, 240, 244, 245, 246, 247, 248, 250, 251, 256, 264, 277, 297, 483, 486, 487, 552, 555, 565
верхние губные ветви 254
задние верхние альвеолярные ветви 254
наружные носовые и верхние губные ветви 297
передние верхние альвеолярные ветви, средняя верхняя альвеолярная ветвь 254
Подгрудная линия 678
Подгрушевидное отверстие 424
Поддерживающая
клетка 665
эпителиальная клетка 640
Поддерживающие клетки 612

Поддерживающий эпителиоцит 638, 661, 666
Поддуговая артерия 619
Поджелудочная железа 468, 472, 499, 505, 533, 535, 536
Поджелудочное сплетение 505
Подзатылочный нерв 303, 319
(CI) 318
Подключичная
артерия 278, 281, 286, 325, 326, 327, 334, 343, 344, 470, 492, 497, 499, 511, 512, 533
вена 286, 325, 334, 340, 342, 365, 489, 542
мышца 342, 351, 365
петля 273, 286, 470, 498, 512, 513, 533
ямка 340, 680
Подключичное сплетение 489, 508
Подключичные артерия и вена 333, 356
Подключичный нерв 316, 338, 343, 344, 351, 352
(подключичная мышца) 352
(CV) 336
Подкожная
жировая ткань 671
мышца шеи 324, 328, 484
основа; гиподермис 670, 671, 675
Подкожные нервы 450
Подкожный нерв 303, 310, 311, 398, 399, 402, 403, 408, 410, 438, 440, 442, 443, 444, 448, 449, 456
[LIII, LIV] 308, 309, 454, 455
медиальные кожные ветви голени 443, 449, 452, 456
медиальные кожные ветви голени (поясничное сплетение; бедренный нерв) 453
поднадколенниковая ветвь 308, 442, 443, 444, 449, 452
Подколенная
артерия 420, 424, 426, 427, 428, 446, 447
артерия, мышечная ветвь 451
вена 420, 424, 426, 427, 446, 447, 451
мышца 425, 428, 451
ямка 421
Подколенные артерия и вена 425
Подлопаточная
артерия 342, 345, 358
мышца 345, 347, 349, 356, 358
Подлопаточные нервы 344, 345, 347
(подлопаточная мышца; большая круглая мышца) 353
Подлопаточный нерв 317, 343, 349
[CV–CVIII] 336
Подмозолистое поле 76, 91, 95, 668
Подмышечная
артерия 317, 326, 327, 341, 342, 343, 344, 345, 356, 358, 361, 365, 367, 380
артерия, подлопаточные ветви 345
вена 326, 327
ямка 680
Подмышечные артерия и вена 342
Подмышечный
и надлопаточный нервы 349
нерв 303, 310, 311, 317, 338, 343, 344, 345, 346, 347, 349, 350, 352, 355, 358, 381, 382, 383, 384
нерв (дельтовидная мышца; малая круглая мышца) 353
нерв [CV, CVI] 341
нерв [CV–CVIII] 336
мышечная ветвь 345
мышечные ветви 350
мышечные ветви (дельтовидная мышца) 353
Подмышка 678
Поднадколенниковая ветвь 408
Поднижнечелюстная железа 240, 253, 261, 266, 267, 268, 325, 471, 474, 478, 484, 485, 496
крючковидный отросток 255
Поднижнечелюстной
лимфатический узел 484
проток 253, 484
узел 237, 241, 252, 255, 260, 283, 474, 476, 479, 482, 483, 484, 485
узел и его ветви 485
узел, железистые ветви 479
узел, симпатический корешок 479
Подостная мышца 348, 349, 350, 381, 382
Подошвенная мышца 425, 427, 428, 450, 451
сухожилие 426, 451
Подошвенные плюсневые артерии 432, 435
Подошвенный апоневроз 432, 434, 435
Подпаутинная полость 170
Подпаутинное
пространство; лептоменингеальное пространство 20, 113, 159, 169, 171, 176, 177, 184, 591
сплетение спинного мозга 184
Подподбородочная
артерия 249, 325, 326, 327, 483
вена 325
Подподбородочные артерия и вена 482, 484
Подподъязычные мышцы 293, 329
Подреберные мышцы 499
Подреберный нерв 316, 396, 398, 402, 444, 542
[TXII] 321, 393, 454, 455
[TXII], латеральная кожная ветвь 395
[TXII], передняя кожная ветвь 395
[XII] 401
Подслизистая
железа 666
основа 666
Подставка мыса 613
Подушка таламуса 93, 99, 109, 126, 127, 128, 140, 598
Подчревный нерв 470, 492, 502, 506, 527, 529, 530
Подъязычная
артерия 292, 482, 483
вена 293, 484
железа 240, 252, 253, 255, 471, 474, 478, 483, 484, 485
кость 253, 279, 285, 288, 293, 482, 496, 511
кость, большой рог 253, 282
Подъязычно-язычная мышца 253, 292, 293, 294, 298, 484
Подъязычный
нерв 255, 283, 291, 292, 293, 296, 496
нерв – проекция ядер 298
нерв [XII] 40, 41, 46, 47, 70, 139, 140, 160, 163, 164, 179, 188, 215, 217, 218, 219, 220, 224, 225, 228, 242, 248, 252, 253, 255, 260, 261, 266, 273, 279, 283, 286, 291, 292, 293, 294, 296, 298, 323, 325, 326, 327, 329, 339, 344, 482, 483, 484, 489, 493, 494, 495, 496, 498, 499, 512, 513
нерв [XII], волокна 216
нерв [XII], мышечная ветвь 294
нерв [XII], мышечная ветвь (подбородочно-подъязычная мышца) 294
нерв [XII], предлежащее ядро 602
нерв [XII], щитоподъязычная ветвь 252, 273, 297
нерв [XII], язычные ветви 273, 291, 292
нерв и шейная петля 294
нерв, нижние десневые ветви 255
сосочек 253
узел 478
Позадиоливная борозда 281
Позвонок 183
[CVII] 343
[LI] 60, 408
[LII] 407
[LIV] 407, 408
[LV] 529, 531, 534
[TI] 343
Позвоночная
артерия 68, 71, 216, 217, 218, 279, 319, 320, 323
артерия, атлантовая часть 179
артерия, внутричерепная часть 178
артерия, менингеальная ветвь 218
артерия, поперечно-отростковая часть; шейная часть 178
артерия, предпозвоночная часть 326
вена 175
вена, предпозвоночная часть 327

Позвоночное сплетение 273, 508
Позвоночный нерв 491
[I] 179
Покровная мембрана 612, 648, 650, 654
Покрышечная
стенка 612, 627
стенка, купольная часть 617
стенка, надбарабанное углубление 617
часть 72
Покрышечные перекресты 142
Покрышка 72
моста 77, 145, 154
среднего мозга 69, 125, 141, 142, 157
Поле 17 600, 603
Поле 18 600
Поле 19 600
Поле 41 656
Поле
зрения 596
лицевого нерва 654
улитки 633, 649, 650, 654
Половое сплетение 507
Половой
канал 400
нерв 306, 396, 398, 399, 400, 402, 413, 414, 415, 457, 458, 459, 460, 503, 507, 529, 531, 534
нерв женщины 415
нерв мужчины 414
нерв, задние губные ветви 458
нерв, задние мошоночные ветви 457
член 505
Половые органы 468, 472
Положение
ассоциативных, комиссуральных и проекционных проводящих путей в головном мозге человека 102
мозгового конуса у новорожденного и взрослого человека 59
нервов во внутреннем слуховом проходе 258
Полосато-бледные волокна 207
Полосатое тело 12, 41, 42, 79, 96, 97, 98, 157, 200, 594
Полоска
внутренней зернистой пластинки 81
внутренней пирамидной пластинки 81
молекулярной пластинки 81
наружной зернистой пластинки 81
Полость
канала улитки 612
носа 555
раковины 604
Полуканал
мышцы, напрягающей барабанную перепонку 613, 614, 624
слуховой трубы 624, 626, 646
Полукружные
каналы 270, 631, 640, 647, 657
протоки 612
протоки и эндолимфатические мешочки преддверного лабиринта 640
Полукружный
канал 162, 638
проток 637, 641
проток, эпителий 637
Полулунная
борозда 75, 95
извилина 669
складка 551
Полулунно-тонкая щель 147, 148
Полунепарная вена 335, 533
Полуостистая
мышца головы 318, 319, 320
мышца шеи 319, 320
Полуперепончатая мышца 413, 420, 421, 424, 425, 426, 446, 447, 450, 451
Полусухожильная мышца 413, 420, 421, 424, 425, 426, 447, 450, 451
сухожилие 446
Полушарие
большого мозга 49, 61
мозжечка 162
мозжечка [HII–HX] 71, 75, 77, 97, 141, 148, 149, 154, 159, 197, 215
Полушария большого мозга 44, 64, 65
Полюс хрусталика 582
Поперечная
артерия лица 555
артерия шеи, глубокая ветвь 325
артерия шеи, поверхностная ветвь 325, 330, 331
борозда противозавитка 607
вена шеи 324
мышца живота 404
мышца ушной раковины 606, 607
ободочная кишка 525
черепловидная мышца 494
щель большого мозга 41, 72, 181
Поперечные
вены шеи 340
височные извилины 656
волокна моста 139
синусы 263
связи спинного мозга на разных его уровнях 57
Поперечный
гребень 633, 654
нерв шеи [CII, CIII] 323
нерв шеи; поперечный шейный нерв 256, 310, 311, 315, 323, 324, 328, 329, 330, 339, 340
нерв шеи; поперечный шейный нерв, верхние ветви 328
нерв шеи; поперечный шейный нерв, нижние ветви 328
отросток 170, 319, 348
разрез нерва 213
расширение полукружного канала 637
синус 100, 121, 154, 169, 172, 173, 174, 175, 179, 216
Пора потовой железы; потовая пора 675
Порог остроты 76, 139
Портняжная мышца 402, 408, 419, 446
сухожилие 419
Поры 670
Постганглионарные
волокна 466
нейроны симпатических и парасимпатических нервных узлов 43
нервные волокна 463
нервные волокна от автономного узла 463
нервные волокна от узла симпатического ствола 463
парасимпатические волокна 240, 516, 538
симпатические волокна 240, 516, 535, 538
Постсинаптическая
мембрана 26
часть 26
Постцентральная
борозда 61, 62, 63, 65, 72, 75
извилина 62, 63, 65, 72, 75, 87, 88, 89, 100, 119, 128, 159, 189, 192, 193, 208, 664
извилина (первичная сенсорная кора) 197
Потовая железа 670
Потовые железы 672
Почечная
артерия 401, 470, 492
вена 401
Почечное сплетение 469, 470, 492, 502, 524, 526, 527, 545, 546
Почечные узлы 526, 528
Почка 468, 538
Почки 472, 505
Поэс 103, 104, 105
Поясная
борозда 73, 76, 77, 104, 159
извилина 69, 73, 76, 77, 91, 92, 95, 96, 104, 117, 120, 130, 146, 159, 668
извилина, передняя часть 158

Поясничная
артерия [IV] 401
цистерна 59
часть; поясничные сегменты [1–5] 45, 47, 48
Поясничное
и крестцовое сплетения 402
сплетение 9, 58, 303, 322, 396, 402
сплетение [LI–IV] 303
сплетение, мышечные ветви 401, 402
сплетение, мышечные ветви [LI–IV] 317
крестцовое и копчиковое сплетение 396, 398
Пояснично-
грудная фасция 312, 354
крестцовое сплетение 322
крестцовое утолщение 45, 47, 49
крестцовый ствол 396, 401, 402, 501, 503, 529, 531
Поясничные
внутренностные нервы 469, 470, 490, 506, 529, 531, 534, 535, 536, 544, 545, 546
внутренностные нервы (поясничные узлы [LII–LV]) 522, 523
внутренностные нервы [LI–LII] 522, 523, 526, 528, 530
внутренностные нервы [TXII–LI,II] 546
волокна 191
нервы 60
нервы [LI–LV] 9, 46
нервы [LI–LV], корешки 48
нервы [LI–LV], передние ветви; вентральные ветви 529
нервы [LI–V], задние ветви; дорсальные ветви 312
нервы, задние ветви 315
нервы, передние ветви; вентральные ветви 531
позвонки, дуга позвонка [LI] 46
позвонки, дуга позвонка [LV] 46
узлы 506
чувствительные узлы спинномозговых нервов 49
Поясничный
отдел симпатического ствола 501
отдел спинного мозга 53
позвонок [LI] 398
позвонок [LV] 398
узел [II] 469
Поясно-гиппокампальные волокна 91
Правая
верхняя легочная вена 512
внутренняя подвздошная артерия 503
и левая подбородочно-язычные мышцы 298
легочная артерия 334, 512, 513, 514
легочная артерия, ветви 515
нижняя легочная вена 280, 512
ободочная артерия 524
общая подвздошная артерия 501, 503
общая сонная артерия 279, 287, 513, 515
околомозолистая артерия 124
плечеголовная вена 287, 334
подключичная артерия 279, 289, 515
подключичная вена 331
половина головного мозга 74, 75, 77, 78
Правое
заднее сплетение 512
легкое с висцеральной плеврой 333
легкое, бронхолегочные сегменты 280
маточно-влагалищное сплетение 531
нижнее подчревное сплетение; правое тазовое сплетение 531
переднее сплетение 512, 513
сплетение предсердия 512, 514
средние прямокишечное сплетение 531
ушко 512, 513
Правые
крестцовые нервы [III–V], передние ветви; вентральные ветви 507
легочные вены 334, 500, 514, 515
Правый
блуждающий нерв [X] 280, 334 511, 541, 542
блуждающий нерв [X], пищеводная ветвь 500
большой внутренностный нерв 527
возвратный гортанный нерв 492
главный бронх 497
глазодвигательный нерв [III] 262, 263
диафрагмальный нерв 332, 334
желудочек 512, 513
зрительный нерв [II] 262
малый внутренностный нерв 527
мочеточник 503, 504
надпочечник 527
нижний гортанный нерв 278
подчревный нерв 501, 503, 504, 507, 531
тройничный нерв [V] 263
/левый диафрагмальный нерв 542
Преганглионарные
волокна 466
нервные волокна к автономному узлу 463
парасимпатические волокна 240, 516, 535, 538
симпатические волокна 240, 516, 535, 538
Предгрушевидная область 669
Преддверие 259, 265, 614, 629, 633, 640, 657
носа 230
рта 230
Преддверная
преддверная мембрана (мембрана Рейснера) 6126, 648, 650
часть (вестибулярный лабиринт) 612
Преддверно (вестибуло)-спиномозговой путь 186
Преддверно-
мозжечковый путь 188
спиномозговой путь 50, 52, 644, 657
улитковая артерия 635
улитковый нерв [VIII] 40, 41, 70, 139, 140, 144, 145, 151, 167, 179, 188, 215, 216, 217, 219, 220, 223, 225, 242, 258, 270, 494, 599, 605, 625, 627, 628, 632, 635
улитковый нерв [VIII], верхняя и нижняя части 258
улитковый нерв [VIII], преддверная часть 641
улитковый нерв [VIII], улитковая часть 258, 655
улитковый нерв [VIII], улитковый корешок 160
Преддверные (вестибулярные) ядра 644
Преддверный
нерв 269, 270, 605, 614, 625, 628, 632, 634, 635, 636, 644, 647, 650, 657
узел 258, 270, 635, 636, 644, 645, 650, 657
узел и улитковый узел 269
узел, верхняя часть 269, 634, 637
узел, нижняя часть 269, 634, 637
Предвигательная кора 90
Предзатылочная вырезка 73, 75
Предзрительное поле 125
Предклинье 76
Предкрышечное поле 598, 600, 601
Предкрышечные ядра 142, 193
Предлобная ассоциативная кора 90
Предлобная кора 194, 197
Предоптические ядра 137
Предоптическое ядро 106, 136
Предпозвоночная пластинка 330
Предпозвоночное сплетение 535
Предпозвоночный узел 465
Предсердно-желудочковый узел 518, 541
Представление поля зрения при определении периметрия 595
Предтрахеальная пластинка 330
Предцентральная
борозда 62, 63, 75
извилина 62, 63, 65, 72, 75, 88, 89, 100, 119, 128, 159, 196, 198, 208, 298
извилина (первичная двигательная кора, M1) 197
Предшественники кальцитонинноцитов 43
Премоторная кора 129, 197, 198
Преобразование слоев нервной трубки и ганглиозной пластинки в эмбриогенезе человека 43
Преодолевающие вены 182
Препозвоночный симпатический ганглий 465

Прерывающий миелиновый узел; узловой перехват (перехват Ранвье) 16, 23
Пресинаптическая
мембрана 25
мембрана с гексагональной сетью 26
часть 26
Пресинаптические нервные окончания 27
Привратниковая ветвь 543
Придатки яичка 505
Придаток яичка 416, 505, 528
Прикрепление к оптическому диску 585
Прикрепленная пластинка 101, 120, 124, 126, 138
Прилежащее ядро 146
Принципы строения передних рогов спинного мозга 56
Причины миоза и мидриаза 575
Пробковидное ядро 151
Прободающая
вена 362, 438
ветвь 435
Прободающие
артерии 420
артерии и вены 446
ветви 437
Прободающий пучок 113
Проведение соматической боли от периферических органов 190
Проводящие пути 187
болевой и температурной чувствительности, осязания и давления 189
внутренней капсулы и ножек мозга 109
для функций конвергенции и аккомодации 600
центральной нисходящей обезболивающей системы 194
Проводящий путь
зрительного анализатора 592
органа вкуса 663
органа обоняния 668, 669
проприоцептивной чувствительности коркового направления 192
слухового анализатора 655
статического (вестибулярного) анализатора 644
Продолговатый мозг 11, 13, 44, 140, 161, 162, 163, 164, 166, 466 и мозжечок 68
бульбус 40, 41, 42, 45, 47, 49, 61, 62, 68, 71, 75, 77, 78, 102, 121, 139, 150, 158, 181, 189, 192, 193, 195, 196, 201, 204, 206, 207, 208, 216, 232, 470, 492, 516, 517, 535, 536, 538, 644, 657
бульбус, боковой канатик 139, 164
бульбус, каудальная часть 159
бульбус, передняя срединная щель 214
бульбус, позадиоливная борозда 274
Продольная
полоска 669
щель большого мозга 62, 63, 65, 69, 71, 73, 87, 94, 96, 102, 127, 139, 178, 180, 214
Продольные каналы стержня 647, 649
Продырявленный спиральный путь 647, 649, 650, 654
Проекционные
волокна 12, 81, 102, 117
нервные волокна 102, 187
Проекция
базальных ядер на поверхность мозга и систему желудочков 99
двигательных зон в коре постцентральной извилины полушарий большого мозга 87
желудочков мозга и синусов твердой мозговой оболочки 121
желудочков мозга на поверхность больших полушарий 119
зрительных полей на контралатеральной зрительной коре 595
слезных желез 555
спинномозговых нервов на позвоночный столб 322
чувствительных зон в коре постцентральной извилины полушарий большого мозга 87
ядер черепных нервов в стволе мозга 227
ядер черепных нервов на ромбовидную ямку 167
Прозрачная
перегородка 61, 96, 103, 111, 115, 120, 126, 138, 158, 162, 181
перегородка, пластинка 118
перегородка, полость 111, 115, 118, 120, 124, 132
пластинка; прозрачный слой 670
Производные эпидермиса 672
Происхождение
нервов плечевого сплетения 344
различных отделов и частей головного мозга 44
Пролиферативные единицы (колонки) 672
Промежностная артерия 459, 460
задние мошоночные ветви 459
Промежностные
ветви 446
нервы 414, 415, 457, 458, 460
Промежностный нерв 459
Промежность 457, 458
Промежуточная
старая кора 84
часть 151
широкая мышца бедра 408
Промежуточное
вентральное ядро 128, 131
вещество 136
Промежуточно-
латеральное ядро 52, 53
медиальное ядро 52, 53, 195
Промежуточные
надключичные нервы 324, 328, 330, 331
(эмбриональные) нервные структуры 43
Промежуточный
и средний мозг 126
кожный нерв 410
мозг 11, 13, 40, 41, 42, 44, 61, 62, 73, 125, 126, 127, 132, 477
надключичный нерв 395
нерв 139, 145, 215, 219, 220, 222, 257, 258, 494, 625, 634, 635, 650
тыльный кожный нерв 403, 422, 429, 430, 438, 440, 441, 442, 449, 452, 453
узел 499
Проприорецепторы 10
Проприоцептивные пути 185
Проприоцепция 646
Прорастание
афферентных аксонов из чувствительного узла спинномозгового нерва 39
эфферентных аксонов из переднего корешка 39
Простата 414, 417, 505, 526, 528, 529
Простатическое сплетение 469, 505, 527, 528, 529, 545
простатическая капсула 503
Простая
долька [H VI и VI] 148
костная ножка 633
перепончатая ножка 635
Простое исследование зрительного поля с конфронтационным тестом 596
Пространства
пояска 578
радужно-роговичного угла (фонтановы пространства) 579
Пространственная организация групп ядер левого таламуса 128
Пространство
Берже 585
Гарньера 585
Незля 648
Петита 585
Ханновера 585
Противозавиток 604, 606, 612
Противокозелково-завитковая щель 606, 607
Противокозелок 604, 606
Проток
железы 675
эллиптического и сферического мешочков 629, 635, 636
Протоплазматические астроциты 18, 43

Протоплазматический астроцит 19
Прямая
извилина 69, 112, 139
кишка 401, 414, 415, 417, 468, 472, 503, 527, 534
мышца бедра 408, 419
мышца живота 409
Прямой синус 93, 121, 124, 146, 153, 158, 169, 172, 174, 175, 183, 263
Прямокишечное сплетение 534
Прямые волокна к мозжечку 270
Псевдоуниполярный нейрон 300
и его микроокружение 17
Птичья шпора 94, 100, 101, 114, 118, 120, 124
Пузырно-простатическое венозное сплетение 503
Пузырьки 665
эндоплазматической сети 588
Пункция цереброспинальной жидкости 170
Пупок барабанной перепонки 607, 610, 611, 612, 617, 618
Путь
нервов, иннервирующих глазодвигательные мышцы 235
проприоцептивной чувствительности коркового направления 185
Пучки нервных волокон 302
Пястная кость [II] 390
Пястно-фаланговый сустав 386
Пятно
поля зрения 595
сферического мешочка 630, 637, 640, 642
эллиптического мешочка 630, 637, 642
Пяточная сеть 425, 428, 434, 435
Пяточное сухожилие 425, 426, 427, 428

Р

Радиальная щель 32
Радиус
кривизны роговицы 568
кривизны склеры 568
Радужка 548, 552, 564, 566, 567, 568, 569, 576, 579, 580, 582, 584, 586
задняя поверхность 567, 578
зрачковый край 577
передняя поверхность 567, 570, 577
ресничный край 571
Радужковая часть сетчатки 577
Радужная оболочка 575, 577, 578
Радужно-роговичный угол 564, 566, 567, 568, 570, 579, 580
Развитие
глаза 549
нервной системы человека 43
нервной ткани и нервной системы 43
периферических нервов 39
Разгибатели пальцев 439
Разгибатель
мизинца 370, 384, 385
пальцев 370, 384, 385
пальцев; сухожилия 370, 380, 390
Разгибательный рефлекс предплечья 300
Размеры
глазного яблока 568
зрачка 575
Раковина уха 604, 612
полость раковины 604
чешок раковины 604
Ранние стадии формирования нервной системы 40
Расположение
гиппокампа в левой височной доле 116
лучевого нерва в одноименном канале 381
парасимпатических узлов и отходящих от них нервов в области головного отдела вегетативной нервной системы 478
радужки, передней и задней камер глаза 580
ядер нервов, управляющих движениями глазодвигательных мышц в стволе мозг 602
ядер таламуса 131
ядер черепно-мозговых нервов в стволе мозга в процессе развития 228
Распределение
бокаловидных клеток в конъюнктиве 554
ветвей верхнего брыжеечного сплетения 522
ветвей кожной иннервации 308
задних ветвей спинномозговых нервов в области спины и затылка 312
потовых желез 676
потовых желез в коже 675
Распространение
волокон в хрусталике 582
звуковой волны в наружном, среднем и внутреннем ухе 653
нервных волокон 213
нервов плечевого сплетения 343
Расстояние
между глазами 568
между хрусталиком и сетчаткой 568
Рваное отверстие 626, 628, 646
Реберная дуга 395
Ребра 49
Ребро 279
[I] 497, 511
[II] 46
[VII] 498
[XII] 398
Регуляция размера зрачка – световой рефлекс 601
Резцовое отверстие 236, 254
Резцовые
артерия и нерв 230
Ременная мышца головы 312, 318, 319, 320, 324, 512
Рентгенограммы дистального отдела позвоночника и спинного мозга 59
Ресница 553, 554
Реснички 18
с рецепторными белками 666
Ресничная
железа 554
мышца 471, 474, 482, 548, 564, 568, 576, 577, 580, 600
мышца, меридиональные волокна 567
мышца, меридиональные волокна (продольные волокна) 570
мышца, радиальные волокна 570
мышца, циркулярные волокна 567, 570
часть сетчатки 564, 567, 570, 576, 578
Ресничное тело 548, 552, 564, 567, 568, 578, 579, 580, 582, 584, 586
пигментный эпителий 566
ресничная мышца 566
складчатая часть 576
хрусталик 576
Ресничные
артерии 557, 570
и сальные железы 552
клетки кортиевого органа 651
нервы 557, 571, 577
отростки 548, 564, 570, 576, 578
складки 578
Ресничный
венец 548
край 569, 577
кружок 548, 567, 578
поясок 564, 567, 570, 582, 584
поясок (цинкова связка) 548
узел 233, 234, 236, 241, 249, 277, 296, 474, 476, 478, 481, 482, 592, 593, 600, 601
узел, симпатический корешок 478
Ретикулоспинномозговой путь 109, 186
Ретикулоталамические волокна 193
Ретикулярная формация 12, 51, 52, 57, 130, 142, 143, 144, 160, 163, 166, 598, 645, 669,
ядра 200
Ретикулярное ядро таламуса 131, 132

Ретикулярные ядра 129, 131
Ретроградный транспорт (200–300 мм в сутки) 28
Рефлекс 300
стремечка 658
роговицы 599
Рефлексы
спинного мозга 466
ствола мозга: клиническая важность неколенчатой части зрительного проводящего пути 599
Рефлекторная дуга соматического рефлекса 300
Рецепторы 33
(чувствительные нервные окончания) 15
Речевые центры коры 90
Решетчатая
борозда 236
кость, глазничная пластинка 154
кость, перпендикулярная пластинка 154
пластинка 182, 229, 233, 245, 548, 566, 666
пластинка склеры 564, 567, 590, 591
Решетчатое пятно 641
Решетчатые ячейки 162
Решетчатый лабиринт 153
задние решетчатые ячейки 154
Роговица 548, 549, 550, 552, 560, 564, 566, 567, 568, 569, 571, 575, 576, 579, 580, 582, 584, 586
задняя поверхность 564
передняя поверхность 564
собственное вещество 570
Роговично-склеральная часть 568
Роговой слой 670, 671, 672
Рожковидный бугорок 494
Роль преддверных ядер в поддержании баланса тела 646
Ромбовидная ямка 45, 46, 62, 126, 140, 138, 160, 164, 206, 218, 219, 228
Ромбовидный мозг 11, 40, 41
Ростральная
часть III желудочка 44
часть IV желудочка 44
часть гипоталамуса 44
Рукоятка молоточка 608, 611, 616, 617, 620, 621, 622, 624, 627
Ручка
верхнего холмика 126, 138, 140, 219
нижнего холмика 126, 127, 138, 140, 142, 143, 164, 219, 220

С

Сагиттальный распил черепа головного и спинного мозга через мозолистое тело, ствол мозга и мозжечок 158
Сальная
железа 670, 674
железа волоса 671
железа волоса, выводной проток 672
и серная железы 608
Сальные железы 672
Самая наружная капсула 95, 96, 108
Самое заднее поле 164, 165
Сарколемма (постсинаптическая мембрана) 36
Сателлитная глиальная клетка 18, 24
Сателлитные клетки периферических нервных узлов 43
Светлые клетки 666
Свободная ненатянутая часть 612
Свободное нервное окончание 31, 212
(ноцицептор) 190
Свободные нервные окончания 10
Свободный край ногтя 672
Свод 61, 77, 84, 91, 92, 93, 102, 106, 113, 117, 122, 125, 126, 130, 132, 136, 181, 668
и боковые желудочки 118
и гиппокамп 112
мозга 114
мозга и гиппокамп 114
черепа 176
черепа, внутренняя пластинка 66
черепа, наружная пластинка 66
мозолистое тело и прозрачная перегородка 115
ножка 97, 101, 111, 112, 114, 115, 116, 117, 118, 120, 124
слайка 91, 111, 112, 114, 115, 118, 124
столб 95, 111, 112, 114, 115, 120
столб (свободная часть) 96, 114
столб (скрытая часть) 96, 114
столбы 138
тело 96, 111, 112, 114, 115, 116, 118, 120, 124, 127, 137, 158
Связи
блуждающего и языкоглоточного нервов с симпатическим стволом 489
коры полушарий большого мозга с подкорковыми структурами 200
Связка
надколенника 429, 431
поднимающая половой член 417
Связующий отдел между наружным и внутренним сегментами палочки 588
Связь среднего уха с внутренним 627
Сгибатели пальцев; сухожилия 379
Сгибательный рефлекс предплечья 300
Сдвиг (движение) стереоцилий 654
Сегмент спинного мозга 51
Сегментарная и периферическая иннервация промежности мужчины 306
Сегменты спинного мозга
[TX–TXII] 542
[C(III)–IV–(V)] 542
[CV–CVI] 542
Седалищная ость 400, 414
Седалищно-
копчиковая мышца; копчиковая мышца 400, 414, 415, 501, 503
пещеристая мышца 457, 458, 459, 460
Седалищный
бугор 416, 457, 458
нерв 303, 316, 396, 398, 399, 403, 413, 416, 418, 420, 421, 422, 423, 424, 443, 446
нерв [LIV–SIII] 412
нерв и его ветви 421, 422
нерв, мышечные ветви 303, 420, 421, 423
Секреторные клетки сосудистого сплетения мозга 181
Секреторный отдел 675
Селезенка 472, 505, 533, 535, 536
Селезеночное сплетение 469, 505, 520, 521, 524, 543
Семенная железа; семенной пузырек 417, 507, 526, 528, 529
Семенной канатик 404, 405, 409, 419, 503
Семенные пузырьки 505
Семявыбрасывающий проток 505
Семявыносящий проток 401, 416, 417, 503, 505, 528
Сенсорные
(рецепторные) клетки 612
клетки 641
Септомаргинальный пучок 50
Серая лента 219
Серая соединительная ветвь 302, 307, 465, 501, 502
(постганглионарные) нервные волокна к спинномозговому нерву) 463
Сердечное сплетение 281, 469, 508, 511, 516, 518, 541, 470, 492
постганглионарные нервные волокна 510
сердечные ветви 518
Сердечные
ветви 508
ветви (симпатическая часть) 515
сплетения 514
узлы 541
Сердечный узел 469
Сердце 465, 471, 511
Серое вещество 8, 12, 13, 43, 57, 142, 149
перемычки 99
Серозная железа 660
выделительный проток 660
Серп большого мозга 93, 124, 146, 153, 154, 158, 159, 162, 176, 177, 178, 184, 218

Серые
и белые слои верхних холмиков 142
соединительные ветви 491, 499
Серый
бугор 42, 125, 133, 139, 141, 214
покров 84, 91, 92, 103, 114, 115, 117, 127
Сетчатая мембрана 652
Сетчатка 548, 552, 566, 573, 584, 589, 594
глаза 43
зрительная часть сетчатки 576
зрительная часть сетчатки, нервная часть 567
зрительная часть сетчатки, пигментная часть 567
Сетчатый слой 671, 672
Сигмовидная ободочная кишка 503
Сигмовидные артерии 525
Сигмовидный синус 100, 121, 169, 172, 173, 174, 175, 216, 218, 493, 614
Симпатическая
и парасимпатическая иннервация гортани, трахеи и бронхов 510
и парасимпатическая иннервация женских половых органов 530
и парасимпатическая иннервация кишечника ветвями верхнего и нижнего брыжеечного сплетений 522
и парасимпатическая иннервация мужских половых органов 528
и парасимпатическая иннервация печени, желчного пузыря, желудка, кишечника 519
и парасимпатическая иннервация пищевода 509
и парасимпатическая иннервация поджелудочной железы, двенадцатиперстной кишки и селезенки 520
и парасимпатическая иннервация почек, мочевого пузыря и мочеточников 526
и парасимпатическая иннервация сердца 518
нервная система 468, 490, 508
часть вегетативной нервной системы 490
Симпатические
волокна 519, 522, 523, 526, 528, 530
нервные волокна 675
узлы и сплетения в брюшной полости и малом тазу 502
Симпатический
корешок 236, 237, 481, 482, 488
корешок крылонёбного узла; глубокий каменистый нерв 241, 479, 487
корешок; глубокий каменистый нерв 248, 486
нервный узел 465
отдел вегетативной нервной системы 492
ствол 241, 255, 272, 273, 278, 279, 289, 292, 316, 323, 335, 394, 401, 402, 417, 468, 490, 493, 494, 495, 496, 497, 498, 507, 508, 509, 512, 513, 518, 519, 520, 522, 523, 526, 528, 530, 532, 534, 540, 541, 542
ствол, соединительные ветви 531
ствол, средний шейный узел 497
ствол, верхний шейный узел 292, 498, 512, 513
ствол, грудная часть 469
ствол, грудной узел (X) 532
ствол, грудные сердечные ветви 518
ствол, грудные узлы 470, 511
ствол, крестцовые узлы 470, 502, 527
ствол, межузловые ветви 500, 502
ствол, нижний шейный узел 518
ствол, пищеводные ветви 509
ствол, поясничная часть; поясничные сегменты (I–V) 469
ствол, поясничные узлы 317, 470, 502, 505, 527, 529, 531
ствол, соединительные ветви 316, 327, 513, 532
ствол, средний шейный узел 511, 512
ствол, тазовый отдел 501
ствол, шейный отдел 493, 494
узел (II нейрон)
Симпатобласты 431
Синапс 8, 23, 25, 26
Синапсы 27
Синаптическая
организация автономной нервной системы 465
щель 26, 36
Синаптические
связи обонятельной луковицы 667
слои спинного мозга (серого вещества) 53
Синаптический пузырек; синаптическая везикула; пресинаптический пузырек 25, 26, 36
Синаптическое окончание 28
Синтетическое интерстициальное ядро медиального продольного пучка 602
Синус твердой мозговой оболочки 184
Синусная ветвь 274
Синусно-предсердный узел 518, 541
Синусный сток 121, 172, 173, 174, 175, 183, 216
Синусы твердой оболочки головного мозга 172, 174
и впадающие в них вены большого мозга 173
Системы контроля движений 157
Скат 162
[VI] 149
Скелетная двигательная функция 157
Скелетные мышечные волокна 34
Скелетотопия сегментов спинного мозга 48
Складки радужки 571, 577, 578
Склера 548, 552, 557, 564, 565, 566, 567, 568, 569, 570, 571, 573, 576, 579, 580, 584, 585, 586
эписклеральная пластинка 570
Склеральная шпора 576, 579
Скопления клеток в сером веществе спинного мозга (ядра серого вещества) 53
Скорлупа 93, 94, 96, 97, 98, 99, 101, 107, 108, 109, 129, 130, 132, 162, 192, 198, 199, 202
Скуловая
дуга 251
кость 550
Скуловисочная ветвь 236, 256
Скуловой нерв 236, 241, 244, 245, 246, 296, 478, 479, 486, 487
скуловисочная ветвь 241, 297
скулолицевая ветвь 296
Скулоглазничное отверстие 236, 245
Скулолицевая ветвь 236, 246, 256
Скулолицевое отверстие 236
Слезная
артерия 245, 481, 555
железа 233, 234, 239, 240, 246, 248, 260, 261, 471, 474, 478, 481, 487, 548, 557, 559
железа, вековая часть 550, 555, 556, 557
железа, выводные канальцы 555, 557
железа, глазничная часть 245, 550, 555, 556, 557
точка 551, 555, 556
Слезное
мясцо 551, 556
озеро 548, 551
Слезные
и слюнные железы 468
канальцы (верхний/нижний) 548
сосочки (верхний/нижний) 548
сосуды 557
Слезный
аппарат 548, 556
мешок 548, 553, 555, 556, 558
нерв 233, 235, 236, 239, 241, 245, 246, 260, 277, 479, 481, 555, 557, 561
нерв, соединительная ветвь со скуловым нервом 241, 245, 297, 479
ручей 548
сосочек 551
Слепая
кишка 505
часть сетчатки 585
часть сетчатки, радужковая часть сетчатки 586
часть сетчатки, ресничная часть сетчатки 586
Слепое
выпячивание купола 629, 636
отверстие продолговатого мозга 139
предверное выпячивание 629, 635
пятно 590, 595, 596

Слизистая оболочка 503
глотки 68
среднего уха 618
языка 282
Слизь 666
Слои
изокортекса 113
нервной трубки и нервная пластинка 43
сетчатки 587, 603
Слой
клеток Пуркинье; слой грушевидных нейронов 155, 156
колбочковидных и палочковидных зрительных клеток 586
нервных волокон 586, 587
Слуховая
артерия 619
ассоциативная область 89
кора 128
лучистость; коленчато-височные волокна 107, 108, 656, 657
проекционная область 89
труба 265, 277, 605, 611, 612, 614, 615, 616, 618, 619, 624, 625, 627, 659
труба, глоточное отверстие слуховой трубы 625
труба, костная часть 625
труба, перепончатая пластинка 625
труба, хрящевая часть 243, 625
труба, хрящевая часть, перепончатая пластинка 627
Слуховой
анализатор 86, 88
анализатор музыки 89
анализатор устной речи 86, 89
и вестибулярный аппараты в естественном положении 605
Слуховые
волоски 652
косточки 259, 612, 622, 659
косточки в разных проекциях 621
Слюноотделительные ядра 668
Собственная
ладонная пальцевая артерия 386
улитковая артерия 635
Собственно
гиппокамп; аммонов рог 113
соединительная ткань; соединительная ткань 34
сосудистая оболочка 548, 564, 566, 567, 568, 569, 570, 571, 573, 576, 577, 584, 587, 589, 590
Собственное
вещество (роговицы) 548
вещество склеры 570, 590
ядро 52
ядро, спинномозговые пластинки III и IV 52, 53
Собственные
ладонные пальцевые артерии 375, 377, 379, 390
ладонные пальцевые нервы 346, 360, 361, 367, 375, 378, 379, 386, 387, 390, 392
ладонные пальцевые нервы локтевого нерва 377
ладонные пальцевые нервы срединного нерва 377
подошвенные пальцевые артерии 432, 434
подошвенные пальцевые нервы 432, 433, 435, 436, 441, 452
Собственный ладонный пальцевой нерв 386
срединного нерва 377
Соединение
корешков срединного нерва 341
между фиброзным перикардом и диафрагмальной фасцией 333
с диафрагмальным нервом 338
Соединения дорсального продольного пучка черепных нервов 477
Соединительная
ветвь 307, 324, 430, 450
ветвь блуждающего нерва 274
ветвь с возвратным гортанным нервом 279
ветвь с барабанной струной 252, 478
ветвь с возвратным гортанным нервом 288
ветвь с подъязычным нервом 252
ветвь с ресничным узлом; чувствительный корешок ресничного узла; носоресничный корешок ресничного узла 236, 249
ветвь с ушно-височным нервом 479, 488
ветвь с языкоглоточным нервом 243, 281, 297
ветвь со скуловым нервом 236, 244, 246
ветвь со скуловым нервом 474
ткань 660, 666
Соединительнотканная капсула 32
Соединительнотканное (тенноново) влагалище 548
Соединительные ветви 323, 394, 402, 470, 491, 529
с лицевым нервом 297
Соединяющий проток 629, 630, 635, 636, 637
Соматическая нервная система 8
Соматические
афферентные ядра столба 228
афферентные волокна 517, 536
ощущения 228
сенсорные нервные волокна 538
эфферентные ядра столба 228
Соматомоторные
волокна 9
функции 228
Соматосенсорная
информация 197
кора 129
Соматосенсорные волокна 9
Соматотопическая организация корково-спинномозговых путей 200
Сонная стенка 612, 627
Сонно-барабанные
артерии 619
нервы 277
Сонное сплетение 540
Сонный
гломус 274, 278, 489, 493, 495, 496
гломус (клубочек) 292
канал 613, 615, 616, 617, 627, 646
синус 272, 274, 278, 292
треугольник 496
Сообщения крыловидно-нёбной ямки 485
Сосок молочной железы 677, 678, 680
Сосочек 660
Сосочки языка 660, 661
Сосочковый слой 670, 671, 672
Сосудистая
лента 126, 138, 218
оболочка глазного яблока 548, 569, 571, 572
основа 137
основа III желудочка 127
основа IV желудочка 168
пластинка 548, 573
полоска 648
щель 42, 101, 118
Сосудистое сплетение 100, 113, 132, 137, 139, 160, 181, 184, 218
III желудочка 77, 125, 127
IV желудочка 150
бокового желудочка 94, 97, 127, 139, 159
сосудистый эпителий 21
центральная часть 101
Сосудисто-капиллярная пластинка 548, 573
Сосудистые сплетения боковых и третьего желудочков 127
Сосудистый
клубок 100, 118, 120, 124
круг зрительного нерва 572
слой 548, 574
эпителиоцит 24
Сосуды
и нервы стопы 432
и нервы голени 426
и нервы головы, подчелюстной узел 483
и нервы диафрагмы рта, подчелюстной узел 484
и нервы женской промежности 460
и нервы кисти 376

и нервы ладонной поверхности кисти 377
и нервы латеральной части шеи 326
и нервы локтевой ямки 373
и нервы мужской промежности 459
и нервы передней поверхности бедра 419
и нервы подвисочной ямки 266
и нервы подколенной ямки 424, 451
и нервы предплечья 372
и нервы предплечья и кисти 370, 371
и нервы стенок грудной полости 394
и нервы стопы 437
и нервы таза мужчины 416
и нервы ягодичной области 418
мягкой оболочки 181
нервов 591
сетчатки 583
Сосцевидная
вырезка 68
пещера 611, 613, 615, 624
стенка 612, 613
эмиссарная вена 175
Сосцевидное тело 40, 41, 61, 69, 70, 77, 84, 91, 92, 105, 106, 111, 112, 114, 115, 116, 117, 125, 127, 130, 131, 132, 133, 136, 139, 141, 146, 158, 162, 215, 477, 668
Сосцевидно-
покрышечный путь 106
таламический пучок 105, 106, 111, 114, 115, 130, 132, 137
таламический пучок (пучок Вик-Д'Азира) 106
таламический тракт 91
Сосцевидные
ветви 619
ячейки 154, 613, 614
Сосцевидный отросток 320, 606, 613
Сошник 254
Спайка
нижнего холмика 656
поводков 138
верхних холмиков 142
Специальные клетки 32
Специфические
висцеральные эфферентные ядра 226
соматические афферентные ядра 226
Спинальный уровень 301
Спинка седла 233, 239
Спинное блуждающее ядро 668
Спинной мозг 9, 11, 12, 38, 40, 41, 42, 43, 45, 47, 49, 51, 54, 61, 138, 139, 157, 168, 170, 183, 189, 192, 193, 195, 196, 200, 201, 204, 206, 208, 215, 302, 394, 466, 487, 488, 644, 646
[CIII–CV] 536
[SII–SIV] 535, 536, 538
[TI–TIV] 516, 517
[TV(VI)–TXII] 536
[TV–LII] 535
[TX–LI] 538
в позвоночном канале 303
и спиномозговые нервы 46
грудная часть 509, 510, 518
задний рог 212
начало 159
передний рог 212
шейная часть 518
Спиномозговое ядро тройничного нерва 144, 160, 163, 164, 226, 238, 271, 275, 276, 664
(общесоматические афферентные) 228
Спиномозговой
нерв 51, 170, 171, 183, 199, 206, 208, 212, 256, 302, 307, 393, 394, 465, 499
нерв [CI], передний корешок; двигательный корешок 219, 220
нерв [CI], передняя ветвь; вентральная ветвь 297
нерв [CII], передняя ветвь; вентральная ветвь 296
нерв [CIII] 343
нерв [CV] 343
нерв [CVIII] 343
нерв [TI] 343
нерв, дорсальные ветви 311
нерв, задний корешок; чувствительный корешок 302
нерв, задняя ветвь 51, 302
нерв, корешки 212
нерв, менингеальная ветвь; возвратная ветвь 171, 302
нерв, передний корешок; двигательный корешок 302
нерв, передняя ветвь; вентральная ветвь 51, 302
нерв, соединительная ветвь 51
путь тройничного нерва 144, 163, 164, 188
Спиномозговые
нервы 8, 11, 38, 58, 291
нервы, головные ветви 290
нервы, дорсальные ветви (латеральные кожные ветви) 313
нервы, дорсальные ветви (медиальные кожные ветви) 313
нервы, задние ветви; дорсальные ветви 58, 341
нервы, передние ветви; вентральные ветви 341
нервы, спинные ветви 290
узлы 44
Спинокрышечный
и латеральный спиноталамический пути 50
путь 52, 142, 143
Спиномозжечковый путь 202
Спинооливный путь 52, 188
и оливоспинномозговые волокна (оливоспинномозговой тракт) 50
Спинопретикулярный путь 193
Спинопредмозговой путь 193
Спиноталамический путь и тройничная петля 142
Спиральная связка 612, 648
Спиральный
ганглий 655
канал стержня 612, 647, 649, 650
канал улитки 612, 634, 647, 648, 649
край 648
орган (кортиев) 612, 648, 650
узел улитки 269, 634, 648, 650, 655, 657
Сплетение 56
корневых волосков 671, 672
семявыносящего протока 469, 505, 528, 529
Сравнительная характеристика
аксона и дендрита 16
миелиновых и безмиелиновых нервных волокон 28
Срединная
апертура 183, 184
борозда 138, 140, 164, 226
вена локтя 370, 372
вена предплечья 362, 370, 372
крестцовая артерия 401, 416, 417
крестцовая вена 401
перстнещитовидная связка 285
часть 151
Срединное
возвышение 136
ядро шва 165
Срединные ядра 129
таламуса 131
Срединный
и передний межкостные нервы предплечья 366
небный шов 254
нерв 303, 310, 311, 317, 338, 342, 343, 344, 345, 346, 347, 352, 353, 356, 358, 360, 361, 362, 363, 364, 365, 366, 368, 369, 371, 372, 373, 375, 377, 378, 385
нерв (круглый пронатор; лучевой сгибатель запястья; длинная ладонная мышца; поверхностный сгибатель пальцев; глубокий сгибатель пальцев II и III; длинный сгибатель большого пальца кисти; квадратный пронатор) 359
нерв [CVI, CVII] 337
нерв [CVI–CVIII, TI] 341
нерв [CVI–CVIII] 308, 388, 389
нерв [CV–CVIII] 309

нерв, ладонная ветвь 308, 359, 361, 364, 368, 376, 378, 387, 388, 392
мышечная ветвь (глубокий сгибатель пальцев II и III) 359
мышечная ветвь (длинный сгибатель большого пальца кисти) 359
мышечная ветвь (квадратный пронатор) 359
мышечная ветвь (круглый пронатор, локтевая головка) 359
мышечная ветвь (круглый пронатор, плечевая головка) 359
мышечные ветви (лучевой сгибатель запястья) 359
мышечные ветви (поверхностный сгибатель пальцев; длинная ладонная мышца) 359
мышечные ветви (червеобразные мышцы I и II) 378
собственные ладонные пальцевые нервы 378
соединительная ветвь с локтевым нервом 359, 360
суставная ветвь 359
тыльная ветвь 392
тыльные пальцевые нервы 391
распил правой улитки 650
Среднее
и нижнее прямокишечные сплетения 505, 545
прямокишечное сплетение 507, 523, 527, 529
решетчатое пятно 633, 634
ухо 612, 614, 615, 616, 619, 625, 659
Среднезаднемозговая борозда 41, 42
Среднемозговое ядро тройничного нерва 143, 226, 238, 276
Среднемозговой путь тройничного нерва 142
Средние
мозжечковые ножки 44
нервы ягодиц 306, 311, 312, 313, 321, 445, 447, 453
нервы ягодиц [SI–SIII] 309
Средний
констриктор глотки 68, 493
мозг 11, 13, 40, 41, 42, 62, 73, 77, 125, 132, 136, 140, 141, 142, 143, 158, 162, 166, 189, 192, 193, 194, 196, 203, 204, 205, 231
мозг, верхний холмик 168, 592
мозг, нижний холмик 168
мозг, ретикулярная формация 602
мозг, черное вещество и красное ядро 145
мозговой пузырь 44
носовой ход 625
отдел кишечника 535, 536, 537
слой, богатый меланином 674
ствол 339
ствол [CVII] 341, 344
шейный сердечный нерв 273, 286, 317, 323, 327, 468, 469, 470, 489, 491, 494, 499, 508, 510, 512, 513, 532
ягодичный нерв 457
Средняя
артериола сетчатки 583
вена сетчатки 583
верхняя альвеолярная ветвь 249, 250
височная артерия 483
височная извилина 72, 75, 94, 96, 159
и нижняя части прямой кишки 505
и правая ободочные артерии 525
коленная артерия 451
коллатеральная артерия 383
лестничная мышца 279, 286, 329, 331, 339, 343, 344, 495, 497, 512
лобная извилина 62, 63, 65, 72, 88, 96, 100, 119
менингеальная артерия 66, 100, 217, 218, 233, 249, 251, 258, 261, 266, 478, 483, 488, 631
менингеальная артерия, лобная ветвь 216
менингеальная артерия, теменная ветвь 216
менингеальная вена 174, 216
мозговая артерия 97, 100, 101, 173, 260
мозжечковая ножка 45, 97, 126, 138, 140, 147, 148, 151, 154, 159, 164, 168, 205, 210, 219, 220
носовая раковина 245, 494, 555
часть IV желудочка 44
часть верхней височной извилины, обращенная к островку 88
черепная ямка 182, 218, 631
щитовидная вена 285
щитоподъязычная связка 285
ягодичная мышца 418, 420, 445, 447
Стадия
пяти мозговых пузырей 40
трех мозговых пузырей 40
Старая кора 79, 84
Статоконий; отолит 640, 641
Ствол
головного мозга 9, 130, 157, 202, 234, 646
добавочного нерва 290
добавочного нерва, внешняя ветвь 290
добавочного нерва, внутренняя ветвь 290
добавочного нерва, мышечные ветви 290
мозга 62, 138, 139, 157
мозга, черепные нервы, внутреннее основание черепа 262
спинномозгового нерва 307, 463
Стекловидная
камера 567
мембрана 564, 568, 584, 672
ямка 564, 566
Стекловидное тело 548, 549, 564, 566, 567, 582, 584, 585, 586
(стекловидная жидкость) 585
Стекловидный
канал 585
слой (выстилка) 674
Стенка
костной улитки 649
сосочка 660
Стереоцилии в покое и отклоненные проходящей звуковой волной 654
Стереоцилия 638, 654
Стержень
волоса 33, 671, 672, 674
и костная спиральная пластинка улитки 649
улитки 634, 647, 649, 650
Столб 51
свода 105, 115, 116, 117, 137
Стременная мышца 612, 615, 619, 658
сухожилие 615, 616, 617, 618, 620, 623, 624, 627
Стременной нерв 258, 277, 658
Стремя 605, 608, 612, 616, 617, 618, 620, 621, 623, 625, 627, 629, 630, 653, 658, 659
в преддверном окне 659
задняя ножка 615, 624
передняя ножка 615, 624
Striatum 97
Строение
ампулы и ампулярного гребешка 638
века и конъюнктивы 552
верхнего века 554
волосяной сумки 672
и функционирование нейрона 28
коры большого мозга 80
коры полушарий большого мозга 81
нейрона 15
периферического нерва 212
пищеводного сплетения 289
радужки глазного яблока 574
сетчатой оболочки глаза 586
Строма 571
радужки 570, 575
Структура
автономной нервной системы 467
вегетативной нервной системы 467
коры большого мозга (кортикальные колонки) 83
макул сферического и эллиптического мешочков 641
роговицы 571
слезной пленки 557
ствола мозга в поперечных сечениях 145
уха 612
Структуры лимбической системы головного мозга 92

Студенистое вещество; спинномозговая пластинка II 53, 55, 57, 161
Субдуральное пространство 20, 124, 159, 177
Субикулюм 113
Субталамический пучок 109
Субталамическое ядро 109, 129, 132
Субталамус 11, 44
Сумка волоса 672
Супинатор 363, 371, 373, 380
  глубокая часть 385
  поверхностная часть 385
Супраоптико-гипофизарный путь 137
Супраоптическое углубление 96, 122, 123, 125, 137
Супраоптическое ядро 106, 136, 137
Супрахориоидальная пластинка 548
Суставная
  ветвь 361
  капсула 350, 383
  поверхность 621
  поверхность для молоточка 622
  поверхность для наковальни 622
Суставные ветви 437
Суставы и связки слуховых косточек, покрытые слизистой оболочкой 620
Сустентоцит; поддерживающий эпителиоцит 638, 641
Сухожильная дуга
  камбаловидной мышцы 425
  мышцы, поднимающей задний проход 400
Сухожильное кольцо 561
Сухожильные фибриллы 35
Сухожильный шлем; надчерепной апоневроз 177, 268
Сферический мешочек; мешочек 612, 629, 630, 635, 636, 637, 640, 645, 659
Сферически-мешотчатый нерв 269, 634, 635, 636, 637, 650
Сферическое углубление; углубление мешочка 612, 634
Сфинктер зрачка 474, 482, 548, 567, 570, 575, 580, 600, 601
Схема строения сетчатки и формирования зрительного нерва 592
Схемы оттока слезной жидкости 558

T

Тазовая часть 492
Тазовое сплетение с тазовыми узлами 505
Тазовые
  внутренностные нервы 473, 475
  сплетения женского таза 504
  сплетения мужского таза 503
  узлы 492
Тактильное тельце (тельце Мейснера (рецептор)) 670, 671
Тактильный
  диск 31
  эпителиоцит (клетка Меркеля) 31, 671
Таламокортикальные пучки 129
Таламокорковые пучки 107
Таламопоясной тракт 91
Таламостриарная вена 126
Таламотеменные волокна 108
Таламус 11, 13, 41, 42, 44, 61, 77, 78, 95, 97, 99, 102, 104, 107, 118, 125, 126, 127, 129, 132, 136, 137, 157, 159, 162, 166, 181, 189, 192, 194, 196, 199, 200, 201, 202, 203, 205, 206, 207, 208, 218, 231, 646, 657, 663, 668
  правой половины головного мозга 128
  вентральное ядро 93
  заднее вентролатеральное ядро 193
  подушка таламуса 126, 138
Таламусы 263
Таницит 18
Твердая
  оболочка головного мозга 93, 146, 158, 173, 177, 182, 232, 239, 627, 629, 630
  оболочка мозга 169
  оболочка спинного мозга 46, 47, 58, 60, 170, 171, 176, 302
  оболочка; пахименинкс 20, 66, 67, 124, 630, 634
Твердое нёбо 662
  слизистая оболочка 230
Тектоспинальный путь 187
Тела
  клеток первичных афферентных (чувствительных) нейронов в спинном ганглии 191
  нейронов 8
Тело
  второго нейрона 191
  грудины 394, 678
  клетки 15, 27
  матки 504
  молочной железы 677
  наковальни 616, 617, 620, 621, 622
  ногтя 672
  обонятельной нейросенсорной клетки 665
  олигодендроцита 23
  позвонка 170, 354
  позвонка [CVII] 349
  позвонка [LV] 400
Тельце
  Краузе (рецептор) 670
  Руффини 33
Теменная
  доля 61, 63, 76, 102, 104, 129, 206, 208
  кора 128
  покрышка 197
Теменно-
  височно-мостовой путь 199
  затылочная борозда 62, 65, 73, 76, 77, 85, 104, 118
  затылочно-мостовой пучок и височно-мостовые волокна 107, 208
  затылочный пучок 198
  мостовые волокна 142, 143
Теменные вены 173
Темная пластинка склеры 570, 590
Темные клетки 666
Тенар; возвышение большого пальца 364, 368, 369
Терминальная
  (концевая) нить 44
  нить 45, 47, 58, 60
  нить, твердооболочечная часть 46, 47
  пластинка 41, 42, 61, 94, 96, 115, 136, 137
  полоска 92, 106, 118, 120, 126, 138
Терминальные ветви афферентного волокна 33
Термограмма наружного уха 607
Тимус 333, 334
Типы
  нейронов 15
  нейронов коры полушарий 83
  нервных волокон 117
Ткань головного мозга 21
Т-образное разветвление отростка 17
Толщина
  роговицы 568
  сетчатки 568
  хрусталика 568
Тонкая
  долька; парамедиальная долька [H VII B] 149
  мышца 406, 407, 413, 419, 424, 425, 447, 448, 451, 457, 458
  мышца; сухожилие 446
Тонкий
  и клиновидный пучки 188, 206
  пучок 50, 52, 57, 138, 161, 164, 192, 206, 210
Тонкое ядро 161, 206, 210
Топография
  гиппокампа, свода и мозолистого тела 116
  коленчатой части зрительного проводящего пути 595
  лучевого нерва на плече 382
  надлопаточного нерва 350
  преддверных ядер в ромбовидной ямке 643
  ядер спинного мозга 55
Тормозное влияние клетки Гольджи 155

Тормозные нейроны 80, 82
Тощая кишка 505
Тощекишечные артерии 524
Трабекула паутинной оболочки 20
Трабекулы паутинной оболочки 171
Трабекулярная
  сеточка 564, 567, 577, 579
  сеть 576
Трапециевидная мышца 290, 312, 318, 320, 324, 328, 330, 331, 339, 340, 342, 347
  передний край 330
Трапециевидное тело 144, 153, 655
Трапециевидный отросток 23
Трахейные ветви 542
Трахея 280, 282, 285, 288, 333, 334, 472, 497, 499, 510, 511, 512, 513, 515
Третий
  (III) желудочек 93, 94, 102, 107, 119, 121, 122, 123, 125, 126, 127, 132, 138, 146, 158, 162, 172, 184, 207, 263
  (III) желудочек, сосудистая основа 120
  (III) желудочек, сосудистое сплетение 183
  (ганглиозный) нейрон 594
  затылочный нерв 303, 313, 318, 319, 320
  затылочный нерв [CIII] 309
Третьи нейроны (ганглиозная клетка) 587
Третья малоберцовая мышца; сухожилие 431
Треугольная
  часть 72
  кепка 604
Треугольник
  блуждающего нерва 164, 167, 219
  латеральной петли 126
  поводка 126, 138
  подъязычного нерва 164, 167, 219
  подъязычного нерва (в ромбовидной яме) 291
Треугольное
  вдавление 138
  отверстие 382
  углубление 96
Трехглавая мышца 356, 362, 363, 371, 373, 380, 381
  длинная головка 345, 347, 349, 350, 356, 358, 382, 383
  латеральная головка 347, 349, 370, 381, 382, 383
  медиальная головка 345, 347, 356, 358, 382, 383
Тройничная полость 178, 218, 239
Тройничное вдавление 217, 613, 627
Тройничный
  нерв (CN V) 250
  нерв [V] 40, 41, 42, 70, 139, 141, 144, 145, 147, 151, 154, 167, 188, 210, 214, 216, 218, 219, 220, 221, 225, 237, 238, 239, 241, 242, 246, 250, 258, 260, 296, 310, 311, 478, 481, 482, 485, 487, 488, 494, 599, 608, 631
  нерв [V], верхнечелюстной нерв [Vb; V2] 256
  нерв [V], глазной нерв [Va; V1] 256
  нерв [V], двигательный корешок 140, 145, 214, 217, 219, 220, 296
  нерв [V], нижнечелюстной нерв [Vc; V3] 256
  нерв [V], чувствительный корешок 140, 215, 217
  нерв [V], язычный нерв 662, 663
  узел 214, 217, 233, 236, 238, 239, 244, 246, 248, 250, 258, 474, 481, 482, 485, 487, 488, 627
Трубно-глоточная мышца 230, 494, 625
Туберогипофизарный путь 106
Туннель Корти 648
Тыльная
  артерия стопы 429, 431, 437, 439
  венозная дуга стопы 438
  венозная сеть кисти 370
  ветвь 359
  межкостная мышца [I] 375, 379, 390
  пальцевая артерия 386
  плюсневая артерия 437
  сеть запястья 385, 390
  сеть стопы 437
Тыльные
  межкостные мышцы 367
  межкостные мышцы [I–IV] 376
  пальцевые артерии 390, 437, 439
  пальцевые вены стопы 438
  пальцевые нервы 346, 360, 380, 386, 390, 392
  пальцевые нервы стопы 403, 431, 437, 438, 439, 442, 449
  плюсневые артерии 429, 431, 437, 439
  пястные артерии 390
Тыльный
  кожный нерв стопы 450
  пальцевой нерв 378, 386
  пальцевой нерв стопы 452

У

Увеальная часть 585
Увеличение притока крови к мозговым центрам, воспринимающим боль 190
Угловая
  артерия 267, 483, 555
  вена 175, 555
  извилина 62, 72, 90, 100
  извилина нижней теменной дольки 89
Углубление
  воронки 42, 96, 122, 123, 125
  диска 564, 567, 568, 584, 590
  коленца 42
Углубления барабанной перепонки 611
Удерживатель
  мышц-разгибателей 370, 390
  мышц-сгибателей 361, 364, 366, 367, 368, 372, 375, 377, 425, 434, 435
  сухожилий сгибателей 379, 426, 427
Уздечка верхнего мозгового паруса 126, 138, 164, 168
Узел
  коленца; коленчатый узел 257, 258, 277, 479, 614, 647, 664
  нервного волокна 29
  симпатического ствола 51, 302, 307, 334, 463, 467
Узелок [X] 77, 149, 150
Узловая точка (место пересечения осей) 564
Узловые
  ветви к крылонебному узлу; чувствительный корешок крылонебного узла 236, 244, 246
  ветви к поднижнечелюстному узлу; чувствительный корешок поднижнечелюстного узла 237, 485
  ветви к ушному узлу; чувствительный корешок ушного узла 237, 488
  клетки I типа 658
  клетки II типа 658
Улитка 162, 258, 265, 605, 612, 614, 627, 628, 630, 631, 633, 634, 646, 647, 649, 655, 657, 658, 659
  костная пластинка в составе височной кости 646
Улитковая
  соединительная ветвь 634
  часть (улитковый лабиринт) 612
Улитковое
  углубление 634
  ядро 658
Улитковые ядра 167
Улитковый
  нерв 269, 270, 605, 614, 625, 628, 632, 634, 635, 636, 647, 648, 650, 657, 658
  отросток 613, 615, 616, 617, 624, 627
  проток 612, 629, 630, 635, 636, 648, 650, 653
  проток, барабанная стенка; спиральная мембрана 650
  проток, наружная стенка 650
  проток, преддверная стенка; преддверная мембрана 650
  узел; спиральный узел улитки 269, 270
Ультрамикроскопическое строение обонятельного эпителия (схема) 665
Уретра 505
Уровни полисинаптической рефлекторной дуги 301
Утолщения спинного мозга 56

Ушная
ветвь 281, 483
раковина 612, 614, 625, 631, 659
Ушно-височный нерв 237, 240, 242, 250, 251, 252, 256, 264, 266, 267, 268, 273, 295, 297, 478, 483, 488, 608
Ушной узел 237, 240, 242, 243, 252, 274, 277, 296, 474, 476, 478, 488
симпатический корешок 478

Ф

Фаланговая пластинка наружной поддерживающей клетки 652
Фасция
голени 430, 450
плеча 362
предплечья 377
шеи, поверхностная пластинка 328, 330, 484
шеи, предпозвоночная пластинка 331
Фиброзная
и жировая ткань 212
и сосудистая оболочки глаза, хрусталик 570
капсула 32
Фиброзное влагалище пальца 376, 377
Фиброзный перикард 334, 335, 500
Фолликул волоса 670, 674
Формирование
блуждающего нерва 278
обонятельных нервов 230
плечевого сплетения 338, 341
преддверно-улиткового нерва 647
спинномозгового нерва 307
Фронтальный распил черепа и мозга через центральную часть бокового желудочка, мост и продолговатый мозг 159
Функции и иннервация глазодвигательных мышц 562
Функциональная организация чувствительных проводящих путей головного мозга 192
Функциональные
зоны коры больших полушарий 89
области коры 90
типы нейронов 15
Функционирование латерального полукружного канальца при повороте головы 639

Х

Хвост завитка 606, 607
Хвостатое ядро 12, 77, 96, 97, 98, 99, 100, 109, 126, 132, 207, 208, 657
головка 93, 94, 95, 96, 99, 101, 107, 108, 118, 120, 124, 130, 138, 192, 198, 199, 201, 202
тело 97, 99, 120, 127, 138
хвост 94, 96, 98, 99, 113, 146, 192, 201
Химический синапс 26
Хозяны 494
Ход
локтевого нерва и локтевой артерии в области лучезапястного сустава 374
пирамидных путей 201
срединного нерва в канале запястья 368
срединного нерва в локтевой ямке 362, 363
срединного нерва в локтевой ямке и на предплечье 364
Хорда 40
Хромаффинные клетки мозгового вещества надпочечников 43
Хромаффиноциты 43
Хрусталик 548, 549, 552, 564, 566, 567, 568, 576, 578, 579, 580, 581, 582, 584
(место крепления) 585
задний полюс 567
задняя поверхность 564
передний полюс 567, 577
передняя поверхность 564, 577
Хрусталиковая плакода 549
Хрусталиковый пузырек 549

Хрящ
верхнего века 548
нижнего века 548
перегородки носа 230
слухового прохода 606, 607
слуховой трубы 230, 626
слуховой трубы, латеральная пластинка 626, 627
слуховой трубы, медиальная пластинка 626, 627
уха 606
ушной раковины 625
Хрящевая часть 612
Хрящевой отдел 612
Хрящи
век 553
и мышцы ушной раковины 606

Ц

Центр
Брока 88, 90
Вернике 89, 90
пневмотаксиса 165
пневмотаксиса, звуковой и вестибулярной ориентации в пространстве 165
стереогностического чувства 86
целенаправленных комбинированных движений 86
Центральная
артерия сетчатки 549, 564, 566, 572, 584, 591
артерия сетчатки, внутриглазная часть 573, 590, 591
борозда 61, 62, 63, 65, 72, 73, 75, 85, 90, 97, 102, 119, 128, 197, 198, 208
борозда островка 76
вена сетчатки 564, 572, 584
вена сетчатки, внутриглазная часть 573, 590
долька [II и III] 148, 149
лучистость таламуса 108, 206
миелиновая оболочка; миелиновая оболочка ЦНС 23
нервная система 8, 12, 38
нервная система (ЦНС) 8
часть 121, 172
ямка 566, 568, 583, 585, 589, 595
Центральное
миелиновое нервное волокно 23
промежуточное серое вещество 463
промежуточное вещество 50, 51, 52, 55
серое вещество 141, 193, 194, 232
студенистое вещество 57
ядро 52, 53, 55
ядро миндалины 98
Центральные
артерия и вена сетчатки 568
связи вестибулярного нерва 645
Центральный
канал 39, 51, 52, 57, 122, 123, 145, 161, 183, 228, 463
покрышечный путь 143, 144, 151
симпатический путь 144, 160
симпатический тракт 143
Центромедианное ядро 128, 129, 130, 131
Центры парасимпатической части вегетативной нервной системы 473
Циркуляторный и дыхательный гомеостаз 466
Циркуляция спинномозговой жидкости, цистерны 183
Цистерна
латеральной ямки большого мозга 95, 96, 124, 178, 181
моста 162
перекреста 178, 181, 183
терминальной пластинки 183
Цитоархитектонические поля коры большого мозга 85
Цитолеммы смежных клеток 26
Цитоплазма нейролеммоцита 30
цитоплазма шванновской клетки 29
ЦНС 8, 9, 29

Ч

Части
и структуры органа зрения 548
оболочки кишки 468
сетчатки глаза 585
Челнок раковины 604
Челюстно-
подъязычная мышца 250, 253, 261, 292, 293, 325, 484, 499
подъязычный нерв 237, 249, 250, 255, 296, 325, 326, 327, 483, 488
Червеобразная мышца 377
[I] 390
Червеобразные мышцы 379, 433
[I, II] 361, 376
Червь 11, 13
мозжечка [I–X] 94, 120, 138, 141, 146, 148, 149, 151, 153, 154, 162, 215
мозжечка [I–X], кора 195
мозжечка [I–X], пирамида [VIII] 148
мозжечка [I–X], язычок [IX] 148, 149
Черепная часть: ствол мозга с парасимпатическими ядрами 468
Черепные
нервы 8, 11, 38, 221
нервы – управление органами 225
нервы на внутреннем основании черепа 217
нервы, места выхода из черепа 263
сосуды 468
Черное вещество 69, 109, 132, 133, 141, 142, 143, 145, 146, 199, 202, 232
компактная часть 129, 141
сетчатая часть 129, 141
Четвертое [IV] ребро 365
Четвертый (IV) желудочек 62, 77, 119, 121, 122, 123, 144, 145, 148, 150, 154, 158, 162, 164, 167, 168, 172, 181, 184, 238
апертура 184
латеральная апертура 138, 164, 168
латеральная апертура, латеральный карман 122, 123
латеральный карман 119
сосудистая основа 138, 149
сосудистое сплетение 138, 168, 183
срединная апертура 122, 123, 138, 168
Четырехстороннее отверстие 382
Четырехглавая мышца бедра 408
Чечевицеобразная петля 109
Чечевицеобразное ядро 12, 97, 98, 99, 101, 107, 124, 207, 208, 657
скорлупа 100
Чечевицеобразные петля и пучок 105, 207
Чечевицеобразный
отросток 616, 621, 622
пучок 109
Чревное сплетение 469, 499, 502, 532, 543, 546
(ветки к двенадцатиперстной кишке) 520
с чревными узлами 505
Чревные
ветви 543
узлы 467, 469, 470, 492, 502, 519, 520, 521, 522, 523, 524, 530, 543, 546
Чревный
ствол 401, 490, 498, 499, 535, 536
ствол, чревное сплетение 470, 492
узел 468, 527, 535
Чувствительная
ассоциативная область 89
иннервация задней поверхности головы и шеи 305
иннервация нижнего уха 608
иннервация паховой области 409
иннервация сердца 517
иннервация скальпа крыши черепа 295
иннервация языка и расположенных рядом структур 247
проекционная область 89
Чувствительные
волокна 33
кольцеспиральные нервные окончания вокругдерных сумок 34
корешковые зоны тела мужчины 304, 305, 306
нейроны черепных и спинномозговых чувствительных нервных узлов 43
узлы черепных нервов 44
Чувствительный
корешок 482
корешок крылонёбного узла; узловые ветви верхнечелюстного нерва 486
корешок, узловые ветви к ушному узлу; чувствительный корешок ушного узла 487
корешок, носоресничный корешок 481
слой 549
узел спинномозгового нерва 39, 46, 50, 51, 58, 60, 170, 171, 176, 189, 190, 192, 195, 199, 206, 212, 302, 307, 341, 463, 465, 517
узел спинномозгового нерва [II] 49

Ш

Шаровидное ядро 151
Шванновская клетка; нейролеммоцит 17, 18, 24, 27, 33, 35, 36
Шванновские клетки (нейролеммоциты) периферических аксонов 43
Шейка
малоберцовой кости 422
молоточка 616, 621, 622
Шейная
петля 248, 286, 287, 291, 297, 323, 326, 344, 483, 489, 495, 496
петля [CI–CIV] 323
петля, верхний корешок 273, 294, 296, 323, 325, 329
петля, мышечные ветви 339
петля, нижний корешок 294, 296, 323, 325, 329
петля, нисходящая ветвь 248
часть, шейные сегменты [1–8] 45, 47, 48
Шейно-грудной узел; звездчатый узел 273, 286, 316, 468, 469, 470, 494, 499, 508, 510, 512, 513, 532
Шейное
и плечевое сплетения и их ветви 344
сплетение 9, 218, 248, 286, 303, 322, 323, 339, 340, 344, 512, 513, 532, 542, 608
сплетение [CI–IV] 303
сплетение, верхний корешок 291
сплетение, мышечные ветви 317
сплетение, нижний корешок 291
сплетение, соединительная ветвь 532
сплетение, чувствительные нервы 339
сплетение, щитоподъязычная ветвь 283, 291, 496
утолщение 45, 47, 49
Шейные
волокна 191
нервы [CI–CVIII] 9, 46
нервы [CI–CVIII], корешки 48
нервы [CI–CVIII], латеральная ветвь 312
нервы, задние ветви 315
позвонки, дуга позвонка [CVII] 46
сердечные ветви 540, 541
сердечные нервы 508, 516, 540, 541
узлы 506
чувствительные узлы спинномозговых нервов 49
Шейный
нерв [CI], корешковые нити 215
нерв [CI], передний корешок; двигательный корешок 140
нерв [CII] 178
нерв [CII], передняя ветвь; вентральная ветвь 325
нерв [CIII] (чувствительный узел спинномозгового нерва) 178
нерв [CIII], передняя ветвь; вентральная ветвь 325
нерв [CIV], передняя ветвь; вентральная ветвь 325
нерв [CI], задний корешок; чувствительный корешок 140
нерв [CV], передняя ветвь; вентральная ветвь 326
нерв [CVI], передняя ветвь; вентральная ветвь 326
нерв [CVII], передняя ветвь; вентральная ветвь 326

отдел спинного мозга 53, 516, 517
позвонок [CIII], нижний суставной отросток 179
позвонок [CIII], поперечное отверстие 178
сегмент [CVIII] 518
сердечный нерв 518
симпатический нервный узел 516
Шесть основных направлений взгляда 562
Шиловидный
выступ 611
отросток 265, 482, 605, 606, 613
Шилоглоточная мышца 68, 276, 493
Шилоподъязычная мышца 68, 258, 294, 325, 484
Шилососцевидная артерия 68, 619, 624
стременная ветвь 619
Шилососцевидное отверстие 257, 258, 488, 613
Шилоязычная мышца 68, 279, 292, 294, 298, 484, 489
Шиповатый слой 670, 671, 672
Ширина глазной щели 550
Широкая фасция 409, 445, 447, 448
задний край 446
Широчайшая мышца спины 312, 345, 347, 354, 356, 358, 365
Шишковидная железа; шишковидное тело 42, 61, 77, 94, 107, 122, 125, 126, 127, 138, 140, 141, 158, 159, 218, 219
Шишковидное
тело, эпифиз 162
углубление 95, 122, 123
Шов
глоток 493
продолговатого мозга 163
Шпорная борозда 69, 73, 76, 77, 78, 85, 89, 93, 94, 97, 104, 117, 162, 593, 603, 657

Щ

Щели мозжечка 150
Щель
век; глазная щель 553, 554, 584
гиппокампа 113
между конечным мозгом и промежуточным мозгом 41
Щечная
артерия 246, 483
мышца 250, 251, 266
Щечный нерв 237, 243, 247, 250, 251, 254, 256, 260, 273, 478, 483, 488
ветви 255
Щитовидная железа 279, 282, 285, 287, 288, 325, 493, 495, 496, 499, 511, 512, 513
правая доля 333
Щитовидный хрящ 279, 282, 288, 333, 511
верхний рог 282
нижний рог 282
Щитоподъязычная
ветвь 339
мембрана 285, 288, 511
мышца 261, 285, 287, 294, 329, 339, 496, 512
Щиточерепаловидная мышца 285
Щитошейный ствол 287, 289, 326, 327, 342

Э

Экватор 581, 582
Эккринная потовая железа 671
Экриновые железы 676
Экстерорецепторы 10
Экстероцептивные пути 185
Экстрапирамидальные тракты 201
Экстрапирамидные пути 186
Эктодерма 40
эмбриона 43
Эллиптический мешочек; маточка 612, 629, 630, 632, 635, 636, 637, 640, 641, 645, 659
Эллиптически-
мешотчато-ампулярный нерв 650
мешотчатый нерв 269, 634, 635, 636, 637, 650
Эллиптическое углубление; углубление маточки 612, 634
Эмбрион
длиной 10,2 мм 41
длиной 13 см 61
длиной 13,6 мм 41, 42
длиной 50 мм 42
Эмиссарная вена 176, 177
Эндолимфа 641
Эндолимфатический мешок 216, 614, 629, 630, 634, 635, 636, 637, 640, 659
Эндолимфатическое пространство 612
Эндоневрий 29, 212
Эндоплазматическая сеть 652, 665
Энторинальная кора 91, 113
Эпендимобласты 43
Эпендимоцит 24
Эпендимоциты 10, 18, 43
эпендимная клетка 18, 21
Эпидермис 40, 670, 671, 672, 673, 675
Эпидуральная полость 170
Эпидуральное пространство; перидуральное пространство 58
Эпиневрий 212, 302
Эписклеральная
артерия 568, 573
вена 568, 573
пластинка 570, 590
Эписклеральное пространство 565
Эписклеральные
артерии и вены 570
вены 579
Эпиталамус 11, 13, 42, 44, 126
Эпителий 548
слизистой оболочки (неороговевающий) 660
Эпителиоцит 32
Эпифиз 126
Эритроцит; красная кровяная клетка 19
Эффекторный орган 466
Эффекторы (концевая моторная бляшка) 15
Эфферентная
иннервация органов брюшной полости 535
иннервация сердца симпатическими и парасимпатическими волокнами 516
иннервация тройничного нерва 240
Эфферентное нервное волокно 34, 82
Эфферентные
волокна 9, 82, 157, 599
связи (от гипоталамуса) 106

Я

Ягодичная складка 445
Ядерная область для зрительной ориентации в пространстве; автономный центр координированых действий при приеме пищи 165
Ядерно-мозжечковый путь 188
Ядерные зоны гипоталамуса 136
Ядерный
столб 56
центр вдоха 165
центр выдоха 165
центр глотания 165
центр контроля сосудистой моторики 165
Ядра 34, 157
ганглиозных клеток 587
гипоталамуса 137, 668
и проводящие пути спинного мозга 52
латерального коленчатого тела 131
латеральной петли 656, 657
лицевого [VII] нерва 167
нерва 257
медиального коленчатого тела 131, 656
метаталамуса 131
мозжечка 150, 151
моста 154, 157, 199, 200, 205

моста и отходящие от него нервы 238
нейролеммоцитов 16
одиночного пути 257, 275, 517, 536, 664
одиночного пути, верхняя часть 271
одиночного пути, верхняя часть (специальные висцеральные афферентные, акусовые волокна) 228
одиночного пути, нижняя часть 271
одиночного пути, нижняя часть (общие висцеральные афферентные) 228
отводящего [VI] нерва 167
перизонального поля [H, H1, H2] 109
подушки 131
подъязычного нерва 291
покрышки 137
преддверно-улиткового [VIII] нерва 167
преддверно-улиткового нерва 269
преддверно-улиткового нерва (специальные соматические афферентные) 228
преддверно-улиткового нерва в стволе мозга 270
продолговатого мозга 165
серого вещества спинного мозга 52
сосцевидного тела 137
таламуса 130, 131, 132
тройничного [V] нерва 167
черепных нервов 207, 208
шва 194
языкоглоточного нерва 271
Ядро 19, 23, 24, 27, 28, 31, 588, 652
блокового нерва 165, 209, 226, 232, 602, 643, 645, 657
блуждающего нерва 275
боковой петли 655
вентрального поля [H2] 109
глазодвигательного нерва 142, 143, 165, 209, 226, 476, 602, 643, 645, 657
глазодвигательного нерва (медиальная прямая мышца) 600
двигательного анализатора 86
диафрагмального нерва 53, 55
добавочного нерва 55, 161, 209, 226, 290, 645
дорсального поля [H1] 109
задней спайки 645
зрительного анализатора 86
кожного анализатора 86
лицевого нерва 165, 209, 226, 227, 658
медиального коленчатого тела 655
медиального поля [H] 109
мышечного волокна 36
нейролеммоцита (шванновской клетки) 29, 30, 36
нижнего холмика 656
одиночного пути 163, 663
одиночного пути, верхняя часть 275
отводящего нерва 144, 165, 209, 226, 232, 257, 602, 643, 645
поводка 669
подъязычного нерва 160, 163, 164, 165, 209, 226, 291, 298
покрышки 199, 669
предкрышечной области 109
трапециевидного тела 655
трапециевидного тела и верхнего оливарного ядра 655
хрусталика 548
шатра 151
шатра, медиальное ядро мозжечка 144, 150, 151, 644, 645
шва моста 165
Ядрышко 14, 23
Язык 298, 663
Языкоглоточный
[IX], блуждающий [X] и добавочный [XI] нервы 218
и подъязычный нервы 292
нерв [IX пара] 473
нерв [IX] 40, 41, 46, 70, 139, 140, 145, 178, 215, 216, 217, 219, 220, 223, 225, 241, 242, 243, 247, 252, 255, 271, 272, 273, 274, 278, 279, 282, 283, 284, 292, 297, 467, 474, 479, 482, 488, 489, 493, 494, 541, 608, 662, 663, 664
нерв [IX], синусная ветвь 272
нерв [IX], верхний узел 271, 273, 274, 297
нерв [IX], ветвь шилоглоточной мышцы 271, 272, 273, 274
нерв [IX], глоточные ветви 271, 272, 274
нерв [IX], миндаликовые ветви 272, 274, 282, 284
нерв [IX], нижний узел 271, 273, 274, 664
нерв [IX], синусная ветвь 271, 278, 292
нерв [IX], язычные ветви 272, 273, 274, 282, 284
Язычковая артерия 533
Язычная
артерия 249, 252, 292, 325, 483, 484, 496, 498
вена 252
извилина 69, 76
Язычные артерия и вена 482 Конечный мозг
Язычный нерв 237, 240, 242, 243, 247, 248, 250, 251, 252, 253, 255, 258, 259, 260, 265, 266, 273, 283, 292, 293, 294, 297, 474, 478, 482, 483, 484, 485, 488, 489, 662, 664
соединительные ветви с подъязычным нервом 283
ветви к перешейку зева 255
соединительная ветвь с подъязычным нервом 255
узловые ветви к поднижнечелюстному узлу, чувствительный корешок поднижнечелюстного узла 479
язычные ветви 252, 283
Язычок мозжечка [I] 138, 148, 149, 150
Яички 505
Яичко 414, 416, 505, 528
Яичковая
артерия 416, 417
вена 417
Яичковое
(яичниковое) сплетение 524
сплетение 469, 527, 528, 530, 546
Яичник 415, 505, 530
Яичники 505
Яичниковая
артерия 401
вена 401
Яичниковое
(яичковое) сплетение 502, 505
сплетение 531, 546
Ямка
надгортанника 282
наковальни 611, 613, 616
противозавитка 607
Ямочка окна
преддверия 613
улитки 613, 615, 616
Яремная
венозная дуга 324
стенка 612, 627
ямка 680
Яремное отверстие 271, 274, 275, 281, 290, 628, 646
Яремный нерв 278, 489, 491

Предметный указатель терминов на английском языке (Index eng.)

A

Abdominal
aorta 401, 470, 492, 501, 506
aortic plexus 469, 470, 492, 501
ganglion 476
Abducent nerve; Abducens nerve [VI] 70, 145, 178, 214, 216, 217, 219, 220, 225, 227, 232, 233, 235, 239, 242, 297, 481, 494, 561
Abductor
digiti minimi 368, 375, 377, 379, 432, 433, 434, 435
hallucis 432, 433, 434, 435
pollicis brevis 368, 375, 376, 377, 379, 390
pollicis longus 364, 368, 369, 370, 380, 385
pollicis longus; Tendon 376, 377, 390
Accessory
cuneate nucleus 161
hemi-azygos vein; Superior hemi-azygos vein 335
motor cortex 129, 197
nerve [XI] 40, 41, 47, 70, 139, 161, 163, 214, 216, 217, 219, 220, 225, 227, 242, 248, 268, 287, 297, 324, 325, 326, 327, 328, 340, 489, 494
nerve [XI], cranial root; vagal part 140
nerve [XI], external branch 178, 242, 243, 273, 290, 318, 330, 331, 493, 494, 495, 496
nerve [XI], internal branch 273
nerve [XI], spinal root; spinal part 140, 227
nuclei of oculomotor nerve 142, 227, 232, 601
nucleus of oculomotor nerve 474, 592
obturator nerve 444
obturator nerve [LII–LIV] 455
olivary nucleus 210
parotid gland 484
phrenic nerves 542
sympathetic ganglion 327
Acetabular branch 406
Acetabulum 416
Acoustic
cortex 128
radiation; Geniculotemporal fibres 107, 108, 656, 657
Acromial anastomosis 350
Acromion 348, 349
Adductor
brevis 406, 407
hallucis 433
hallucis, oblique head 435
hallucis, transverse head 435
longus 406, 407, 419, 448
magnus 406, 407, 413, 418, 420, 421, 446, 447, 457, 458
minimus 406
pollicis 375, 379
pollicis, oblique head 376
Adenohypophysis; Anterior lobe 125, 135, 136, 137
Adipose tissue 58
Aditus to mastoid antrum 617
Afferent
cochlear nerve fibres 654
nerve fibre 82, 638, 641
nerve fibres 463
nerve fibres; Somatic nerve fibres 463
Ala of ilium; Wing of ilium 49
Alar plate 228
Alpha motor neuron 199, 202, 300
Alveus 95, 113, 116
Amacrine cells 587
Ambient gyrus 669
Ampulla 638
Duodenal cap 640
Ampullary
bony limbs 633
crest 630, 637, 638, 640, 641, 645
cupula 640
nerve 641
Amygdaloid body; Amygdaloid complex 91, 92, 96, 98, 99, 101, 106, 112, 114, 132, 146, 194, 669
Anatomical snuffbox 391
Anconeus 383, 385
Angular
artery 267, 483
artery and vein 555
gyrus 62, 72, 90, 100
vein 175
Anococcygeal
body; Anococcygeal ligament 459, 460
nerve 306, 459
nerves 460
Ansa
and fasciculus lenticularis 105
cervicalis 248, 286, 287, 291, 297, 323, 326, 344, 483, 489, 495, 496
cervicalis, descending branch 248
cervicalis, inferior root; inferior limb 294, 296, 323, 325, 329
cervicalis, muscular branches 339
cervicalis, superior root; superior limb 273, 294, 297, 323, 325, 329
lenticularis 109, 207
subclavia 273, 286, 470, 498, 512, 513, 533
Antebrachial fascia 377
Anterior
ampullary nerve 269, 634, 635, 636, 637
and central thalamic radiations 207
and posterior deep temporal arteries 251
and posterior vagal trunks 469, 506, 543
arch 46
bony ampulla 633, 634, 642
branch 307, 353, 359, 407, 463, 465
branch of CI 294
cerebral artery 78, 94, 95, 181, 248
cervical intertransversarius 339
chamber 549, 564, 566, 567, 568, 570, 576, 579, 580, 582
ciliary arteries 569, 572
ciliary artery 573
ciliary vein 573
ciliary veins 570
circumflex humeral artery 358
cochlear nucleus; Ventral cochlear nucleus 161, 269, 270, 655, 657
column; Ventral column 50
commissure 61, 77, 91, 94, 96, 97, 99, 101, 105, 111, 114, 115, 117, 125, 136, 137, 138, 191
commissure, part 114
commissure, posterior part 114
conjunctival arteries 573
corticospinal tract; Ventral corticospinal tract 50, 52, 161, 164, 196, 199, 200, 201, 207, 208, 209
cranial fossa 182, 218, 631
crural artery 619
cutaneous branch 307
cutaneous branches 310, 398, 403
deep temporal artery 251
divisions (flexors) 341
ethmoidal artery, anterior septal branches 230
ethmoidal artery, meningeal branch 216, 230
ethmoidal foramen 237
ethmoidal nerve 216, 233, 237, 245, 296
ethmoidal nerve, internal nasal branch 244
ethmoidal nerve, nasal branches 297
external arcuate fibres; Ventral external arcuate fibres 163, 164, 192
fasciculus proprius; Ventral fasciculus proprius 50
fold of malleus 610, 616, 617
funiculus; Ventral funiculus 50, 51, 57, 190, 463
gastric branches 499
gastric plexus 289, 497, 519
grey commissure; Ventral grey commissure 57
horn; Ventral horn 51, 52, 57, 190, 300, 463
horn; Ventral horn, nuclei 52

hypothalamic nucleus 137
intercavernous sinus 216, 217
intermuscular septum of leg 430
internal vertebral venous plexus 58
interosseous artery 364, 366, 369, 371
interosseous artery, perforating branch 385
interosseous nerve 359, 361, 366, 369, 371
interosseous nerve, muscular branches 366
interpositus nucleus; Emboliform nucleus 144, 150, 151, 154, 203
interventricular sulcus 513
jugular vein 324, 328, 340
lateral malleolar artery 431, 437, 439
ligament of malleus 616, 619, 620
limb 107, 620, 621, 622
limbing lamina 567, 570, 571
lobe of cerebellum 77, 147, 148, 153
malleolar fold 610, 611, 616
medial malleolar artery 437, 439
median fissure; Ventral median fissure 45, 47, 50, 51, 52, 57, 60, 139, 176, 219, 463
membranous ampulla 629, 630, 635, 636
notch 604
nuclei of thalamus 91, 109, 128, 131, 132
nucleus 128, 130
nucleus (Anterior hypothalamic area; Anterior hypothalamic region) 136
olfactory nucleus 667
palpebral margin 551
pectoral cutaneous branch 393
perforated substance 139, 141, 146, 214, 229, 669
pole 571, 581
pontoreticulospinal tract; Ventral pontoreticulospinal tract 202
pretectal nucleus 194
process 621, 622
quadrangular lobule [H IV and H V] 148, 149
reticulospinal tract; Ventral reticulospinal tract 50, 52
root; Motor root; Ventral root 50, 51, 52, 56, 170, 171, 190, 199, 206, 300, 307, 341, 394, 463, 465
root; Motor root; Ventral root, rootlets 50, 51
semicircular canal 277, 605, 614, 625, 627, 628, 629, 630, 631, 633, 634, 637, 640, 646
semicircular canal (ampulla) 632
semicircular duct 628, 629, 630, 635, 636, 637
spinal artery 171
spinocerebellar tract; Ventral spinocerebellar tract 50, 52, 144, 151, 161, 163, 164, 188, 191, 195, 206, 210
spinothalamic tract; Ventral spinothalamic tract 50, 52, 189
spinothalamic tract; Ventral spinothalamic tract; Lateral spinothalamic tract 206
spiral modiolar vein 636
superior alveolar branches 249, 250, 296
superior iliac spine 402, 413, 419, 422
surface 567, 571, 581
talocrural venous network 437
tegmental decussation; Ventral tegmental decussation 109, 202
thalamic radiation 107, 108, 206
thalamic tubercle 138
tibial artery 428, 437, 439
tibial artery and vein 429
tibial recurrent artery 431
transverse temporal gyrus 89
tympanic artery 277, 619, 624
vagal trunk 280, 281, 289, 492, 497, 499, 502, 509, 519, 520, 521, 524, 527, 532, 535, 536, 539, 543
vagal trunk, coeliac branch 519
vagal trunk, hepatic branch 519, 521, 524
vagal trunk, pyloric branch 519, 521, 524
vein of septum pellucidum 124
vestibular artery 635
white commissure 51
white commissure; Ventral white commissure 57
abdominal wall 419

Anterolateral
nucleus; Ventrolateral nucleus 52, 53, 55, 56
sulcus; Ventrolateral sulcus 47, 57, 163, 220, 291

Anteromedial nucleus; Ventromedial nucleus 52, 53, 55
Antihelix 604, 606
Antitragus 604, 606
Anular
ligament of stapes 619, 620, 623
part of fibrous sheath 376
sphincter pupillae 574
Anus 457, 458
Aorta 416, 513
bronchial branches 500
descending part 333
Aorticorenal
ganglia 469, 502, 526, 527, 530, 545
ganglion 524, 535
Apex 57
of auricle; Tip of ear 604
of petrous part 646
of tongue; Tip of tongue 279
Apical dendrite 667
Apocrine sweat gland 671
Aqueduct of midbrain; Cerebral aqueduct 42, 62, 69, 77, 109, 119, 121, 122, 123, 125, 133, 141, 142, 143, 146, 153, 158, 159, 172, 183, 184, 232
Arachnoid
granulations 64, 173, 176, 177, 179, 180, 183, 184
mater 66
trabeculae 171
Arch of aorta; Aortic arch 278, 279, 280, 281, 289, 335, 470, 492, 497, 513, 514, 515, 518, 533
Archicortex 79, 84
Arcuate
artery 437, 439
fasciculus 104
fibres 103, 104, 110
nuclei 163
nucleus 188
nucleus; Infundibular nucleus 137
Area 17 603
Area 28 (entorhinal region) 113
Area 41 656
Area
of view 596
postrema 164, 165
Areola 678
Arm 201
Arrector
muscle of hair 670, 674
pili muscle 671
Arteriole 670, 674
Artery 637, 671
of bulb of penis 459
Articular
branch 361
branches 437
surface 621
surface for incus 622
surface for malleus 622
Ascending
aorta 279, 470, 492, 511, 512
cervical artery 325, 326, 327, 342
colon 525
palatine artery 483
palatine artery, tonsillar branch 282
pharyngeal artery 252, 493
Association
cortex 197
fibres of telencephalon 102
Astrocyte 155
Atlas [C1] 179, 351
anterior arch 230
transverse process 320
Atrioventricular node 518, 541
Attachment
between fibrous pericardium and diaphragmatic fascia 333
to optic disc (Martegiani ring) 585

Auditory
arteria 619
ossicles 259, 659
Auricle 631
Pinna 614, 625, 659
Auricular
branch 281, 483
cartilage 625
tubercle 604
Auricularis
anterior 606, 607
posterior 606, 607
superior 606, 607
Auriculotemporal nerve 237, 240, 242, 250, 251, 252, 256, 264, 266, 267, 268, 273, 295, 297, 478, 483, 488, 608
Autonomic
branch, trachea 510
ganglion 463
nerves 417
nerves to pelvic organs 417
plexus 524, 525
Axilla 678
Axillary
artery 317, 326, 327, 341, 342, 343, 344, 345, 356, 358, 361, 365, 367, 380
artery and vein 342
artery, subscapular branches 345
fossa 680
nerve 303, 310, 311, 317, 338, 343, 345, 346, 347, 349, 350, 352, 355, 358, 381, 382, 383, 384
nerve (Deltoid; Teres minor) 353
nerve [CV, CVI] 341
nerve, muscular branch 345
nerve, muscular branches 350
nerve, muscular branches (Deltoid) 353
vein 326, 327
Axis 581
[CII], dens 230
[CII], spinous process 320
[CII], transverse process 320
Axo-axonal neuron 82
Axon 190
Axons 666
of olfactory receptors (neurons) 666
Azygos vein 334, 394, 499, 500, 512

B

Basal
cell 666
ganglia 132
lamina 587, 589, 648, 650
layer 670, 671
membrane 641
nuclei 197
Base 57
of brain 228
of cochlea 649
of stapes; Footplate 620, 621, 622
Basement membrane 571, 671
Basilar
artery 71, 78, 153, 154, 178, 181
membrane 653, 654
part of pons 145
plexus 121, 172, 174, 216, 217, 233, 239
vein 175, 362, 363, 370, 372
Basket cell 82, 155, 156
Basolateral amygdaloid nucleus 98
Basomedial amygdaloid nucleus 98
Berger space 585
Bergmanjensis fibre 155
Biceps
brachii 345, 357, 358, 362, 363, 364, 369, 370, 371, 372, 373, 383, 384, 385, 678
brachii, long head 356, 358
brachii, short head 358
brachii; Tendon 358, 362, 363, 364, 373
femoris 424, 425, 426, 447, 450, 451
femoris, long head 413, 420, 421, 422, 430, 446
femoris, short head 420, 421, 422, 430, 446
femoris; Tendon 424
Bicipital aponeurosis 345, 356, 358, 362, 366, 372, 373
Biventral lobule [H VIII] 149
Blind spot 595, 596
Blood vessels 184, 587, 589, 671, 675
Body 99
of breast 677
of incus 616, 617, 620, 621, 622
of sternum 394, 678
of uterus 504
Bony
labirinth, vestibule 605, 633
wall 648
Brachial
artery 317, 345, 347, 356, 358, 363, 365, 369, 371, 373, 383, 384, 385
artery and vein 362
fascia 362
plexus 9, 279, 316, 322, 324, 329, 331, 333, 334, 335, 339, 342, 344, 354, 495, 497, 498, 511, 512, 513, 532
plexus [CV–VIII – TI] 303
plexus, cords 489
plexus, inferior trunk; lower trunk 343
plexus, infraclavicular part 326
plexus, infraclavicular part, medial cord 327
plexus, lateral cord 345, 346, 358, 361, 365
plexus, medial cord 344, 345, 346, 358, 361
plexus, middle trunk 343
plexus, posterior cord 345, 346, 358
plexus, superior trunk; upper trunk 325, 343
Brachialis 345, 356, 357, 358, 362, 363, 364, 369, 371, 373, 380, 383, 384
Tendon 369
Brachiocephalic
lymph nodes 334
trunk 278, 279, 281, 289, 343, 494, 497, 499, 511, 512, 514, 515
Brachioradialis 358, 362, 363, 364, 366, 368, 369, 370, 372, 373, 380, 384, 385
Tendon 370, 377
Brachium of
inferior colliculus 126, 127, 138, 140, 142, 143, 164, 219, 220
superior colliculus 126, 138, 140, 219
Brain 38, 49, 176, 177, 303
tissue 21
pia mater 176
Brainstem 9, 130, 202, 646
Branch
to ciliary ganglion; Parasympathetic root of ciliary ganglion; Oculomotor root of ciliary ganglion 236, 248, 474, 481, 482
of gastric plexus 521
Branches
to otic ganglion; Sensory root of otic ganglion 237, 488
to trigeminal ganglion 248
to tuber cinereum 69
Bridging veins 182
Bronchial branches 542
Buccal
artery 246, 483
nerve 237, 243, 247, 250, 251, 254, 256, 260, 273, 478, 483, 488
nerve, branches 255
Buccinator 250, 251, 266
Bulb
of penis 417, 503
of posterior horn; Bulb of occipital horn 100, 114, 118
of vestibule 460
Bulbar
conjunctiva 550, 551, 552, 560, 566, 570
corticonuclear fibres 290, 298
Bulbospongiosus 414, 457, 458, 459, 460, 503
Bulbo-urethral gland 417
Bulbous corpuscle 670

C

Calcaneal
anastomosis 425, 428, 434, 435
tendon 425, 426, 427, 428
Calcarine
spur 94, 100, 101, 114, 118, 120, 124
sulcus 69, 73, 76, 77, 78, 85, 89, 93, 94, 97, 104, 117, 593, 603, 657
Callosomarginal artery 95
Calvaria 176
external table 66
internal table 66
Canal
for pharyngotympanic tube, Canal for auditory tube 624, 626, 646
for tensor tympani 613, 614, 624
Canglionic branches to pterygopalatine ganglion; Sensory root of pterygopalatine ganglion 237, 244, 246
Capillary
lamina 573
vessel 21, 22, 24
Capsule of lens 570, 581
Cardiac
branches (sympathetic part) 515
ganglia 541
ganglion 469
plexus 281, 469, 470, 492, 511, 516, 518, 541
plexus, postganglionic nerve fibres 510
plexus, thoracic branches 518
Caroticotympanic
arteries 619
nerves 277
Carotid
bifurcation 278, 495
body 274, 278, 292, 489, 493, 495, 496
branch 272, 274
canal 613, 615, 616, 617, 627, 646
plexus 540
sinus 272, 274, 278, 292
wall 627
Carpal tunnel 366
Cartilage of
acoustic meatus 606, 607
tube 230, 626
tube, lateral lamina 626, 627
tube, medial lamina 626, 627
Cauda equina 9, 38, 47, 48, 49, 58, 60, 400
(Spinal nerves) 58
(Spinal roots anterior and posterior) 60
Caudate
nucleus 77, 98, 99, 100, 109, 126, 132, 207, 208, 657
nucleus, body 97, 99, 120, 127, 138
nucleus, head 93, 94, 95, 96, 99, 101, 107, 108, 118, 120, 124, 130, 192, 198, 199, 201, 202
nucleus, tail 94, 95, 98, 99, 113, 146, 192, 201
semilunar lobule 149
Caval opening 497, 500
Cavernous
nerves of penis 503, 529
sinus 121, 154, 172, 174, 175, 216, 217, 232, 233, 631
Cavity of concha 604
Cell body of second neuron 191
Central
amygdaloid nucleus 98
canal 51, 52, 57, 122, 123, 145, 161, 183, 228, 463
gelatinous substance 57
intermediate grey substance 463
intermediate substance 50, 51, 52, 55
lobule [II and III] 148, 149
myelin sheath 23
myelinated nerve fibre 23
nucleus 52, 53, 55
part; Body 121, 172
retinal artery 549, 564, 566, 572, 584, 591
retinal artery and vein 568
retinal artery, intraocular part 573, 590, 591
retinal vein 564, 572, 584
retinal vein, intraocular part 573, 590
sulcus 61, 62, 63, 65, 72, 73, 75, 85, 97, 102, 119, 128, 197, 198, 208
sulcus of insula 76
sympathetic tract 143, 144, 161
tegmental tract 143, 144, 151
thalamic radiation 108, 206
Centromedian nucleus 128, 129, 130, 131
Cephalic vein 314, 325, 326, 327, 340, 342, 362, 363, 370, 372, 385
Cerebellallum 197
Cerebellar
astrocyte 22
cortex 150, 195, 203, 204, 205
fissures 150
nuclei 150
nuclei (granular layer) 155
peduncles 262
peduncles: superior, middle and inferior 218
Cerebellonuclear tract 188
Cerebellopontine angle 147
Cerebellorubral tract 188, 203, 207, 208
Cerebellothalamic tract 203
Cerebellum 41, 42, 49, 61, 62, 68, 72, 74, 78, 102, 121, 125, 158, 173, 181, 202, 206, 207, 208, 631, 643, 644, 646, 657
anterior interpositus nucleus; emboliform nucleus 130
flocculus [H X] 139, 270
Cerebral
cortex 42, 66, 102, 181, 189, 192, 203, 205, 207, 646
cortex, gigant pyramidal neuron 109
crus 109, 141, 146
hemisphere 49, 61
peduncle 42, 61, 69, 110, 125, 127, 133, 138, 139, 140, 141, 142, 146, 147, 164, 181, 201, 206, 207, 208, 214, 219, 220, 232, 248, 657
peduncle, crus 227
sulci 74
Cerebrospinal fluid 21
Cerebrum, lateral sulcus 184
Cervical
cardiac branches 540, 541
cardiac nerve 518
cardiac nerves 516, 540
enlargement 45, 47, 49
fascia, investing layer; superficial layer 328, 330, 484
fascia, prevertebral layer 331
fibres 191
ganglia 506
nerve [CI], anterior root; motor root; ventral root 140
nerve [CI], posterior root; sensory root; dorsal root 140
nerve [CI], rootlets 215
nerve [CII] 178
nerve [CII], anterior branch; ventral branch 325
nerve [CIII] (spinal ganglion; dorsal root ganglion) 178
nerve [CIII], anterior branch; ventral branch 325
nerve [CIV], anterior branch; ventral branch 325
nerve [CV], anterior branch; ventral branch 326
nerve [CVI], anterior branch; ventral branch 326
nerve [CVII], anterior branch; ventral branch 326
nerves [CI–CVIII] 9, 46
nerves [CI–CVIII], lateral branch 312
nerves [CI–CVIII], roots 48
nerves, posterior branches 315
part; Cervical segments [1–8] 45, 47, 48
plexus 9, 218, 248, 286, 322, 339, 344, 512, 513, 532, 542, 608
plexus [CI–IV] 303
plexus, inferior root; inferior limb 291
plexus, muscular branches 317
plexus, communicating branch 532
plexus, sensory nerves 339
plexus, superior root; superior limb 291
plexus, thyrohyoid branch 283, 291, 496
segments [CVIII] 518
spinal cord 516, 517
spinal ganglia; Cervical dorsal root ganglia 49
vertebra [CII], foramen transversarium 179

vertebra [CII]; inferior articular process 179
vertebrae; vertebral arch [CVII] 46
Cervicothoracic ganglion; Stellate ganglion 273, 286, 316, 469, 470, 494, 499, 510, 512, 513, 532
Chiasmatic cistern 178, 181, 183
Choanae; Posterior nasal apertures 494
Chorda
tympani 241, 242, 243, 258, 259, 261, 265, 277, 297, 474, 478, 479, 483, 488, 611, 614, 615, 616, 617, 618, 619, 620, 624, 647, 664
tympani; Parasympathetic root of submandibular ganglion 243
Choroid 564, 566, 567, 568, 569, 570, 571, 573, 576, 577, 584, 587, 589, 590
enlargement 100, 118, 120
line 126, 138, 218
membrane 137
plexus 93, 100, 113, 132, 137, 139, 161, 181, 184, 218
plexus of fourth ventricle 150
plexus of lateral ventricle 94, 97, 127, 139, 159
plexus of third ventricle 77, 127
plexus, central part; body 101
plexus, epithelium 21
Choroidal
enlargement 124
fissure 42, 101
fissure, cave 118
Cilia with receptor proteins 666
Ciliary
and sebaceous glands 552
arteries 557, 570
body 552, 564, 567, 568, 578, 579, 580, 582, 584, 586
body, pigmented epithelium 566
body, planes part 576
body, plicate part 576
body, ciliary muscle 566
ganglion 233, 235, 237, 241, 249, 277, 296, 474, 476, 478, 481, 482, 592, 593, 600, 601
ganglion, sympathetic root 478
gland 554
margin 569, 577
muscle 474, 482, 564, 568, 576, 577, 580, 600
muscle, circular fibres 567, 570
muscle, meridional fibres 567
muscle, meridional fibres (longitudinal fibres) 570
muscle, radial fibres 570
nerves 557, 571, 577
part of retina 564, 567, 570, 576, 578
plicae 578
processes 564, 570, 576, 578
zonule 564, 567, 570, 582, 584
Cingulate
gyrus 69, 73, 76, 77, 91, 92, 95, 96, 104, 117, 120, 130, 146, 159, 668
gyrus, anterior part 158
sulcus 73, 76, 77, 104, 159
Cingulo-hippocampal fibres 91
Cingulum 103, 104, 105
Circular sulcus of insula 76, 93
Circumflex scapular artery 342, 345, 349, 350, 381
Cistern
of lamina terminalis 183
of lateral cerebral fossa 95, 96, 124, 178, 181
Cisterna ambiens; Ambient cistern 95, 179, 183
Claustrum 93, 95, 96, 99, 107, 108, 109, 146, 207, 657
Clavicle 330, 334, 335, 340, 342, 345, 347, 349, 350, 354, 365, 678
Clear
cells 666
layer 670
Climbing fibre 156
Clitoris 415
Coccygeal
ganglion 502, 505
nerve 9, 46, 60, 396, 398, 402
nerves [Col–ColI], roots 48
part; Coccygeal segments [1–3] 48
plexus 9, 322, 396, 402, 501
plexus, anoneryes 398
Coccyx [coccygeal vertebrae Col–ColV] 46, 504
Cochlea 259, 265, 605, 614, 627, 628, 630, 631, 633, 634, 646, 647, 649, 655, 657, 658, 659
Cochlear
aqueduct 614, 630
area 633, 649, 650, 654
canaliculus 629
communicating branch 634
cupula 633, 634, 647, 649
duct 629, 630, 635, 636, 648, 650, 653
duct, external surface 650
duct, tympanic surface; spiral membrane 650
duct, vestibular surface; vestibular membrane 650
ganglion; Spiral ganglion 269, 270
nerve 269, 270, 605, 614, 625, 628, 632, 634, 635, 636, 647, 648, 650, 657, 658
nuclei 227
nucleus 658
recess 634
Coeliac
branches 543
ganglia 467, 470, 492, 502, 519, 520, 521, 522, 523, 524, 530, 543, 546
ganglion 527, 535
plexus 499, 532, 543, 546
plexus (branches to duodenum) 520
plexus; Coeliac ganglia 469
trunk 401, 499, 535, 536
trunk, plexus coeliac 470, 492
Collateral
branch 393
eminence 100, 113, 118
sulcus 69, 70, 73, 76, 95, 104, 116, 146
trigone 95, 101, 114, 116, 118, 120, 122, 123, 124
Column 51
of fornix 105, 115, 116, 117, 137
Commissural fibres of telencephalon 102
Commissure of
inferior colliculus 656
superior colliculus 142
Common
bony limb 259, 633, 634, 646
bony limb, mouth 634
carotid artery 249, 268, 272, 274, 278, 281, 286, 287, 289, 292, 325, 326, 327, 333, 342, 343, 344, 470, 478, 492, 494, 495, 497, 499, 511, 533
carotid plexus 278, 482, 485, 487, 489, 498
cochlear artery 635
fibular nerve; Common peroneal nerve 303, 310, 311, 396, 398, 399, 403, 420, 422, 423, 424, 425, 426, 427, 430, 431, 442, 443, 446, 447, 450, 451
fibular nerve; Common peroneal nerve, muscular branches 452
fibular nerve; Common peroneal nerve, muscular branches (Extensor digitorum brevis) 442
fibular nerve; Common peroneal nerve, sural communicating branch 309, 449
iliac artery 400, 401, 416, 448, 470, 492, 507
iliac vein 401, 507
interosseous artery 364, 366, 371, 373, 385
lacrimal canaliculus 558
membranous limb 629, 635, 636
palmar digital arteries 375, 377
palmar digital artery 376, 386
palmar digital nerve, palmar branch 386
palmar digital nerves 346, 361, 378
palmar digital nerves [IV] 367
plantar digital arteries 434
plantar digital nerves 432, 433, 434, 435, 436
tendinous ring; Common anular tendon 232, 235, 559, 561, 591
trunk of middle and lower lobar bronchi 334

Communicating
branch 307, 324, 430, 450
branch with auricular branch of vagus nerve 274
branch with auriculotemporal nerve 479, 488
branch with chorda tympani 252
branch with ciliary ganglion; Sensory root of ciliary ganglion; Nasociliary root of ciliary ganglion 237, 249
branch with glossopharyngeal nerve 243, 281, 297
branch with hypoglossal nerve 252
branch with recurrent laryngeal nerve 279, 288
branch with ulnar nerve 378
branch with zygomatic nerve 237, 244, 246, 474
branches 323, 394, 402, 529
branches with facial nerve 297
Concha of
auricle 604
auricle, cavity of concha 604
auricle, cymba conchae 604
Condylar emissary vein 68, 175
Cone of light 610
Confluence of sinuses 121, 172, 173, 174, 175, 183, 216
Conjunctiva 549, 554, 564, 567, 576, 579, 580, 582, 586
bulbar conjunctiva 584
palpebral conjunctiva 584
Conjunctival
vein 572
veins 573
Connective tissue 660, 666
Conus medullaris; Medullary cone 45, 47, 49, 58, 59, 60
Coracobrachialis 356, 357, 358
Coracoid process 349, 354, 356, 358
Cornea 549, 550, 552, 560, 564, 566, 567, 568, 569, 575, 576, 579, 580, 582, 584, 586
anterior surface 564
posterior surface 564
substantia propria 570
Corneal
epithelium 567, 570
vertex 564, 567
Corneoscleral
junction; Corneal limbus 551, 566, 567, 570
part 568
Corniculate tubercle 494
Corona radiata 110, 207
Coronal suture 173
Coronary
arteries 541
artery 518
Corpus
callosum 61, 73, 78, 84, 91, 93, 95, 101, 104, 110, 114, 115, 116, 117, 118, 122, 125, 126, 127, 130, 132, 159, 206, 207, 603, 657, 668
callosum, body; trunk 77, 96, 103, 105, 111, 115, 138, 158
callosum, commissural fibres 207
callosum, genu 77, 105, 107, 111, 120, 124, 158, 181
callosum, rostrum 95, 105, 120, 137
callosum, splenium 69, 77, 105, 107, 111, 112, 114, 115, 117, 118, 120, 158, 181
cavernosum penis 414, 417
of oligodendrocyte 23
spongiosum penis 414, 417
striatum 41, 42, 79, 98, 200
Corrugator supercilii 553
Corti tunnel 648
Cortical amygdaloid nucleus 98
Corticomesencephalic fibres 209
Corticonuclear
fibres 107, 142, 143, 200, 201, 207, 208, 209
tract 196, 276
Corticopontine
fibres 188, 205
tract 143, 210
Corticorebral fibres 207
Corticoreticular fibres 108
Corticorubral fibres 108
Corticospinal
fibres 107, 108, 142, 143, 201, 209
tract 199, 202
Corticostate fibres 207
Corticotectal fibres 107
Corticotegmental tract 207
Corticothalamic fibres 108, 189, 192
Costal margin; Costal arch 395
Cranial
arachnoid mater 93, 146, 159, 176, 177, 180, 181, 182
dura mater 93, 146, 159, 173, 177, 182, 232, 239, 627, 629, 630
nerves 38
part 492
pia mater 159, 177
Crey substance 142
Cribriform plate 182, 229, 233, 245, 566, 666
Cricothyroid 261, 278, 285, 289
oblique part 285
straight part 285
Cristallin placode 549
Cruca of antihelix 604
Crus of helix 604
Cubital
anastomosis 383
fossa 356
Culmen [IV and V] 148, 149
Cuneate
fasciculus 50, 52, 57, 138, 161, 164, 192, 206, 210
nucleus 161, 206, 210
tubercle 138, 140, 164, 168, 219
Cuneiform
nucleus 193
tubercle 494
Cuneus 76
Cupula 638
Cupular caecum 629, 636
Cutaneous
branch 407
zone 534
Cuticle 672, 674
Cymba conchae 604

D

Dark
cells 666
lamina of sclera 570, 590
Declive [VI] 149
Decussation of
pyramids; Motor decussation 45, 47, 139, 161, 196, 198, 200, 201, 209, 215
superior cerebellar peduncles 150
Deep
artery of thigh 402
auricular artery 619, 624
branch 359, 367
cervical artery 312
cervical vein 175, 312
circumflex iliac artery 401, 416, 417
circumflex iliac vein 401
fibular nerve; Deep peroneal nerve 303, 308, 310, 399, 403, 422, 429, 430, 431, 437, 438, 439, 440, 441, 443, 444, 452, 454, 456
fibular nerve; Deep peroneal nerve (Tibialis anterior; Extensor digitorum longus; Extensor hallucis longus; Extensor digitorum brevis) 442
fibular nerve; Deep peroneal nerve, cutaneous branch 440
fibular nerve; Deep peroneal nerve, medial branch 440
fibular nerve; Deep peroneal nerve, muscular branches 437, 439
lingual artery 482
palmar arch 376, 379
plantar arch 435
plantar artery 439
temporal nerves 237, 251, 273
transverse cervical nerve 331
transverse metacarpal ligament 368
transverse perineal muscle 400, 414, 415, 458

ulnar nerve 377
vein of penis 503
Deferential plexus; Plexus of ductus deferens 469, 528, 529
Deltoid 312, 340, 342, 345, 349, 350, 355, 356, 358, 381, 383, 678, 680
Dendrite 190, 212
Dendritic cell 670, 671
Dense cellular layer 113
Dentate
gyrus 112, 113, 114, 115, 116, 117, 118, 668
nucleus; Nucleus lateralis cerebelli 97, 144, 150, 151, 154, 195, 198, 203, 204, 207
Denticulate ligament 171, 176
Dentothalamic tract 109, 188
Depression of optic disc; Physiological cup 564, 567, 568, 584, 590
Dermal papilla; Papilla of hair follicle 672
Dermis
Corium 670, 671, 675
dermal ridges 673
Descending
colon 525
genicular artery, saphenous branch 448
Diagonal band 669
Diaphragm 303, 333, 334, 335, 339, 402, 497, 499, 500, 511, 533
Diencephalon 40, 41, 42, 61, 62, 73, 132
Digastric 496, 498
branch 483
anterior belly 250, 253, 266, 293, 325, 484, 512
posterior belly 258, 266, 325, 484
Dilator pupillae 570, 574, 575, 580
Diploe 66, 67, 177
Direct fibres to cerebellum 270
Distal phalanx 673
Dorsal
arteries of penis 417
artery of clitoris 460
artery of penis 416, 459
branch 359
carpal arch 385, 390
cutaneous nerve of foot 450
digital arteries 390, 437, 439
digital artery 386
digital branches 380
digital nerve 378, 386
digital nerve of foot 452
digital nerves 346, 360, 386, 390, 392
digital nerves of foot 403, 431, 437, 438, 439, 442, 449
digital veins 438
interossei 367
interossei [I–IV] 376
interosseus [I] 375, 379, 390
metacarpal arteries 390
metatarsal arteries 429, 431, 437, 439
metatarsal artery 437
nasal artery 267
nasal artery, External nasal artery 230
nerve of clitoris 415, 460
nerve of penis 414, 416, 457, 459, 503, 529
nuclei of thalamus 131
nuclei of vagus nerve 540, 541
nucleus 137
scapular nerve 317, 338, 343, 347, 348, 352, 353
scapular nerve (Levator scapulae; Rhomboid major; Rhomboid minor) 352
venous arch of foot 438
venous network of hand 370
Dorsalis network of foot 437
Dorsalis pedis artery; Dorsal artery of foot 429, 431, 437, 439
Dorsomedial nucleus 52, 128, 136
Dorsum sellae 233, 239
Duct 675
Ductus
deferens; Vas deferens 401, 416, 417, 503, 528
reuniens 629, 630, 635, 636, 637
Duodenum 498
Dural venous sinus 184

E

Eccrine sweat gland 671
Edge of iris 549
Efferent
nerve fibre 82
nerve fibres (Brainstem; Spinal cord) 129
veins of hypophysis 135
Elliptical recess; Utricular recess 634
Eminence
carpi radialis 369
carpi ulnaris 369
Eminentia
conchae 607
fossae triangularis 607
scaphae 607
Emissary vein 176, 177
Endolymph 641
Endolymphatic
duct 629, 630, 635, 636, 637, 640, 659
sac 216, 614, 629, 630, 634, 635, 636, 637
Entorhinal cortex 91, 113
Ependymal cell 21
Epicranial aponeurosis 177, 268
Epidermis 670, 671, 673, 675
Epididymis 416, 528
Epidural
cavity 170
space 58
Epiglottic vallecula 282
Epiglottis 282, 285, 288, 494, 664
Epineurium 302
Epiphysis 126
Episcleral
arteries and veins 570
artery 568, 573
layer 570, 590
space 565
vein 568, 573
veins 579
Epithalamus 42
Epithelium of ciliary body 576
Epitympanic recess 611, 616, 618, 620, 625, 627
Equator 581, 582
Erector spinae 332
Esophagus 334, 335
Ethmoid; Ethmoidal bone
orbital plate 154
perpendicular plate 154
Ethmoidal
groove 237
labyrinth 153
labyrinth, posterior ethmoidal cells 154
Excretory
duct of gland 660
pora 675
Extensor
carpi radialis brevis 369, 370, 384, 385
carpi radialis brevis; Tendon 385, 390
carpi radialis longus 362, 369, 370, 384, 385
carpi radialis longus and Extensor carpi radialis brevis; Tendons 375
carpi radialis longus; Tendon 385, 390
carpi ulnaris 370, 384, 385
digiti minimi 370, 384, 385
digitorum 370, 380, 384, 385
digitorum brevis 431, 437
digitorum longus 422, 429, 430, 431, 437, 439
digitorum; Tendons 370, 390
hallucis brevis 429, 437
hallucis brevis; Tendon 439
hallucis longus 422, 429, 431, 439
hallucis longus; Tendon 429, 437, 439
pollicis brevis 370, 380, 385
pollicis brevis; Tendon 369, 377, 390

pollicis longus 380, 385
pollicis longus; Tendon 377, 390
retinaculum 370, 390
Extensors
carpi radialis longus and brevis 383
digitorum, Extensor hallucis brevis 439
External
acoustic meatus 604, 605, 606, 607, 613, 614, 616, 617, 618, 625, 659
acoustic meatus, bony part 608
acoustic meatus, cartilaginous part 608
acoustic meatus, posterior part 610
anal sphincter 414, 415, 457, 458, 459, 460, 535
anal sphincter, subcutaneous part 534
anal sphincter, superficial and deep parts 534
arotid artery 483
axis of eyeball 564, 567
branch 278
capsule 94, 96, 107, 108, 109, 657
carotid artery 240, 249, 252, 255, 260, 266, 268, 278, 292, 325, 326, 327, 344, 478, 489, 493, 495, 496, 499, 533
carotid artery, anterior branches 261
carotid nerves 292
carotid plexus 278, 292, 489
iliac artery 400, 401, 448, 507
iliac vein 401, 507
intercostal membrane 365
intercostal muscle 334
intercostal muscles 394
jugular vein 175, 252, 264, 287, 293, 314, 324, 325, 326, 327, 328, 330, 331, 340, 342, 494, 496
nasal branch 297
nasal branches 245
nasal nerve 237
oblique 332, 365, 404, 418
opening of carotid canal 626
plexiform layer 587
pudendal vein 314, 419
root sheath; Companion layer 672
table 177
urethral orifice; External urinary meatus 458, 460, 504
Extrapyramidal tracts 201
Extreme capsule 95, 96, 108
Eye 646
Eyeball 233, 481, 550, 560, 565, 583, 592, 593
anterior pole 567
equator 567
Eyeball, posterior pole 564, 567
Eyebrow 550, 553
Eyelash 553, 554
Eyelid 549

F

Face 201
Facial
[VII] and vestibulocochlear [VIII] nerves 218
area 654
artery 240, 249, 252, 266, 267, 268, 293, 326, 327, 478, 483, 495, 496, 499, 533
artery and vein 484
canal 258, 265, 488, 611, 613, 614, 624, 646
colliculus 164, 219
muscles 108
nerve 267, 268, 494
nerve [VII] 40, 41, 70, 139, 140, 144, 145, 151, 179, 214, 216, 217, 219, 220, 225, 227, 241, 242, 243, 251, 252, 258, 261, 264, 265, 286, 467, 474, 478, 483, 485, 487, 488, 494, 599, 608, 611, 614, 615, 616, 617, 619, 624, 625, 627, 628, 631, 632, 634, 635, 647, 650, 658, 664
nerve [VII], buccal branches 264, 296
nerve [VII], cervical branch 264, 297, 324, 330
nerve [VII], chorda tympani 252, 662
nerve [VII], communicating branch with glossopharyngeal nerve 277
nerve [VII], digastric branch 252, 277
nerve [VII], geniculate ganglion 628
nerve [VII], geniculum 615, 624
nerve [VII], marginal mandibular branch 264, 266, 297, 328, 496
nerve [VII], stylohyoid and digastric branches 264
nerve [VII], stylohyoid branch 252
nerve [VII], temporal branch 266
nerve [VII], temporal branches 264, 297
nerve [VII], zygomatic branches 264, 297
vein 175, 252, 266, 267, 268, 293, 324, 325, 496
Falx cerebri; Cerebral falx 93, 124, 146, 153, 154, 158, 159, 176, 177, 178, 184, 218
Fascia
lata 445, 447, 448
lata, posterior border 446
of leg 430, 450
Fascicles of neurofibres 302
Fasciolar gyrus 111, 112, 114, 117
Fastigial nucleus; Nucleus medialis cerebelli 144, 150, 151, 644, 645
Fatty layer 680
Female urethra 415
Femoral
artery 314, 400, 402, 406, 416, 419, 448
nerve 303, 310, 317, 396, 398, 399, 401, 402, 403, 406, 408, 416, 417, 419, 448
nerve [LII–LIV] 410
nerve, anterior cutaneous 409
nerve, anterior cutaneous branch 443
nerve, anterior cutaneous branches 314, 317, 408, 419, 448, 449, 452
nerve, muscular branches 406, 448
vein 314, 402, 406, 419
Femur; Thigh bone 423
popliteal surface 451
Fibres
connecting thalamus and hook 663
connecting the solitary nucleus and thalamus 663
corticopontine (parietotemporopontine and frontopontine) 142
to cervical cord 645
to sacral cord 645
Fibrocartilaginous ring 610, 611, 616, 617, 620
Fibrous
digital sheath 376, 377
pericardium 334, 335, 500
Fibula 423
Fibular artery; Peroneal artery 425, 427, 428
communicating branch 425
perforating branch 425, 431, 437, 439
Fibularis
brevis; Peroneus brevis 422, 425, 428, 429, 431
brevis; Peroneus brevis; Tendon 426
longus; Peroneus longus 422, 428, 429, 430, 431
longus; Peroneus longus; Tendon 425, 426
tertius; Peroneus tertius; Tendon 431
Filiform papillae 660
Filum terminale; Terminal filum 45, 47, 58, 60
dural part; coccygeal ligament; filum terminale externum 46, 47
Fimbria of hippocampus 101, 113, 114, 115, 116, 117, 118, 120
First
lumbar splanchnic nerve [LI] 526
motor cortex 129
neuron: rods and cones 594
neurons (photoreceptors) 587
rib [I] 334, 335, 343, 349, 351, 354, 497, 511, 513, 533
Fissura antitragohelicina 606, 607
Fissure 113
Flexor
carpi radialis 361, 362, 363, 366, 368, 371, 373
carpi radialis; Tendon 364, 369, 371, 372, 375, 376, 377, 379
carpi ulnaris 362, 363, 364, 366, 367, 369, 371, 372, 379, 384
carpi ulnaris; Tendon 368, 371, 374, 375, 377
digiti minimi brevis 368, 375, 377
digitorum brevis 433, 434, 435
digitorum brevis; Tendons 432
digitorum longus 425, 427, 428, 432
digitorum longus; Tendon 435

digitorum longus; Tendons 434
digitorum profundus 361, 364, 366, 367, 371
digitorum profundus; Tendon 369, 376
digitorum superficialis 361, 366, 368, 371, 372
digitorum superficialis, humero-ulnar head 364
digitorum superficialis, radial head 364
digitorum superficialis; Tendon 376, 377
digitorum superficialis; Tendons 364, 369, 371, 374, 375
hallucis brevis 434, 435
hallucis longus 425, 427, 428, 432, 434
hallucis longus; Tendon 428, 435
pollicis brevis 377
pollicis brevis, superficial head 368, 375, 379
pollicis longus 361, 364, 366, 368, 369, 371
pollicis longus; Tendon 371, 375, 376, 377, 379
retinaculum 361, 364, 366, 367, 368, 372, 375, 377, 379, 425, 426, 427, 434, 435
Flexors digitorum; Tendons 379
Flocculonodular lobe 645
flocculus [H X] 148, 214
nodule [X] 148
Flocculus [H X] 70, 75, 138, 147, 148, 149, 168
Floor plate 228
Folds of iris 571, 577, 578
Foliate papillae 660
Folium of vermis [VII A] 149
Foot 108
Foramen
lacerum 626, 628, 646
magnum 172, 290, 291
magnum, anterior border 158
ovale 237, 485, 488, 626, 627, 628, 630, 646
rotundum 237, 244, 487, 628
singulare 650, 654
spinosum 237, 628
Fornix 61, 77, 84, 91, 92, 93, 106, 113, 117, 122, 125, 126, 130, 132, 136, 181, 668
body 96, 111, 112, 114, 115, 116, 118, 120, 124, 127, 137, 158
column 95, 111, 112, 114, 115, 120
column (free part) 96, 114
column (hidden part) 96, 114
columns 138
commissure 91, 111, 112, 114, 115, 118, 124
crus 97, 101, 111, 112, 114, 115, 116, 117, 118, 120, 124
Fossa
antihelica; Antihelical 607
of incus 611, 613, 616
of oval window 613
of round window 613, 615, 616
Fourth
ventricle 62, 77, 119, 121, 122, 123, 144, 145, 148, 150, 154, 158, 164, 168, 172, 181, 184, 238
ventricle, aperture 184
ventricle, choroid membrane 138, 149
ventricle, choroid plexus 138, 168, 183
ventricle, lateral aperture 138, 164, 168
ventricle, lateral aperture; lateral recess 122, 123
ventricle, lateral recess 119
ventricle, median aperture 122, 123, 138, 168
Fovea centralis 566, 568, 583, 585, 589, 595
Free nerve ending 190, 212
Frenulum of superior medullary velum 126, 138, 164, 168
From cerebellum (fastigial nucleus) 199
Frontal
belly 553
bone 158, 245, 550
cortex 128
horn; Anterior horn 101, 121, 172
lobe 69, 71, 72, 73, 74, 76, 78, 93, 102, 104, 107, 111, 173, 179, 206, 208, 657
lobe, inferior surface 71
nerve 233, 235, 237, 239, 246, 248, 260, 277, 297, 481, 561
pole 42, 62, 65, 69, 73, 94, 119, 215
process 550
sinus 93, 229, 230
vein 175
veins 173
Frontopontine tract 107, 108, 198, 199, 208
Frontotemporal fasciculus 110
Fundus of internal acoustic meatus 647, 654
Fungiform papillae 660
Fusiform horizontal cell 587

G

Galen's anastomosis 284, 285
Ganglion
cells 589
impar 402, 469, 470, 501, 506, 507
of sympathetic trunk 51, 302, 307, 334, 463, 467
Ganglionic branches to submandibular ganglion; Sensory root of submandibular ganglion 237, 485
Garnier space 585
Gastric
branches 543
plexus 521
plexuses 469, 511
Gastrocnemius 421, 425, 426, 429, 446
lateral head 424, 426, 450, 451
medial head 424, 426, 450, 451
Gastro-omental artery; Gastro-epiploic artery 521
Gelatinous substance; Spinal lamina II 53, 55, 57, 161
Gemellus
inferior; Inferior gemellus 413, 418, 420
superior; Superior gemellus 413, 416, 420
Genicular anastomosis 431
Geniculate
ganglion 257, 258, 277, 479, 614, 647, 664
recess 42
Geniculotemporal fibres 107
Genioglossus 253, 279, 294, 298, 484
Geniohyoid 253, 279, 294, 329, 339, 484
branch 339
Genitofemoral nerve 310, 315, 316, 396, 398, 399, 401, 403, 405, 409, 507
[LI, LII] 410
[LI, LII], femoral branch 309, 454
femoral branch 316, 401, 402, 403, 405, 409, 410, 444, 452, 507
genital branch 306, 316, 401, 402, 403, 405, 409, 507
Genu 115
of facial nerve 257
of internal capsule 107
Gigantocellular reticular nucleus 193
Gingiva 253
Glands in nasal cavity, palate and sinuses 240
Glandular branches 237
Glans
of clitoris 458
penis 414, 417
Glassy membrane 672
Glenohumeral joint; Shoulder joint 383
Globus
pallidus 98, 107, 109, 198, 199, 202
pallidus lateral segment; Globus pallidus external segment 93, 94, 96, 97, 99, 101, 108, 129, 130, 132
pallidus medial segment; Globus pallidus internal segment 93, 94, 96, 97, 99, 108, 129, 130, 132
pallidus segment 201
Glomerulus of cerebellum 22
Glossopharyngeal
[IX], vagus [X] and accessory [XI] nerves 218
nerve [IX] 40, 41, 46, 70, 139, 140, 145, 178, 215, 216, 217, 219, 220, 225, 227, 241, 242, 243, 247, 252, 255, 271, 272, 273, 274, 278, 279, 282, 283, 284, 292, 297, 467, 474, 478, 482, 488, 489, 493, 494, 541, 608, 662, 663, 664
nerve [IX], carotid branch 271, 272, 278, 292
nerve [IX], inferior ganglion 271, 273, 274, 664
nerve [IX], lingual branches 272, 273, 274, 282, 284

nerve [IX], pharyngeal branches 271, 272, 274
nerve [IX], stylopharyngeal branch 271, 272, 273, 274
nerve [IX], superior ganglion 271, 273, 274, 297
nerve [IX], tonsillar branches 272, 274, 282, 284
Gluteal fold 445
Gluteus
maximus 312, 418, 420, 445, 446, 447, 457, 458, 459, 460
medius 418, 420, 445, 447
minimus 413, 418
Goblet cells 554
Gracile 219
and cuneate fascicles 188, 206
fasciculus 50, 52, 57, 138, 161, 164, 192, 206, 210
lobule; Paramedian lobule [H VII B] 149
nucleus 161, 206, 210
tubercle 138, 140, 164, 168
Gracilis 406, 407, 413, 419, 424, 425, 447, 448, 451, 457, 458
Tendon 446
Granular layer 150, 156, 670, 671
Granule cell 22, 155, 667
Great
auricular nerve 218, 256, 264, 287, 305, 310, 311, 312, 315, 316, 318, 319, 323, 324, 328, 329, 330, 331, 339, 340, 608
cerebral vein 95, 124, 172, 181
saphenous vein; Long saphenous vein 419, 438, 446, 450
Greater
and lesser palatine nerves 244, 246, 248, 478
and lesser splanchnic nerves 478, 543, 544, 545, 546
occipital nerve 256, 260, 264, 286, 295, 296, 305, 311, 312, 313, 315, 318, 319, 320, 324, 327, 328
occipital nerve [CII] 309
palatine artery 254
palatine artery, posterior septal branches 254
palatine foramen 237, 254
palatine nerve 237, 240, 244, 245, 247, 254, 486
palatine nerve, posterior inferior nasal branches 487
petrosal nerve; Parasympathetic root of pterygopalatine ganglion 216, 217, 240, 249, 258, 265, 277, 296, 474, 478, 487, 486, 614, 615, 624, 628, 647
sciatic foramen 414, 415, 501
splanchnic nerve 307, 317, 334, 469, 470, 497, 498, 500, 502, 506, 510, 519, 520, 532, 535, 536
splanchnic nerve [TV–TIX] 522, 523
splanchnic nerves 506, 524
supraclavicular fossa 680
tubercle 384
tympanic spine 616
Grey
communicating branch 302, 307, 465, 501, 502
communicating branches 470, 499
communicating branch (Postganglionic nerve fibres to spinal nerve) 463
line; Taenia cinerea 219
matter; Grey substance, intersections 99
substance 57
Groove
for greater petrosal nerve 646
for inferior petrosal sinus 646
for sigmoid sinus 68, 628, 646
for ulnar nerve 367
of crus of helix 607
of promontory 613
Gustatory
epithelial cell 661
fibres in the superior laryngeal nerve (vagus nerve) 663
fibres of glossopharyngeal nerve 663
fibres tympani 663
neurofibre 661
part 664

H

Habenula 94, 126, 218
Habenular
commissure 138
nucleus 669
trigone 126, 138
Habenulo-interpeduncular tract; Fasciculus retroflexus 105, 106
Hair (sensory) cells 640, 641
Hair
follicle 670, 671, 674
root 671
sebaceous gland 671
sebaceous gland, excretory duct 672
shaft 671, 672, 674
Hairs 177
Hamulus of spiral lamina 632, 649
Handle of malleus 608, 611, 616, 617, 620, 621, 622, 624, 627
Hannover space 585
Hard palate 662
mucosa; mucous membrane 230
Head 57, 99, 429
of fibula 422
of malleus 605, 611, 616, 617, 620, 621, 622, 627
of mandible 609
of stapes 615, 621, 622, 624
Heart 511
Helicic
major 606
minor 606
Helicotrema 630, 647, 649, 650
Helix 604, 606
Hemi-azygos vein; Inferior hemi-azygos vein 335, 533
Hemisphere of cerebellum [HII–HX] 71, 75, 77, 97, 141, 148, 149, 154, 159, 197, 215
Hepatic
branches 543
plexus 469, 519, 521, 524, 543
Hepatoduodenal ligament 521
Hilum of
dentate nucleus 150
inferior olivary nucleus 163
Hippocampal sulcus 69, 73, 76, 116, 117
Hippocampus 84, 91, 92, 94, 97, 101, 106, 114, 115, 116, 117, 118, 120, 132, 153
proper; Ammon's horn 113
Hook of hamate 374
Horizontal fissure; Intercrural fissure 141, 147, 148, 149
Humerus 347, 384
Hyaloid
canal 585
fossa 564, 566
Hyoglossus 253, 293, 294, 298, 484
Hyoid
bone 253, 279, 285, 288, 293, 482, 496, 511
bone, greater horn 253, 282
Hypogastric
nerve 470, 492, 502, 506, 527, 529, 530
nerves 525
Hypoglossal
canal 291, 298
nerve [XII] 40, 41, 46, 47, 70, 139, 140, 161, 163, 164, 179, 188, 215, 217, 218, 219, 220, 225, 227, 228, 242, 248, 252, 253, 255, 260, 261, 266, 273, 279, 283, 286, 291, 292, 293, 294, 296, 298, 323, 325, 326, 327, 329, 339, 344, 482, 483, 484, 489, 493, 494, 495, 496, 498, 499, 512, 513
nerve [XII], fibres 216
nerve [XII], lingual branches 273, 291, 292
nerve [XII], muscular branch (Geniohyoid) 294
nerve [XII], muscular branch (Thyrohyoid) 294
nerve [XII], prepositus nucleus 602
nerve [XII], thyrohyoid branch 252, 273, 297
trigone; Trigone of nerve 164, 219
trigone; Trigone of nerve (in rhomboid fossa; Floor of fourth ventricle) 291
Hypophysotropic zona 136
Hypothalamic sulcus 125, 137

Hypothalamohypophysial tract 106
Hypothalamospinal tract 137
Hypothalamus 42, 77, 94, 96, 125, 133, 146, 158, 194, 646
(afferent) 130
infundibulum 71, 77
Hypothenar eminence 364, 368, 374
Hypotympanum 618

I

Ileal arteries 524
Ileocolic artery 524, 525
Iliac
crest 354, 404, 418
plexus 469, 527, 529
Iliacus 402, 404, 405, 408, 448
Iliococcygeus 501
Iliocostalis 312
Iliohypogastric
nerve, anterior cutaneous branch 314
nerve, lateral cutaneous branch 314
nerve; Iliopubic nerve 310, 311, 315, 317, 321, 396, 398, 399, 401, 402, 403, 404, 444, 445, 447, 452
nerve; Iliopubic nerve [LI] 309, 455
nerve; Iliopubic nerve, anterior cutaneous branch 404, 409
nerve; Iliopubic nerve, anterior cutaneous branch [LI] 410
nerve; Iliopubic nerve, lateral cutaneous branch 313, 404, 409, 418, 445, 452, 453
nerve; Iliopubic nerve, lateral cutaneous branch [LI] 410
nerve; Iliopubic nerve, terminal branch 419
Ilio-inguinal nerve 306, 310, 314, 315, 316, 321, 396, 398, 399, 401, 402, 403, 404, 409, 417, 444, 452
[LI] 309, 410, 454
Iliolumbar artery 401
iliacus branch 401
Iliopsoas 400, 408, 419
Iliotibial tract 419, 430
Incisive
artery and nerve 230
foramen 237, 254
Incudomallear joint 611, 619, 620, 622
Incudostapedial joint 619, 620, 622, 624
Incus 259, 605, 608, 610, 614, 617, 618, 619, 620, 623, 624, 625, 631, 653, 659
lenticularis process 611
long limb 611, 616
limb 611, 616
Indusium griseum 84, 91, 92, 103, 114, 115, 117, 127
Inferior
alveolar artery 251, 253, 266, 483
alveolar nerve 237, 242, 243, 248, 250, 251, 252, 253, 255, 266, 273, 296, 483, 488
alveolar nerve, dental and gingival branches (anterior) 247
alveolar nerve, dental and gingival branches (posterior) 247
anal nerves; Inferior rectal nerves 414, 415, 457, 459, 460, 529, 534
anastomotic vein 74, 173
bulb of internal jugular vein 325
cerebellar peduncle 45, 77, 138, 140, 148, 151, 161, 163, 164, 195, 206, 210, 219, 220, 643
cerebral vein 100
cerebral veins 216
cervical cardiac branch 279
cervical cardiac branches 281
cervical cardiac branches 489
cervical cardiac nerve 469, 470, 512, 513, 532
clunial nerves 306, 311, 313, 315, 399, 423, 445, 446, 447, 453, 458, 459
clunial nerves [SI–SIII] 309
colliculus 45, 77, 126, 138, 140, 153, 158, 164, 220, 655, 657
conjunctival fornix 551, 552, 584
constrictor 294, 493
dental and gingival branches 237
dental branches 249, 250
dental plexus 237, 248, 250, 296
epigastric vein and artery 401
extensor retinaculum 429, 431, 438
eyelid; Lower eyelid 245, 550, 551, 552, 556
eyelid; Lower eyelid (anterior surface of eyelid) 553
fovea 164
frontal gyrus 72, 75, 95, 96
frontal gyrus, opercular part 89
frontal gyrus, orbital part 101
frontal sulcus 62, 63, 72, 75
ganglion 241, 272, 276, 478
gingival branches 248
gluteal artery 400, 418, 420
gluteal nerve 317, 396, 413, 418, 420
gluteal veins 418
gluteal vessels 413
hypogastric plexus; Pelvic plexus 469, 470, 492, 501, 503, 504, 506, 507, 526, 527, 528, 530, 534, 544, 545, 546
hypogastric plexus; Pelvic plexus, branches (Descending colon; Sigmoid colon) 525
hypogastric plexus; Pelvic plexus, pelvic ganglia 523
hypophysial artery 135
hypophysial artery (internal carotid artery, cavernous part) 137
labial artery 267
lacrimal canaliculus 558
laryngeal artery 282, 289
laryngeal nerve 282, 283, 285, 289
laryngeal nerve, anterior branch 284
laryngeal nerve, arytenoid branch 284
laryngeal nerve, posterior branch 284
laryngeal nerve, tracheal branches 285
laryngeal vein 494
lateral cutaneous nerve of arm; Inferior lateral brachial cutaneous nerve 353, 382, 387
lateral cutaneous nerve of arm; Inferior lateral brachial cutaneous nerve [CV, CVI] 308, 388, 389
lateral genicular artery 431, 451
longitudinal fasciculus 104
masculr arteriole 583
masculr venule 583
medial genicular artery 426, 427, 428, 451
medullary velum 61, 149, 150, 164
mesenteric artery 401, 470, 492, 535, 536
mesenteric ganglion 467, 469, 502, 507, 522, 523, 525, 526, 527, 530, 535, 544, 545
mesenteric plexus 469, 470, 492, 523, 525, 527, 529, 531, 544, 545, 546
nasal concha 245, 494, 555, 556
nasal meatus 555, 625
nasal retinal arteriole 583
nasal retinal venule 583
oblique 235, 246, 260, 550, 551, 560, 561, 565, 583, 584
oblique; Tendon 559
occipitofrontal fasciculus 104
olivary complex 163
olivary nucleus 161
olive 45, 139, 147, 151, 163, 164, 199, 200, 207, 210, 214, 219, 220, 228, 275, 291
ophthalmic vein 175, 235, 481, 561
orbital fissure 235, 244, 245, 486, 487, 561
palpebral branches 246
parietal lobule 62, 63, 65, 72, 119
petrosal sinus 121, 172, 174, 175, 216, 217
phrenic artery 401
rectal artery 459, 460
rectal plexus 507, 523, 529
rectus 232, 233, 235, 246, 550, 551, 559, 560, 561, 565, 568, 583, 584
root; Inferior limb 339
sagittal sinus 121, 172, 175
salivatory nucleus 227, 271, 474, 476
semilunar lobule; Second crus of ansiform lobule [H VII A] 100
subscapular nerve 347
subscapular nerves 338
tarsal muscle 552, 584
tarsus 552, 553, 554, 555, 584
temporal gyrus 72, 75, 96, 101, 159

temporal retinal arteriole 583
temporal retinal venule 583
temporal sulcus 69, 70, 72, 75, 215
thyroid artery 282, 285, 286, 287, 289, 326, 327, 342, 494, 495, 498
thyroid artery, tracheal branches 282
thyroid vein 285, 287, 327, 333
transverse scapular ligament 350
trunk, Lower trunk 339
tympanic artery 619, 624
ulnar collateral artery 345, 356, 358, 362, 364, 371, 373, 383
vena cava 280, 332, 401, 500, 512, 514, 533
vestibular area 650, 654
vestibular nucleus 144, 227, 270, 643
Infraclavicular fossa 340, 680
Infrahyoid muscles 293, 329
Inframammary line 678
Infra-orbital
artery 246, 483
artery and nerve 555
foramen 237, 550, 556
nerve 237, 240, 244, 245, 246, 247, 248, 250, 251, 256, 264, 277, 297, 483, 486, 487, 552, 565
nerve, anterior superior alveolar branches, middle superior alveolar branch 254
nerve, external and internal nasal branches 297
nerve, posterior superior alveolar branches 254
nerve, superior labial branches 254
Infrapatellar branch 408
Infrapiriform foramen 424
Infraspinatus 348, 349, 350, 381, 382
Infratemporal fossa 561
Infratrochlear
artery, vein and nerve 555
nerve 233, 237, 248, 296, 481, 483
Infundibular
nucleus 136
recess 42, 96, 122, 123, 125
Infundibulum 40, 42, 61, 69, 125, 127, 132, 133, 139, 141, 217, 239
Inguinal ligament 314, 398, 402, 404, 408, 448
Inner
border of iris 577
hair cell 648, 658
hair cells 654
layer 672, 675
limiting layer 574
limiting layer; Inner limiting membrane 587
nuclear layer 587, 589
sheath 590
spiral sulcus 648
Insula; Insular lobe 90, 94, 95, 107, 108, 120, 146, 173, 657, 664
Insular
arteries 124
gyri 96
Interarytenoid notch 282
Intercalated nucleus 163
Intercarotid plexus 278
Intercavernous sinus 172, 174
Intercellular space 21
Intercostal
artery 500
artery, vein and nerve 334, 335
muscle 335
muscles 339
nerve 394
nerves 9, 500
nerves [IX] 500
nerves [I–XI] 321
nerves [TV(VI)–TXI] 536
nerves [X] 500
nerves [X–XI] 542
nerves, anterior pectoral cutaneous branch 394
nerves, collateral branch 394
nerves, lateral abdominal cutaneous branch 452
nerves, lateral cutaneous branches 313, 315
nerves, lateral cutaneous branches (Spinal nerves, anterior branches; ventral branches) 387
nerves, lateral pectoral cutaneous branch 394
nerves, lateral pectoral cutaneous branches 321, 365
nerves, medial mammary branches 321
nerves; Anterior branches; Ventral branches 49, 307, 310, 314, 315, 317, 321, 322, 339, 344, 393, 394, 497, 499, 511, 533
nerves; Anterior branches; Ventral branches, anterior abdominal cutaneous branch 314
nerves; Anterior branches; Ventral branches, anterior pectoral cutaneous branches [TII–TXI] 309, 395
nerves; Anterior branches; Ventral branches, lateral abdominal cutaneous branch 314
nerves; Anterior branches; Ventral branches, lateral cutaneous branch 311
nerves; Anterior branches; Ventral branches, lateral mammary branches 314
nerves; Anterior branches; Ventral branches, medial mammary branches 314
vein 500
Intercostobrachial
nerve 343
nerve [TII] 308
nerves 314, 327, 344, 387
nerves [TII] 389
Interfascicular fasciculus 50
Interganglionic branch 463
Interior plexus 513
Intermediate
archicortex 84
cutaneous nerve 410
dorsal cutaneous nerve 403, 422, 429, 430, 438, 440, 441, 442, 449, 452, 453
ganglion 499
nerve 139, 145, 215, 219, 220, 257, 258, 494, 625, 634, 635, 650
part 151
substance 136
supraclavicular nerve 395
supraclavicular nerves 324, 328, 330, 331
Intermediolateral nucleus 52, 53
Intermediomedial nucleus 52, 53, 195
Intermesenteric plexus 502, 505, 523, 525, 527, 528, 529, 530, 531, 546
Intermuscular septum 356
Internal
acoustic meatus 259, 625, 646, 647, 649, 654
acoustic opening 258, 628
anal sphincter 534, 535
and external carotid arteries 266
and external nasal branches 246
auditory artery 619
axis of eyeball 567
branch 278
capsule 95, 98, 102, 107, 109, 110, 120, 124, 131, 132, 192, 193, 201, 207, 208, 218, 657
capsule, anterior limb 93, 94, 101, 108
capsule, genu of capsule 94, 96
capsule, posterior limb 95, 100, 108
capsule, retrolentiform part; retrolenticular part 101
capsule, sublentiform part; sublenticular part 101
capsule; anterior limb 97
capsule; Genu of capsule 108
carotid artery 68, 71, 97, 153, 154, 172, 179, 181, 217, 233, 239, 240, 249, 255, 258, 260, 265, 274, 277, 278, 292, 326, 327, 593, 614, 625, 627, 631
carotid artery, cavernous part 628
carotid artery, cerebral part 216, 232
carotid nerve 240, 292
carotid plexus 277, 278, 481, 486, 489, 498, 614
carotid venous plexus 627
ear 625, 644, 659
iliac artery 400, 507
iliac artery, branches 417
intercostal muscle 365

intercostal muscles 394
jugular vein 68, 175, 249, 252, 255, 268, 277, 279, 292, 293, 326, 327, 333, 342, 344, 489, 493, 494, 495, 496, 614, 625
nasal branches 237, 245
oblique 312, 332, 404
plexiform layer 587
pudendal artery 400, 418, 400, 420, 459, 460
pudendal artery and vein 413, 459, 460
pudendal artery, posterior labial branches 460
pudendal vein 418, 420
table 177
thoracic artery 326, 327, 394
thoracic artery, perforating branches 680
thoracic artery and vein 333
thoracic vein 394
Interneuron; Internuncial neuron 199, 202, 300
Interosseous
membrane of forearm 366, 385
nerve of leg; Crural interosseous nerve 442, 443
Interpeduncular
cistern 178, 181, 183
fossa 69, 139, 142, 215, 219
nucleus 142, 669
Interscalene space 342
Interspinales cervicis 320
Interstitial
nucleus 109, 142, 645
nucleus of medial longitudinal fasciculus 602
Interthalamic adhesion; Massa intermedia 77, 95, 122, 125, 126, 131, 137
Intertragic incisure; Intertragic notch 604, 606
Intertubercular sulcus; Bicipital groove 384
Interventricular foramen 42, 90, 77, 114, 118, 120, 121, 122, 123, 124, 137, 138, 172, 183
Intervertebral disc 394
Intralaminar nuclei of thalamus 128
Intramural neuron 465
Intraparietal sulcus 61, 62, 63, 72
Irideal
part of retina 577
arteries and veins 572
Iridocorneal angle 564, 566, 567, 568, 570, 579, 580
Iris 552, 564, 566, 567, 568, 569, 576, 579, 580, 582, 584, 586
anterior surface 567, 570, 577
ciliary margin 571
posterior surface 567, 578
pupillary margin 577
Irrigation tube 558
Ischial
spine 400, 414
tuber 416, 457, 458
Ischiocavernosus 457, 458, 459, 460
Ischiococcygeus; Coccygeus 400, 414, 415, 501, 503
Isthmus 287
of cartilaginous auricle 607
of cingulate gyrus 69, 92, 95

J

Jejunal arteries 524
Joint capsule; Articular capsule 350, 383
Jugular
foramen 271, 274, 275, 281, 290, 628, 646
fossa 680
nerve 278, 489
venous arch 324
wall; Floor 627

K

Keratogenic zone 674
Kidney 539
Kinocilium 638
Krause's corpuscle 670

L

Labirinth 646
Labium minus 458, 460
Labyrinthine
artery 71, 178, 216, 217, 632, 635, 636
artery, cochlear branch 636
veins 635, 636
wall; Medial wall 613
Lacrimal
artery 245, 481, 555
caruncle 551, 556
gland 233, 235, 239, 240, 246, 248, 260, 261, 474, 478, 481, 487
gland, excretory ducts 555, 557
gland, orbital part 245, 550, 555, 556, 557
gland, palpebral part 550, 555, 556, 557
nerve 233, 235, 237, 239, 241, 245, 246, 260, 277, 479, 481, 555, 557, 561
nerve, communicating branch with zygomatic nerve 241, 245, 297, 479
papilla 551
punctum 551, 555, 556
sac 553, 555, 556, 558
vessels 557
Lactiferous ducts 677
Lacus lacrimalis; Lacrimal lake 551
Lamellar corpuscle 670, 671
Lamina
affixa 101, 120, 124, 126, 138
cribrosa of sclera 564, 567, 590, 591
of modiolus 647, 649
terminalis 41, 42, 61, 94, 96, 115, 136, 137
Large stellate neuron 155
Laryngeal
muscles 108, 290
plexus 540
Laryngopharyngeal branch 510
Larynx, thyroid cartilage 510
Lateral
ampullary nerve 269, 634, 635, 637
amygdaloid nucleus 98
and medial occipitotemporal gyri 96
angle of eye 550, 551, 553, 554
bony ampulla 633, 634, 642
branch 246, 393
calcaneal branches 430, 441, 443
cerebral fossa 61, 69, 73, 102, 139
column 50
condyle 430
cord 341, 343, 344, 347, 354
corticospinal tract 50, 52, 161, 196, 199, 200, 201, 207, 208, 209
crico-arytenoid 285
cutaneous branch 307, 310, 344, 393
cutaneous branches 49, 312
cutaneous nerve of forearm; Lateral antebrachial cutaneous nerve 345, 346, 352, 353, 357, 358, 359, 362, 370, 373, 383, 385, 387, 391
cutaneous nerve of forearm; Lateral antebrachial cutaneous nerve [CV, CVI] 308, 388, 389
cutaneous nerve of hallucis 441
cutaneous nerve of thigh; Lateral femoral cutaneous nerve 310, 311, 313, 314, 315, 317, 396, 398, 399, 401, 402, 403, 409, 417, 419, 443, 444, 448, 452, 453
cutaneous nerve of thigh; Lateral femoral cutaneous nerve [LII, LIII] 309, 410, 454, 455
cutaneous nerves [TIII–TV] 308
cutaneous nerves [TIII–TXI] 395
cutaneous nerves [TVI–TXI] 308
dorsal cutaneous nerve 403, 429, 430, 438, 440, 441, 442, 443, 444, 449, 452, 453, 456
dorsal cutaneous nerve [LV, SI, SII] 454, 455
dorsal cutaneous nerve, calcaneal branches 442
dorsal nucleus 128, 130
epicondyle 382, 383, 385
fascicle 316
fasciculus proprius 50

femoral intermuscular septum 446
funiculus 50, 51, 57, 190, 463
geniculate body 113, 127, 128, 130, 133, 138, 140, 231, 592, 593, 594, 595, 598, 600, 601, 657
head 381
horn 51, 52, 57, 463
hypothalamic area 137
hypothalamus 136
intermediate substance 51, 55
intermuscular septum of arm 381
lacunae 173, 177
lemniscus 142, 143, 144, 210, 655, 656, 657
ligament of malleus 608, 617, 618, 620, 627
longitudinal stria 103, 114, 115
malleolar network 431, 437, 439
malleolar venous network 437
malleolus 421, 422, 425, 426, 427, 430, 438
marginal vein 438
medullary lamina; External medullary lamina 95, 96, 131, 132
membranous ampulla 629, 635
nasal branches 245
neuron 658
occipitotemporal gyrus 69, 76, 214
olfactory stria 70, 215, 229, 669
olivocochlear fascicle 658
palpebral commissure 554
palpebral ligament 553, 555
part 151
pectoral cutaneous branch 393
pectoral nerve 338, 343, 345, 354
pericardial lymph node 335
plantar nerve 311, 403, 432, 433, 434, 435, 444, 449, 455, 456
plantar nerve (Abductor digiti minimi; Quadratus plantae; Flexor accessorius; Flexor hallucis brevis, head; Adductor hallucis; Flexor digiti minimi brevis; Opponens digiti minimi; Lumbricals II, III and IV; Dorsal interossei; Plantar inte 436
plantar nerve, deep branch 432, 434, 435, 436
plantar nerve, muscular branch (Abductor digiti minimi) 436
plantar nerve, muscular branch (Interossei) 436
plantar nerve, muscular branch (Quadratus plantae; Flexor accessorius) 436
plantar nerve, muscular branches 433
plantar nerve, superficial branch 432, 434, 435, 436
posterior cervical intertransversarius 319
posterior nucleus 128, 130
process 621, 622
pterygoid 250, 251
rectus 232, 233, 235, 246, 481, 550, 551, 559, 560, 561, 564, 565, 566, 583
root of median nerve 341, 346, 358, 361
semicircular canal 265, 277, 605, 614, 615, 624, 625, 627, 628, 629, 630, 631, 633, 634, 640, 646
semicircular canal (ampulla) 632
semicircular duct 624, 628, 629, 630, 634, 635, 636, 637
spinothalamic tract 50, 52, 143, 144, 161, 189, 191, 192, 210
spinothalamic tract and Spinotectal tract 164
spinothalamic tract, ancient part 193
spinothalamic tract, new part 193
sulcus 72, 74, 75, 85, 87, 146, 159, 656
sulcus, posterior branch 61
supraclavicular nerve 395
supraclavicular nerves 324, 328, 330, 331, 346
sural cutaneous nerve 403, 420, 424, 430, 440, 441, 443, 447, 449, 450, 453
sural cutaneous nerve [LV, SI, SII] 308
sural cutaneous nerve, sural communicating branch 399, 442, 443, 449
tarsal artery 437, 439
thoracic artery 342, 345, 365
thoracic artery and vein 327
trigeminal lemniscus 143
tuberal nuclei 137
ventricle 79, 87, 99, 107, 114, 121, 126, 132, 148, 159, 172, 184, 594
ventricle (left) 123
ventricle (right) 123
ventricle, central part 100, 122
ventricle, central part; body 119, 120, 127
ventricle, choroid plexus 124, 183, 184
ventricle, frontal horn; anterior horn 93, 94, 96, 118, 119, 120, 121, 122, 123, 124, 131, 138
ventricle, occipital horn; posterior horn 95, 116, 118, 119, 120, 122, 123, 124, 131
ventricle, temporal horn; inferior horn 96, 97, 116, 118, 119, 122, 123, 124, 139, 153
ventricle, choroid plexus 118, 120
vestibular nucleus 144, 227, 269, 270, 643, 657
vestibulospinal tract 199, 643, 645
Latissimus dorsi 312, 345, 347, 354, 356, 358, 365
Layer of nerve fibres 587
Layers of isocortex 113
Laying ocular muscles 549
Least splanchnic nerve; Lowest splanchnic nerve 506, 535, 536, 545, 546
[TXII] 522, 523, 526, 528, 530
Left
and right genioglossus muscles 298
anterior plexus 513
ascending lumbar vein 401
auricle 513, 514
brachiocephalic vein 326, 327, 334
colic artery 525
common carotid artery 279, 287, 513, 515
common iliac artery 501, 507
common iliac vein 507
facial nerve [VII] 262
gastric artery 521
greater splanchnic nerve 521
hypogastric nerve 501, 507, 531
inferior laryngeal nerve 278
inferior pulmonary vein 280, 513
internal iliac vein 507
lesser splanchnic nerve 521, 524
lobe 287
lung 333, 513, 533
main bronchus 335, 497, 510
optic nerve [II] 262
phrenic nerve 335
pulmonary artery 333, 335, 513, 514, 515
pulmonary veins 514, 515
pulmonary veins (superior and inferior) 335
recurrent laryngeal nerve 333, 492, 515
subclavian artery 279, 494, 513, 515
subclavian artery and vein 335
superior intercostal vein 335
superior pulmonary vein 513
trigeminal nerve [V], root 262, 263
vagus nerve [X] 280, 333, 335, 541, 542
ventricle 513, 514
oculomotor nerve [III] 262
Leg 108, 201
Lens 549, 552, 564, 566, 567, 568, 571, 576, 578, 579, 580, 582, 584, 585
fibres 582
substance, cortex of lens 570, 581
substance, nucleus of lens 570, 581
anterior pole 567, 577
anterior surface 564, 577
posterior pole 567
posterior surface 564
Lenticular
fasciculus 109, 207
vesicle 549
Lenticularis process 616, 621, 622
Lentiform nucleus; Lenticular nucleus 98, 99, 101, 107, 124, 207, 208, 657
putamen 100
Leptomeninx; Arachnoid mater and pia mater 101, 124
Lesser
occipital nerve 218, 256, 264, 295, 305, 311, 312, 313, 315, 316, 318, 319, 323, 324, 325, 327, 328, 329, 330, 331, 339, 344, 608

palatine arteries 254
palatine foramina 237, 254
palatine nerves 237, 244, 245, 254, 486, 487
petrosal nerve; Parasympathetic root of otic ganglion 217, 237, 240, 274, 277, 474, 479, 488, 614, 617, 619, 647
sciatic foramen 400
splanchnic nerve 317, 470, 499, 500, 502, 506, 535, 536
splanchnic nerve [TX–TXI] 522, 523, 526, 528, 530
splanchnic nerve, renal branch 469
splanchnic nerves 506
trochanter 418
tubercle 348, 384
tympanic spine 616
Levator
ani 400, 414, 415, 457, 458, 459, 460, 503, 534
labii superioris alaeque nasi 267
palpebrae superioris 232, 233, 235, 239, 246, 481, 550, 552, 556, 559, 561, 565, 583, 584
palpebrae superioris; Tendon 553, 555, 557
scapulae 279, 324, 339, 348
veli palatini 625, 626, 627
Ligamenta flava 170
Ligamentum arteriosum (Ductus arteriosus) 335, 515
Limbic lobe, parahippocampal gyrus 73
Limen insulae; Insular threshold 76, 139
Limiting membrane of perivascular glia 24
Linea terminalis 407
Lingual
aponeurosis 660
artery 249, 252, 292, 325, 483, 484, 496, 498
artery and vein 482
gyrus 69, 76
nerve 237, 240, 242, 243, 247, 248, 250, 251, 252, 253, 255, 258, 259, 260, 265, 266, 273, 283, 293, 294, 297, 474, 478, 482, 483, 484, 485, 488, 489, 664
nerve, branches to isthmus of fauces 255
nerve, communicating branch with hypoglossal nerve 255
nerve, communicating branches with hypoglossal nerve 283
nerve, ganglionic branches to submandibular ganglion; sensory root of submandibular ganglion 479
nerve, branches 252, 283
vein 252
Lingula [I] 138, 148, 149, 150
Lingular artery 533
Liver 535, 536
Lobule of auricle; Lobe of ear 604, 607
Locus caeruleus 143, 153, 164, 165, 194
Long
and short ciliary nerves 569
arcuate fibres 104
ciliary nerves 233, 240, 481
gyrus of insula 76
head 381
limb 620, 621, 622
posterior ciliary arteries 569, 591
posterior ciliary artery 572, 573
thoracic nerve 316, 321, 327, 338, 342, 343, 344, 351, 352, 353, 365
thoracic nerve (Serratus anterior) 352
Longissimus 312
capitis 319, 320
Longitudinal
canals of modiolus 647, 649
cerebral fissure 214
cerebral fissure 62, 63, 65, 69, 71, 73, 87, 94, 96, 102, 127, 139, 178, 180
stria 669
Longus
capitis 339
colli 339
colli and capitis 339
Lower trunk [CVIII, TI] 341
Lumbar
artery [IV] 401
cistern 59
fibres 191
ganglia 506
ganglion [II] 469
nerves 60
nerves [LI–LV] 9, 46
nerves [LI–LV]; anterior branches; ventral branches 529
nerves [LI–LV]; posterior branches; dorsal branches 312
nerves [LI–LV]; roots 48
nerves, anterior branches; ventral branches 531
nerves, posterior branches; dorsal branches 315
part of sympathetic trunk 501
part; segments [1–5] 45, 47, 48
plexus 9, 58, 322, 396, 402
plexus [LI–IV] 303
plexus, muscular branches 401, 402
plexus, muscular branches [LI–IV] 317
spinal ganglia; dorsal root ganglia 49
splanchnic nerves 469, 470, 506, 529, 531, 534, 535, 536, 544, 545, 546
splanchnic nerves (Lumbar ganglia [LII–LV]) 522, 523
splanchnic nerves [LI–LII] 522, 523, 526, 528, 530
splanchnic nerves [TXII–LI/II] 546
vertebra [LI] 398
vertebra [LV] 398
vertebrae; Vertebral arch [LI] 46
vertebrae; Vertebral arch [LV] 46
Lumbodorsal nucleus 55
Lumbosacral
enlargement 45, 47, 49
plexus 322
trunc 396, 401, 402, 501, 503, 529, 531
Lumbrical 377
[I] 390
Lumbricals 379, 433
[I, II] 361, 376
Lunate sulcus 75, 95
Lung 499, 500
Lymph
jugular trunk 287
node 512

M

Macula 568, 583, 585
cribrosa 641
cribrosa inferior 634
cribrosa media 633, 634
cribrosa superior 633, 634
fovea centralis 564, 567
Maculae of
sacculo 630, 637, 640, 642
utricle 630, 637, 642
Macular visual field 595
Magnus raphe nucleus 165, 193
Major
alar cartilage 230
circulus arteriosus of iris 569, 570, 571, 572, 573, 574, 575
forceps; Occipital forceps 105, 118
sublingual duct 252, 253
Malleolar
prominence 610, 611, 618
stria 610, 611, 618
Malleus 608, 614, 617, 618, 619, 620, 623, 625, 631, 653, 659
anterior process 619, 620, 627
lateral process 616
Mammary gland 680
Mammillary
body 40, 41, 61, 69, 70, 77, 84, 91, 92, 105, 106, 111, 112, 114, 115, 116, 117, 125, 127, 130, 131, 132, 133, 136, 139, 141, 146, 158, 215
body 668
process 613
Mammillotegmental
fasciculus 137
tract 106

Mammillothalamic fasciculus 105, 106, 111, 114, 115, 130, 132
Mammillothalamic tract 91
Mandible 482, 483
Mandibular
fossa 626
nerve [Vc; V3], motor root 243
nerve; Mandibular division [Vc; V3] 178, 215, 237, 233, 238, 239, 241, 246, 249, 250, 256, 258, 259, 262, 265, 274, 296, 310, 311, 315, 474, 479, 481, 483, 485, 488, 489, 627
nerve; Mandibular division [Vc; V3], meningeal branch; nervus spinosus 182, 216, 233, 478
Marginal sinus 172, 174
Masseter 250, 251, 264, 266, 268, 330, 512
masseteric fascia 484
Masseteric nerve 237, 243, 250, 273, 483
Masticatory muscles 108
Mastoid
antrum 611, 613, 615, 624
branches 619
cells 154, 613, 614
emissary vein 175
process 320, 606
wall; Posterior wall 613
Maxillary
artery 246, 248, 251, 261, 266, 478, 483
nerve; Maxillary division [Vb; V2] 178, 215, 217, 233, 237, 238, 239, 241, 244, 246, 250, 256, 258, 259, 260, 262, 265, 296, 310, 311, 315, 474, 478, 481, 486, 487, 488
nerve; Maxillary division [Vb; V2], anterior superior alveolar branches 247, 662
nerve; Maxillary division [Vb; V2], ganglionic branches to pterygopalatine ganglion; sensory root of pterygopalatine ganglion 244, 479
nerve; Maxillary division [Vb; V2], meningeal branch 216, 244
nerve; Maxillary division [Vb; V2], orbital branches 478, 486
nerve; Maxillary division [Vb; V2], parasympathetic root; oculomotor root; branch of oculomotor nerve to ciliary ganglion 479
nerve; Maxillary division [Vb; V2], posterior superior alveolar branches 247, 662
sinus 260, 277, 561, 565
Medial
accessory olivary nucleus 163
and intermediate cutaneous nerves of thigh 444
and intermediate cutaneous nerves of thigh [LII, LIII]; and intermediate femoral cutaneous nerves [LII, LIII] 308, 454
and intermediate dorsal cutaneous nerves 437
and lateral pectoral nerves 342, 344
and lateral plantar nerves 399
angle of eye 550, 551, 553, 554
border 348, 349
branch 246, 393
calcaneal branches 443
circumflex femoral artery 406
circumflex femoral artery, ascending branch 420
circumflex femoral artery, branches 413
circumflex femoral artery, deep branch 418, 420
circumflex femoral artery, superficial branch 420
circumflex femoral veins
clunial nerves 306, 311, 321, 445
collateral artery 383
cord 341, 343, 347, 354, 367
cutaneous branches 312
cutaneous branches of leg; Medial crural cutaneous branches 444
cutaneous nerve of arm; Medial brachial cutaneous nerve 310, 311, 314, 317, 338, 343, 345, 346, 352, 353, 356, 358, 387, 388
cutaneous nerve of arm; Medial brachial cutaneous nerve [CVIII, TI] 308, 389
cutaneous nerve of forearm; Medial antebrachial cutaneous nerve 310, 311, 316, 338, 343, 345, 346, 352, 353, 356, 358, 359, 362, 363, 373, 387, 391
cutaneous nerve of forearm; Medial antebrachial cutaneous nerve, anterior branch 345, 359, 372
cutaneous nerve of forearm; Medial antebrachial cutaneous nerve, articular branch (Elbow joint) 353
cutaneous nerve of forearm; Medial antebrachial cutaneous nerve [CVIII, TI] 308, 388, 389
cutaneous nerve of forearm; Medial antebrachial cutaneous nerve, posterior branch 345, 360, 373
cutaneous nerve of forearm; Medial antebrachial cutaneous nerve, ulnar branch 372
cutaneous nerve of second finger 441
cutaneous nerve of thigh; Medial femoral cutaneous nerve 410
cutaneous nerve of thigh; Medial femoral cutaneous nerve [LII, LIII] 309, 455
dorsal cutaneous nerve 403, 422, 429, 430, 438, 440, 441, 442, 449, 452
dorsal cutaneous nerve, anastomotic branch 437
dorsal nucleus; Dorsomucleus 128, 130
eminence 126, 164, 219
epicondyle 358, 362, 363, 364, 367, 369, 371, 372, 373, 380, 382
epicondyle (posterior; Groove for radial nerve) 384
fascicle 316
forebrain bundle 106
geniculate body 128, 130, 138, 140, 218, 231, 601, 655, 657
geniculate body (geniculate nuclei) 657
head; Deep head 381
hypothalamus 136
lemniscus 142, 143, 144, 161, 163, 164, 189, 192, 203, 210
longitudinal fasciculus 50, 142, 143, 144, 150, 161, 163, 209, 602, 643, 645, 657
longitudinal stria 103, 114, 115
malleolar network 437, 439
malleolar venous network 437
malleolus 425, 427, 429, 438
marginal vein 438
medullary lamina; Internal medullary lamina 95, 96, 131, 132
nasal branches 244
neuron 658
nuclear group 56
nuclei of thalamus 93, 109, 131, 132
occipitotemporal gyrus 69, 76
olfactory stria 70, 229, 669
olivocochlear fascicle 658
palpebral commissure 554
palpebral ligament 553, 555, 556
parabrachial nucleus 664
pectoral nerve 338, 343, 354, 365
plantar artery, deep branch 432
plantar artery, superficial branch 432, 435
plantar nerve 311, 403, 432, 433, 434, 435, 444, 449, 455, 456
plantar nerve (Abductor hallucis; Flexor hallucis brevis, head; Flexor digitorum brevis; Lumbricals I and II) 436
plantar nerve, cutaneous branch 434
plantar nerve, lateral branch 436
plantar nerve, branch 436
plantar nerve, muscular branch 434
plantar nerve, muscular branch (Flexor digitorum brevis) 436
plantar nerve, muscular branch (Flexor hallucis brevis) 436
pterygoid 250, 251, 253, 266, 484, 488
rectus 233, 235, 481, 550, 551, 559, 560, 561, 564, 565, 566, 583, 600, 646
retinal arteriole 583
retinal venule 583
root of median nerve 341, 346, 358, 361, 366
supraclavicular nerve 395
supraclavicular nerves 324, 328, 330
sural cutaneous nerve 403, 420, 424, 438, 441, 442, 443, 450, 453
tarsal arteries 437, 439
vestibular nucleus 144, 227, 269, 270, 643
vestibulospinal tract 52
Median
antebrachial vein; Median vein of forearm 362, 370, 372
aperture 183, 184
cricothyroid ligament 285
cubital vein 370, 372
eminence 136
nerve 303, 310, 311, 317, 338, 342, 343, 345, 346, 347, 352, 353, 356, 358, 360, 361, 362, 363, 364, 365, 366, 368, 369, 371, 372, 373, 375, 377, 378, 385

nerve (Pronator teres; Flexor carpi radialis; Palmaris longus; Flexor digitorum superficialis; Flexor digitorum profundus II and III; Flexor pollicis longus; Pronator quadratus) 359
nerve [CVI–CVIII, TI] 341
nerve [CVI–CVIII] 308, 388, 389
nerve, articular branch 359
nerve, communicating branch with ulnar nerve 359, 360
nerve, dorsal branch 392
nerve, dorsal digital nerves 391
nerve, exclusive area 392
nerve, muscular branch (Abductor pollicis brevis; Flexor pollicis brevis, superficial head; Opponens pollicis) 378
nerve, muscular branch (Flexor carpi radialis) 359
nerve, muscular branch (Flexor digitorum profundus II and III) 359
nerve, muscular branch (Flexor pollicis longus) 359
nerve, muscular branch (Pronator quadratus) 359
nerve, muscular branch (Pronator teres, humeral head) 359
nerve, muscular branch (Pronator teres, ulnar head) 359
nerve, muscular branches (Flexor digitorum superficialis; Palmaris longus) 359
nerve, muscular branches (Lumbricals I and II) 378
nerve, palmar branch 308, 359, 361, 364, 368, 376, 378, 388, 392
nerve, palmar branch, Proper palmar digital nerves 387
nerve, proper palmar digital nerves 377
nuclei of thalamus 131
palatine suture 254
part 151
raphe nucleus; Superior central nucleus 165
sacral artery 401, 416, 417
sacral vein 401
sulcus 138, 140, 164, 227
thyrohyoid ligament 285
Medullary
stria of fourth ventricle 219
striae of fourth ventricle 164
Melanocyte 670, 671
Membranous ampulla 641
Meningeal
branch 237, 281
branch; Nervus spinosus 237
branch; Recurrent branch 307
branches 307
branches (Cervical nerves [CI–CII]) 182
branches (Ophthalmic nerve; Ophthalmic division [Va; V1], Maxillary nerve; Maxillary division [Vb; V2], Mandibular nerve; Mandibular division [Vc; V3]) 182
branches (Posterior and anterior ethmoidal nerves) 182
Meninges 591
Mental nerve 237, 247, 249, 250, 255, 256, 264, 296
mental branches 251
Mesencephalic
nucleus of trigeminal nerve 143, 227, 238, 276
tract of trigeminal nerve 142, 227
Mesencephalon; Midbrain 40, 41, 42, 62, 73, 77, 125, 132, 136, 158, 189, 192, 193, 194, 196, 203, 204, 205, 231
inferior colliculus 168
reticular formation 602
superior colliculus 168, 592
Mesodiencephalic groove 41, 42
Mesotympanum 618
Metacarpal [II] 390
Metacarpophalangeal joint 386
Metathalamus
lateral geniculate body 126, 141
medial geniculate body 126, 141
Metencephalon 40, 41, 42, 61
Meyer's loop 594
Microvillus 666
Middle
and inferior rectal pleasures 545
and right colic arteries 525
cerebellar peduncle 45, 97, 126, 138, 140, 147, 148, 151, 154, 159, 164, 168, 205, 210, 219, 220
cerebral artery 97, 101, 173, 260
cervical cardiac nerve 327, 469, 470, 512, 513, 532
cervical ganglion 273, 286, 317, 323, 327, 470, 489, 494, 499, 510, 532
clunial nerves 312, 313, 445, 447, 453
clunial nerves [SI–SIII] 309
constrictor 68, 493
cranial fossa 182, 218, 631
ear 625, 659
frontal gyrus 62, 63, 65, 72, 96, 101, 119
genicular artery 451
meningeal artery 101, 217, 218, 233, 249, 251, 258, 261, 266, 478, 483, 488, 631
meningeal artery, frontal branch 216
meningeal artery, parietal branch 216
meningeal branch 233
meningeal vein 174, 216
nasal concha 245, 494, 555
nasal meatus 625
rectal plexus 507, 523, 527, 529
superior alveolar branch 249, 250
temporal artery 483
temporal gyrus 72, 75, 94, 96, 159
trunk 339
trunk [CVII] 341
Minor
circulus arteriosus of iris 569, 570, 571, 572, 573, 574, 575
forceps; Frontal forceps 95, 105
salivary glands 485
sublingual ducts 253
Mitral cell 667
Modiolus 634, 647, 649, 650
Molecular layer 150, 155, 156
Mossy fibre 156
Motor
cerebral cortex 200
nucleus of facial nerve 144, 165, 209, 227, 257, 658
nucleus of trigeminal nerve 144, 165, 209, 227, 238
Mucosa; Mucous membrane 503
Mucous membrane of tongue 282
Mucus 666
Muller cell 587
Multifidus 320
Multiform layer 113
Muscle 202, 463
Muscle of terminal notch 607
Muscles of
abdomen 108
arm 108
bladder; rectum 108
digits of hand 108
eyeball 108, 549
forearm 108
hand 108
lower limb 108
neck 108
pectoral girdle; Muscles of shoulder girdle 108
soft palate and fauces 108
thorax 108
toes 108
tongue 108, 660
Muscular
artery 572
branch 408
branch of pollex 361
branches 323, 339, 398, 407, 408, 429, 446
layer; Muscular coat 503
vein 572
Musculocutaneous nerve 303, 310, 311, 316, 338, 342, 343, 345, 346, 347, 352, 356, 357, 358, 363
(Coracobrachialis; Biceps brachii; Brachialis) 352
(CV, CVI) 341
muscular branches 345
Musculus uvulae 230, 626
Myelencephalon; Medulla oblongata; Bulb 40, 41, 42, 45, 47, 49, 61, 62, 68, 71, 75, 77, 78, 102, 121, 139, 150, 158, 181, 189, 192, 193, 195, 196, 201, 204, 206, 207, 208, 216, 232, 470, 492, 516, 517, 535, 536, 539, 644, 657

anterior median fissure; ventral median fissure 214
caudal part 159
lateral funiculus 139, 164
retro-olivary groove 274
Myelin
sheath 190
sheath gap 23
Myelinating process; Myelinizing process 23
Mylohyoid 250, 253, 261, 293, 325, 484, 499
Myocardium 518, 541

N

Nail 673
Nail matrix 673
Nasal
cavity 555
retina 595
septum 229, 244
septum (arterial rete) 230
vestibule 230
visual field of right eye 596
Nasalis 268
Nasociliary
nerve 233, 235, 237, 239, 240, 246, 248, 277, 296, 478, 481, 482, 561
nerve, communicating branch with ciliary ganglion; sensory root of ciliary ganglion; nasociliary root of ciliary ganglion 479
Nasolacrimal
canal 550
duct 555, 556
Nasopalatine
artery 230
nerve 230, 237, 244, 247, 254, 479, 487, 662
nerve, posterior superior lateral and medial nasal branches 486
nerve, posterior inferior nasal nerves 486
Nasopharynx 625
Neck 57, 422
of malleus 616, 621, 622
Neocortex 79
Nerve
branch to pronator teres 373
cell body 190
fibre 23
of levator ani 503
of pterygoid canal 237, 240, 296, 478, 486, 487
to external acoustic meatus 297, 483
to lateral pterygoid 237, 243, 478
to medial pterygoid 237, 243, 277, 478, 488
to mylohyoid 237, 249, 250, 255, 296, 325, 326, 327, 483, 488
to stapedius 258, 277, 658
to tensor tympani 237, 277, 479, 488
to tensor veli palatini 237, 277, 478, 488
Nervus
spinalis [CIII], r. anterior; r. ventralis 297
ulnaris, nervi digitales palmares proprii 378
Neural layer 586
Neurohypophysis; Posterior lobe 125, 135, 136, 137
Neuromuscular synapse; Neuromuscular junction; Motor end plate 212
Neuron [I] 191
Neurons for
extensors muscles 56
flexors muscles 56
Neuropil 24
Nipple 677, 678, 680
Nodule [X] 77, 149, 150
Nonkeratinized stratified squamous 571
Nonvisual retina 585
ciliary part of retina 586
irideal part of retina 586
Notch in cartilage of acoustic meatus 606
Nuclear column 56
Nuclei of
cranial nerves 207, 208
ganglion cells 587
lateral geniculate body 131
lateral lemniscus 656, 657
mammillary body 137
medial geniculate body 131, 656
metathalamus 131
perizonal fields [H, H1, H2] 109
solitary tract; Solitary nuclei 257, 275, 517, 536, 664
solitary tract; Solitary nuclei, inferior part 271
solitary tract; Solitary nuclei, superior part 271
vestibulocochlear (special somatic afferent) 228
Nucleocerebellar tract 188
Nucleolus 23
Nucleus 23, 24
accumbens 146
ambiguus 161, 163, 164, 165, 209, 227, 271, 275, 276, 290, 540, 541
ambiguus (visceral efferent/branchiogenic efferent) 228
of abducens nerve 144, 165, 209, 227, 232, 257, 602, 643, 645
of accessory nerve 55, 161, 209, 227, 290, 645
of dorsal field [H1] 109
of hypoglossal nerve 161, 163, 164, 165, 209, 227, 291, 298
of inferior colliculus 656
of medial field [H] 109
of oculomotor nerve 142, 143, 165, 209, 227, 476, 602, 643, 645, 657
of oculomotor nerve (medial rectus) 600
of phrenic nerve; Phrenic 53, 55
of posterior commissure 645
of pretectal area 109
of solitary tract, lower part (general visceral afferent) 228
of solitary tract, upper part (special visceral afferent/gustatory fibres) 228
of solitary tract; Solitary nucleus 163, 663
of solitary tract; Solitary nucleus, inferior part 275
of solitary tract; Solitary nucleus, superior part 275
of trapezoid body 655
of trochlear nerve 165, 209, 227, 232, 602, 643, 645, 657
of ventral field [H2] 109
proprius 52
proprius; Spinal laminae III and IV 52, 53
ventrolateral of thalamus 109
Nuel space 648
Nurse cell; Sustentocyte; Supporting epithelial cell 638

O

Obex 47, 164
Oblique
arytenoid 282, 494
muscles of auricle 606, 607
Obliquus
capitis inferior 260, 319, 320
capitis superior 260, 319, 320
Obscurus raphe nucleus 165
Obturator
artery 400, 416
externus 406, 407, 418
internus 400, 413, 414, 418, 420
nerve 310, 311, 317, 396, 398, 399, 400, 401, 402, 403, 405, 407, 416, 444, 448, 507, 529, 531
nerve [LII–LIV] 309, 410, 454
nerve cutaneous branch [LII–LIV] 410
nerve, anterior branch 316, 398, 406
nerve, cutaneous anterior branch 452
nerve, cutaneous branch 406, 419, 449, 453
nerve, cutaneous branches 403
nerve, muscular branch 406
nerve, muscular branches 448
nerve, posterior branch 316, 398, 406
vein 406
Occipital
artery 248, 252, 260, 261, 277, 318, 319, 320, 324, 326, 327, 328, 406, 483, 493, 494, 498, 533
artery, inferior branch 320
artery, sternocleidomastoid branch 496
artery, superior branch 320
bone 49

condyle 68, 626
cortex 128
emissary vein 175
gyri 65
horn; Posterior horn 101, 121, 153, 172
lobe 61, 63, 69, 71, 72, 73, 74, 76, 78, 93, 102, 107, 111, 173, 205, 206, 657
lymph nodes 318
pole 42, 62, 69, 72, 73, 76, 94, 104, 117, 119, 153, 214, 231, 603
sinus 121, 172, 174, 216
stripe; Occipital line 603
vein 175, 293, 318, 324, 328
Occipitofrontalis, frontal belly 268
Occipitomesencephalic tract 199
Occipitotemporal sulcus 69, 76
Ocular furrow 549
Oculomotor
nerve 233
nerve [III] 70, 77, 97, 141, 142, 143, 158, 178, 181, 215, 216, 217, 219, 225, 227, 232, 233, 235, 239, 240, 242, 249, 277, 296, 467, 474, 481, 482, 494, 592, 593, 599, 600, 601
nerve [III], inferior branch 233, 235, 246, 481, 561
nerve [III], superior branch 235, 481, 561
root 233
root of ciliary ganglion 233
sulcus 139
Oesophageal
branches 289, 469
hiatus 281
plexus 280, 281, 289, 469, 492, 497, 499, 509, 532, 541
Oesophagus 280, 285, 289, 332, 499, 500, 512, 533
abdominal part 509
cervical part 497
thoracic part 497, 509
Olecranon 372
Olfactory
bulb 70, 84, 92, 112, 139, 178, 214, 216, 229, 230, 239, 244, 666, 667, 668, 669
cell 666
cells 666
fibres 229, 666, 667, 669
gland 666
glomerulus 667
groove 215
lobe 41, 42
mucosal membrane 669
nerve [I] 225, 668
nerves [I] 178, 230, 239, 244
striae 139
sulcus 69, 76, 139
tract 70, 84, 92, 112, 139, 179, 215, 229, 244, 631, 667, 668, 669
trigone 69, 92, 112, 139, 141, 669
Oligodendrocyte 23
Olivary nucleus 164
Olivocerebellar tract 163, 188, 210
Olivospinal fibres 50, 188, 199
Omohyoid 294, 324, 329, 331, 339, 342, 496
inferior belly 495
superior belly 489
Opening of aqueduct of midbrain; Opening of cerebral aqueduct 181
Opercular part 72
Operculum 72
Ophthalmic
artery 179, 217, 232, 235, 479, 482, 561, 584, 591, 593
nerve; Ophthalmic division [Va; V1] 179, 214, 217, 231, 233, 237, 238, 239, 241, 246, 249, 250, 256, 258, 262, 296, 305, 310, 311, 315, 474, 478, 481, 482, 488
nerve; Ophthalmic division [Va; V1], tentorial branch 479
Opponens
digiti minimi 376, 377
pollicis 368, 375, 376, 379, 390
Optic
axis 564, 565, 567
canal 231
chiasm; Optic chiasma 41, 42, 61, 69, 71, 96, 112, 122, 133, 136, 137, 139, 141, 153, 158, 214, 231, 232, 239, 592, 593, 594, 595
cortex 128
disc 564, 566, 567, 583, 585, 591
nerve [II] 42, 70, 77, 112, 127, 133, 137, 141, 153, 154, 172, 179, 181, 215, 216, 217, 225, 231, 235, 242, 244, 245, 248, 260, 277, 479, 481, 549, 557, 559, 560, 561, 564, 565, 566, 568, 569, 584, 585, 590, 591, 592, 593, 594, 595, 599, 600, 601, 631
nerve [II], inner sheath 232, 564
nerve [II], intracanalicular part 233
nerve [II], intracranial part 232, 233
nerve [II], intralaminar part 590
nerve [II], intra-ocular part 233
nerve [II], orbital part 232, 233
nerve [II], outer sheath 232, 564, 567
nerve [II], papillae
nerve [II], part in canal 232
nerve [II], postlaminar part 590
nerve [II], prelaminar part 590
nerves [II] 263
part of retina 564, 567, 570, 578, 585, 586
part of retina, neural layer 568, 590
part of retina, pigmented layer 568, 590
radiation 93, 107, 108, 110, 231, 592, 593, 598
radiation for lower visual field 594
radiation for upper visual field 594
radiation; Geniculocalcarine fibres 95
recess 42
tract 70, 96, 112, 127, 132, 133, 139, 140, 141, 146, 231, 232, 592, 593, 594, 595, 600, 601, 657
vesicle 40, 549
Ora serrata 564, 566, 567, 568, 570, 573, 576, 578, 585, 586
(site of attachment) 585
Oral vestibule 230
Orbicularis
oculi 268, 558, 584
oculi (orbital part and palpebral part) 267
oculi, orbital part 552, 553
oculi, palpebral part 552, 553, 554
oris 230, 267, 268
Orbiculus ciliaris 567, 578
Orbit
floor 565
roof 552, 565
Orbital
axes 565
branches 237, 487
gyri 69, 70, 75, 214
part 72
septum 552, 553, 555, 556, 557, 565, 584
sulci 69, 215
Orbitofrontal cortex 153
Osseous spiral lamina 632, 634, 647, 648, 649, 650
Otic
ganglion 237, 240, 242, 243, 252, 274, 277, 296, 474, 476, 478, 488
ganglion, sympathetic root 478
Otolith 640, 641
Otolithic membrane 641
Outer
border of iris 571, 577
hair cells 648, 654, 658
layer 672, 675
limiting layer; Outer limiting membrane 587
nuclear layer 587, 589
sheath 568, 590
sheath, subarachnoid space; leptomeningeal space 568
Oval
nucleus 664
window 265, 613, 614, 623, 625, 630, 633, 634, 646, 653
Ovarian
(testicular) plexus 502
artery 401
plexus 530, 531, 546
vein 401
Ovary 415, 530

P
Pachymeninx; Dura mater 66, 67, 124, 630, 634
Palatine
aponeurosis 626
bone, horizontal plate 626
nerve 237
nerves 297, 662
tonsil 282
Palatopharyngeus 230, 494
Paleocortex 79, 84
Pallidum; Paleostriatum 145, 192
Palmar
aponeurosis 368, 372, 374
branch 359, 366
digital nerves of pollex 375
digital nerve 392
digital nerves 392
intercarpal ligaments 368, 374
interossei 379
interossei [I–III] 376
metacarpal arteries 379
metacarpal artery 376
Palmaris
brevis 368, 372, 374
longus 361, 362, 363, 364, 366
longus; Tendon 368, 369, 372, 374, 377
Palpebral
conjunctiva 551, 552
fissure 553, 554, 584
margin 554
Pancreas 499, 533, 535, 536
Pancreatic plexus 520, 521, 543
Pancreaticoduodenal artery 521
Papilla 660
Papillary dermis 670, 671
Paracentral lobule 76, 159
Parafascicular nucleus 131
Parahippocampal gyrus 69, 71, 76, 77, 91, 92, 95, 96, 97, 104, 112, 113, 114, 116, 117, 146, 215, 668
uncus 69, 73, 97, 153, 214
Parallel nerve fibre 156
Paralyzed gypoglossus 298
Paramedian pons, reticular formation 602
Paraolfactory area 91
Parasolitary nucleus 163
Parasympathetic root;
Chorda tympani 237, 485
Pelvic splanchnic nerves 417, 467, 480, 492, 501, 502, 503, 504, 506, 527, 529, 531, 534, 535, 539, 544
Pelvic splanchnic nerves [S4–S5] 522, 523, 526, 528, 530, 545, 546
Paraterminal gyrus 92
Para-umbilical veins 314
Paraventricular
nuclei of thalamus 132, 137
nucleus 106, 136
Paraventriculohypophysial tract 137
Parietal
cortex 128
emissary vein 175
lobe 61, 63, 76, 102, 104, 129, 206, 208
operculum 197
pleura 334, 335
pleura, costal part 333
pleura, diaphragmatic part 333
pleura, mediastinal part 333
veins 173
Parieto-occipital fasciculus 198
Parieto-occipital sulcus 62, 65, 73, 76, 77, 85, 104, 118
Parieto-occipitopontine fasciculus and Temporopontine fibres 107, 208
Parietopontine fibres 142, 143
Parietotemporopontine tract 199
Parotid
duct 266, 267, 484
gland 241, 255, 264, 267, 293, 330, 331, 474, 478, 484, 488
gland, deep part 268
plexus 264
Pars
flaccida 610
tensa 610
Patella 419, 429, 430
Patellar ligament 429, 431
Pectineus 402, 406, 407, 408, 419, 448
Pectoral fascia 677
Pectoralis
major 339, 340, 342, 345, 354, 356, 358, 365, 677
major, abdominal part 365
major, sternocostal head 365
minor 342, 345, 354, 356, 358, 365
Pedicle of vertebral arch 170
Peduncle of
flocculus 138, 148, 168
mammillary body 139
Pedunculopontine tegmental nucleus 165
Pelvic
ganglia 492
part 492
Perforant path 113
Perforated endothelium 21
Perforating
arteries 420
arteries and veins 446
branch 435
branches 437
vein 362, 438
Periaqueductal grey substance; Central grey substance 141, 193, 194, 232
Pericallosal
artery 94, 96
cistern 94
Pericardiacophrenic artery and vein 333, 334, 335
Pericardium 511, 515
Perichoroidal space 567, 570
Pericranium 93, 146
Pericyte 24
Periglomerular cells 667
Perilymph 641
Perilymphatic
duct 637
trabecula 637
Perineal
artery 459, 460
artery, posterior scrotal branches 459
branches 446
nerve 459
nerves 414, 415, 457, 458, 460
Perineum 457, 458
Perineural space 183
Perineurium,
epithelioid part 302
fibrous part 302
Periorbita 232, 552, 561, 565, 584
Peripharyngeal space 629
Peripheral
myelinated nerve fibre 190, 212
nonmyelinated nerve fibre 190
Perlia's nucleus 600
Pes
anserinus (Sartorius, Gracilis, Semitendinosus; Tendons) 429
of hippocampus 101, 114, 115, 116, 124, 139
Petit space 585
Petro-occipital synchondrosis 646
Petropharyngeus (accessory part of superior consrictor) 68
Petrosal vein 179, 216
Petrotympanic fissure 237, 619
Pharyngeal
branch 275
branches 277, 278, 281, 541
bursa 230
mucosa 68

muscles; Muscle layer of pharynx 108
nerve 486, 487
plexus 272, 493, 541
raphe 493
recess 627
tonsil 230, 625
Pharyngobasilar fascia 68, 493
Pharyngotympanic tube; Auditory tube 265, 277, 605, 611, 614, 615, 616, 618, 619, 624, 625, 627, 659
bony part 625
cartilaginous part 243, 625
membranous lamina 625, 627
pharyngeal opening 625
Pharynx 279
Phrenic
ganglion 469
nerve 248, 287, 303, 316, 323, 325, 326, 327, 329, 331, 332, 333, 334, 335, 339, 342, 343, 344, 380, 489, 495, 499, 500, 511, 512, 513, 532, 542
nerves [CIII–CV] 536
Phrenico-abdominal branches 332
Pia mater vessels 181
Pigmented
epithelium 570, 574, 575, 587, 589
layer 549, 570, 586
Pineal
gland; Pineal body 42, 61, 77, 94, 107, 122, 125, 126, 127, 138, 140, 141, 158, 159, 218, 219, 227
recess 95, 122, 123
Piriformis 400, 413, 414, 415, 418, 420, 424, 448, 501, 503
Pisiform 366, 368, 374
Pituitary
gland 41, 42, 61, 96, 121, 122, 158, 172, 181, 214, 217, 232, 233
gland (adenohypophysis; anterior lobe and neurohypophysis; posterior lobe) 179
gland, infundibulum 158
gland, neurohypophysis; posterior lobe 106
Plantar
aponeurosis 432, 434, 435
metatarsal arteries 432, 435
Plantaris 425, 427, 428, 450, 451
Tendon 426, 451
Platysma 324, 328, 484
Pleura, mediastinal part 515
Plexiform layer 671
Plexus
of root hair 671, 672
subarachnoid of spinal cord 184
Plica semilunaris 551
Pole lens 582
Pons 45, 47, 61, 62, 70, 75, 77, 78, 97, 102, 121, 139, 140, 141, 145, 147, 158, 159, 181, 189, 192, 196, 198, 201, 205, 207, 208, 214, 219, 220, 227, 232, 238, 248, 257, 281, 470, 492, 644
basilar sulcus 139
Pontine
nuclei 154, 199, 200, 205
raphe nucleus 165
Pontocerebellar
cistern 179
fibres 188, 205, 208, 210
Pontoreticulospinal tract; Medial reticulospinal tract 188
Popliteal
artery 420, 424, 426, 427, 428, 446, 447, 451
artery and vein 425
artery, muscular branch 451
fossa 421
vein 420, 424, 426, 427, 446, 447, 451
Popliteus 425, 428, 451
Pores 670
Portal veins of hypophysis 135, 137
Postcentral
gyrus 62, 63, 65, 72, 75, 87, 89, 100, 119, 128, 159, 189, 192, 193, 197, 208, 664
sulcus 61, 62, 63, 65, 72, 75
Posterior
accessory olivary nucleus; Dorsal accessory olivary nucleus 163
ampullary nerve 269, 634, 635, 636, 637, 650
and lateral ampullary nerves 650
arch 218
atrial plexus 514
auricular artery 248, 325
auricular artery and nerve 483
auricular artery, stapedial branch 624
auricular groove 604
auricular nerve 243, 258, 264, 297, 325
auricular vein 175, 324, 328
belly, digastric 68
bony ampulla 633, 634, 642
branch 307, 353, 359, 407, 463, 465
branch [CI] 320
branch [CII] 320
branch [CIII] 320
branches; Dorsal branches 49, 273, 305, 393, 444
branches; Dorsal branches [LI–LIII] 455
branches; Dorsal branches [SI–SIII] 455
cerebellomedullary cistern; Cisterna magna 181, 183
cerebral artery 95, 97, 153, 158
chamber 564, 566, 567, 568, 570, 578, 579, 580, 582
circumflex humeral artery 343, 345, 349, 350, 381 382, 383
cochlear nucleus; Dorsal cochlear nucleus 227, 269, 270, 655, 657
column; Dorsal column 50
commissure 77, 95, 105, 109, 114, 126
communicating artery 96, 97
conjunctival artery 572
cord 341, 343, 347, 380
cranial fossa 182, 218
crico-arytenoid 282, 285, 494
crural artery 619
cutaneous branch 393
cutaneous branch (Cervical nerves, dorsal branches) 318
cutaneous branches; Posterior cutaneous nerves [CIV–TVI] 309
cutaneous branches; Posterior cutaneous nerves [TVII–TXII] 309
cutaneous nerve of arm; Posterior brachial cutaneous nerve 353, 356, 380, 383, 387
cutaneous nerve of arm; Posterior brachial cutaneous nerve [CV–CVIII] 309, 389
cutaneous nerve of forearm; Posterio nantebrachial cutaneous nerve 391
cutaneous nerve of forearm; Posterior antebrachial cutaneous nerve 352, 353, 360, 370, 380, 382, 383, 385, 387, 390
cutaneous nerve of forearm; Posterior antebrachial cutaneous nerve [CV–CVIII] 309, 389
cutaneous nerve of thigh; Posterior femoral cutaneous nerve 306, 311, 313, 317, 396, 399, 403, 413, 418, 420, 423, 444, 445, 446, 447, 449, 453, 457, 458, 459
cutaneous nerve of thigh; Posterior femoral cutaneous nerve [LII, LIII] 309, 455
cutaneous nerve of thigh; Posterior femoral cutaneous nerve, perineal branches 423, 458, 459, 460
cutaneous nerve of thigh; Posterior femoral cutaneous nerve, inferior clunal nerves 460
cutaneous nerve of thigh; Posterior femoral cutaneous nerve, perineal branches 458
deep temporal artery; Deep temporal nerve 483
divisions (extensors) 341
ethmoidal foramen 237
ethmoidal nerve 233, 237
external arcuate fibres; Dorsal external arcuate fibres 192
fascicle 316, 349
fasciculus proprius; Dorsal fasciculus proprius 50
fold of malleus 610, 611, 616
funiculus; Dorsal funiculus 57, 463
funiculus; Dorsal funiculus, cuneate fasciculus 51
funiculus; Dorsal funiculus, gracile fasciculus 51
gastric branches 498
gastric plexus 289, 519
horn; Dorsal horn 51, 52, 57, 190, 300, 463
horn; Dorsal horn, apex 51, 52, 53

horn; Dorsal horn, base 51, 52
horn; Dorsal horn, head 51, 52, 53
horn; Dorsal horn, neck 51, 52
horn; Dorsal horn, nucleus proprius 55
inferior nasal branches 230, 245
inferior nasal nerves 237
intercavernous sinus 217
intercostal arteries 533
intercostal arteries, dorsal branches 312
intercostal artery 394, 497, 498, 511
intercostal vein 394
intercostal veins 498, 533
intermediate sulcus; Dorsal intermediate sulcus 51, 52, 57, 164
internal vertebral venous plexus 58, 170
interosseous artery 364, 366, 385
interosseous nerve 360, 380, 384
interpositus nucleus; Globose nucleus 144, 150, 151, 195, 203, 645
interventricular sulcus 514
labial nerves 415, 460
lacrimal crest 550
ligament of auricle 607
ligament of incus 611, 616, 619, 620
limb 107, 108, 620, 621, 622
limiting lamina 567, 570
limiting membrane 571
lobe of cerebellum 147, 148
longitudinal fasciculus; Dorsal longitudinal fasciculus 106, 142, 143, 163, 644, 669
malleolar fold 610
median sulcus; Dorsal median sulcus 45, 47, 50, 51, 52, 57, 176, 463
membranous ampulla 629, 635, 636
meningeal artery 216
nucleus of hypothalamus 137
nucleus of vagus nerve; Dorsal nucleus of vagus nerve 161, 163, 164, 165, 227, 275, 474, 476, 509, 510, 516, 518, 535, 539, 645, 664
nucleus; Dorsal nucleus 106
nucleus; Dorsal nucleus (Posterior hypothalamic area; Posterior hypothalamic region) 136
nucleus; Pulvinar nuclei 131
palpebral margin 551
paramedian nucleus; Dorsal paramedian nucleus 163
part of lateral funiculus 194
perforated substance 69, 137, 139, 141
petroclinoid fold 217
pole 581
raphe nucleus; Dorsal raphe nucleus 165
root; Sensory root; Dorsal root 50, 51, 52, 57, 170, 171, 190, 199, 206, 237, 300, 307, 341, 394, 463, 465
root; Sensory root; Dorsal root [CI] 47
root; Sensory root; Dorsal root [CVIII] 47
root; Sensory root; Dorsal root [LI] 47
root; Sensory root; Dorsal root [TI] 47
root; Sensory root; Dorsal root [TXII] 47
root; Sensory root; Dorsal root, rootlets 50, 57, 176
scrotal branches 414, 459, 529
semicircular canal 265, 605, 614, 625, 627, 628, 629, 630, 631, 633, 634, 640, 646
semicircular canal (ampulla) 632
semicircular duct 629, 630, 634, 635, 636, 637
sinus 613
spinal artery 170, 171
spinocerebellar tract; Dorsal spinocerebellar tract 50, 52, 161, 164, 188, 195, 206, 210
spiral modiolar vein 636
superior alveolar arteries 246
superior alveolar artery 251, 266
superior alveolar branches 246, 249, 297, 483
superior alveolar nerves 260
superior iliac spine 413
superior lateral and medial nasal branches 237
superior lateral nasal branches 245, 487
superior medial nasal branches 487
superior nasal branches 244, 297
supraclavicular nerve 365
surface 567, 570, 581
surface of eyelid 551
surface of petrous part 627
tegmental nucleus; Dorsal tegmental nucleus 664
thalamic radiation 206
thoracic nucleus; Dorsal thoracic nucleus 52, 53, 55
tibial artery 425, 426, 427, 428, 435
tibial artery, calcaneal branches 428
tibial artery, lateral malleolar branches 428
tibial artery, medial malleolar branches 428
tibial vein 426
tibial veins 426
trigeminothalamic tract; Dorsal trigeminothalamic tract 664
tympanic artery 619, 620, 624
vagal trunk 281, 289, 492, 498, 500, 502, 519, 520, 522, 523, 524, 526, 527, 535, 536, 539, 543, 544, 545, 546
vagal trunk, coeliac branch 521, 524
vagal trunk, coeliac branches 502
vagal trunk, hepatic branch 519, 521
vagal trunk, pyloric branch 519
Posterolateral
fissure 147
nucleus; Dorsolateral nucleus 52, 53, 55, 56, 128
sulcus; Dorsolateral sulcus 45, 47, 51, 52, 57, 154, 164, 176, 220
Posteromedial nucleus; Dorsomedial nucleus 53, 55
Postganglionic nerve fibres 463
from autonomic ganglion 463
from ganglion of sympathetic trunk 463
Postremal chamber; Vitreous chamber 567
Precentral
gyrus 62, 63, 65, 72, 75, 87, 89, 101, 119, 128, 159, 196, 197, 198, 208, 298
sulcus 62, 63, 75
Precuneus 76
Prefrontal cortex 194, 197
Preganglionic nerve fibres to autonomic ganglion 463
Premotor cortex 129, 197, 198
Preoccipital notch 73, 75
Preoptic
area 125
nuclei 137
nucleus 106, 136
Prepiriform area 669
Prepuce; Foreskin 414
Pretectal
area 598, 600, 601
nuclei 142, 193
Pretracheal layer 330
Prevertebral
ganglion 465
layer 330
plexus 535
Primary fissure; Preclival fissure 147, 148
Princeps pollicis artery 379
Principal sensory nucleus of trigeminal nerve 144, 227, 238, 276
Procerus 553
Processes of photoreceptor cells 587
Processus cochleariformis 613, 615, 616, 617, 624, 627
Profunda
brachi artery; Deep artery of arm 345, 349, 358, 381, 382, 383
brachi artery; Deep artery of arm, deltoid branch 383
femoris vein; Deep vein of thigh 402
Projection nerve fibres 102
Prominence of
facial canal 613, 615, 617, 627
lateral semicircular canal 613, 615, 617, 627
Promontory 265, 402, 503, 613, 614, 615, 616, 617, 624, 627
Pronator
quadratus 361, 364, 366, 368, 371, 379
teres 362, 363, 364, 371, 373
teres, humeral head 361, 363, 364, 366
teres, ulnar head 361, 363, 364, 366

Proper
cochlear artery 635
palmar digital arteries 375, 377, 379, 390
palmar digital artery 386
palmar digital nerve 386
palmar digital nerves 346, 360, 361, 367, 375, 379, 386, 387, 390, 392
plantar digital arteries 432, 434
plantar digital nerves 432, 433, 435, 436, 441, 452
Prosencephalon; Forebrain 40, 41
wall 549
Prostate 414, 417, 526, 528, 529
Prostatic plexus 469, 527, 528, 529, 545
and capsula 503
Pseudounipolar cell body in spinal ganglion 300
Psoas major 401, 402, 404, 405, 408, 416, 448
Pterygoid
canal 237
hamulus 254
plexus 175, 242
process 22
process, lateral plate 254, 626
process, medial plate 254, 626
process, pterygoid hamulus 626
Pterygopalatine ganglion 237, 240, 242, 244, 245, 246, 249, 250, 258, 277, 297, 474, 476, 479, 486
rr. nasales posteriores superiores 479
Pubic symphysis 400, 414
Pubis 417, 503
Pubococcygeus 501
Pudendal
canal 400
nerve 306, 396, 398, 399, 400, 402, 413, 414, 415, 457, 458, 459, 460, 503, 507, 529, 531, 534
nerve, inferior anal nerves; inferior rectal nerves 458
nerve, posterior labial branches 458
nerve, posterior scrotal branches 457
plexus 507
Pulmonary
artery 518
branches 542
plexus 281, 469, 499, 510, 511, 518, 532, 542
plexus, bronchial branches 510
trunk 279, 511, 513, 514
veins 518
Pulvinar 93, 99, 109, 126, 127, 128, 140, 598
Pupil 560, 569, 570, 574, 577, 580, 582
Pupillary margin 569, 571, 577, 578
Purkinje cell 155, 156
layer 155, 156
Putamen 93, 94, 96, 97, 98, 99, 101, 107, 108, 109, 129, 130, 132, 192, 198, 199, 202
Pyloric branch 543
Pyramid 45, 77, 140, 145, 163, 199, 200, 202, 215, 219
[VIII] 139, 149, 207
Pyramidal
cell 113
eminence 613, 615, 616, 619, 623, 624
lobe 287
neuron 82
tract 98, 143, 144, 161, 163, 192, 197, 198, 199, 201
tract, corticospinal fibres 207, 208

Q

Quadratus
femoris 413, 418, 420
lumborum 401, 402, 404, 405, 500
plantae; Flexor accessorius 432, 433, 434, 435
Quadriceps femoris 408

R

Radial
artery 362, 363, 364, 366, 369, 371, 372, 373, 375, 376, 377, 379, 390
artery, branch 371
artery, dorsal carpal branch 390
artery, palmar carpal branch 369, 379
artery, superficial palmar branch 368, 375, 379, 390
collateral artery 385
collateral artery, anterior branch 383
collateral artery, posterior branch 383
groove; Groove for radial nerve 380, 381
nerve 303, 310, 311, 317, 338, 343, 345, 346, 347, 349, 352, 355, 358, 359, 360, 369, 380, 381, 382, 383, 384, 390
nerve (Extensor carpi ulnaris; Extensor digitorum; Extensor digiti minimi; Abductor pollicis longus; Extensor pollicis longus; Extensor pollicis brevis; Extensor indicis) 360
nerve (Triceps brachii, long head, lateral head and medial head; deep head; Anconeus; Brachioradialis; Brachialis; Extensor carpi radialis longus; Extensor carpi radialis brevis; Supinator) 353
nerve [CV–CVIII] 341
nerve [CVII, CVIII], superficial branch 308
nerve, articular branch (Elbow joint) 353
nerve, communicating branch with ulnar nerve 360
nerve, deep branch 346, 352, 353, 359, 360, 363, 373, 380, 384, 385
nerve, dorsal digital nerves 391, 392
nerve, muscular branch (Abductor pollicis longus) 360
nerve, muscular branch (Anconeus) 353, 360
nerve, muscular branch (Brachialis) 352
nerve, muscular branch (Brachioradialis) 352, 359, 360
nerve, muscular branch (Extensor carpi radialis brevis) 352, 359, 360
nerve, muscular branch (Extensor carpi radialis longus) 352, 359, 360
nerve, muscular branch (Extensor carpi ulnaris) 360
nerve, muscular branch (Extensor digitorum; Extensor digiti minimi) 360
nerve, muscular branch (Extensor indicis) 360
nerve, muscular branch (Extensor pollicis brevis) 360
nerve, muscular branch (Extensor pollicis longus) 360
nerve, muscular branch (Supinator) 352, 359, 360
nerve, muscular branches 363, 381, 385
nerve, muscular branches (Triceps brachii, long head and lateral head) 353
nerve, muscular branches (Triceps brachii, medial head; deep head) 353
nerve, superficial branch 346, 352, 359, 360, 363, 364, 369, 370, 373, 378, 384, 385, 387, 390, 391, 392
nerve, superficial branch [CVI–CVIII] 309, 389
nerve, superficial branch [CVII, CVIII] 388
recurrent artery 363, 369, 373
tunnel 363, 380
Radialis artery 368
Radiation of corpus callosum 103, 105
major forceps; occipital forceps 103, 107
minor forceps; frontal forceps 103, 107
Radii 581
Radius 385
Ramus of mandible 251, 255
Raphe
nuclei 194
of medulla oblongata 163
Recesses of tympanic membrane 611, 617
Rectal plexus 534
Rectum 401, 414, 415, 417, 503, 527, 534
Rectus
capitis anterior 339
capitis lateralis 339
capitis posterior major 260, 319, 320
capitis posterior minor 319, 320
femoris 408, 419
femoris; Tendon 419
Recurrent
interosseous artery 382, 385
laryngeal nerve 273, 278, 279, 281, 282, 283, 284, 286, 287, 289, 327, 335, 489, 494, 497, 498, 509, 510, 511, 512, 513, 515, 532, 540, 541, 542
laryngeal nerve, internal branch 290
laryngeal nerve, oesophageal branches 282, 284, 288
Red nucleus 109, 133, 137, 141, 142, 143, 145, 146, 199, 202, 203, 204, 207, 208, 209, 227, 645
Renal
artery 401, 470, 492
ganglia 526, 528

plexus 469, 502, 524, 526, 527, 545, 546, 470, 492
vein 401
Representation of visual field as determined by perimetry 595
Reticular
formation 51, 52, 57, 130, 142, 143, 144, 161, 163, 598, 645, 669
formation, nuclei 200
nuclei 131
nucleus of thalamus 131, 132
Reticulospinal tract 109
Lateral reticulospinal tract 188, 199, 645
Reticulothalamic fibres 193
Retina 552, 566, 573, 584
optic part of retina 576
optic part of retina, neural layer 567
optic part of retina, pigmented layer 567
Retinal
blood vessels 568, 573
vessels 583
Retrobulbar fat; Orbital fat body 232, 550, 565, 583, 584
Retromandibular vein 175, 293, 324, 325, 326, 328, 484
Retro-olivary groove 281
Retroposterior lateral nucleus; Retrodorsal lateral nucleus 53, 55, 56
Rhombencephalon; Hindbrain 40, 41
Rhomboid
fossa; Floor of fourth ventricle 45, 46, 62, 126, 138, 140, 161, 206, 218, 219, 228
major 347, 348
minor 347, 348
Rib 279
[III] 46
[IV] 365
[VII] 498
[XII] 398
Ribs 49
Right
anterior plexus 512, 513
atrium plexus 512, 514
auricle 512, 513
brachiocephalic vein 287, 334
colic artery, autonomic plexus 524
common carotid artery 279, 287, 513, 515
common iliac artery 501, 503
greater splanchnic nerve 527
hypogastric nerve 501, 503, 507, 531
hypogastricus nerve 504
inferior hypogastric plexus; Right pelvic plexus 531
inferior laryngeal nerve 278
inferior pulmonary vein 280, 512
internal iliac artery 503
lesser splanchnic nerve 527
lung with visceral pleura 333
lung, bronchopulmonary segments 280
main bronchus 497, 510
middle rectal plexus 531
optic nerve [II] 262
pericallosal artery 124
phrenic nerve 332, 334
posterior plexus 512
pulmonary artery 334, 512, 513, 514
pulmonary artery, branches 515
pulmonary veins 334, 500, 514, 515
recurrent laryngeal nerve 492
subclavian artery 279, 289, 515
subclavian vein 331
superior pulmonary vein 512
suprarenal gland; Right adrenal gland 527
trigeminal nerve [V] 263
ureter 503, 504
uterovaginal plexus 531
vagus nerve [X] 280, 334, 500, 511, 541, 542
ventricle 512, 513, 514
oculomotor nerve [III] 262, 363
left phrenic nerve 542
Roof plate 228
Root
of fourth ventricle, frenulum of superior medullary vellum 150
of fourth ventricle, superior medullary velum 150
of tongue 253
Rootlets 57
Rostrum 115
Round window 613, 614, 625, 627, 630, 632, 633, 634, 653, 659
Rubrospinal tract 50, 52, 109, 142, 143, 144, 161, 163, 188, 199, 202, 204, 207, 208, 209
Rubrothalamic fibres 207, 208

S

Saccular nerve 269, 634, 635, 636, 637, 650
Saccule 629, 630, 635, 636, 637, 640, 645, 659
Sacral
fibres 191
ganglia 402, 505, 506
ganglion [I] 469, 507
hiatus 60
nerve [SI], anterior branch; ventral branch 502, 531
nerve [SII], anterior branch; ventral branch 503
nerve and coccygeal nerve [SI], anterior branch; ventral branch 527
nerves [III–V], anterior branches; ventral branches 507
nerves [SII–SIV], branches 534
nerves [SI–SV] 9
nerves [SI–SV], roots 48
nerves [SIV, SV], anterior branches; ventral branches 503
nerves and coccygeal nerve [SI–SV, Co] 46
nerves, posterior branches 315
nodes 480
parasympathetic nuclei 55
part; Sacral segments [1–5] 45, 48
plexus 9, 58, 322, 396, 400, 402, 415, 417, 502, 507, 531, 534
plexus [LV–SI–V] 393
spinal ganglia; Sacral dorsal root ganglia 49
splanchnic nerves 469, 470, 501, 506, 507, 526, 534, 535, 539
splanchnic nerves (ganglia [SI–SIII]) 522, 523
Sacro-iliac joint 503
Sacrospinous ligament 400, 414, 415, 459, 503
Sacrotuberous ligament 400, 413, 418, 421, 459, 503
Sacrum
[Sacral vertebrae SI–SV] 46, 58, 354
vertebra [SI] 398
Salpingopharyngeus 230, 494, 625
Saphenous
nerve 303, 310, 311, 398, 399, 402, 403, 408, 410, 438, 440, 442, 443, 444, 448, 449, 456
nerve [LIII, LIV] 308, 454, 455
nerve, infrapatellar branch 308, 442, 443, 444, 449, 452
nerve, medial cutaneous branches of leg, medial crural cutaneous branches 443, 449, 452, 456
nerve, medial cutaneous branches of leg; medial crural cutaneous branches (Lumbar plexus, Femoral nerve) 453
nerves 450
Sartorius 402, 408, 419, 446
Tendon 419
Scala
tympani 629, 630, 634, 647, 648, 649, 650, 653
vestibuli 629, 630, 634, 647, 648, 649, 650, 653
Scalene muscles 342
Scaleni 261
Scalenus
anterior; Anterior scalene 279, 325, 329, 331, 333, 339, 343, 344, 361, 380, 489, 495, 497, 498, 511, 512, 513
medius; Middle scalene 279, 286, 329, 331, 339, 343, 344, 495, 497, 512
posterior; Posterior scalene 279, 331, 497
Scapha 604, 606
superior angle 348
Sciatic nerve 303, 317, 396, 398, 399, 403, 413, 416, 418, 420, 421, 422, 423, 424, 443, 446
muscular branches 303, 420, 421, 423

Sclera 552, 557, 564, 565, 566, 567, 568, 569, 570, 571, 573, 576, 579, 580, 584, 585, 586
episcleral layer 570
Scleral
spur 576, 579
venous sinus 566, 567, 570, 572, 573, 576, 579, 580, 582
Scrotum 414, 457
Sebaceous
and cerumen glands 608
gland 670, 674
Second
neuron; bipolar cells 594
neurons (Bipolar cells) 587
Secondary
spiral lamina 634, 647
tympanic membrane 629
visceral grey substance 51
Secretory part 675
Semicircular
canal 638
canals 270, 631, 640, 647, 657
duct 637, 641
duct, epithelium 637
Semilunar gyrus 669
Semimembranosus 413, 420, 421, 424, 425, 426, 446, 447, 450, 451
Seminal gland; Seminal vesicle 417, 507, 526, 528, 529
Semispinalis 318
capitis 319, 320
cervicis 319, 320
Semitendinosus 413, 420, 421, 424, 425, 426, 447, 450, 451
Tendon 446
Sensitive layer 549
Sensory
cell 638
cell, cilia 638
cells 641
root 482
root, ganglionic branches to otic ganglion; sensory root of otic ganglion 487
root; Ganglionic branches of maxillary nerve 486
root; Nasociliary root; Communicating branch of nasociliary nerve with ciliary ganglion 481
Septal
area 91
nasal cartilage 230
Septomarginal fasciculus 50
Septum
of musculotubal canal 613, 615, 616, 624
pellucidum 61, 96, 111, 115, 120, 126, 138, 158, 181
pellucidum, cave 111, 115, 118, 120, 124, 132
pellucidum, lamina 118
Serous
gland 660
gland, excretory duct 660
Serratus anterior 351, 356, 365, 678
Short
arcuate fibres 104
ciliary nerves 233, 237, 240, 248, 474, 481, 482, 592, 600, 601
gyri of insula 76
limb 620, 621, 622
posterior ciliary arteries 481, 568, 569, 572, 573, 591
Sigmoid
arteries 525
colon 503
sinus 101, 121, 172, 173, 174, 175, 216, 218, 493, 614
Simple
bony limb 633
lobule [H VI and VI] 148
membranous limb 635
squamous epithelium 571
Sinu-atrial node 518, 541
Sinus tympani 613, 624
Skin 176, 177, 463, 554
and dermal connective tissue 66
and Superficial fascia 362, 363
Small saphenous vein; Short saphenous vein 420, 424, 426, 438, 446, 449, 450
Soft palate 662
palatine glands 230
Soleus 421, 425, 426, 427, 428, 429, 430
Solitary
nucleus 227, 276
tract 144, 161, 163
tract, nucleus 164, 275
Somatic
afferent fibres 517
afferent nuclear column 228
afferent nuclear column 228
sensation 228
sensory nerve fibres 539
Somatomotor function 228
Somatosensory cortex 129
Spaces of iridocorneal angle 579
Spatium axilare
laterale; Quadrangular space 382
mediale; Triangular space 382
Spermatic cord 404, 405, 419, 503
Sphenofrontal suture 245
Sphenoid; Sphenoidal bone
greater wing 154, 245, 561
greater wing, temporal surface 626
pterygoid process, lateral plate 626
pterygoid process, medial plate 626
Sphenoidal sinus 154, 230, 245, 277, 625
Sphenopalatine
artery 248, 483
foramen 237, 487
Sphenoparietal sinus 101, 121, 172, 174, 216
Sphenopetrosal synchondrosis 628, 646
Spherical recess; Saccular recess 634
Sphincter pupillae 474, 482, 567, 570, 575, 580, 600, 601
Spinal
arachnoid mater 58, 60, 170, 171, 176, 178, 302
cord 9, 38, 40, 41, 42, 49, 51, 61, 138, 139, 168, 170, 183, 189, 192, 193, 195, 198, 200, 201, 204, 206, 208, 212, 215, 302, 303, 394, 487, 488, 644, 646
cord [CIII–CV] 536
cord [SII–SIV] 535, 536, 539
cord [TI–TIV] 516, 517
cord [TVI(VI)–TXI] 536
cord [TV–LII] 535, 536
cord [TX–LI] 539
cord segments [TX–TXII] 542
cord segments [CIII)–IV–(V)] 542
cord segments [CV–CVI] 542
cord, anterior horn; ventral horn 212
cord, cervical part 518
cord, home 159
cord, thoracic part 509, 510, 518
dura mater 46, 47, 58, 60, 170, 171, 176, 302
ganglion; Dorsal root ganglion 46, 50, 51, 58, 60, 170, 171, 176, 189, 190, 192, 195, 199, 206, 212, 302, 307, 341, 463, 465, 517
ganglion; Dorsal root ganglion [II] 49
nerve 51, 170, 171, 183, 199, 206, 208, 212, 256, 302, 307, 393, 394, 465, 499
nerve [CI], anterior branch; ventral branch 297
nerve [CI], anterior root; motor root; ventral root 219, 220
nerve [CII], anterior branch; ventral branch 296
nerve [CIII] 343
nerve [CIII], anterior branch, ventral branch 297
nerve [CV] 343
nerve [CVIII] 343
nerve [TI] 343
nerve, anterior branch; ventral branch 51, 302
nerve, anterior root; motor root; ventral root 302
nerve, dorsal branches 311
nerve, communicating branch 51
nerve, meningeal branch; recurrent branch 171, 302
nerve, posterior branch; dorsal branch 51, 302

nerve, posterior root; sensory root; dorsal root 302
nerve, roots 212
nerves 38, 58, 291
nerves, anterior branches; ventral branches 341
nerves, cranial branches 290
nerves, posterior branches, dorsal branches (lateral cutaneous branches) 313
nerves, posterior branches, dorsal branches (medial cutaneous branches) 313
nerves, posterior branches; dorsal branches 58, 341
nerves, spinal branches 290
nucleus of trigeminal nerve 144, 161, 163, 164, 227, 238, 271, 275, 276, 664
nucleus of trigeminal nerve (general somatic afferent) 228
pia mater 57, 170, 171, 302
tract of trigeminal nerve 144, 163, 164
Spinalis cervicis 320
Spine of
helix 606, 607
scapula 312, 348, 349, 350, 381
sphenoid bone 626
Spinocerebellar tract 202
Spinomesencephalic tract 193
Spino-olivary tract 30, 52, 188
Spinoreticular tract 193
Spinotectal tract 40, 52, 142, 143
Spinothalamic tract 142
Spinous process 170, 319
[TVII] 354
[TXII] 354
Spiny layer 670, 671
Spiral
canal of cochlea 634, 647, 649
canal of modiolus 647, 649, 650
ganglion 634, 648, 650, 655, 657
ligament 648
limbus 648
organ 648, 650
Splanchnic nerve 465
Spleen 533, 535, 536
plexus 469, 520, 521, 524, 543
Splenius capitis 312, 318, 319, 320, 324, 512
Stapedial membrane 277, 615, 619, 620, 621, 624
Stapedius 615, 619, 658
Tendon 615, 616, 617, 618, 620, 623, 624, 627
Stapes 605, 608, 610, 616, 617, 618, 620, 623, 625, 627, 629, 630, 653, 658, 659
in vestibular window 659
anterior limb 615, 624
posterior limb 615, 624
Statoconial membrane; Otolith membrane 640
Stellate
cell 155
neuron 82
Stereocilium 638, 654
Sternocleidomastoid 267, 268, 287, 290, 293, 318, 319, 320, 324, 325, 328, 330, 331, 340, 365, 489, 493, 494, 495, 496, 499, 512
branch 325
posterior border 330
Sternohyoid 287, 294, 329, 339, 489, 495, 512
Sternothyroid 294, 329, 339, 495, 496, 512
Sternum 332, 340, 354
Stomach 289, 333, 497, 499, 511, 533, 535, 536, 539
Straight
gyrus 69, 112, 139
sinus 93, 121, 124, 146, 153, 158, 172, 174, 175, 183, 263
Stratum
corneum; Horny layer 670, 671
lucidum 671
Stria
medullaris 106
medullaris of thalamus 92, 105, 109, 125, 137, 669
terminalis 92, 106, 118, 120, 126, 138
vascularis 648
Striate area 594
Striopallidal fibres 207
Stroma 571
Stroma of iris 570, 575
Styloglossus 68, 279, 294, 298, 484, 489
Stylohyoid 68, 258, 294, 325, 484
Styloid
process 265, 482, 605, 606, 613
prominence 611
Stylomastoid
artery 68, 619, 624
artery, stapedial branch 619
foramen 257, 258, 488, 613
Stylopharyngeus 68, 276, 493
Subarachnoid
cavity 170
space; Leptomeningeal space 113, 159, 171, 176, 177, 183, 184, 564, 567, 590, 591
Subarcuate artery 619
Subcallosal area; Subcallosal gyrus 76, 91, 95, 668
Subclavian
artery 286, 278, 281, 325, 326, 327, 334, 343, 344, 470, 492, 497, 499, 511, 512, 533
artery and vein 333, 356
nerve 316, 338, 343, 351, 352
nerve (Subclavius) 352
plexus 489
vein 286, 325, 334, 340, 342, 365, 489, 542
Subclavius 342, 351, 365
Subcostal nerve 316, 396, 398, 402, 444, 542
[TXII] 321, 393, 454, 455
[TXII], anterior cutaneous branch 395
[TXII], lateral cutaneous branch 395
[XII] 401
Subcostales 499
Subcutaneous
adipose tissue 671
tissue 670, 671, 675
Subdural space 124, 159, 177
Subiculum 113
Subiculum of promontory 613
Sublingual
artery 482, 483
caruncle 253
ganglion 478
gland 240, 252, 253, 255, 474, 478, 483, 484, 485
nerve 255, 283, 296
nerve, inferior gingival branches 255
vein 293, 484
Submandibular
duct 253, 484
ganglion 237, 241, 252, 255, 260, 283, 474, 476, 478, 482, 483, 484, 485
ganglion, glandular branches 478
ganglion, sympathetic root 478
gland 240, 253, 261, 266, 267, 268, 325, 474, 478, 484, 485, 496
gland, uncinate process 255
lymph node 484
Submental
artery 249, 325, 326, 327, 483
artery and vein 482, 484
vein 325
Submucosa 666
Submucous gland 666
Suboccipital nerve 319
Subscapular
artery 342, 345, 358
nerve 343, 349
nerves 345, 347
nerves (Subscapularis; Teres major) 353
Subscapularis 345, 347, 349, 356, 358
Subscapulary nerve 317
Substantia
nigra 69, 109, 132, 133, 141, 142, 143, 145, 146, 199, 202
nigra, compact part 129, 141

nigra, reticular part 129, 141
propria 570, 590
fasciculus 109
Subthalamic nucleus 109, 129, 132
Sulcomarginal fasciculus 50
Sulcus 660
limitans 41, 164, 227
of corpus callosum 76, 77
sclerae 564, 570
Superficial
branch 359, 366, 367, 380
cerebral vein 101
cerebral veins 173
cervical artery 325, 326, 327, 342, 495
cervical vein 331
circumflex iliac artery 419
circumflex iliac vein 314, 419
cortical vessels 67
epigastric artery 419
epigastric vein 314, 419
external pudendal artery 419
fibular nerve; Superficial peroneal nerve 303, 310, 399, 403, 422, 429, 430, 431, 438, 440, 443, 444, 449, 456
fibular nerve; Superficial peroneal nerve (Fibularis longus; Peroneus longus; Fibularis brevis; Peroneus brevis) 442
fibular nerve; Superficial peroneal nerve [LIV, LV, SI] 308, 454
inguinal ring 404, 409, 419
middle cerebral vein 173, 178, 216
palmar arch 366, 368, 371, 375, 377
palmar branch 366
palmar vein 372
petrosal artery, ascending branch 619
petrosal artery, descending branch 619
temporal artery 249, 251, 252, 261, 266, 267, 478, 483
temporal artery and veins 555
temporal artery, frontal branch 268
temporal artery, parietal branch 483
transverse perineal muscle 457, 458, 459, 460
ulnar nerve 377
Superior
alveolar nerves 237, 244, 250
alveolar nerves, posterior superior alveolar branches 486
anastomotic vein 173
and inferior cervical cardiac branches 518
and inferior colliculus 218
and inferior gluteal nerves 398
and inferior lacrimal canaliculus 555, 556
articular process 170
bulb of internal jugular vein 121, 172, 174, 175
cerebellar artery 74, 124, 153
cerebellar peduncle 45, 126, 138, 143, 144, 148, 150, 151, 168, 198, 210, 219, 220
cerebral vein 100
cerebral veins 67, 74, 172, 182
cerebral veins and Parietal veins 180
cervical cardiac branch 279
cervical cardiac branches 278, 279, 281, 489
cervical cardiac nerve 292, 469, 470, 498, 512, 513, 532
cervical ganglion 218, 241, 242, 259, 265, 272, 273, 278, 279, 286, 316, 323, 327, 470, 478, 482, 485, 487, 488, 489, 493, 494, 495, 496, 532, 593
choroid vein 101
clunial nerves 306, 311, 312, 313, 321, 445, 447, 453
clunial nerves [LI–LIII] 309
colliculus 77, 126, 138, 140, 142, 143, 146, 158, 220, 593, 598
colliculus, layers grey and white 142
conjunctival fornix 552, 555, 584
constrictor 68, 276, 493
constrictor, pterygopharyngeal part 230
dental and gingival branches 237
dental branches 248, 296
dental plexus 237, 248, 250, 296
diaphragmatic lymph node 335
extensor retinaculum 429
eyelid; Upper eyelid 66, 245, 550, 551, 552, 556
eyelid; Upper eyelid (anterior surface of eyelid) 553
fibular retinaculum; peroneal retinaculum 426, 427
fovea 164
frontal gyrus 62, 63, 72, 75, 76, 77, 96, 119
frontal sulcus 62, 63, 65
ganglion 272, 276, 478
gingival branches 249
gluteal artery 400, 413
gluteal artery, deep branch 418
gluteal artery, superficial branch 420
gluteal nerve 317, 396, 413, 418, 423, 501
gluteal veins 418
hypogastric plexus; Presacral nerve 469, 470, 492, 501, 502, 503, 504, 506, 507, 522, 523, 525, 526, 527, 528, 529, 530, 531, 535, 534, 545, 546
hypophysial artery 135
hypophysial artery (Internal carotid artery, cerebral part) 137
labial artery 267, 268
labial branches 246
laryngeal artery 282, 285, 289, 325, 326, 494
laryngeal nerve 242, 252, 255, 273, 275, 277, 278, 279, 280, 281, 282, 285, 288, 326, 489, 493, 494, 510, 511, 512, 513, 540
laryngeal nerve, external branch 283, 285, 289
laryngeal nerve, internal branch 282, 283, 284, 285, 289, 496
laryngeal nerve, pharyngeal branches 283
laryngeal nerve, superior cervical cardiac branches 512, 513
laryngeal vein 285
lateral cutaneous nerve of arm; Superior lateral brachial cutaneous nerve 312, 313, 316, 346, 350, 353, 355, 387
lateral cutaneous nerve of arm; Superior lateral brachial cutaneous nerve [CV, CVI] 308
lateral genicular artery 424, 431, 451
ligament of incus 611, 616, 619, 620
ligament of malleus 611, 617, 619, 620, 627
longitudinal fasciculus 104
longitudinal fasciculus; Arcuate fasciculus 90, 102, 110
malleolar fold 618
mascular arteriole 583
mascular venule 583
medial genicular artery 424, 431, 451
medullary velum 61, 126, 140, 144, 148, 149, 150, 164, 168, 219
mesenteric artery 401, 521, 535, 536
mesenteric artery, superior mesenteric plexus 470, 492
mesenteric ganglion 467, 469, 502, 520, 522, 523, 524, 527, 530, 535, 543, 544, 546
mesenteric ganglion (branches to pancreas and duodenum) 520
mesenteric plexus 469, 521, 522, 524, 543, 544, 546
middle and inferior cervical cardiac nerves 518
middle and inferior rectal plexuses 469
middle/inferior cervical ganglia 540
nasal concha 229, 668
nasal meatus 625
nasal retinal arteriole 583
nasal retinal venule 583
oblique 233, 235, 239, 260, 481, 550, 551, 559, 561, 565, 584
oblique; Tendon 559, 560, 583
occipitofrontal fasciculus; Subcallosal fasciculus 104
olivary nucleus; Superior olivary complex 144, 658
olive 658
ophthalmic vein 174, 175, 235, 561
orbital fissure 235, 237, 482, 561
parietal lobule 62, 63, 72, 75, 100, 119
petrosal sinus 121, 172, 174, 175, 216, 217, 218, 239
recess of tympanic membrane 618
recesses of tympanic membrane 627
rectal plexus 507, 523, 525, 545
rectus 232, 233, 235, 239, 246, 481, 550, 551, 552, 559, 560, 561, 565, 568, 583, 584
root; limb 339
sagittal sinus 67, 93, 100, 121, 146, 153, 154, 159, 172, 173, 174, 175, 176, 177, 183, 184, 260, 263
salivatory nucleus 227, 257, 474, 476

semilunar lobule; First crus of ansiform lobule [H VII A] 100, 148, 149
subscapular nerves 338
superficial cerebral veins 64
tarsal muscle 552, 584
tarsus 552, 553, 554, 555, 584
temporal gyrus 72, 75, 96, 159, 657
temporal retinal arteriole 583
temporal retinal venule 583
temporal sulcus 72, 75, 95
thalamostriate vein 101, 120, 124, 218
thoracic artery 342
thyroid artery 249, 268, 286, 289, 292, 325, 326, 327, 489, 493, 495, 496, 499
thyroid artery, cricothyroid branch 289
thyroid vein 293, 325, 327
transverse scapular ligament 348, 350
trunk, Upper trunk 339
tympanic artery 217, 619, 624
ulnar collateral artery 345, 356, 358, 362, 363, 364
vena cava 279, 333, 334, 499, 511, 512, 513, 514, 515
vesical arteries 416
vestibular area 650, 654
vestibular nucleus 144, 227, 269, 270, 643, 657
Supinator 363, 371, 373, 380
deep part 385
superficial part 385
Supporting epithelial cell 640, 641, 661, 666
Suprachiasmatic nucleus 137, 598
Suprachoroid lamina 570
Supraclavicular
nerve 319
nerve [CIII, CIV] 309
nerves 256, 287, 305, 310, 311, 314, 315, 316, 323, 329, 330, 339, 340, 344
nerves [CIII, CIV] 308
Supracondylar process 361
Supramarginal gyrus 62, 72, 159
Supra-optic
nucleus 106, 136, 137
recess 96, 122, 123, 125, 137
Supra-opticohypophysial tract 137
Supra-orbital
artery, vein and nerve 555
nerve 233, 241, 246, 250, 251, 261, 264, 267, 479, 481, 584
nerve, lateral branch 237, 239, 249, 256, 295, 297
nerve, medial and lateral branches 233, 239
nerve, medial branch 237, 239, 249, 256, 295, 297
Suprapineal recess 122, 123, 126
Suprapiriform foramen 424
Suprarenal
gland; Adrenal gland, medulla 539
plexus 502, 527
Suprascapular
artery 326, 327, 331, 342, 349, 350
artery, acromial branch 350
nerve 317, 327, 338, 343, 348, 349, 350, 352
nerve (Supraspinatus; Infraspinatus) 353
nerves 313
notch 348
Supraspinatus 347, 348, 349, 350, 381, 382
Supratragic tubercle 604
Supratrochlear
artery, vein and nerve 555
nerve 237, 239, 249, 250, 256, 261, 264, 267, 295, 296, 483
Sural
arteries 424, 426, 451
communicating branch 440, 441, 453
nerve 310, 311, 399, 403, 430, 441, 442, 443, 444, 449, 450, 453, 456
nerve [LV, SI, SII] 309, 455
nerve [SI, SII] 308, 454
veins 426
Suspensory ligament of penis 417
Sweat gland 670
Sympathetic
cervical ganglion 516
ganglion 465
nerve fibres 675
root 237, 481, 482, 485, 488
root of pterygopalatine ganglion; Deep petrosal nerve 241, 248, 479, 486, 487
trunk 241, 255, 272, 273, 278, 279, 289, 292, 323, 335, 394, 401, 402, 417, 493, 494, 495, 497, 498, 507, 509, 511, 512, 513, 518, 519, 520, 522, 523, 526, 528, 530, 532, 534, 540, 541, 542
trunk, anastomotic branch 532
trunk, communicating branches 316, 327, 513, 531, 532
trunk, inferior cervical ganglion 518
trunk, interganglionic branches 500, 502
trunk, lumbar ganglia 317, 470, 502, 505, 527, 529, 531
trunk, lumbar part; lumbar segments [I–V] 469
trunk, middle cervical ganglion 497, 512
trunk, oesophageal branches 509
trunk, sacral ganglia 470, 502, 527
trunk, superior cervical ganglion 292, 498, 512, 513
trunk, thoracic cardiac branches 518
trunk, thoracic ganglia 470, 511
trunk, thoracic ganglion [X] 533
trunk, thoracic part 469
trunk; Sacral ganglia 317
Synapse 23

T

Tactile
corpuscle 670, 671
epithelial cell 671
Taenia 115, 116
of fornix 101, 114
of hippocampus 115
Tail 99
of helix 606, 607
Tarsal glands 552, 554
Taste
bud 660, 661
pore 661
Tectal plate; Quadrigeminal plate 41, 61, 125, 150, 181, 262
inferior colliculus 126, 127, 219
superior colliculus 126, 127, 219
Tectorial membrane 648, 650, 654
Tectospinal tract 50, 52, 142, 143, 144, 161, 163, 199, 202, 208, 592, 655
Tectum of midbrain 142, 206, 208, 232
superior colliculus 69, 141
Tegmen tympani 614, 624
Tegmental
decussations 142
nuclei 137
nucleus 199, 669
wall; Tegmental roof 627
wall; Tegmental roof, cupular part 617
wall; Tegmental roof, epitympanic recess 617
Tegmentum of
midbrain 69, 125, 141, 142
pons 77, 145, 154
Tela
choroidea of fourth ventricle 168
choroidea of third ventricle 127
Telencephalon 40, 41, 42, 61, 132, 184, 193
frontal lobe 121
temporal lobe 121
Cerebrum 9, 41
Telodiencephalic fissure 41
Temporal
bone 659
bone, petrous part 605, 626, 627, 647
bone, squamous part 154, 606
bone, tympanic part 606, 610

cortex 128
crescent 595
horn; Inferior horn 113, 121, 172
lobe 61, 71, 73, 74, 76, 87, 102, 107, 111, 154, 173, 179, 208, 657
lobe, inferior surface 71
pole 69, 73, 101, 104, 153, 215
retina 595
visual field of right eye 595
Temporalis; Temporal muscle 154, 250, 251
Temporomandibular joint, articular disc 266
Temporoparietalis 606
Temporopontine
fibres 142, 143
tract 198
Tendinous
arch of levator ani 400
arch of soleus 425
sheath of flexor carpi radialis 390
sheath of superior oblique 550
Tensor
fasciae latae; Tensor of fascia lata 413, 419
tympani 265, 488, 605, 615, 616, 617, 619, 624, 627
tympani; Tendon 615, 616, 617, 618, 619, 620, 624
veli palatini 230, 488, 625, 626, 627
Tentorial
nerve 237, 239
nerves (Ophthalmic nerve; ophthalmic division [Va; V1] and Maxillary nerve; maxillary division [Vb; V2]) 182
Tentorium
cerebelli 631
cerebelli; Cerebellar tentorium 100, 146, 153, 158, 159, 179, 182
Teres
major 345, 347, 349, 350, 355, 356, 358, 381, 382, 383
minor 349, 350, 381, 382, 383
Terminal
notch of auricle 607
nucleus 598
vein 101
Testicular
(ovarian) plexus 524
artery 416, 417
plexus 469, 527, 528, 546
vein 417
Testis 414, 416, 528
Thalami; Dorsals thalami 263
Thalamocortical fasciculi 107
Thalamocingular tract 91
Thalamoparietal fibres 108
Thalamostriate vein 126
Thalamus; Dorsal thalamus 41, 42, 61, 77, 78, 95, 97, 99, 102, 104, 107, 108, 118, 125, 126, 127, 129, 132, 136, 137, 159, 181, 189, 192, 194, 196, 199, 200, 201, 202, 203, 205, 206, 207, 208, 218, 231, 646, 657, 663, 668
posterior ventrolateral nucleus 193
pulvinar 126, 138
ventral nucleus 93
Thenar
eminence 364, 368, 369
muscles; Thenar eminence muscles 371, 372
Thigh 108
Third
neuron; ganglion cell 594
neurons (Ganglion cell) 587
occipital nerve 313, 318, 319, 320
occipital nerve [CIII] 309
ventricle 93, 94, 102, 107, 119, 121, 122, 123, 125, 126, 127, 132, 138, 146, 158, 172, 184, 207, 263
ventricle; choroid membrane 120
ventricle; choroid plexus 183
Thoracic
aorta 281, 332, 335, 394, 470, 492, 497, 499, 500, 533
aortic plexus 280, 469, 500, 518
cardiac branches 281, 516, 532, 541
cardiac nerves 469, 541
duct 335, 498, 500
fibres 191
ganglia 506
ganglia [II–IV(VI)] 541
ganglia [II–IV] 541
ganglia [III–IV] 542
ganglia [III–VI] 289
ganglia [III–V] 510
ganglion 476
ganglion [I] 273
ganglion [IV] 469
ganglion [V] 500
ganglion [VI] 500
ganglion [VII] 500
ganglion [IX] 500
ganglion [X] 500
nerve, lateral cutaneous branch; posterior branch; dorsal branch 394
nerve, medial cutaneous branch; posterior branch; dorsal branch 394
nerve, posterior branch; dorsal branch 394
nerves 49
nerves [TI–TXII] 9, 46
nerves [TI–TXII], posterior branches; dorsal branches 312
nerves [TI–TXII], roots 48
nerves, posterior branches 315
nerves, posterior roots 49
part; Thoracic segments [1–12] 45, 47, 48
pulmonary branches 469
segment [TI] 510, 518
segment [TII] 509
segment [TVI] 509, 518
splanchnic ganglion 469, 499
splanchnic nerves 506
vertebra [TXII] 317, 398
vertebrae, vertebral arch [TI] 46
vertebrae, vertebral arch [TXII] 46
Thoraco-acromial
artery 326, 327, 342, 345, 365, 680
artery, acromial branch 327, 345
artery, deltoid branch 345
artery, pectoral branch 345
vein 325
Thoracodorsal
artery 342, 345
nerve 317, 327, 338, 343, 345, 347, 352, 353, 354, 358
nerve (Latissimus dorsi) 352
Thoraco-epigastric
vein 365
veins 314, 327
Thoracolumbar fascia 312, 354
Thymus 333, 334
Thyro-arytenoid 285
Thyrocervical trunk 287, 289, 326, 327, 342
Thyrohyoid 261, 285, 287, 294, 329, 339, 496, 512
branch 339
membrane 285, 288, 511
Thyroid
cartilage 279, 282, 288, 333, 511
cartilage, inferior horn 282
cartilage, superior horn 282
gland 279, 282, 285, 287, 288, 325, 493, 495, 496, 499, 511, 512, 513
gland, right lobe 333
ima artery 499
Tibia 423, 439
Tibial
artery, muscular branch 451
nerve 303, 311, 396, 398, 399, 403, 420, 421, 422, 423, 424, 425, 426, 427, 428, 433, 436, 438, 442, 444, 446, 447, 450, 451, 455, 456
nerve (Gastrocnemius; Soleus; Plantaris; Tibialis posterior; Flexor digitorum longus; Flexor hallucis longus) 443
nerve, medial calcaneal branch 450
nerve, medial calcaneal branches 436
nerve, muscular branch (Fibularis longus; Peroneus longus) 443

nerve, muscular branch (Flexor digitorum longus) 443
nerve, muscular branch (Gastrocnemius; Soleus; Plantaris; Popliteus) 443
nerve, muscular branch (Tibialis posterior) 443
nerve, muscular branches 424, 426
nerve, muscular branches (Gastrocnemius; Plantaris; Soleus) 442
Tibialis
anterior 422, 429, 430, 431, 437
anterior; Tendon 439
posterior 425, 427, 428
posterior; Tendon 426, 427
Tibiofibular trunk 428
Tight junction; Occluding junction 21
Tip of papilla 660
To
cerebellum 199
reticular formation 106
Tongue 298, 663
Tonsil of cerebellum; Ventral paraflocculus [HIX] 71, 77, 148, 149, 150, 215
Trabecular
reticulum 576
tissue 564, 567, 577, 579
Trachea 280, 282, 285, 288, 333, 334, 497, 499, 510, 511, 512, 513, 515
Tracheal branches 542
Tractus spiralis foraminosus 647, 649, 650, 654
Tragal lamina 606
Tragus 604, 606
Transverse
antihelical sulcus 607
arytenoid 494
cerebral fissure 41, 72, 181
cervical artery, deep branch 325
cervical artery, superficial branch 325, 330
cervical nerve 256, 310, 311, 315, 323, 324, 328, 329, 330, 339, 340
cervical nerve, inferior branches 328
cervical nerve, superior branches 328
cervical vein 324, 331
cervical veins 340
colon 525
crest 633, 654
facial artery 555
muscle of auricle 606, 607
pontine fibres 139
process 170, 319, 348
sinus 100, 121, 154, 172, 173, 174, 179, 216
sinuses 263
temporal gyri 656
Transversus abdominis; Transverse abdominal 404
Trapezius 290, 312, 318, 320, 324, 328, 330, 331, 339, 340, 342, 347
anterior border 330
Trapezoid
body 144, 153, 656
process 23
Traveling wave 653
Triangular
fossa 604
part 72
recess 96, 138
Triceps
brachi 356, 362, 363, 371, 373, 380, 381
brachi, lateral head 347, 349, 370, 381, 382, 383
brachi, long head 345, 347, 349, 350, 356, 358, 382, 383
brachi, medial head, deep head 345, 347, 356, 358, 382, 383
Trigeminal
cave; Trigeminal cavity 178, 218, 239
ganglion 214, 217, 233, 237, 238, 239, 244, 246, 248, 250, 258, 474, 481, 482, 485, 487, 488, 627
impression 217, 613, 627
lemniscus 142
nerve [V] 40, 41, 42, 70, 139, 141, 144, 145, 147, 151, 188, 210, 154, 214, 216, 218, 219, 220, 225, 227, 237, 238, 239, 241, 242, 250, 256, 258, 296, 310, 311, 478, 481, 482, 485, 487, 488, 494, 599, 608, 631
nerve [V], lingual nerve 662, 663
nerve [V], motor root 140, 145, 214, 217, 219, 220, 296
nerve [V], sensory root 140, 215, 217
Trigeminospinal tract 188
Trigone of lateral lemniscus 126
Trochanteric bursae 413
Trochlea 550, 559
Trochlear nerve [IV] 41, 70, 77, 126, 138, 139, 140, 143, 164, 168, 179, 215, 216, 217, 218, 219, 220, 225, 227, 232, 233, 235, 239, 242, 297, 263, 481, 561
Trunk 201
of accessory nerve 290
of accessory nerve, external branch 290
of accessory nerve, internal branch 290
of accessory nerve, muscular branches 290
of spinal nerve 307, 463
Tuber
[VII B] 149
cinereum 42, 125, 133, 139, 141, 214
Tuberohypophysial tract 106
Tympanic
cavity 261, 605, 614, 615, 617, 623, 624, 646, 647
cavity, anterior wall 614
cavity, jugular wall; floor 614
cavity, mastoid wall; posterior wall 614
cells 613, 646
membrane 605, 607, 608, 609, 615, 616, 617, 618, 619, 620, 623, 624, 625, 653, 658, 659
membrane, pars flaccida 611
membrane, pars tensa 611, 627
nerve 241, 243, 271, 272, 274, 277, 296, 474, 614, 615, 617, 624
notch 610, 611, 616
opening 613, 615, 616
plexus 240, 243, 265, 274, 277, 297, 488, 614, 617
sulcus 613
Tympanostapedial syndesmosis 627
Type
I ganglion cells 658
I vestibular hair cell; Type I vestibular sensory cell 641
I vestibular hair cell; Type I vestibular sensory cell, stereocilium 641
II ganglion cells 658
II vestibular hair cell; Type II vestibular sensory cell 641
II vestibular hair cell; Type II vestibular sensory cell, stereocilium 641

U

Ulnar
artery 363, 364, 368, 369, 371, 372, 373, 375, 376, 377, 379
artery and nerve 368, 374
artery, deep branch 368, 374
artery, deep palmar branch 375, 376, 379
artery, dorsal carpal branch 385
artery, palmar carpal branch 379
artery, superficial branch 374
canal 368
nerve 303, 310, 311, 317, 338, 342, 343, 345, 346, 347, 352, 353, 356, 358, 359, 360, 362, 363, 364, 366, 367, 368, 369, 371, 372, 373, 375, 376, 378, 382, 383, 384
nerve (Flexor carpi ulnaris; Flexor digitorum profundus IV and V) 359
nerve [CVIII, TI] 308, 341, 388
nerve [CVIII, TI], dorsal branch 309
nerve, articular branch 360, 378
nerve, articular branches 360
nerve, deep branch 346, 366, 368, 374, 375, 376, 378, 379
nerve, dorsal branch 360, 367, 376, 378, 384, 387, 391, 392
nerve, dorsal branch [CVIII, TI] 389
nerve, dorsal digital nerves 391
nerve, exclusive area 392
nerve, groove for ulnar nerve 356
nerve, muscular branch (Flexor carpi ulnaris) 360
nerve, muscular branch (Flexor digitorum profundus IV and V) 360
nerve, muscular branch (Flexor pollicis brevis, deep head) 378
nerve, muscular branch (Palmaris brevis) 378
nerve, muscular branches (Abductor and opponens digiti minimi) 378
nerve, muscular branches (Adductor pollicis, transverse head) 378

nerve, muscular branches (Dorsal and palmar interossei) 378
nerve, muscular branches (Lumbricals III and IV) 378
nerve, palmar branch 308, 367, 371, 372, 378, 379, 387, 388, 392
nerve, proper palmar digital nerves 377, 378
nerve, superficial branch 346, 366, 374, 375, 376, 378, 379
recurrent artery 369, 383
Umbo of tympanic membrane 607, 610, 611, 617, 618
Uncinate fasciculus 102, 104, 645
Uncus 76, 77, 92, 104, 112, 114, 116, 117, 663, 668, 669
Union of roots of median nerve 341
Upper trunk [CV, CVI] 341
Ureter 415, 417, 526, 539
(abdominal part; pelvic part) 526
Ureteric plexus 469, 502, 526, 527, 529, 531
Urinary bladder 414, 415, 417, 504, 526, 528
Urogenital diaphragm 460
Uterine
artery 504
tube 415, 530
Uterovaginal plexus 504, 530, 546
Uterus 415, 530, 629, 630, 632, 635, 636, 637, 640, 641, 645, 659
Utricular nerve 269, 634, 635, 636, 637, 650
Utriculo-ampullary nerve 650
Utriculosaccular duct 629, 635, 636
Uveal part 585
Uvula 494, 662

V

Vagal trigone; Trigone of vagus nerve 164, 219
Vagina 415, 504, 530
Vaginal
nerves 504
orifice 458
Vagus nerve [X] 40, 41, 46, 70, 139, 140, 161, 163, 164, 178, 188, 214, 216, 217, 219, 220, 225, 227, 228, 242, 243, 252, 255, 272, 273, 278, 279, 281, 286, 287, 289, 290, 292, 297, 298, 325, 326, 327, 333, 344, 465, 467, 474, 483, 489, 493, 494, 495, 496, 497, 498, 500, 509, 510, 512, 513, 515, 516, 518, 532, 535, 536, 539, 540, 541, 543, 608, 662, 663, 664
anterior gastric branches 281, 533
auricular branch 277, 296
bronchial branches 281, 513
bronchial branches, pulmonary plexus 500
cardiac branches 515
carotid branch 272
cervical and thoracic cardiac branches 516
coeliac branches 281
communicating branch 512
hepatic branches 281
inferior ganglion 242, 273, 275, 277, 278, 279, 281, 292, 489, 517, 664
intestinal branches 281
meningeal branch 216, 273
meningeal branches 182
oesophageal plexus 500
pancreatic branches 281
pharyngeal branch 272
pulmonary branch 512
renal branches 281
splenic branches 281
superior and inferior ganglia 469
superior cervical cardiac branches 273, 327
superior ganglion 178, 273, 275, 278, 281, 296
thoracic cardiac branches 512, 513, 518
Vallate papillae 282, 660
Vallecula of cerebellum 148
Vascular
circle of optic nerve 572
lamina 573
layer 574
Vastus
intermedius 408
lateralis 408, 419
medialis 408, 419, 448
Vein 671
of bulb of vestibule 460
of cochlear aqueduct 635, 636
of cochlear window 635
of vestibular aqueduct 635
Veins of vestibular aqueduct 636
Vena comitans of hypoglossal nerve 283, 293
Venous plexus 183
of foramen ovale 174, 175, 627
Ventral
anterior nucleus 128, 131
intermediate nucleus 128, 131
lateral complex 131
lateral nucleus 128, 129, 130
nuclei of thalamus 131
posterolateral nucleus 128, 131, 199
posteromedial nucleus 128, 131, 664
Ventricle 79
Ventrobasal complex 128
Ventrolateral nucleus 128
Ventromedial nucleus of hypothalamus 136, 137
Venule 670, 674
Vermis of
cerebellum [I–X] 95, 120, 138, 141, 146, 148, 149, 151, 153, 154, 214
cerebellum [I–X], cortex 195
cerebellum [I–X], pyramid [VIII] 148
cerebellum [I–X], uvula [IX] 148, 149
Vertebra 183
[CVII] 343
[LI] 60, 408
[LII] 407
[LIV] 407, 408
[LV] 529, 531, 534
[TI] 343
prominens [CVII] 348, 351
Vertebral
arch 170
artery 68, 71, 216, 217, 218, 279, 319, 320, 323
artery, atlantic part 179
artery, cervical part 178
artery, intracranial part 178
artery, meningeal branch 218
artery, prepart 326
body 170, 354
body [CVII] 349
body [LV] 400
nerve [I] 179
plexus 273
vein 175
vein, prepart 327
Vesical
and prostatic nerves 503
nerves 503
plexus 469, 504, 526, 527, 528, 529, 531, 545
Vesicoprostatic venous plexus 503
Vessels of nerve 591
Vestibular
aqueduct 634, 646
area 164, 219
caecum 629, 635
crest 634
ganglion 258, 270, 635, 636, 644, 645, 650, 657
ganglion, inferior part 269, 634, 637
ganglion, superior part 269, 634, 637
hair cell; Vestibular sensory cell 638
nerve 269, 270, 605, 614, 625, 628, 632, 634, 635, 636, 644, 647, 650, 657
nuclei 227, 644, 645, 646, 657
nucleus 645
surface; Vestibular membrane 648, 650
Vestibule 259, 265, 614, 629, 633, 640, 657
Vestibulocerebellar
fibres 643, 645
tract 188

Vestibulocochlear
artery 635
nerve [VIII] 40, 41, 70, 139, 140, 144, 145, 151, 179, 188, 215, 216, 217, 219, 220, 225, 227, 242, 258, 270, 494, 599, 605, 625, 627, 628, 631, 632
nerve [VIII], cochlear part 655
nerve [VIII], cochlear root 161
nerve [VIII], superior and inferior parts 258
nerve [VIII], vestibular part 641
Vestibulospinal tract 50, 52, 188, 202, 644, 657
Visceral
afferent nuclear column 228
efferent nuclear column 228
nuclei, Autonomic nuclei 232, 601
sensation 228
Visceromotor function 228
Visual cortex (striate area) 595, 598
Vitreous
body 549, 564, 566, 567, 582, 584, 585
membrane 564, 568, 584
Vomer 254
Vorticose
vein, bulb 572
vein 573
veins 557, 568, 569, 572

W

Wall of papilla 660
White
lamina 150
matter, White substance 155, 156
plate 149
communicating branch 302, 307, 465, 516
communicating branch (Preganglionic nerve fibres to autonomic ganglion) 463
communicating branch (Preganglionic nerve fibres to ganglion of sympathetic trunk) 463
substance 57
substance of cerebellum 150
Width of palpebral fissure 550
Wing of central lobule 149

Z

Zona incerta 109
Zonular
fibres 566, 568, 570, 576, 578, 579, 580
spaces 578
Zygomatic
arch 251
bone 550
nerve 237, 241, 244, 245, 246, 296, 478, 479, 486, 487
nerve, zygomaticofacial branch 296
nerve, zygomaticotemporal branch 241, 297
Zygomaticofacial
branch 237, 246, 256
foramen 237
Zygomatico-orbital foramen 237, 245
Zygomaticotemporal branch 237, 256
Zygomaticus
major 267, 268
minor 267

Содержание

Предисловие 5
Предисловие от авторов 6
Нервная система 7
Центральная нервная система 37
Периферическая нервная система 211
Черепные нервы 211
Спинномозговые нервы 299
Вегетативная нервная система (симпатическая и парасимпатическая части) 461
Органы чувств 547
Орган зрения 548
Орган слуха и равновесия 604
Орган вкуса 660
Орган обоняния 665
Общий покров (кожа) 670
Предметный указатель терминов на латинском языке 681
Предметный указатель терминов на русском языке 712
Предметный указатель терминов на английском языке 757

Габриэль Лазаревич Билич

Академик Российской академии естественных наук, академик Международной академии наук (Мюнхен), доктор медицинских наук, профессор. Автор 422 опубликованных научных работ, в том числе 20 учебников, 19 учебных пособий, 22 монографий.

Основные издания: Анатомия человека. Русско-латинский атлас. – М.: Оникс, 2006 (победитель III Общероссийского конкурса учебных изданий для вузов «Университетская книга», 2006; лауреат конкурса «Лучшие учебные издания» III Конгресса с международным участием «Медицинский форум», 2008); Анатомия человека: Учебник: в 2 т. – М.: Оникс, 1–8 изд.; Анатомия человека: в 3 т. – М.: ГЭОТАР-Медиа, 1–3 изд.; Биология. Полный курс: в 3 т. – М.: Оникс, 1–5 изд.; Биология. Универсальный атлас: в 2 т. – М.: Оникс, 2006 (лауреат конкурса «Лучшие учебные издания» III Конгресса с международным участием «Медицинский форум», 2008); Анатомия человека. Атлас: в 3 т. – М.: ГЭОТАР-Медиа, 2010–2012.

Валерий Анатольевич Крыжановский

Кандидат биологических наук, доцент. Автор 119 опубликованных научных работ, в том числе 7 учебников и учебных пособий.

Основные издания: Анатомия человека. Русско-латинский атлас. – М.: Оникс, 2006 (победитель III Общероссийского конкурса учебных изданий для вузов «Университетская книга», 2006; лауреат конкурса «Лучшие учебные издания» III Конгресса с международным участием «Медицинский форум», 2008); Биология. Полный курс: в 3 т. – М.: Оникс, 1–5 изд.; Биология. Универсальный атлас: в 2 т. – М.: Оникс, 2006 (лауреат конкурса «Лучшие учебные издания» III Конгресса с международным участием «Медицинский форум», 2008); Анатомия человека. Атлас: в 3 т. – М.: ГЭОТАР-Медиа, 2010–2012.



Alessandro Riva (2007). "Flesh & Wax. The Clemente Susini's Anatomical Models in the University of Cagliari", Ilisso Publisher, ISBN 978-88-89188-98-9.

Авторы атласа и издательская группа «ГЭОТАР-Медиа» благодарят профессора Алессандро Рива [Department of Cytomorphology, Cittadella Universitaria, Monserrato (Cagliari), Italy], издательство «Илиссо» (Ilisso Publisher, Nuoro, Italy) за предоставленную возможность использовать фотографии великолепных восковых моделей.
© 2007 University of Cagliari, from: A.Riva. Flesh & Wax, Ilisso Publisher.

ПРИГЛАШЕНИЕ К СОТРУДНИЧЕСТВУ

Издательская группа «ГЭОТАР-Медиа» приглашает к сотрудничеству авторов и редакторов медицинской литературы, литературы по ветеринарии и агротехнике.

ИЗДАТЕЛЬСТВО СПЕЦИАЛИЗИРУЕТСЯ НА ВЫПУСКЕ
учебной литературы для вузов и колледжей, атласов, руководств для врачей, переводных изданий

По вопросам издания рукописей обращайтесь в отдел по работе с авторами.
Тел.:(495) 921-39-07.

Учебное издание

Билич Габриэль Лазаревич
Крыжановский Валерий Анатольевич

АТЛАС АНАТОМИИ ЧЕЛОВЕКА

В 3 томах
Том 3

Авторы идеи *Б.И. Высотский, Г.Л. Билич, В.А. Крыжановский*
Генеральный менеджер проекта *Б.И. Высотский*
Выпускающий редактор *С.А. Меренкова*
Научные редакторы *С.С. Виноградова, А.В. Сокол*
Корректоры *Е.П. Александрова, Е.Д. Зорина, Б.М. Васильев*
Подготовка оригинал-макета *П.Н. Куренков*
Дизайн обложки *И.Е. Сорокин*

Подписано в печать 20.09.11. Формат 60x90 1/8.
Бумага мелованная. Печать офсетная. Печ. л. 99.
Тираж 3000 экз. Заказ № 9309

Издательская группа «ГЭОТАР-Медиа»
115035, Москва, ул. Садовническая, д. 9, стр. 4
тел.: (495) 921-39-07, факс: (499) 246-39-47
e-mail: info@geotar.ru, www.geotar.ru

Отпечатано в типографии:
SPAUDA
Пр. Лайсвес 60,
LT-05120 Вильнюс, Литва
www.spauda.com

ISBN 978-5-9704-1243-5

Анатомия человека
Атлас в 3 томах
Том 1

Введение в анатомию

Система скелета

Кости туловища

Кости черепа

Кости конечностей

Кости верхней конечности

Кости нижней конечности

Система соединения костей

Соединения костей черепа

Соединения костей туловища

Грудная клетка

Соединения костей конечностей

Соединения костей верхней конечности

Соединения костей нижней конечности

Мышечная система

Мышцы и фасции головы

Мышцы и фасции шеи

Мышцы и фасции спины

Мышцы и фасции груди

Мышцы и фасции живота

Мышцы и фасции промежности

Мышцы и фасции верхней конечности

Мышцы и фасции нижней конечности

Анатомия человека
Атлас в 3 томах
том 2

Пищеварительная система

Дыхательная система

Мочевая система

Мужская половая система

Женская половая система

Лимфоидная система (органы кроветворения и иммунной системы)

Эндокринные железы

Сердечно-сосудистая система

Артерии

Вены

3250

- **Центральная нервная система**
- **Периферическая нервная система**
- **Вегетативная нервная система**
- **Орган зрения**
- **Орган слуха и равновесия**
- **Орган вкуса**
- **Орган обоняния**
- **Общий покров (кожа)**

Уникальный трехъязычный (русский, латинский, английский) атлас «Анатомия человека» в трех томах составлен с учетом последних достижений морфологической науки и методики преподавания нормальной анатомии человека в медицинских вузах. В нем представлены около 4000 иллюстраций по всем аппаратам, системам и органам человека. Атлас отличается от аналогичных изданий объемом и глубиной изложения материала, разнообразием таблиц и иллюстраций. Содержание атласа полностью соответствует программе по анатомии человека для медицинских вузов.

В **третьем томе** детально иллюстрируется строение нервной системы (центральная нервная система, периферическая нервная система, вегетативная нервная система), а также органов чувств. Представлены оригинальные многоцветные рисунки и схемы каждого органа рассматриваемых систем, подлинные фотографии натуральных препаратов, томограммы и электронограммы. Впервые в атлас анатомии человека включены фотографии оригинальных восковых моделей анатомических препаратов.

Атлас предназначен для врачей всех специальностей, студентов медицинских вузов, а также для студентов, изучающих биологию, педагогику, психологию, антропологию, экологию, ветеринарию и физкультуру. Атлас будет полезен аспирантам, преподавателям вузов, научным работникам, учителям биологии общеобразовательных школ.

ISBN 978-5-9704-1243-5
9 785970 412435